This is a digital copy of a book that was preserved for generations on library shelves before it was carefully scanned by Google as part of a project to make the world's books discoverable online.

It has survived long enough for the copyright to expire and the book to enter the public domain. A public domain book is one that was never subject to copyright or whose legal copyright term has expired. Whether a book is in the public domain may vary country to country. Public domain books are our gateways to the past, representing a wealth of history, culture and knowledge that's often difficult to discover.

Marks, notations and other marginalia present in the original volume will appear in this file - a reminder of this book's long journey from the publisher to a library and finally to you.

Usage guidelines

Google is proud to partner with libraries to digitize public domain materials and make them widely accessible. Public domain books belong to the public and we are merely their custodians. Nevertheless, this work is expensive, so in order to keep providing this resource, we have taken steps to prevent abuse by commercial parties, including placing technical restrictions on automated querying.

We also ask that you:

+ *Make non-commercial use of the files* We designed Google Book Search for use by individuals, and we request that you use these files for personal, non-commercial purposes.
+ *Refrain from automated querying* Do not send automated queries of any sort to Google's system: If you are conducting research on machine translation, optical character recognition or other areas where access to a large amount of text is helpful, please contact us. We encourage the use of public domain materials for these purposes and may be able to help.
+ *Maintain attribution* The Google "watermark" you see on each file is essential for informing people about this project and helping them find additional materials through Google Book Search. Please do not remove it.
+ *Keep it legal* Whatever your use, remember that you are responsible for ensuring that what you are doing is legal. Do not assume that just because we believe a book is in the public domain for users in the United States, that the work is also in the public domain for users in other countries. Whether a book is still in copyright varies from country to country, and we can't offer guidance on whether any specific use of any specific book is allowed. Please do not assume that a book's appearance in Google Book Search means it can be used in any manner anywhere in the world. Copyright infringement liability can be quite severe.

About Google Book Search

Google's mission is to organize the world's information and to make it universally accessible and useful. Google Book Search helps readers discover the world's books while helping authors and publishers reach new audiences. You can search through the full text of this book on the web at `http://books.google.com/`

A 414133 DUPL

Digitized by Google



Digitized by Google

Digitized by Google

Digitized by Google

610.5
R3
O6

Digitized by Google

Digitized by Google

RECUEIL

D'OPHTALMOLOGIE

Digitized by Google

6142. — L.-Imprimeries réunies, B, rue Saint-Benoît, 7. — MOTTEROZ, directeur.

Digitized by Google

RECUEIL
D'OPHTALMOLOGIE

PARAISSANT TOUS LES MOIS

SOUS LA DIRECTION DES DOCTEURS

GALEZOWSKI
Professeur libre d'ophtalmologie à Paris.

CHAUVEL
Médecin inspecteur de l'armée, Membre de l'Académie de Médecine de Paris.

AVEC LE CONCOURS DE MM.

KOPFF
Médecin oculiste de l'hôpital Saint-Joseph.

F. LAGRANGE
Professeur agrégé à la Faculté de Médecine de Bordeaux.

ARMAIGNAC
Chirurgien oculiste à Bordeaux.

BOUCHER
Médecin-major en retraite à Bourges.

FAGE
Médecin en chef de l'hôpital Saint-Victor à Amiens.

KŒNIG
Médecin oculiste à Paris.

CAMACHIO (B.)
Médecin oculiste à Colombia-Bogota Venezuela.

COLLABORATEURS PRINCIPAUX

FOURNIER, professeur à la Faculté de Paris.
GARIEL, professeur à la Faculté de Paris.
HUCHARD, médecin des hôpitaux.
DAGUENET, chirurgien oculiste à Besançon.
L. LABBE, membre de l'Académie de médecine
DE LANTSHEERE, de Bruxelles.
FONTAN, professeur à Toulon.
GUENDE, chargé de cours à l'Ecole de Marseille.
ANTONELLI, médecin oculiste à Paris.
BOURGEOIS, de Reims.
DEHENNE, chirurgien à Paris.
LANGIE, chirurgien oculiste à Cracovie.
NIMIER, professeur au Val-de-Grâce.
PARENT, chirurgien oculiste à Paris.
LATTEUX, chef de laboratoire de la Faculté.
PARISOTTI, chirurgien oculiste à Rome.
STRZEMINSKI, médecin oculiste à Wilna.
MENGIN, chirurgien oculiste à Caen.
MALGAT, de Nice.
PECHIN, de Paris.
SEDAN, médecin-major de 1re classe.
VALOIS, de Moulins.
YVERT, médecin principal de l'armée en retraite, chirurgien oculiste à Dijon.
WUILLOMENET, de Paris.

SECRÉTAIRE DE LA RÉDACTION : É. SENDRAL

TROISIÈME SÉRIE. — VINGT-QUATRIÈME ANNÉE. — 1902

FÉLIX ALCAN, ÉDITEUR
ANCIENNE LIBRAIRIE GERMER BAILLIÈRE ET Cie
108, BOULEVARD SAINT-GERMAIN, 108
PARIS, 6e

1902

Digitized by Google

Digitized by Google

APPLICATIONS DU DIPLOSCOPE[1]

AU DIAGNOSTIC ET AU TRAITEMENT

DES ALTÉRATIONS DE LA VISION BINOCULAIRE

PAR

Le Dr A. RÉMY

PRINCIPE DE LA VISION BINOCULAIRE — ALTÉRATIONS DIVERSES DE CETTE VISION — DIFFICULTÉS DU DIAGNOSTIC

Chez l'homme, le même objet est vu avec les deux yeux à la fois; mais cet objet, en vertu de l'écartement des yeux, n'apparaît pas le même à chaque œil, dans sa totalité du moins. Il y a des parties semblables pour les deux yeux (ce sont les plus étendues), et d'autres, très petites il est vrai, mais tout à fait différentes, qui n'apparaissent qu'à un œil. Il y a donc sur des points correspondants des rétines deux images différentes; mais comme nous ne pouvons apercevoir au même endroit deux images différentes superposées, sous peine d'avoir une vision confuse, un des deux yeux cesse de voir en cet endroit et laisse agir seul son voisin; on dit alors que cet œil neutralise. Le stéréoscope est un instrument très favorable pour se rendre compte de cette disparition partielle d'images différentes. Un seul œil ouvert, elles apparaissent séparément; mais l'une d'elles disparaît dès que les deux yeux regardent en même temps, et l'organisme s'accommode sans difficulté de cette neutralisation, d'ordre purement psychologique.

Voilà en quoi consiste la vision binoculaire, expression qui veut donc dire quelque chose de plus que voir avec les deux

1. Le diploscope est construit par E. Peuchot à Paris.

169886

Digitized by Google

yeux. On peut en effet voir une même chose avec les deux yeux : c'est la vision simple avec deux yeux ; et on peut voir aussi avec les deux yeux non plus un seul et même objet, mais des objets séparés et distincts, ainsi que cela arrive toujours pour le cheval dont les yeux ne peuvent voir un objet commun. Il est admis en effet que chez cet animal il existe, même sur la ligne médiane, une bande noire avec absence de vision. On pourrait appeler vision séparée ce genre de vision.

La vision binoculaire se compose donc de ces deux genres de vision ; mais les parties semblables et superposables étant les plus étendues et les parties vues isolément avec un seul œil, très restreintes, il s'ensuit que la vision avec deux yeux joue un rôle plus considérable que la vision séparée. Celle-ci, quoique nécessaire à la sensation du relief, est plutôt accessoire ; c'est pourquoi pour beaucoup de personnes elle passe inaperçue.

Si ces explications étaient incapables de les convaincre, je leur conseillerais de regarder au stéréoscope certaines figures géométriques particulièrement propres à ce genre de démonstration. Par exemple, le carton stéréoscopique B de Javal. Sur un cône tronqué, paraît à droite une plaque ovalaire ; à gauche, cette plaque est absolument ronde ; mais lorsque les deux yeux regardent à la fois, la plaque ronde disparaît complètement et l'ovale seule est vue.

L'acuité visuelle des deux yeux, même à l'état normal, n'est pas la même chez tous les hommes. A l'état pathologique, elle peut être considérablement diminuée, et la fonction binoculaire persister quand même. Ce n'est donc point là une altération proprement dite ; c'est une diminution de la vision binoculaire.

La première sorte d'altération de la vision binoculaire dont nous nous occuperons, consiste dans la diminution de l'acuité visuelle d'un œil.

Cet affaiblissement partiel peut en effet n'être pas incompatible avec la vision binoculaire proprement dite, mais apporter parfois une gêne considérable à son fonctionnement régulier ; d'autres fois, la diminution d'acuité peut encore

Digitized by Google

permettre un usage restreint, mais *isolé* de cet organe, tandis qu'il cesse tout fonctionnement quand il devrait agir avec l'autre; il y a neutralisation complète.

Un oculiste peut avoir à prouver la perte d'un œil; mais le plus souvent, il aura à démontrer le contraire, c'est-à-dire qu'un œil n'est pas perdu ou que la diminution de vision est moindre que ne le prétend le sujet intéressé à soutenir cette exagération.

L'absence des signes physiques n'est pas toujours une preuve de la perte totale ou partielle de la vision : le diploscope sera pour nous un moyen de découvrir la vérité.

Lorsque les deux yeux paraissent bien constitués, bien tournés, en apparence au moins, et qu'isolément ils voient bien tous les deux, on a peine à croire au premier abord que la vision puisse ne pas être binoculaire, mais seulement monoculaire. Pourtant, cette anomalie est beaucoup plus fréquente que ne le pensent même ceux qui se sont livrés avec le plus de soin à la recherche de ces cas, regardés à tort comme exceptionnels par beaucoup d'oculistes et presque invraisemblables pour beaucoup de personnes même instruites.

Cette deuxième variété d'altération de la vision binoculaire se produira avec une extrême facilité dans les cas d'anisométropie. Nous la désignerons sous le nom de « Absence de vision binoculaire ». Ce genre d'altération qui semble une curiosité pathologique sera de beaucoup la plus intéressante à étudier, tant au point de vue du diagnostic que du traitement.

Une troisième altération est, pour ainsi dire, juste l'opposé de celle-ci, puisqu'elle se traduit par de la diplopie, symptôme qui consiste en ce qu'un même objet est vu deux fois, ou pour mieux dire à deux places différentes, une fois par un œil et une fois par l'autre. La diplopie ainsi définie montre qu'il ne saurait être question ici de ce qu'on a appelé diplopie monoculaire, affection fort rare du reste, surtout à côté de la diplopie proprement dite où les deux yeux sont en jeu.

Cette diplopie implique une déviation de l'axe des yeux. Le strabisme est essentiellement caractérisé par la déviation

Digitized by Google

des yeux. La diplopie pourtant, fait le plus souvent défaut; mais elle existe à l'état latent, et, grâce au diploscope, on la fait souvent renaître, alors que par les anciens procédés, on ne pouvait obtenir ce résultat. Cette réapparition de la diplopie aide à guérir le strabisme en favorisant les exercices orthopédiques et faisant assister le malade aux progrès accomplis.

La diplopie peut révéler une altération véritable de la vision binoculaire ou n'être qu'une modification passagère de cette vision.

Dans le premier cas, c'est la diplopie pathologique; dans le second, c'est la diplopie physiologique. On pourrait presque joindre à cette dernière la diplopie produite artificiellement au moyen de verres prismatiques.

On comprendra l'importance du rôle joué par la diplopie physiologique ou artificielle après la lecture de cet exposé.

Il existe enfin, non pas une altération véritable, mais plutôt une modification de la vision binoculaire. Elle est aussi produite artificiellement; je veux parler de ce que j'ai déjà appelé *vision séparée*. Elle rappellerait assez bien la vision du cheval, ou chaque œil voit son objet à l'exclusion de l'autre œil : la seule différence est que, chez le cheval, chaque œil ne peut voir que les objets situés de son côté, tandis qu'avec la vision séparée artificielle, la vision d'un œil peut rester directe, ou s'entrecroiser avec celle du côté opposé.

Jusqu'à présent, il n'a guère été fait mention de ce genre de vision; mais comme nous la produirons continuellement, il était nécessaire d'en parler un peu longuement.

Elle n'est pas la même chose que la diplopie physiologique : dans celle-ci, les yeux aperçoivent un seul et même objet en double; là, au contraire, deux objets bien différents sont vus simultanément, mais séparément chacun par un œil.

Cette vision séparée servira souvent de complément à la diplopie physiologique. Nous la superposerons, pour ainsi dire, à celle-ci, afin de marquer les images jumelles d'un signe infaillible, pour les distinguer l'une de l'autre et bien indiquer l'œil auquel chacune d'elles doit parvenir.

Pour mieux imiter les conditions de la vision binoculaire,

Digitized by Google

et nous assurer de son existence, nous associerons la vue avec les deux yeux à la vue séparée. Nous avons rencontré le cas suivant : deux yeux pouvaient voir à la fois des objets différents; mais lorsqu'en même temps qu'avec un objet différent pour chacun, on en donnait un troisième commun aux deux yeux, un des yeux cessait aussitôt de voir[1]. Une épreuve, réunissant ces conditions, nous a donc paru le complément forcé de celle qui sera la plus usitée et semblait toujours probante.

Par le fait même que deux yeux sont nécessaires pour voir un objet en double, on peut conclure que les deux yeux voient, du moment que la diplopie est constatée.

Lorsque quelqu'un a intérêt à soutenir *qu'il ne voit que d'un œil*, la difficulté n'est pas de produire chez lui cette diplopie ou de faire apparaître, à son insu, certaines lettres sur un œil seul et d'autres lettres sur l'autre, mais de l'empêcher de deviner, de reconnaître ce que l'œil intéressé peut seul voir. Rien n'est plus simple que de tromper celui dont les yeux *sont égaux*, par les moyens employés ordinairement ou indiqués plus loin. Avec un verre prismatique, placé devant un œil, à condition de supprimer les points de repère qui pourraient aider, il est impossible de reconnaître un objet simple vu en double, de deux objets pareils, mis l'un à côté de l'autre, lorsque le prisme est remplacé par un verre nul. Des lettres différentes qui apparaissent sur chaque œil sont également méconnaissables, si le procédé employé pour tromper n'est pas connu d'avance.

Mais quand un simulateur, intelligent et habile, a un œil qui *voit moins bien* que l'autre, il n'a pas manqué de s'exercer d'avance, souvent même avec les appareils auxquels il sera soumis. En tous cas, il reconnaîtra les lettres bien vues par un œil et mal par l'autre; et alors, par la place des différentes images ou par leur couleur, si c'est le procédé des lettres coloriées, il a la clef de l'appareil employé.

1. On aurait cru à une véritable répulsion des images; mais là n'est pas la cause; il reste une légère déviation, là où une correction parfaite est indispensable.

Digitized by Google

Tout le secret pour dépister le simulateur, l'empêcher de reconnaître les images doubles, lui faire lire les lettres accusatrices, consistera à rendre les images aussi pareilles que possible et à rendre les lettres de même netteté, en assignant une nouvelle place aux objets visés, chaque fois qu'on placera de nouveaux verres modificateurs devant les yeux.

C'est en effet au moyen de verres affaiblissant la vue pour l'œil sain et de verres neutres pour l'autre qu'on égalise peu à peu les deux yeux; et pour cela, il va sans dire qu'il est indispensable que les yeux ne soient pas déjà encombrés par d'autres objets ou appareils trop près placés et favorisant ainsi le clignement d'une paupière.

Quand isolément les deux yeux voient bien, on a peine à croire qu'ensemble le travail de l'un soit suspendu, tellement ce fait étrange semble difficile à prouver.

Nous n'avons pas craint d'avancer que, contrairement à ce qu'on pouvait prévoir, les cas d'absence de vision binoculaire étaient fort nombreux. Lorsqu'on saura mettre en usage les procédés si simples que nous indiquerons pour découvrir ces anomalies de la vision binoculaire, on ne manquera pas de les rechercher avec soin, surtout quand on aura vu qu'on peut les corriger et rendre tous les avantages de cette vision[1].

Dans la recherche des paralysies oculaires, le procédé du verre coloré avait suffi jusqu'à présent; mais en vertu de la neutralisation, la diplopie, qui manque dans le strabisme apparent, peut aussi rester latente avec un strabisme non apparent. S'il n'y a pas vision binoculaire, la déviation probable peut nous échapper; et dès lors, nous manquons de la notion la plus essentielle pour ramener la vision qui manque. De là, l'intérêt de faire connaître un procédé, en quelque sorte graphique, pour renseigner sur les déviations oculaires et, en particulier, sur celles que le verre rouge est incapable de déceler.

1. La sensation du relief n'est pas le seul avantage de la vision binoculaire. Une expérience montrera que lorsqu'elle fait défaut, l'éclairage des objets est notablement diminué.

Digitized by Google

BUT DU DIPLOSCOPE

L'instrument que nous nous sommes efforcés de rendre aussi complet que possible aura pour but :

1° De déceler le degré réel de vision d'un œil par rapport à l'autre; souvent, il aidera à corriger l'anisométropie.

Il sera surtout d'un puissant secours pour déjouer les simulations devant les conseils de revision, et pour fixer, dans les cas de contestations, les indemnités à accorder à la suite d'accidents du travail.

2° De prouver l'absence de vision binoculaire, malgré la conservation d'une vision plus ou moins nette dans chaque œil, examiné séparément.

La guérison de cette anomalie s'obtiendra assez facilement avec l'aide du diploscope, dont on ne saurait se passer, si l'on connaissait les services qu'il peut rendre dans cet ordre d'idées. Avant de procéder au rétablissement de la vision binoculaire, lorsqu'elle fait défaut, la première chose à faire est de s'assurer du sens de la déviation des yeux.

3° De représenter graphiquement les degrés extrêmes comme les moindres degrés de déviations oculaires, et même la simple tendance à la déviation de corriger le strabisme en rétablissant la vision binoculaire. Le diploscope la décèle, on peut dire dans tous les cas; et il est certain qu'on ne doit rien entreprendre, avant d'être édifié sur ce point. Les projections les plus bizarres de la rétine auront aussi leurs représentations graphiques qui pourraient bien aider à mieux comprendre ce qu'on a appelé du nom de projections perverses ou fausses projections.

Le diploscope nous renseignera aussi sur quelques points de physiologie oculaire.

La construction de l'appareil, ses manipulations sont excessivement simples; au contraire, une attention très soutenue est nécessaire pour en bien saisir la conception théo-

Digitized by Google

rique; et surtout, une grande pratique peut seule permettre de se reconnaître dans les indications multiples qu'il fournit et de les interpréter convenablement.

THÉORIE ET FONCTIONNEMENT DU DIPLOSCOPE

Si on place sur une table deux bougies l'une devant l'autre, la première A, à 0 m. 60 de l'observateur, la deuxième B, à une distance double environ, et qu'on fixe la flamme de la bougie la plus éloignée B, la bougie, située en A, est vue double; et avec un verre rouge placé devant un œil, les deux images de A sont vues en croisement, c'est-à-dire que l'œil gauche voit celle de droite, *et vice versâ*. L'inverse a lieu, si l'on fixe la première bougie : c'est la deuxième bougie qui paraît double et les images, au lieu d'être croisées, sont homonymes c'est-à-dire vues directement.

Modifions cette expérience : à la place de la première bougie, plaçons un écran percé d'un trou de 2 centimètres de diamètre; à la place de la deuxième bougie, supposons un fond lumineux, un carton blanc par exemple, sur lequel sont appendus différents objets ou imprimées des lettres, pour mieux attirer l'attention et aider à retenir les choses vues.

Par le trou de l'écran, on regarde les lettres; le trou est vu double et en images croisées, comme la première bougie lorsqu'on fixe la deuxième. Pour réussir cette expérience et avoir l'illusion du trou double, il faut avoir bien soin de ne pas regarder au niveau du trou lui-même, mais au delà; autrement il paraîtrait unique.

Il se passe ici un phénomène analogue, mais en sens inverse de ce qui a lieu dans l'expérience classique de la lecture contrôlée au moyen de la règle. On interpose, entre les yeux de l'observateur et une page d'imprimerie, une règle tenue verticalement. Cette règle projette sur la page deux règles en croisement, une pour chaque œil. A l'endroit

Digitized by Google

même où chaque image opaque intercepte la lecture à un œil, l'autre œil qui n'a rien devant lui continue à lire. Il s'ensuit qu'au même endroit nous voyons en même temps des caractères imprimés et une règle. Nous avons l'illusion de voir à travers la règle qui semble transparente. Les caractères d'imprimerie sur fond blanc attirent davantage l'attention, d'autant plus qu'ils sont situés au point d'accommodation, ce qui n'a pas lieu pour les ombres de la règle. Aussi, c'est à peine si on remarque les règles, à moins d'être prévenu. Au contraire, chaque œil voit nettement et *directement* les lettres situées devant lui, mais ne voit pas, de côté ou en *croisement*, les lettres situées derrière les règles, puisque ces dernières sont vues elles-mêmes en croisement.

Dans cette expérience, les lettres ne peuvent être vues que *directement*. Avec l'expérience de l'écran percé d'un trou, c'est en images *croisées* que paraissent plutôt les deux trous. En faisant un grand effort de convergence, c'est-à-dire en regardant en avant de l'écran, au lieu de regarder au delà, sur le carton qui attire davantage l'attention, c'est l'inverse qui a lieu, tout comme avec l'expérience similaire des bougies : les deux trous sont vus en images directes.

Mais, pour le moment, laissons de côté ce genre de diplopie moins naturelle, puisqu'elle n'est guère qu'un effet pathologique. Nous y reviendrons en temps opportun. Occupons-nous seulement du cas où les trous sont vus en images *croisées*.

Modifions légèrement l'expérience des deux bougies et de l'écran, sans sortir du cas des images croisées.

Au lieu de placer les deux bougies l'une devant l'autre, plaçons-les l'une à côté de l'autre; dans l'écran, perçons deux trous voisins, à environ 6 centimètres de distance de centre à centre. C'est ce que nous appelons le premier dispositif.

Il se produira deux fois le phénomène indiqué plus haut. La bougie ou le trou de gauche seront vus deux fois en *images croisées;* et à droite de ceux-ci, deux autres bougies et deux autres trous apparaîtront également en images croisées.

Digitized by Google

Avec ce double croisement des quatre bougies ou des quatre trous, le verre rouge devient encore plus nécessaire pour permettre de reconnaître ce que voit chaque œil.

Tout en simplifiant la technique pour reconnaître les images entre elles, nous avons augmenté la clarté de la démonstration.

A cet effet, nous fixons la tête de l'observateur par une mentonnière; et en regard de chaque trou, nous avons fait imprimer, sur des cartons *ad hoc*, des mots formés de deux voyelles et de deux consonnes, de façon que toujours les voyelles apparaissent sur l'œil gauche et les consonnes sur l'œil droit. Les distances des lettres ont été facilement calculées pour obtenir ce résultat.

Avec cette expérience, que nous désignons n° 1, l'illusion est complète, à condition d'avoir la vue normale. On croit voir réellement toutes les lettres avec les deux yeux; mais, si on ferme l'œil droit, on ne voit plus que les voyelles, et si on ferme l'œil gauche, il ne reste plus que les consonnes.

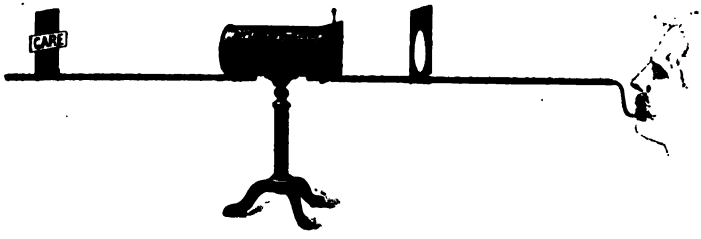

A la moindre altération ou modification dans la vue de l'observateur, il s'opère un changement dans l'aspect représenté ci-dessus. Avec un peu de pratique, l'oculiste doit savoir interpréter les moindres changements survenus dans ce dessin : modifications dans l'écart des lettres, bouleversement dans l'ordre des lettres ou autres choses.

Quand on voit les quatre lettres à la fois, on peut affirmer qu'on possède la vision binoculaire. Exceptionnelle-

Digitized by Google

ment, avec la sixième expérience du diploscope que nous décrirons plus loin, nous avons constaté qu'elle pouvait faire défaut, malgré la lecture simultanée des quatre lettres. Cette anomalie peut s'expliquer; mais il est bon d'être prévenu, pour ne pas omettre un contrôle facile et certain par la sixième expérience.

Cette première expérience constitue donc un *test de la vision binoculaire,* très simple et très rapide. Dans le cas où la sixième expérience est venue infirmer celle-ci, c'était au cours d'un traitement, pour rétablir cette vision qui faisait défaut. La démonstration en avait été faite par la première expérience : après un commencement de traitement la guérison avait semblé réelle par la lecture du mot entier à quatre lettres; elle n'était qu'apparente : il a fallu soumettre la malade à de nouveaux exercices. La sixième expérience est concluante, car elle réunit mieux toutes les conditions de la véritable vision binoculaire. Elle rappelle du reste l'expérience de stéréoscope, dont nous parlerons plus loin, en faisant l'exposé de cette sixième expérience.

D'autre part, en présence de ces quatre lettres, il semble, au premier abord, à toutes les personnes qui n'ont pas réfléchi qu'un simulateur sera facilement pris au piège et lira à son insu des lettres qui le trahiront.

La chose n'est pas si simple qu'on le pense. Il faudrait pour cela que l'appareil, à supposer qu'il fût limité à cette seule expérience, ne fût pas connu d'avance du simulateur ou que celui-ci n'ait pas à sa disposition des moyens de reconnaître les lettres qu'il ne doit pas lire, pour faire croire qu'il dit la vérité.

Ces deux conditions existent rarement. C'est chose élémentaire que de s'enquérir des appareils qui n'ont qu'une clef et facile à retenir; ensuite le simulateur possède, le plus souvent, une certaine diminution d'acuité visuelle, congénitale ou accidentelle. Fort de cela, il s'est exercé à l'avance à reconnaître les lettres vues par l'œil sain et par l'œil affaibli. C'est pourquoi, une épreuve, où les lettres sont toujours vues à la même place ou dans le même ordre, ne présente guère

Digitized by Google

de valeur en matière médico-légale. Elle serait probante, si elle était positive, c'est-à-dire si le sujet lisait toutes les lettres; mais le contraire a lieu, la plupart du temps, pour les deux motifs que nous venons d'exposer.

Un appareil doit donc permettre plusieurs expériences non identiques entre elles. Pour enlever les points de repère qui permettent de reconnaître les sensations propres à chaque œil, il est nécessaire de rendre les deux yeux aussi faibles l'un que l'autre. Avec des verres de lunettes appropriés, la chose est relativement facile. Après une série de tâtonnements, on doit avoir atteint ce but; mais si, à volonté, on ne pouvait permettre à chaque œil la lecture tantôt à une place, tantôt à une autre, on aurait fait un travail inutile, en égalisant les deux yeux et en leur enlevant la faculté de reconnaître leurs sensations propres.

La plupart des appareils connus et basés aussi sur le principe de la vision séparée, ou de la diplopie physiologique ne possèdent qu'un seul genre d'expériences. Dans la boîte de Flee, de Maréchal, de Chauvel, la vision est toujours croisée; avec le contrôleur de la vision binoculaire de Javal ou de Martin, la lecture est toujours directe. C'est là un premier reproche qu'on peut faire à ces procédés.

Il en serait de même du diploscope, s'il était limité à la seule expérience n° 1; mais cet instrument possède un deuxième dispositif, dont nous n'avons rien dit encore; et avec le premier dispositif, nous n'avons examiné que le cas des images croisées.

Les lettres peuvent aussi apparaître directement ou suivant des ordres variés. Les combinaisons de mots ainsi obtenues rendent la solution du problème impossible.

Avant de continuer les explications de l'appareil, il y a intérêt à montrer comment, avec un adjuvant bien simple, la première épreuve du diploscope peut en fournir trois autres différentes, nombre plus que suffisant pour arriver à une certitude en médecine légale, à condition de ne plus faire apparaître exclusivement les voyelles à l'œil gauche et les consonnes à l'œil droit, cette manière de faire pouvant

Digitized by Google

être connue d'avance ou avoir été devinée par les épreuves précédentes.

La première épreuve du diploscope nous fait voir le mot

G A R E

En mettant devant un œil un prisme de 10° environ, sommet nasal, ou mieux encore (s'il s'agissait d'une épreuve véritable) un prisme de 5° devant chaque œil, on lit :

G R A E

Comme on voit, l'écartement des lettres est un peu plus grand que précédemment. Pour constater cet écart différent des lettres, il faut revenir plusieurs fois à chaque épreuve, sans quoi, le fait peut passer inaperçu.

Un peu de réflexion fait comprendre cette transposition des lettres. Le prisme placé devant un œil tend à reporter les lettres du côté de son sommet. Comme les prismes ont leurs sommets du coté du nez, les lettres vues par l'œil droit, autrement dit les consonnes, vont se diriger à gauche et les voyelles à droite comme dans G R A E. — Quand les yeux divergent, ou dans la paralysie de la 3e paire, on constate un semblable résultat.

Avec un prisme de 10°, mais à sommet temporal, le mot devient

A G E R

Avec un prisme semblablement dirigé, mais de 20° à 22°, les lettres plus éloignées forment

A E G R[1]

1. Si un état de fatigue existe, les yeux tendent à diverger; alors G se trouve trop peu écarté de E. La figure est A EG R. Un prisme plus fort est nécessaire pour augmenter l'écart, car G pourrait même rester caché sous E et passer inaperçu. — Dans ce cas, la règle de prismes est d'un usage facile.

Digitized by Google

Ces changements sont si faciles à comprendre qu'il est inutile d'insister.

Autant en médecine légale, il importe de ne pas réserver à un œil la même catégorie de lettres, autant cette précaution est nécessaire, quand ces sortes de sárabandes, exécutées par les lettres, sont d'origine pathologique. Autrement, il nous serait impossible de nous y reconnaître nous-même.

Avec la deuxième et la troisième expérience, dont nous allons exposer le mécanisme, ce signe conventionnel n'a plus raison d'être, puisque la même lettre va apparaître à la même place tantôt à l'œil droit, tantôt à l'œil gauche.

Dr Remy.

(A suivre.)

L'ULCÈRE SERPIGINEUX DE LA CORNÉE

ET SON TRAITEMENT

PAR

Le Dr VIEUSSE (de Toulouse)

L'ulcère serpigineux de la cornée désigné aussi sous le nom d'ulcère rampant, à cause de sa marche envahissante; d'ulcère septique parce qu'il est produit par des agents infectieux déposés sur la cornée; d'ulcère à hypopyon parce qu'il détermine un abcès dans la chambre antérieure de l'œil, est une maladie grave, qui souvent conduit à la perte de l'œil.

S'il est connu depuis longtemps dans ses manifestations cliniques, ce n'est que dans ces dernières années qu'il a été surtout bien étudié au point de vue des causes qui lui donnent naissance, et des lésions qu'il engendre. Ces nouvelles notions ont eu pour but de nous faire mieux connaître cette maladie, et surtout le traitement qui lui convient.

Digitized by Google

L'abcès de la cornée résulte d'une inoculation. L'infection suppose deux conditions : une lésion de l'épithélium cornéen ou une blessure plus profonde, et la présence d'un microbe qui inocule la partie lésée.

Quelquefois c'est l'agent vulnérant qui produit l'inoculation; d'autres fois les germes infectieux se trouvent sur la conjonctive, et les larmes les portent sur la plaie cornéenne.

Les lésions peuvent être peu considérables, une érosion de la surface épithéliale suffit; c'est ce qui a lieu à la suite d'un coup d'ongle d'un nourrisson sur la cornée de sa nourrice, d'un frottement de la cornée par un linge rude, d'une barbe d'épi de blé qui blesse la cornée; les corps étrangers introduits dans l'œil produisent le même effet : exceptionnellement on voit survenir l'abcès de la cornée à la suite des opérations, à cause des précautions qui sont prises pour désinfecter l'œil. Les affections chroniques de la conjonctive, la blennorrhée du sac lacrymal peuvent inoculer la cornée dont l'épithélium a été détruit.

L'abcès de la cornée se montre rarement chez les enfants; on l'observe principalement chez les personnes adultes appartenant à la classe pauvre, qui ne prennent pas grand soin de leur personne. Les individus avancés en âge sont fréquemment atteints, ce qui tient à l'atonie du muscle orbiculaire, qui amène l'ectropion de la paupière inférieure; la conjonctive, exposée ainsi à l'action de l'air, s'enflamme, sécrète des liquides où pullulent les microbes. Les grandes chaleurs favorisent le développement de l'abcès de la cornée; aussi l'observe-t-on plus souvent en été que pendant les saisons froides, c'est pourquoi les moissonneurs sont souvent atteints. La lagophtalmie paralytique et l'exophtalmie favorisent le développement de l'abcès de la cornée : c'est ainsi que nous avons pu observer un abcès double de la cornée chez une jeune fille atteinte d'un goitre exophtalmique. Par suite de la saillie considérable que présentaient les deux yeux, les deux cornées avaient été détruites à la suite d'un abcès développé sur les membranes transparentes de l'œil.

La conjonctivite blennorragique engendre souvent l'abcès

Digitized by Google

de la cornée; il en est de même de la diphtérie. Les maladies infectieuses aiguës, la rougeole, la scarlatine, la fièvre typhoïde, et surtout la variole produisent l'abcès de la cornée.

Les professions qui exposent le plus à l'abcès de la cornée sont celles de vidangeurs, d'égoutiers, ce qui tient à ce qu'ils sont exposés à des vapeurs irritantes qui agissent sur l'œil, favorisent le ramollissement de la cornée et son inoculation par les nombreux microbes que renferme la conjonctive.

Les inflammations suppuratives de la cornée sont dues à des micro-organismes; il s'agit le plus souvent des germes pyogènes ordinaires : staphylocoques, streptocoques, moins souvent le pneumocoque. Dans des cas assez rares, on a trouvé des macidinés, l'*aspergillus fumigotus* (Leber); Uhthoff a trouvé un micro-organisme filiforme.

Ces microbes sont nécessaires pour produire la suppuration, les traumatismes sont insuffisants; c'est ce que la clinique et l'expérience démontrent.

Comment l'infection produit-elle l'abcès? Ce sont les expériences de Leber qui nous ont renseignés sur ce point.

Les microbes inoculés dans la cornée commencent à se multiplier. Celle-ci se nécrose dans un certain rayon autour de la colonie microbienne. En même temps se manifestent des symptômes très violents d'inflammation de l'œil. Les toxines ont diffusé jusqu'au bord cornéen, et y ont produit la dilatation des vaisseaux, d'où résulte une grande extravasation de plasma sanguin. En outre, il se fait hors des vaisseaux une émigration de globules sanguins qui se dirigent vers le foyer inflammatoire. Les leucocytes jouissent de la propriété d'entraver la multiplication des microbes. La cornée étant aplatie, la zone d'émigration se présente sous la forme d'un anneau. L'émigration se fait en avant et en arrière, au niveau du foyer nécrosé. L'endothélium de la membrane de Descemet se détache et un caillot provenant de l'humeur aqueuse se précipite en cet endroit dénudé.

Dans ce caillot pénètrent des leucocytes, d'où formation d'un bouchon purulent à la face postérieure de la cornée, répondant au point d'inoculation. En tombant dans le plan-

Digitized by Google

cher de la chambre antérieure, ce pus constitue l'hypopyon.

Ces expériences de Leber ont été faites sur des animaux; il est nécessaire de se demander si les mêmes phénomènes se produisent chez l'homme. On ne peut affirmer la chose que par des recherches portant sur l'œil humain. C'est pour ce motif que nous rapportons un certain nombre d'examens d'yeux humains pour voir si les lésions observées dans ces cas concordent avec celles que Leber a observées sur les animaux. Fuchs a pu observer les lésions produites par un abcès de la cornée au début, et a constaté les lésions suivantes : sur cet œil l'abcès occupait à peu près le centre de la cornée. Il existait en ce point une dépression légère, produite par l'élimination des couches superficielles du foyer nécrosé. Celui-ci présentait une forme circulaire, ce qui s'explique facilement, puisque l'action nécrosante de la colonie se fait sentir à peu de chose près à la même distance dans toutes les directions. Le foyer nécrosé lui-même montrait, dans ses couches intérieures, une légère opacité, due à un grand nombre de leucocytes venant du sac lacrymal dans le tissu mortifié; à cette couche en succède une seconde plus profonde, mortifiée et complètement privée de cellules. Celle-ci est limitée en arrière par une infiltration purulente extrêmement dense, siégeant dans les couches postérieures de la cornée. Cette infiltration que Verdese avait notée dans un cas d'abcès de la cornée chez l'homme, doit être considérée comme l'anneau d'émigration à la face postérieure du territoire nécrosé. Celui-ci a amené dans un point la destruction de la membrane de Descemet, et se trouve donc en continuité avec la masse purulente, qui siège à la face postérieure de la cornée. Les deux réunis constituent ce bouchon de pus, que l'on voit si fréquemment dans les abcès cornéens, accolé à la face postérieure de la cornée, derrière l'abcès. La masse purulente que renferme la chambre antérieure n'est cependant constituée que pour une part par le pus provenant de l'infiltration cornéenne, pour la plus grande part, elle est formée d'un caillot de fibrine dans lequel ont pénétré les globules blancs. On voit ceux-ci en grand nombre à la paroi posté-

Digitized by Google

rieure de la cornée se dirigeant vers le foyer inflammatoire, les uns devant, les autres derrière *la membrane de Descemet*, pour atteindre soit l'infiltration cornéenne, soit la masse purulente contenue dans la chambre antérieure.

Cette dernière se continue en bas vers l'hypopyon, et ainsi s'explique la présence d'un filament purulent que l'on voit si souvent se diriger de la face postérieure de l'abcès jusqu'à l'hypopyon.

L'hypopyon vu de face montre une limite convexe vers le haut, et s'accole si bien à la face postérieure de la cornée, que, si l'on regarde d'en haut dans la chambre antérieure, on voit une gouttière entre l'iris et l'hypopyon. Tous ces faits étaient connus par les auteurs antérieurs, mais interprétés d'une façon différente. Ils considéraient le filament de pus comme une partie de l'hypopyon située dans la cornée même, parce qu'ils n'admettaient pas que le pus fusait entre les lames de la cornée[1].

Dans un cas de Verdese, l'ulcère, situé à 2 millimètres du bord supérieur de la cornée, offrait une ulcération de 2 millimètres, peu profonde; le bord supérieur coupé à pic, saillant et gonflé, tandis que le bord inférieur formait un angle très obtus. Le bord périkératique offrait une augmentation de ses éléments cellulaires qui le constituent. Dans la région qui entoure l'ulcère, sur une étendue de quelques millimètres, tout l'épithélium manque complètement. Dans le reste de la cornée, on observe des lacunes dans la continuité de l'épithélium, dues probablement aux traitements subis par l'organe (*post mortem*) et à l'action du liquide conservateur. La membrane de Bowman était interrompue par places; dans toute la partie qui la sépare du bord kératique, elle est infiltrée de nombreux leucocytes, qui augmentent son épaisseur. Tout le stroma de la cornée est le siège d'une infiltration de cellules lymphoïdes, infiltration qui devient toujours plus considérable à mesure qu'on se rapproche de la région occupée par l'ulcère.

1. Fuchs, *Manuel d'ophtalmologie*, 2e édition française, 1897, p. 183.

Digitized by Google

Dans les couches sous-jacentes à l'ulcère, le nombre des cellules lymphoïdes n'est pas assez considérable pour léser les faisceaux de la cornée. Il n'y a de détruit ou mortifié que les deux ou trois faisceaux immédiatement placés sous l'ulcère.

L'ulcère cornéen a produit une perte de substance, qui correspond dans le maximum de profondeur à un tiers de l'épaisseur de la cornée.

Le bord supérieur de l'ulcère a un niveau plus élevé que l'inférieur, ce qui est dû à l'infiltration de la membrane de Bowman, qui est augmentée d'épaisseur, les trois ou quatre premiers faisceaux conjonctivaux de la cornée sont parcourus en différents sens par de nombreux vaisseaux sanguins provenant de l'épisclère, de dimensions variables et remplis de sang. Au-dessous de l'ulcération, dans le point qui correspond au centre de l'ulcère, entre la limitante postérieure et les derniers faisceaux connectifs du parenchyme de la cornée, on remarque une petite quantité de pus sous la forme d'un abcès miliaire. (*La membrane de Descemet est rompue, comme brisée en ce point sur un petit espace*).

De l'ouverture de cette membrane, une petite accumulation de leucocytes avance vers la chambre antérieure. L'abcès miliaire envahit encore le faisceau connectif, en en séparant la fibrille sans cependant produire la mortification.

Dans aucun point, la membrane basale postérieure ne renferme de corpuscules lymphoïdes; elle est normale dans toute son épaisseur et son épithélium est intact.

Tous les espaces de Fontana sont occupés par des cellules migratrices; cette infiltration est plus intense à l'extrémité inférieure du méridien vertical, de sorte que, dans ces points, les espaces de Fontana sont obstrués par des cellules lymphoïdes; une telle infiltration se continue à tout le corps ciliaire; elle est beaucoup moins considérable dans les procès ciliaires proprement dits, lesquels semblent presque normaux; en général les vaisseaux renferment peu de sang, quelques-uns sont remplis par des globules blancs.

L'iris ne présente rien d'anormal.

La chambre antérieure est entièrement occupée par une

Digitized by Google

masse constituée en partie d'une masse amorphe, finement granuleuse, et en partie d'un réticulum de fibrine. Cette masse se colore fort peu par le carmin et l'hématoxyline. Dans cette masse, on n'observe que très peu de corpuscules lymphoïdes, et ceux que l'on trouve sont en rapport avec la face postérieure de la cornée.

Les cellules lymphoïdes se trouvent dans des espaces virtuels délimités par la face postérieure de la cornée et la face antérieure de la masse. Dans le point où la membrane de Descemet est rompue, un petit flocon tourné en bas pénètre dans la chambre antérieure. Ce petit flocon est constitué par une accumulation de leucocytes emprisonnés dans un fin réticulum, lequel est visible dans la portion extra-cornéenne.

De ce petit flocon rayonnent, en se ramifiant peu à peu dans toute la superficie postérieure de la cornée, des corpuscules lymphoïdes disposés, tantôt en petits groupes, tantôt isolés, et c'est seulement vers l'angle de l'iris qu'on les trouve plus nombreux.

Il n'y a pas trace de cellules lymphoïdes à la surface de l'iris[1].

Dans un second mémoire publié par les *Archives d'ophtalmologie*[2], Verdese étudie expérimentalement l'ulcère infectant de la cornée.

Il rapporte les résultats qu'il a obtenus en injectant du staphylocoque dans la cornée des cobayes. Chez ces animaux il obtint presque toujours des ulcères superficiels avec hypopyon qui se produisent dans l'espace de vingt-quatre à quarante-huit heures. Au bout de quarante-huit heures, pour éviter la perforation, il enlevait les yeux. Sur ces pièces colorées soit à l'hématoxyline, ou carmin boraté, ou par la méthode de Gram, l'examen microscopique lui montra que dans tous ceux où il y avait hypopyon sans perforation de la cornée, il y avait au-dessous de l'ulcère artificiel une large ou plusieurs brèches dans la limitante postérieure par où s'échap-

1. Verdese, *Archives d'ophtalmologie*, 1887, p. 527.
2. Verdese, *Archives d'ophtalmologie*, 1889, p. 147.

Digitized by Google

paient de nombreux corpuscules de pus. Les derniers faisceaux sus-jacents à la limitante postérieure, en bien des cas, étaient détruits ou énormément infiltrés. Ce qui était absolument démonstratif, c'était non seulement l'encombrement des lymphoïdes sur la limitante postérieure, mais bien encore la précocité de grandes brèches et des générations granuleuses des régions de la Descemet sous-jacentes à des ulcères relativement superficiels.

Dans les figures qui sont jointes à ce mémoire, on voit dans la figure 2 le début du processus : entre la membrane de Descemet et le faisceau du parenchyme cornéen, il existe une rangée de cellules migratrices presque ininterrompue, et cette rangée s'accroît peu à peu au-dessous de l'ulcère, comme pour former un abcès, mais la membrane basale n'est pas encore rompue.

Dans la figure 3, les lymphoïdes, très abondants dans la Descemet, ont provoqué en deux points différents la rupture de cette membrane, et dans la figure 4, le processus ulcératif postérieur, plus avancé encore, a déterminé la destruction de toute la limitante postérieure et de quelques faisceaux postérieurs de la cornée. Il semble d'après ces expériences que chaque fois qu'il n'y avait pas rupture de la Descemet, on n'avait pas d'hypopyon dans la valeur clinique du mot.

MM. Druault et Petit ont observé un ulcère serpigineux typique de la cornée consécutif à un traumatisme avec hypopyon[1].

Il s'agit d'un ajusteur entré à la clinique ophtalmologique de l'Hôtel-Dieu de Paris, le 7 avril 1899, pour une affection très douloureuse de l'œil, accompagnée de troubles de la vue.

Cette affection avait débuté le 1er avril, jour où il reçut sur l'œil gauche, pendant qu'il burinait, une bavure roulée de 2 centimètres de longueur. L'œil lui fit mal pendant un quart d'heure, et lui parut ensuite revenir à l'état normal.

Depuis le jour de l'accident jusqu'au 5 avril, où il vint consulter à l'Hôtel-Dieu, l'œil devint rouge, douloureux ; il sentit

1. Druault et Petit, *Archives d'ophtalmologie*, 1889, p. 401.

Digitized by Google

un peu de fièvre. Le 5 avril, jour où il se présenta à l'hôpital, la cornée gauche présente, un peu au-dessous de son centre, un petit point rond, jaunâtre, de 2 millimètres de diamètre. Hypopyon de un quart de la chambre antérieure; les conjonctives sont rouges, très injectées. Pas de chémosis, pas de purulence appréciable des voies lacrymales.

Le 7, la cornée devient légèrement trouble autour de l'infiltration. Celle-ci est nettement ulcérée, et présente maintenant un bord purulent supérieur. Hypopyon d'un tiers de la chambre antérieure. Douleurs vives, insomnie absolue. Le traitement consiste dans des compresses chaudes, lavages, application de pommade à l'iodoforme, instillations d'atropine et de violet de méthyle. La cautérisation ignée n'a pas été employée pour des raisons ayant trait au malade et sans intérêt. Les jours suivants, l'ulcère devient nettement progressif et serpigineux, à fond presque transparent, un peu chagriné.

Le 10, le bord progressif, plus large, entoure les deux tiers de l'ulcération.

Le 12, l'ulcère s'est étendu au deux tiers supérieurs de la surface cornéenne; le trouble de la cornée s'est accentué; la cornée est à peu près insensible au niveau de l'ulcère, mais sensible et normale dans les autres parties. L'hypopyon atteint les deux tiers de la chambre antérieure. La paupière supérieure est un peu œdématiée. La tension est normale, semblable à celle de l'œil droit. Les douleurs sont toujours violentes. Une application de sangsues ne soulage que momentanément.

Le 13, exentération du bulbe. La suture circulaire porte à peu près à 3 millimètres du limbe pour avoir la majeure partie du segment antérieur.

Examen bactériologique. Le pus de l'ulcère contient une grande quantité de diplocoques encapsulés; ces microbes prennent le Gram. Pas d'autres micro-organismes. Le pus de l'hypopyon, recueilli avec le plus grand soin, a montré de nombreux leucocytes polynucléés, mais aucun micro-organisme.

Digitized by Google

Sur culture le pus de l'hypopyon a montré de nombreuses colonies formées de diplocoques lancéolés, le plus souvent en chaînettes de 9 à 12 éléments. Ces micro-organismes prennent le Gram.

Les cultures de l'hypopyon n'ont pas donné de résultat. Une injection de 1/2 centimètre cube de bouillon tue la souris. La culture du sang de la souris a été fertile.

Examen histologique de l'ulcère. — Le segment antérieur de l'œil fixé au formol, inclus dans la celloïdine, a été coupé suivant le méridien vertical. Les coupes ont été colorées à l'hématoxyline et l'éosine, les autres par la thionine. L'ulcère occupe presque toute la surface de la cornée, et à son niveau il ne reste que le tiers postérieur de la membrane. Le bord supérieur de l'ulcère est taillé à pic et peu infiltré de leucocytes. L'inférieur, très infiltré, est oblique grâce à cette infiltration.

La membrane de Descemet est intacte dans toute son étendue, son endothélium présente un aspect différent dans les deux moitiés de la cornée. Dans la moitié inférieure, on le trouve à peu près partout, mais infiltré de leucocytes. En certains endroits, il est resté appliqué sur la membrane de Descemet.

Dans la moitié supérieure où l'ulcère est envahissant, on n'en trouve aucune trace.

Le tissu propre de la cornée est détruit au niveau de l'ulcère dans la moitié de son épaisseur. Le fond de l'ulcère est en haut à peine infiltré de leucocytes dans ses lames superficielles, tandis qu'en bas l'infiltration est plus marquée.

En dehors de l'ulcère, dans sa partie supérieure, la cornée est très infiltrée dans son tissu moyen, et dans les couches voisines de la membrane de Descemet. Dans la partie inférieure de la cornée, il existe une infiltration plus considérable, plus marquée également dans les couches moyennes. La membrane de Bowman est détruite dans toute l'étendue de l'ulcère. Le bord en est taillé à pic. L'épithélium recouvre toutes les parties conservées de la membrane de Bowman.

L'infiltration cellulaire est très marquée dans le tissu sous-

Digitized by Google

conjonctival et l'iris, moins marquée dans les procès ciliaires et entre les fibres de la zonule. Dans la chambre antérieure, il existe un vaste hypopyon formé surtout par des leucocytes polynucléés.

Tous les vaisseaux de ce segment de l'œil, y compris le canal de Schlemm, sont augmentés de volume et gorgés de sang.

Le cristallin est intact.

Le pneumocoque a été trouvé dans les couches de la cornée.

Dans un autre cas d'ulcère serpigineux atteint de décollement rétinien ancien, Druault a trouvé la membrane de Descemet intacte[1].

Le Dr Petit (de Rouen) a examiné un cas d'ulcère à hypopyon, provenant du laboratoire de M. le professeur Axenfeld de l'université de Rostoch.

L'ulcère n'occupait pas tout à fait le quart de la cornée en hauteur, à son niveau la cornée était détruite dans un tiers de son épaisseur. L'épithélium manquait dans la plus grande partie de la cornée.

La membrane de Bowman était normale dans toute la cornée sauf au niveau de l'ulcère. Le tissu de la cornée était détruit dans un tiers de son épaisseur; les bords sont taillés en pente douce, surtout l'inférieur; ils sont gonflés et en ce point la cornée est augmentée d'un cinquième de son épaisseur par suite d'une infiltration leucocytaire. Cette infiltration leucocytaire est encore très marquée dans les couches moyennes, moins dans les couches profondes.

Entre le tissu propre et la membrane de Descemet se trouve une couche mince très colorée, d'aspect granuleux, constituée vraisemblablement par des leucocytes dégénérés. La membrane de Descemet est intacte dans toute son étendue, et l'on peut la suivre partout nettement. L'endothélium doit être étudié en divers points; au niveau de l'ulcération, il manque. Dans presque toute l'étendue de l'ulcération, et

1. Druault, *Archives d'ophtalmologie*, 1899, p. 641.

Digitized by Google

adossé à la membrane de Descemet, se trouve un volumineux amas leucocytaire, duquel partent des traînées de leucocytes qui vont se perdre dans l'hypopyon.

L'endothélium manque encore sur un grand nombre de points; il est alors remplacé par des leucocytes.

Derrière ces amas leucocytaires adossés à la membrane de Descemet, on trouve encore dans la chambre antérieure, à la face postérieure de l'ulcère, des masses fibreuses coagulées qui vont se perdre dans l'hypopyon.

En aucun point on ne trouve des masses leucocytaires à travers la membrane de Descemet.

Le tiers inférieur de la chambre antérieure est occupé par l'hypopyon composé de cellules polynucléées et de fibrine.

L'iris est infiltré de leucocytes dans sa totalité, surtout près du bord pupillaire.

Les procès ciliaires sont très peu infiltrés.

Pas d'autre lésion qui mérite d'être signalée.

La recherche des micro-organismes par le Gram modifié par la coloration de Lœffler n'a pas donné de résultats nets.

Par la méthode de Lœffler seulement, on a constaté un certain nombre de formes cocco-bacillaires, assez grosses, associées par deux. Mais une telle constatation est trop insuffisante pour qu'il soit permis d'émettre même une hypothèse[1].

On comprend que l'examen de ces différents cas a conduit les observateurs à des conclusions différentes, en ce qui concerne la présence du pus dans la chambre antérieure de l'œil.

Pour ceux qui, comme Fuchs et Verdese, ont trouvé la membrane de Descemet détruite, la formation de l'hypopyon s'expliquait très facilement par le passage des leucocytes à travers les différentes couches de la cornée.

Ceux, au contraire, qui avaient observé l'hypopyon avec conservation de la membrane basale postérieure, ne pouvaient pas admettre cette interprétation : pour eux le pus contenu dans la chambre antérieure devait avoir une autre origine. Puisque dans ce cas les éléments cellulaires qui

1. *Annales d'oculistique*, octobre 1900, p. 264.

Digitized by Google

infiltrent la cornée ne proviennent pas de cette membrane, que la face antérieure de l'iris a été dans plusieurs cas trouvée peu infiltrée, l'iris ne peut pas leur avoir donné naissance. Ils auraient donc leur origine dans l'angle irido-cornéen, le canal de Schlemm principalement, et aussi la racine de l'iris, puisque dans le plus grand nombre de cas d'abcès de la cornée avec hypopyon, le canal de Schlemm et les vaisseaux de voisinage étaient gorgés de leucocytes et de globules sanguins.

On doit donc considérer l'hypopyon comme ayant cette dernière origine et, dans les cas où la membrane de Descemet a été trouvée détruite, admettre que ce résultat était la conséquence d'une infiltration cellulaire intense dans les lames de la cornée, et d'un amas considérable de leucocytes dans la chambre antérieure, donnant lieu à l'hypopyon; phénomènes qui déterminaient la rupture de la membrane de Descemet.

Il semblerait donc logique d'admettre que, dans les cas où la membrane de Descemet a été trouvée intacte, le travail nécrosique dû à la virulence du microbe a été moindre que dans les cas où cette membrane a été détruite. De cette façon, on aurait l'explication soit de la destruction de la membrane de Descemet, soit de sa conservation.

La seule conclusion que l'on puisse tirer de ces faits dissemblables, c'est que l'hypopyon peut se produire même lorsque la membrane basale postérieure est intacte.

Dans ces conditions, le pus de l'hypopyon ne saurait provenir de l'ulcère cornéen, les globules purulents traversant les différentes couches de la cornée, comme le veut Verdese, et nous devons adopter l'opinion de Nuel, qui prétend que les éléments cellulaires qui infiltrent la cornée ne proviennent pas de la cornée, ni de l'ulcère, ni de la face antérieure de l'iris. Pour cet auteur, ces amas cellulaires auraient pour origine l'angle irido-cornéen, le canal de Schlemm surtout, et peut-être la racine de l'iris, puisque, dans l'examen d'un cas d'ulcère à hypopyon fait par cet anatomiste distingué, le canal de Schlemm et les petits vaisseaux de voi-

Digitized by Google

sinage étaient baignés par une atmosphère de jeunes cellules[1].

Si l'hypopyon est produit par cette agglomération de leucocytes siégeant au niveau du canal de Schlemm et de l'angle iridien, qui se déversent ensuite dans la chambre antérieure de l'œil, nous devons rechercher les causes qui favorisent cet amas cellulaire, et leur pénétration dans la chambre antérieure. Une seule explication est admissible : c'est l'influence des toxines qui, en se diffusant, déterminent un appel considérable de leucocytes dans l'angle irido-cornéen et son voisinage, lesquels pénètrent ensuite dans la chambre antérieure et donnent naissance à l'hypopyon.

L'abcès de la cornée, après avoir produit l'hypopyon, peut s'arrêter dans sa marche, surtout s'il a été soumis à un traitement prompt et énergique; par contre, s'il continue sa marche envahissante, l'iris et la choroïde peuvent prendre part à l'inflammation; on observe alors une irido-choroïdite purulente qui amène le phlegmon de l'œil, et consécutivement son atrophie.

Un abcès récent de la cornée se présente sous la forme d'une ulcération à surface étendue, qui occupe à peu près le centre de la cornée; les bords de cette ulcération sont grisâtres, saillants. Cette ulcération s'étend en surface, envahit les couches profondes de la cornée, ce qui lui a valu le nom d'ulcère rongeant ou serpigineux. L'opacité du disque est plus prononcée à la circonférence que vers le centre, et souvent un point du bord est plus spécialement infiltré.

Tout autour existe un halo grisâtre, d'où partent des stries qui rayonnent en différents sens. La surface de la cornée, au niveau de l'abcès, fait saillie au-dessus des couches sous-jacentes. Cette saillie disparaît bientôt pour faire place à une ulcération dont les bords sont peu saillants; en même temps une infiltration gagne le reste de la cornée.

On voit alors survenir des troubles fonctionnels caractérisés par une hypérémie intense de la conjonctive, de l'injection périkératique, de la photophobie, du larmoiement,

1. Nuel, *Archives d'ophtalmologie*, 1895, p. 317.

Digitized by Google

des douleurs ciliaires vives, qui ne manquent que chez les personnes âgées ou cachectiques.

La présence du pus dans la chambre antérieure provient dans le plus grand nombre de cas de la racine de l'iris, du canal de Schlemm et des petits vaisseaux qui l'entourent : rarement la cornée en est la source.

L'iris prend alors une couleur caractéristique, il est décoloré, et adhère à la cristalloïde antérieure.

Telle est la forme qu'affecte habituellement l'abcès de la cornée. Cependant on observe des formes qui ne s'accompagnent que de symptômes légers.

Lorsque l'abcès s'est développé en étendue, il se transforme en ulcère; les lames cornéennes qui l'entourent se mortifient, l'abcès s'est transformé en ulcère.

A mesure que le travail nécrosique fait des progrès, la cornée est altérée dans sa profondeur, les couches profondes se mortifient et se détruisent, ce qui détermine une perforation de la cornée.

Celle-ci s'annonce par la sortie de l'humeur aqueuse que le malade sent couler sur sa joue, ce qui a pour résultat de produire une détente passagère dans la marche de la maladie. Mais cette amélioration est de courte durée, et un prolapsus de l'iris s'établit, qui a pour conséquence une aggravation dans l'iritis, qui devient plus violente; l'hypopyon augmente et la pupille se trouve obstruée par un exsudat.

L'abcès peut alors s'arrêter dans sa marche; mais souvent l'affection progresse et toute la cornée se trouve détruite, excepté une légère bande sur ses bords. Il en résulte que l'infection gagne les parties profondes, la suppuration envahit toutes les parties de l'œil, et le phlegmon de l'œil se trouve ainsi constitué.

Cette marche de l'abcès de la cornée produit des terminaisons variables : si l'abcès a été superficiel, localisé dans le segment antérieur de l'œil, l'organe conserve sa forme, la cornée est transformée en une cicatrice blanchâtre, composée de tissu connectif, qui reste toujours opaque, et dans lequel l'iris se trouve souvent enclavé.

Digitized by Google

D'autres fois, l'opacité n'est que partielle, la cornée reste transparente dans une étendue plus ou moins considérable, et permet quelquefois de pratiquer une pupille artificielle, si l'iris n'est pas adhérent dans toute son étendue à la cristalloïde antérieure. Car il existe presque toujours des synéchies postérieures avec oblitération de la pupille. La cicatrice est tantôt plate, tantôt elle fait une saillie en avant. Si la maladie se propage à l'œil tout entier, il en résulte une panophtalmie qui amène l'atrophie de l'organe.

Dr VIEUSSE.

(*A suivre.*)

SOCIÉTÉ D'OPHTALMOLOGIE DE PARIS

Séance du 5 décembre 1901

PRÉSIDENCE DE M. DARIER

M. PÉCHIN, *secrétaire annuel*, fait la lecture du procès-verbal de la dernière séance.

M. VIGNES. — Je demande la parole pour discuter la communication de M. Sulzer. Mais auparavant, je tiens à protester encore une fois sur le retard habituel de la publication de nos bulletins. Maintes fois déjà, j'ai demandé que nous puissions avoir connaissance, au moins par placard, des discussions de la séance précédente. Je serais heureux que ma protestation ne continuât pas à rester sans effet ; aussi bien, je formule une demande précise, et je prie le bureau d'apporter le traité de publication avec notre éditeur, afin d'étudier dans quelles conditions il peut faire droit à mon désidératum.

Il est des communications, surtout celles comprenant des applications mathématiques, comme le travail de notre collègue Sulzer, que l'on ne peut discuter au pied levé. Et aujourd'hui pour entrer en discussion avec lui, je n'ai d'autre élément que le compte rendu paru dans la *Presse Médicale* du 27. Aussi bien, avant de commencer, je désire savoir de notre distingué collègue si cette rédaction est bien l'expression de sa pensée.

M. SULZER. — Oui.

Digitized by Google

M. Vignes. — Au seuil de cette discussion il importe de distinguer, et cela pour n'y plus revenir, entre le pouvoir de visibilité et celui de lisibilité. Il est incontestable que ce dernier est plus élevé; et si vous en voulez un exemple, je puis vous dire qu'emmétrope, il m'est possible de reconnaître sous un angle de 30″ les caractères n° 1 de Snellen. Par contre, si j'utilise les figures géométriques que j'ai eu l'honneur de vous présenter, il m'est fort difficile de diminuer sensiblement l'angle de 1′ sous lequel j'en reconnais les détails. Donc, ce que je vais dire s'entendra seulement du pouvoir de visibilité.

M. Sulzer trouve l'angle de 1′ trop grand; ce reproche a été aussi formulé par M. Javal qui l'estime trop fort de 1/4, 1/3 et même 1/2. Comme j'ai déjà eu l'occasion de le reconnaître dans la critique que j'ai faite de sa notation d'acuité visuelle, on trouve des sujets chez lesquels cet angle peut être diminué, et depuis longtemps vous savez que l'on a proposé de substituer un angle de 50″ et même moindre. Je ne partage pas cette manière de voir, et mon opinion est basée sur un grand nombre de recherches personnelles qui m'ont établi qu'en dehors de jeunes sujets bien adaptés, il est impossible à la plupart des examinés, dont la réfraction est nettement corrigée, de reconnaître sous un angle un peu plus petit que 1′ le détail de la figure construite selon le principe du *minimum séparabile*.

Je pense que c'est bien le principe sur lequel entend s'appuyer M. Sulzer, puisque dans sa communication il parle d'angle visuel.

Cette méthode d'investigation rétinienne n'est, du reste, qu'une application de la technique employée en physiologie générale pour interroger la sensibilité, tel le compas de Weber. Il ne me semble pas qu'il souhaite comme M. Javal, que l'expression de l'acuité visuelle soit uniquement un chiffre, une pure abstraction.

M. Sulzer formule aussi ce reproche que l'angle de 1′ est une moyenne.

C'est pour moi une qualité essentielle puisqu'elle nous permet d'utiliser notre *commune mesure* chez les différents individus et aux divers âges.

Si nous ne voulons pas de moyenne, il faudra donc déterminer, lorsque la chose sera possible, l'angle visuel minimum, et il nous servira d'étalon pour les examens subséquents du même examiné.

Ce serait là un travail bien inutile pour les résultats à en obtenir. Du reste, j'observe tout de suite que M. Sulzer qui dit ne pas vouloir de moyenne en prend une cependant. C'est ainsi

Digitized by Google

qu'il propose pour unité le test dont l'image rétinienne mesure l'étendue de la fovéa. Or, les dimensions anatomiques de cette partie rétinienne sont variables avec les individus, et aussi avec le développement de l'œil.

Kœlliker donne comme chiffres 0 mm. 18, 0 mm. 225. Ce que M. Sulzer appelle une limite physiologique constitue donc une variable anatomique, et il sait bien, comme moi, qu'il est difficile d'en déterminer la périphérie par l'expérimentation physiologique.

Son unité est l'angle visuel de 54″ soit la centième partie de l'angle droit 1 grade, lequel dit-il, donne une image dont la grandeur sous-tend la hauteur de la fovéa; et il ajoute que la grandeur de cette image mesure à peu près l'étendue que le plus grand caractère de l'échelle de Monoyer dessine sur la rétine. En effet, le calcul trigonométrique indique une valeur d'environ 79 millimètres pour une image rétinienne correspondant à la hauteur moyenne de la fovéa — soit 0 mm. 20 — calcul établi pour l'œil schématique. Au choix de cette unité j'objecterai qu'elle correspond à une acuité visuelle que l'on peut qualifier de pathologique.

D'autre part, notre collègue me semble émettre un paradoxe, si le compte rendu que j'ai sous les yeux reproduit fidèlement sa pensée, en avançant que les expressions d'acuité supérieures à l'unité, seront des multiples du grade, 2, 3, 4 grades et que l'acuité visuelle, actuellement désignée par 1, répondra à 11 grades. Il y a là de quoi surprendre, car cet angle sous-tendrait une image autrement considérable que l'image unité. Je suppose qu'au lieu de multiplier, il faut entendre des sous-multiples, en d'autres termes, des expressions fractionnaires de l'unité choisie.

Mais je formule timidement cette remarque, attendu que M. Sulzer déclare, un peu avant, n'être pas partisan des fractions pour noter les acuités visuelles inférieures.

Je ne partage pas cette répugnance, surtout s'il s'agit de fractions décimales : 2, 3 dixièmes d'acuité visuelle représentent à mon esprit des angles croissant non pas peut-être régulièrement, mais dans l'intervalle desquels il n'est pas place pour beaucoup d'expressions utiles.

Je ne suis pas non plus d'avis de supprimer, comme il le voudrait, des expressions inférieures à 1 dixième et je préfère la notation en centièmes à la seule appréciation de reconnaissance des mouvements de la main.

Je considère cette notation comme réellement utile et elle figure dans mes plus vieilles observations.

Tout récemment, dans le relevé statistique que nous deman-

Digitized by Google

dait notre collègue Trousseau, elle a servi dans toutes les observations relevées à son intention.

Messieurs, ne me croyez pas ennemi systématique de toute novation, mais je ne vois pas une réelle utilité à changer la notation de l'acuité visuelle. Si nous voulons du nouveau, tâchons de faire fort bien, beaucoup mieux que nos prédécesseurs.

Le procès-verbal est adopté.

M. Morax, *secrétaire général,* fait la lecture de la correspondance, qui comprend une lettre du Dr Dehenne, s'excusant de ne pouvoir assister à la séance, et une lettre du Dr X. Gorecki, jointe à la thèse de son fils, intitulée : *Étude sur les accidents oculaires du travail au point de vue hygiénique et médico-légal,* qu'il offre en hommage à la Société.

ÉLECTION DU BUREAU POUR 1902.

Élection du président. — Votants, 15; majorité absolue, 8.

Au premier tour, M. Wuillomenet obtient 12 voix; MM. Kalt et Morax, 1 voix. Il y a un bulletin blanc.

M. Wuillomenet est élu président pour l'année 1902.

Election du vice-président. — Votants, 16; majorité absolue, 9.

Au premier tour obtiennent :

M. Kalt, 6 voix; M. Terson, 5 voix; M. Péchin, 2 voix; M. Dehenne, 1 voix; M. Kœnig, 1 voix; M. Duboys de Lavigerie, 1 voix.

Il est procédé à un second tour. Votants, 15; majorité absolue, 8.

M. Terson obtient 7 voix; M. Kalt, 6 voix; M. Péchin, 1 voix; M. Kœnig, 1 voix.

Au troisième tour de scrutin. Votants, 14; majorité absolue, 8.

M. Terson obtient 10 voix; M. Kalt, 3 voix; M. Péchin, 1 voix.

M. Terson est élu vice-président.

MM. Péchin et Dupuy-Dutemps sont élus secrétaires annuels, M. Duboys de Lavigerie est confirmé dans ses fonctions de trésorier, et M. Gorecki dans celles d'archiviste.

M. Jocqs. **De l'ophtalmoplégie dans la syphilis** (*Présentation d'un malade atteint d'ophtamoplégie interne complète des deux yeux*). — Ce jeune homme, âgé de 27 ans, a eu la syphilis en 1893. Syphilis bénigne, sans autres accidents que

Digitized by Google

quelques plaques muqueuses buccales et pharyngées. Traitement insuffisant par des pilules mercurielles et iodure de potassium.

Il y a huit mois, il s'est aperçu d'un trouble de la vision quand il regardait un objet rapproché. Bientôt, impossibilité de se livrer à aucun travail délicat exigeant une vision rapprochée.

Consulté par lui, il y a deux semaines, je constatai l'état suivant :

Les deux pupilles sont modérément dilatées, mais absolument immobiles, ne répondant à aucun réflexe ni lumineux ni de convergence. Pas de diplopie. V + 0,50 = 1 des deux yeux. De près, il faut un verre convexe de 3 dioptries pour ramener le punctum proximum à 0,20 cent., avec une vision nette. Il y a donc un très grand affaiblissement, sinon une paralysie complète du pouvoir accommodateur. La paupière supérieure gauche est très légèrement tombante; ce faible ptosis se serait montré à peu près en même temps que le trouble visuel.

L'examen ophtalmoscopique ne dénote rien d'anormal.

L'état général est bon. Aucun signe de tabes.

Ce malade a été soumis, depuis ce moment, par son médecin, à une dizaine d'injections hypodermiques d'un sel mercuriel soluble. Aujourd'hui, l'état des yeux est sensiblement le même, cependant il semble que la pupille droite réagit très légèrement au réflexe lumineux.

Si l'étiologie syphilitique n'est pas ici douteuse, il n'en est pas de même de la localisation et de la nature de la lésion. Jusqu'à la découverte anatomique de Hensen et Voelkers, en 1878, on ne s'expliquait pas les paralysies dissociées de la 3e paire. On leur attribuait une origine tout à fait périphérique, intraorbitaire. Depuis, après la connaissance de la pluralité des noyaux, on les a expliquées, avec Forster, Wernicke, Mauthner, Hutchinson, etc., par des lésions isolées des noyaux centraux. Cette explication est incontestable pour cette variété d'ophtalmoplégie, dont Gayet, en 1875, a fait la première autopsie et que Wernicke, en 1883, a appelée : polyencéphalite supérieure diffuse. La même explication fut étendue aux diverses ophtalmoplégies survenant chez les syphilitiques. Ici cette explication est-elle aussi légitime? Il est permis de se poser cette question maintenant, après la publication de plusieurs travaux anatomo-pathologiques et expérimentaux qui manquaient encore pour la solution de cette question.

Le travail anatomo-pathologique le plus important sur cette question est celui de Uhthoff, en 1893 (*Recherches sur les troubles oculaires survenant au cours de la syphilis du système nerveux central. V. Graef's Archiv, Vol* XL.). L'auteur a étudié 250 cas de syphilis cérébrale, dont 150 avec autopsie, et

Digitized by Google

parmi celles-ci, 16 faites par lui-même. Il dit que l'ophtalmoplégie interne isolée se montre rarement, mais pour les autres paralysies dissociées, 13 fois sur 16, la lésion syphilitique était manifestement localisée à la base du crâne. Dans deux cas, son siége ne peut être fixé. Mais l'origine nucléaire de la lésion n'a pu être démontrée dans aucun cas. Dans les paralysies de la 3e paire (bilatérale dans la moitié des cas), la lésion a été trouvée presque toujours basale, localisée surtout dans l'espace interpédonculaire (dégénérescence gommeuse des nerfs, végétations syphilitiques entre les nerfs).

Le ptosis uni et surtout bilatéral était considéré depuis Mauthner comme tenant le plus souvent à une lésion nucléaire ou fasciculaire. De même pour l'ophtalmoplégie interne. Pour Uhthoff, en tant que ces symptômes reconnaissent pour cause la syphilis cérébrale, ils peuvent être occasionnés par une lésion basale. Le phénomène d'Argyll Robertson passe pour une affection de cause nucléaire, et souvent il l'est, en effet; cependant, Uhthoff s'est convaincu que, dans plusieurs cas, il n'y avait qu'une lésion extra-cérébrale de la 3e paire.

L'anatomie pathologique expérimentale est aussi en faveur de cette origine basale de certaines ophtalmoplégies supposées nucléaires. A. Marina, dans une monographie très importante, en 1896, fait une étude « *sur les paralysies oculo-motrices multiples et leur rapport avec les maladies qui les déterminent, en particulier les maladies nerveuses* ». Marina termine sa monographie par une revue générale des symptômes pupillaires dans les différentes formes d'ophtalmoplégie. C'est la syphilis, dit-il, avec le tabes et la paralysie générale qui s'accompagnent le plus fréquemment de troubles pupillaires. Or, dans ces trois affections, les lésions nerveuses périphériques sont aussi importantes que les lésions centrales, et on est à rechercher si les troubles pupillaires résultent de lésions périphériques (Anal. par Morax dans *Ann. d'Ocul.*, t. CXX).

Bach (*Des paralysies des muscles oculaires et des troubles du mouvement pupillaire. Étude expérimentale et anatomo-pathologique*). (*Société de Heidelberg*, 1897 et *V. Graef's Archiv*, 1898) arrive à peu près aux mêmes conclusions en disant : « L'étude clinique des paralysies oculaires nucléaires devient d'une interprétation impossible si la disposition des noyaux est approximativement telle qu'elle a été constatée par les recherches expérimentales et anatomiques. On doit donc admettre qu'on a considéré comme nucléaires des paralysies qui ne le sont pas. La théorie actuellement admise des paralysies musculaires oculaires demande une révision radicale ».

Digitized by Google

D'ailleurs, les données de la clinique elle-même sont-elles absolument conformes à l'idée d'une lésion nucléaire ? Sans doute, nous voyons des paralysies dissociées de la 3e paire rester incurables. Mais cette incurabilité ne peut-elle s'expliquer aussi bien par une lésion basilaire ? S'il y a dissociation, pluralité de noyaux à l'origine centrale du moteur oculaire commun, cette dissociation n'existe-t-elle pas aussi à son origine apparente périphérique, dans l'espace interpédonculaire où chaque nerf naît par 10 ou 12 radicules séparées ? Et la juxtaposition de ces deux faisceaux de radicules dans cet étroit espace ne peut-elle pas expliquer qu'elles puissent être touchées ensemble ou séparément par la lésion : d'où paralysies incomplètes de la 3e paire d'un ou des deux yeux.

Les lésions syphilitiques cérébrales peuvent porter sur les troncs artériels, les méninges, la substance nerveuse et les nerfs qui en échappent (voir la remarquable description de Klippel dans le chapitre « Syphilis cérébrale, Tumeurs cérébrales, Abcès cérébral » du *Traité de médecine et de thérapeutique*, t. VIII). Il est évident qu'une méningite gommeuse englobant le nerf à son origine peut l'atteindre tout entier ou épargner certains faisceaux ; que cette méningite, devenant scléreuse, peut amener la destruction des parties atteintes, d'où incurabilité. Mais si le traitement intervient au début de cette compression non encore destructive, on peut sérieusement compter sur la guérison, et il est probable que ce sont ces cas que nous voyons guérir.

Quant aux lésions nucléaires, nous ne pouvons guère les expliquer, dans la syphilis, que comme le résultat d'une nécrose par insuffisance de nutrition, par artérite thrombosique. On peut concevoir, il est vrai, que le noyau commence à souffrir déjà à la période ischémique et par conséquent espérer aussi la guérison si on a pu intervenir avant la thrombose, mais le pronostic serait évidemment plus grave, et nous aimerions plus volontiers avoir affaire à une méningite basale curable et n'amenant pas des désordres définitifs à aussi bref délai. Voici, par exemple, mon malade : il a son ophtalmoplégie depuis huit mois. Puis-je admettre que ces troubles sont dus à une simple ischémie par artérite qui n'aurait pas encore abouti à la thrombose, par conséquent à la nécrose du noyau ? Je n'oserais pas l'espérer. Or s'il y a déjà nécrose du noyau que pourrais-je attendre du traitement ? Si au contraire nous admettons que la cause de l'ophtalmoplégie est une production pathologique de la base, il n'est pas impossible, malgré la durée, que les filets nerveux ne soient pas encore détruits et, dans ce cas, le traitement spécifique peut avoir une influence.

Il n'est donc pas indifférent, pour le pronostic, d'admettre l'une

Digitized by Google

ou l'autre de ces lésions. Parmi les cas d'ophtalmoplégie syphilitique que j'ai observés, j'en ai vu, il est vrai, résister au traitement; c'étaient toujours des cas anciens. Mais j'en ai vu aussi qui ont guéri, même alors que la musculature interne de l'œil était seule altérée. J'espère que le cas que je vous ai présenté rentrera dans cette dernière catégorie, et je déclare que si je vois survenir la guérison, ou même seulement une grande amélioration, je n'hésiterai pas à considérer cette ophtalmoplégie interne totale, double, type, comme étant due à une lésion basale. Si elle résiste au traitement, je ne me considérerai pas non plus autorisé à invoquer une lésion nucléaire, parce qu'une lésion basale ancienne peut aussi être destructive. Rappelons que Uhthoff n'a pas trouvé dans un seul cas des lésions nucléaires. Dans l'intérêt de nos malades et pour ne pas désespérer du traitement, admettons des lésions basales au moins jusqu'à ce que l'anatomie pathologique nous ait aussi démontré des lésions nucléaires.

M. Kalt. — J'ai obervé cette année un ouvrier syphilitique atteint d'ophtalmoplégie interne unilatérale complète. Le malade suivit un traitement mixte, énergique et, quelques mois après, je revoyais cette homme à peu près guéri, sauf un peu de dilatation pupillaire persistante.

Il est bien difficile d'admettre qu'ici une névrite périphérique ait pu se systématiser au point de ne toucher que les filets pupillaires, et il me paraît indispensable d'admettre une lésion nucléaire, au moins jusqu'au jour où l'anatomie pathologique nous aura éclairés sur cette question difficile.

Il est donc bien établi pour moi que l'ophtalmoplégie interne, pure, d'origine syphilitique, peut guérir complètement.

M. Kœnig. — La question soulevée par M. Jocqs est des plus intéressantes. L'existence d'une ophtalmoplégie interne soulève des pronostics et des diagnostics bien différents. Bilatérale, elle met en face la possibilité de l'évolution ultérieure de la paralysie générale; mais, surtout quand elle s'accompagne d'inégalité pupillaire, je dirai même qu'elle est l'indice précurseur de la paralysie générale vraie.

Si l'ophtalmoplégie est monoculaire, l'idée qui vient à l'esprit est celle d'un tubercule ou d'un néoplasme quelconque au niveau de la région nucléaire ou agissant par compression. Mais il y a des ophtalmoplégies internes, nettement périphériques, extra-nucléaires; elles sont le plus souvent monoculaires et reconnaissent pour cause la syphilis. J'ai pu suivre pendant quelques mois une ophtalmoplégie de cette nature ou la mydriase et la paralysie de l'accommodation étaient complètes.

Le traitement antisyphilitique la fit entièrement disparaître. Il

Digitized by Google

serait malaisé pourtant de présenter le siège de la lésion, mais elle est certainement périphérique.

J'ai suivi deux autres cas d'ophtalmoplégie interne avec paralysie incomplète de l'accommodation dont le début remonte déjà à six ans : dans l'un, les pupilles sont très dilatées, et dans l'autre, il y a inégalité avec léger abaissement de la paupière supérieure d'un côté. Je les croyais tous deux appelés à être les signes précurseurs de la paralysie générale.

La syphilis est reconnue chez les deux malades. Ces lésions sont restées uniques et stationnaires, et tous les ans j'apprends que la santé générale n'est pas altérée. Ce chapitre de la pathologie oculaire nerveuse est à étudier. Le clinicien se trouve souvent dérouté pour l'affirmation du pronostic quand ces symptômes oculaires restent isolés.

M. Morax. — Il est évident qu'on s'est fortement exagéré la fréquence et l'importance des lésions nucléaires comme cause des paralysies dissociées. On supposait qu'une lésion frappant une partie du groupement cellulaire d'origine d'un tronc nerveux pouvait seule donner lieu à une paralysie partielle de ce nerf. Les faits relatés par Uhthoff ont démontré nettement que beaucoup plus souvent qu'on ne le pensait, une paralysie dissociée de la 3e paire avait pour cause des lésions gommeuses ou scléro-gommeuses des méninges sur le trajet basilaire du tronc nerveux. Nous pouvons admettre aussi que, de même que dans l'intoxication alcoolique, saturnine, diphtérique ou tétanique, il peut y avoir une localisation plus ou moins élective de la substance toxique sur certains filets d'un nerf; de même, en dehors des lésions en foyer auxquelles je viens de faire allusion, il peut exister dans la syphilis une localisation élective pour certains filets nerveux du tronc oculo-moteur et notamment celles du sphincter pupillaire et du muscle accommodatif. Il est probable que dans ces cas le corps cellulaire souffre en même temps que le prolongement cylindraxile, mais il ne s'agit pas là, à proprement parler, de ce qu'on entendait par lésion nucléaire.

J'ai observé depuis quelques années un cas fort intéressant d'ophtalmoplégie interne bilatérale chez un syphilitique, qui fit ultérieurement de la névrite optique, de la névrite olfactive (anosmie), de la paralysie des muscles moteurs oculaires, tous troubles accompagnés de céphalées et attestant l'existence d'une lésion méningée de la base. Ces différents troubles rétrocédèrent tous tandis que l'ophtalmoplégie interne bilatérale persiste et dure encore actuellement. C'est d'ailleurs le cas habituel de l'ophtalmoplégie interne bilatérale et, pour ma part, je l'ai toujours vue persister lorsqu'elle était bilatérale.

Digitized by Google

M. Vignes. — Les opthalmoplégies syphilitiques ne sont pas toutes incurables.

Une jeune femme, qu'un de nos collègues et moi avons soignée, après une assez longue durée de traitement vit sa mydriase disparaître et récupérer la totalité de son accomodation. Elle fit une rechute, mais aujourd'hui elle semble entièrement guérie.

Au point de vue pathogénique, nous devons penser à la possibilité de névrite périphérique. Toutefois, un processus nucléaire explique d'une façon plus simpliste les phénomènes *limités* des opthalmoplégies internes, étant donnée la situation topographique des noyaux photo-moteurs et accomodateurs, antérieurs aux autres. On s'explique plus difficilement que le processus névritique se limite si parfaitement à certains fascicules d'un même tronc nerveux.

Mais en semblable question les discutions théoriques ne sont guère d'à-propos; seules, les observations nécroscopiques peuvent éclairer notre religion.

M. Dupuy-Dutemps. **Persistance d'un vertige de l'artère hyaloïde.** — Le malade que je vous présente est un homme de 48 ans chez lequel on observe sur l'œil droit un vertige persistant de l'artère hyaloïde, figuré sur un dessin d'après nature, que je dois à l'obligeance de mon ami Frogier.

C'est un cordon irrégulièrement cylindrique et légèrement incurvé, d'une longueur supérieure à un diamètre papillaire, qui s'insère par une de ses extrémités au voisinage du centre de la papille au point d'émergence d'une artère rétinienne et dont l'autre extrémité libre flotte dans le corps vitré. Tantôt on l'aperçoit couché à plat sur le côté temporal de la papille, qu'il déborde, et dirigé légèrement en haut; tantôt il s'oriente selon l'axe antéro-postérieur et se présente de champ par son extrémité libre. Le plus souvent il occupe une position intermédiaire; mais il se meut exclusivement dans la zone correspondant au quadrant supéro-externe de la papille et on ne le voit jamais ni se diriger en bas, ni dépasser la ligne médiane pour s'incliner du côté nasal.

Son calibre est notablement supérieur à celui d'un gros vaisseau papillaire. Renflé en ampoule au niveau de son extrémité adhérente, il s'amincit dans sa portion antérieure et se termine par une extrémité mousse. Vers son tiers antérieur il présente un mince et court prolongement, visible à un fort grossissement et ressemblant à l'origine d'une branche collatérale.

L'aspect est gris-jaunâtre, demi-transparent, assez semblable à celui du catgut; la teinte, plus claire et plus transparente dans la partie postérieure, devient opaque et noire au niveau de l'extré-

Digitized by Google

mité libre. La présence de ce débris ne s'est jamais manifestée par aucun symptôme subjectif. L'œil est emmétrope V = 2/3. Il n'existe pas d'ailleurs d'autre anomalie congénitale : ni colobome, ni altérations cristalliniennes, ni vestiges de la membrane pupillaire.

L'œil gauche est normal.

D'anciennes poussées d'iritis ont laissé des deux côtés les synéchies que l'on constate aujourd'hui et c'est à l'occasion d'une nouvelle atteinte récente de l'œil gauche que le malade s'est présenté à mon examen.

M. A. Terson. Rapport sur un travail du Dr Chaillous : **Etude clinique des lésions conjonctivales au cours de l'érythème polymorphe.** — Les manifestations conjonctivales de l'érythème polymorphe sont fort remarquables et méritent certainement d'attirer l'attention des ophtalmologistes. Il s'agit, en effet, d'une lésion d'un aspect quelquefois effrayant, de forme variable, d'évolution assez brusque pour être constituée souvent en quelques heures et qui, cependant, est ordinairement bénigne et disparaît sans avoir nécessité un traitement actif et sans laisser de traces. Les dermatologistes et les médecins ont observé plusieurs fois la localisation oculaire de l'érythème polymorphe qui, on le sait, couvre rapidement les membres de papules, de plaques et de nodosités rougeâtres d'une consistance souvent très ferme. Alibert, Bazin et d'autres signalent, tantôt une conjonctivite, tantôt des papules ou des vésicules conjonctivales ou palpébrales. Mais peu de précision avait été apportée dans l'observation de ces lésions et on peut affirmer qu'elles n'avaient pas été suffisamment étudiées. Je fréquentais en 1894 les services de MM. Fournier et Besnier, à l'hôpital Saint-Louis, et mon attention fut attirée sur divers cas d'érythème polymorphe ayant atteint les yeux. Avec l'autorisation de M. Fournier, je recueillis ces observations, je suivis ces malades et j'inspirai sur ce sujet la thèse du Dr Bernard Beaudounet (Contribution à l'étude des manifestations oculaires dans l'érythème polymorphe, thèse de Paris, 1894). Cette première contribution d'ensemble mérite d'être rappelée, car elle est sous tous les rapports *très complète* et contient 12 observations, dont plusieurs inédites. Depuis j'ai observé d'autres cas, j'en ai rapporté au Congrès de l'association pour l'Avancement des sciences (Bordeaux, 1895) et j'ai donné un résumé de la question dans l'article *Maladies de l'œil* du traité de chirurgie dirigé par MM. Le Dentu et Pierre Delbet.

M. Chaillous, qui vient à son tour d'observer un cas semblable, consacre une étude intéressante à cette affection, et, en plus d'une

Digitized by Google

observation personnelle, il rapporte les cas publiés à l'étranger et la marche générale de l'étude de cette maladie, *depuis* la thèse de B. Beaudounet, c'est-à-dire depuis 1894.

L'observation personnelle de M. Chaillous concerne une jeune fille de 23 ans atteinte d'érythème polymorphe à forme papulovésiculeuse avec localisations sur les membres inférieurs, les mains, le front, la région cervicale et la face. Dans l'angle interne de chaque œil, il y avait sur la conjonctive bulbaire une volumineuse papule typique, peu douloureuse, laissant l'œil sans sécrétion et sans photophobie marquée. La lésion disparut peu à peu sans laisser de traces.

M. Chaillous rappelle les observations parues depuis la thèse de B. Beaudounet, et dues à Hanke, Rondot, Rosenthal, Brault, Sabrazès et d'autres. Il retrace une étude clinique qui concorde avec nos descriptions. Quelquefois, mais très rarement, il se produit une véritable conjonctivite sécrétante, avec œdème des paupières. Le plus souvent il s'agit de papules volumineuses, rougeâtres, rappelant une épisclérite quelquefois colossale, siégeant ordinairement et souvent symétriquement sur la conjonctive bulbaire interne, mais pouvant quelquefois occuper l'angle externe. Ces énormes papules, très dures, disparaissent toutefois en quelques jours totalement, avec ou sans lavages aseptiques, et c'est là leur profonde différence avec l'épisclérite qu'elles simulent. Il nous paraît d'ailleurs probable que le tissu épiscléral est intéressé en même temps que la muqueuse, pour pouvoir donner une lésion aussi volumineuse et aussi dense.

Voilà ce qu'on observe dans les formes *papuleuses*, *papulo-vésiculeuses* et *noueuses* de l'érythème polymorphe. Dans la forme *hydroïque*, on a plusieurs fois observé (et j'ai rapporté dans la thèse de B. Beaudounet) des cas où une vésicule volumineuse absolument transparente apparaît sur la conjonctive bulbaire et disparaît peu à peu sans laisser de traces. Aussi cette lésion ne doit pas être confondue avec les vésicules du *pemphigus*, qui sont souvent d'une évolution si funeste et qui provoquent peu à peu le symblépharon. Là aussi, l'étude des complications oculaires de l'érythème polymorphe a une réelle importance pour le diagnostic et le pronostic et n'aura pas été inutile.

En face de ces faits, Fuchs, Neumann, Hanke, décrivent des cas où il s'est produit une véritable *conjonctivite pseudo-membraneuse* coexistant avec des altérations analogues de la bouche et du pharynx. Nous n'avons observé aucun de ces cas exceptionnels qui ne ressemblent en aucune manière aux formes citées plus haut.

Enfin Titomaulio a publié un cas unique rapporté très en détail dans la thèse de Beaudounet où un *glaucome aigu* est apparu et a

Digitized by Google

récidivé avec des poussées d'érythème noueux. Nous n'insisterons pas ici sur les relations pathogéniques de ces deux affections qui sont du plus haut intérêt et qui se produisent sur un terrain analogue.

Quoiqu'il en soit, le pronostic des lésions oculaires dans l'érythème polymorphe est généralement bénin et les groupes d'altérations oculaires sont aujourd'hui classés. Le *diagnostic* des *papules* se fera avec les pustules, avec l'épisclérite et surtout les papules et les gommes syphilitiques conjonctivales et épisclérales. Le psoriasis, les éruptions conjonctivales diverses seront aussi éliminés. Dans les formes *vésiculeuses*, c'est avec l'herpès et surtout avec le *pemphigus*, toujours si grave, que le diagnostic devra se faire. Les formes pseudo-membraneuses peuvent rappeler les conjonctivites pseudo-membraneuses ordinaires et quelquefois le chancre induré, si souvent pseudo-membraneux à ce niveau.

Les lavages aseptiques seront employés seuls, sauf dans les cas à fausses membranes. Il serait intéressant de vérifier l'action vaso-constrictrice de l'extrait surrénal sur les papules.

Le travail de M. Chaillous complète donc heureusement cette étude clinique. Il nous suffira, après en avoir donné un aperçu, de rappeler les mérites et les titres de notre confrère, déjà bien connu par une série de travaux ophtalmologiques de réelle valeur. Sa candidature ne peut qu'être accueillie avec faveur et intérêt par notre Société.

M. Antonelli. — **Intérêt de l'examen oculaire des candidats, pour les Compagnies d'Assurances ou les Sociétés Mutuelles de Garantie contre les accidents du travail.** — Puisque la Société d'Ophtalmologie de Paris a eu le mérite de s'occuper, ces temps derniers, de questions de médecine légale en rapport avec la loi récente sur les accidents du travail, je crois utile de lui exposer quelques considérations sur les avantages qu'il y aurait, pour les Compagnies d'assurances ou les Sociétés de Garantie contre les accidents en question, à soumettre les ouvriers candidats à un examen ophtalmologique.

Il ne s'agit pas, entendons-nous, de discuter l'admission ou les conditions d'admission de l'ouvrier à l'assurance, suivant l'état de son appareil oculaire; car c'est au chef d'entreprises de s'inquiéter des aptitudes de l'ouvrier à un travail déterminé et à régler le salaire d'après elles. Les Compagnies d'assurances, comme du reste les Sociétés de Garantie, doivent accepter l'assurance de tous les ouvriers en bloc; et les notes médicales, au premier chef les notes ophtalmologiques, ne constitueraient que des renseignements utilisables seulement en cas d'accident, pour faciliter la tâche à l'expert et mieux définir les responsabilités.

Digitized by Google

Il suffit de cet énoncé, je crois, pour évoquer à l'esprit des oculistes l'éventualité de l'amblyopie congénitale monoculaire, relativement si fréquente, et pouvant si souvent donner lieu à des contestations les plus fâcheuses. L'ouvrier atteint d'un traumatisme minime à un œil congénitalement amblyope peut être de très bonne foi en affirmant que son amblyopie est la suite de l'accident; car nous voyons tous les jours des consultants de réfraction, à l'âge adulte, être étonnés quand l'examen optométrique leur montre une amblyopie monoculaire plus ou moins considérable, dont ils ne s'étaient jamais doutés. Que si l'ouvrier avait connaissance de l'amblyopie, il se gardera bien, après l'accident, de l'avouer à l'expert, dans un esprit tout naturel de défense de ses intérêts; et l'expert, entre les sentiments humanitaires d'une part, le poussant à admettre les affirmations de l'ouvrier, et le devoir, d'autre part, de conclure uniquement d'après les données objectives de son examen, pourra se trouver en posture délicate, et quant à ses convictions, et quant à ses rapports vis-à-vis du blessé ou de la Compagnie d'assurances.

Je désire vous citer, parmi plusieurs exemples que je pourrais apporter, trois cas où j'ai eu particulièrement à regretter le défaut de renseignements sur l'état des yeux de l'assuré avant l'accident incriminé.

1° Un jeune ingénieur, en se livrant à des expériences chimiques sur des matériels de construction, avait été atteint d'une éclaboussure de soude caustique dans l'œil gauche. J'ai dû l'examiner cinq mois après l'accident, mandé par la Compagnie d'assurances, l'intéressé affirmant que, depuis l'accident, sa vision était troublée au point de l'empêcher de dessiner aussi finement qu'auparavant, par exemple de revenir deux fois avec la pointe du crayon sur le même trait. La seule trace de brûlure qu'il fut possible de constater, se trouvait en deux petites plaques cicatricielles au milieu de la conjonctive tarsienne de la paupière supérieure, cette paupière étant à peine plus volumineuse et plus tombante que celle du côté opposé. La cornée, examinée à l'ophtalmomètre de Javal avec oculaire sans prisme, montrait une régularité absolue de l'image du disque; et la kératométrie, par le même instrument, donnait une formule 90° ± 1.5 (44.5,46).

A l'examen subjectif, avec la correction +2+1.75 *hor*, cet œil montrait V=0.4, et la même acuité était donnée par l'emploi du trou sténopéïque avec éclairage intense des optotypes. L'examen de la vision de près donnait des résultats analogues, et les expériences de contrôle, comme du reste l'ensemble des réponses du malade, laissaient écarter toute idée de simulation. Le fond de l'œil était absolument normal, et de même le champ visuel. Au

Digitized by Google

stéréoscope il n'existait pas de vision binoculaire et, en provoquant la vision simultanée, l'image se rapportant à l'œil gauche était tantôt directe, tantôt croisée. L'œil droit, sans l'aide d'aucun verre, jouissait d'une V=1.25 Snellen.

Devant ces résultats de l'examen, je ne pouvais que conclure à un As. hypermétropique composé inverse, congénital, de l'œil droit, et à une amblyopie également congénitale de cet œil.

C'est ce que mon rapport à la Compagnie d'assurances affirma, et j'eus beaucoup de peine à convaincre l'intéressé, homme intelligent et très cultivé, que ma thèse n'était pas injuste à son égard, et que lui-même, en attribuant son défaut de vision binoculaire à l'accident, se trompait de bonne foi.

J'ai à peine besoin de faire remarquer que, si la Compagnie d'assurances avait possédé la plus simple des notes ophtalmologiques consignant l'amblyopie monoculaire du sujet, on aurait évité, de part et d'autre, une longue série de démarches et de déboires. Mais, ce qu'il est important de remarquer, c'est que la note préventive aurait pu servir, au contraire, les intérêts du blessé. En effet, depuis l'époque à laquelle cette observation remonte, et tout dernièrement surtout, j'ai eu à me convaincre que : des lésions étendues de la surface bulbaire peuvent, malgré la guérison parfaite de la cornée en tant que réparation épithéliale (aucune trace d'As. cicatriciel), donner lieu à un As. inverse parfaitement régulier.

Cet As. acquis, pathologique, je l'ai observé aussi après des iridocyclites pour ainsi dire *toxiques*, à savoir provoquées par une brûlure ou cautérisation chimique, ou tout autre cause analogue d'irritation de la surface bulbaire; après des uvéites légères, guérissant parfaitement, sans laisser, ni par l'état de la pupille ni par l'état du fond de l'œil, aucune trace du processus pathologique. Il s'agit là d'une question nouvelle, d'un ensemble de faits cliniques que je signale, sous toute réserve d'une étude plus approfondie; et je conclus que si j'ai eu, depuis, un doute sur l'origine de l'As. chez le blessé dont je viens de parler, c'est aussi la faute de l'absence de renseignements sur sa vision avant l'accident.

2° Le deuxième exemple que je vais apporter montre plutôt l'utilité de l'examen du blessé, par l'oculiste de la Compagnie d'assurances, avant que toute intervention chirurgicale ait lieu, tout en laissant, bien entendu, pleine liberté au blessé dans le choix du médecin et dans l'acceptation des moyens de traitement que ce dernier propose. Le 29 mai, j'eus à examiner, pour le compte d'une Compagnie d'assurances, un ouvrier, R. A., âgé de 54 ans. Il affirmait avoir reçu, le 13 février, un petit éclat de verre dans l'œil gauche, et attribuait à cet accident l'état précaire

Digitized by Google

de sa vue. L'œil droit présentait V = 0,3 à l'aide d'un verre —3 D. et montrait des opacités corticales, surtout équatoriales, du cristallin et une coloration grisâtre de la papille optique. L'œil gauche venait d'être opéré de cataracte dans une clinique parisienne ; il montrait quelques restes capsulaires, qui n'empêchaient nullement l'examen ophtalmoscopique et n'expliquaient certes pas la réduction de la V. à 1/60 à peine, ne s'améliorant pas par les verres. La raison de cette copiopie se trouvait dans l'état manifestement atrophique de la papille, qui présentait une coloration franchement grise et était entourée d'un halo d'atrophie chorio-rétinienne. Vers la périphérie cornéenne on remarquait, par l'éclairage oblique et à l'aide de la loupe, une petite taie superficielle, probablement la suite de l'éclat de verre incriminé. Mais il semblait certain que ce n'était pas une cataracte *traumatique*, celle dont l'ouvrier venait d'être opéré et que, en tout cas, même sans l'accident et sans l'extraction du cristallin, l'œil aurait périclité au même point que nous le constations. Je n'eus pas de difficulté à expliquer la situation à l'inspecteur de la Compagnie qui, lui le premier, remarqua combien il eût été désirable de posséder des notes ophtalmologiques concernant l'ouvrier avant son accident, ou tout au moins avant l'intervention chirurgicale.

3° Un troisième cas concerne une femme âgée de 71 ans, ayant perdu l'œil gauche à la suite d'un ulcère infectieux de la cornée. Elle attribuait l'affection à une éclaboussure de colle forte reçue dans l'œil; mais l'état morbide des voies lacrymales chez elle était tellement manifeste, que le chef d'un service de l'Etat, où elle était allée dès le début réclamer les soins, n'hésita pas à pratiquer la stricturotomie et le sondage répété. J'examinai la malade trois mois environ après l'accident, et je crus devoir conclure que, si l'éclaboussure avait pu être la cause occasionnelle de l'ulcère, certainement le caractère septique de la lésion et son progrès amenant la destruction de l'œil étaient dus à l'état infectieux de la conjonctive et des voies lacrymales. — Si un tel état avait été constaté auparavant, certainement la responsabilité de la Compagnie d'assurances eût été atténuée dans une large mesure, au moment du jugement fixant les indemnités.

Aux cas représentés par ces trois exemples il faudrait ajouter ceux où les difficultés de l'expertise peuvent tenir à de petites taies cornéennes dont il est parfois malaisé de reconnaître l'origine, ou bien à des troubles du cristallin ou du vitré dont la nature prêterait à discussion ; ou, enfin, à des affections du fond de l'œil préexistantes et pouvant compliquer les lésions traumatismales des membranes profondes, ou pouvant prédisposer aux amblyopies par intoxication professionnelle. Sur toutes ces éven-

Digitized by Google

tualités, point n'est besoin d'insister devant des oculistes; et il serait facile de les exposer d'une façon catégorique, claire même pour des profanes, si la Société d'Ophtalmologie de Paris voulait signaler, dans une note adressée aux Compagnies d'assurances et aux Sociétés Mutuelles de Garantie, l'intérêt d'un examen ophtalmologique préalable chez leurs assurés.

Pour faire encore mieux ressortir cet intérêt, il faudrait remarquer que les lésions oculaires représentent presque le 6 0/0 de toutes les lésions dues à des accidents de travail, d'après les chiffres des statistiques rappelées dans la thèse récente de M. Gorecki fils [1]. En outre, ce sont les lésions oculaires celles qui entraînent le plus souvent les Compagnies ou les Sociétés de Garantie à des indemnités considérables; car, une incapacité partielle ou permanente au travail suit presque toujours les traumatismes de l'œil, et car ces traumatismes sont plus fréquents chez les assurés à *profession visuelle*, comme diraient les allemands, assurés dont le salaire est élevé, et dont l'avenir se trouve fortement compromis par la lésion oculaire.

Enfin, tandis que presque toutes les autres tares physiques qu'un ouvrier peut présenter sont manifestes, ne prêtant pas à discussion si un accident survient auquel l'ouvrier voudrait les attribuer, les tares oculaires sont presque toujours latentes et peuvent donner lieu à discussion, même entre experts également compétents dans la spécialité.

M. Vignes. — Je demande la parole, non point pour parler sur l'intérêt scientifique de la communication de M. Antonelli, mais pour prier la société de ne pas prendre en considération ses conclusions pratiques. La société, en adhérant à sa proposition, dévierait de son but et de ses précédents. Les Compagnies d'assurances sont des personnalités financières intéressantes pour leurs seuls actionnaires. Nous n'avons pas à nous préoccuper de prendre l'initiative de la sauvegarde de leurs intérêts, ce que nous ne pourrions faire du reste, qu'en lésant d'autres intérêts : ceux des gens de la Basoche et même du Fisc; et celui-ci, voyant diminuer le rendement des frais de justice, pourrait bien avoir encore la fantaisie de s'en prendre à nous. Cette fois nous n'aurions pas à nous plaindre, nous étant mêlés de ce qui ne nous regarde pas.

M. Kœnig. — Je ne crois pas que la société d'Ophtalmologie ait qualité pour présenter aux Compagnies d'assurances une note où leur seraient présentés les avantages qu'elles pourraient retirer de l'examen préalable de l'appareil de la vision chez tous les

1. A. Gorecki, *Étude sur les accidents oculaires du travail au point de vue hygiénique et médico-légal.* Thèse de Paris, Boyer, éditeur, 1901.

Digitized by Google

candidats à l'assurance. Elles ne sauraient les ignorer, et c'est à elles qu'il appartient de prendre l'initiative d'une telle mesure. Personne n'en conteste l'utilité, elle s'impose d'une manière évidente; ce petit côté de la question mis à part, je m'associe entièrement à la cause qu'a voulu plaider M. Antonelli et dont le but est de faire ressortir l'intérêt et l'urgence qui s'attachent à l'établissement de ces fiches de diagnostic.

Comment, en effet, reconnaître sur un œil traumatisé gravement, des lésions internes qui avaient antérieurement abaissé l'acuité visuelle aux 2/3 ou à la moitié : taies de la cornée, irido-choroïdites avec déformation de l'iris et synéchies, cataractes ou opacités consécutives. Ajoutez à cela les ambloypies monoculaires de toute nature. Nous avons été tous appelés à intervenir, soit pour le traitement, soit pour l'examen de cas de ce genre, où, en voulant satisfaire notre conscience, nous ne pouvions qu'établir des réserves. Quand des lésions persistantes existent dans les deux yeux, la difficulté est moindre, mais il n'y a, en tous cas, aucun élément de certitude.

Tout candidat à l'assurance devrait laisser une fiche établissant l'état actuel de sa vision. Si le rôle des experts se trouve simplifié, il faut reconnaître aussi que l'embarras d'un médecin spécialiste appelé auprès d'un blessé se trouvera beaucoup diminué.

Si j'ai parlé des Compagnies d'assurances, j'ai nommé aussi les Sociétés de garantie. Ces institutions, de même que les Mutualités entre ouvriers, ont parfaitement le droit et, encore plus, le devoir envers leurs membres, qu'il s'agisse d'actionnaires ou d'ouvriers, de ne pas répondre d'une incapacité qui ne serait pas la suite d'accident de travail chez les assurés.

M. Kalt. **Kystes orbitaires à parois végétantes et à début brusque.** — J'ai eu l'occasion d'observer en l'espace d'une année deux malades qui furent pris presque subitement, en moins de 48 heures, d'exophtalmie et chez lesquels l'intervention opératoire ultérieure permit de constater la présence d'une tumeur enkystée de nature sarcomateuse.

Le diagnostic de la nature d'une tumeur orbitaire, tout le monde le sait, est souvent extrêmement difficile. Jusqu'ici néanmoins, il était admis qu'au début les tumeurs solides et liquides, à l'exception de l'hématocèle, procédaient avec une certaine lenteur. Seuls les épanchements sanguins ou gazeux semblaient pouvoir être mis en cause lorsqu'en pleine santé apparente un œil sortait de l'orbite en l'espace de quelques heures. Je fais naturellement une exception pour les cas où une tumeur préexistante augmente rapidement de volume, comme cela se produit dans

Digitized by Google

certains sarcomes télangiectasiques à la suite d'une rupture de paroi vasculaire.

Je n'ai pas trouvé cette anomalie signalée dans les ouvrages classiques ni dans les observations de sarcomes que j'ai parcourues. Elle ne doit néanmoins pas être d'une rareté extrême, puisque, en peu de temps, j'ai pu l'observer deux fois et faire même un diagnostic exact dans le deuxième cas.

Observation I.

Tison Félix, 27 ans, employé. — Se présente le 23 *janvier* 1900 pour de l'exophtalmie de l'œil gauche. Dans le courant du mois de novembre 1899, cet œil est devenu brusquement saillant en l'espace de *quelques heures*, sans douleurs, sans phénomènes irritatifs. D'emblée l'exophtalmie a atteint à peu de chose près le degré qu'elle a conservé ultérieurement. On constate un peu de décoloration de la papille et de la diplopie.

Je revois le malade le 13 *novembre* 1900. Même état, sauf qu'il est apparu dans le sillon orbito-palpébral inférieur un léger bourrelet bleuâtre dû à la stase veineuse. La saillie du globe est d'un centimètre environ; elle est directe. Les mouvements sont limités pour tous les muscles, surtout pour le droit interne.

Au niveau du cul-de-sac inférieur le doigt perçoit une tumeur molle, non pulsatile, ne se laissant pas refouler; ni souffle, ni pulsations.

Nerf optique décoloré; artères un peu rétrécies. V=1/6. Champ visuel rétréci à 50° au côté nasal; moitié temporale presque supprimée. Le côté nasal du nerf optique est donc comprimé par la tumeur.

28 *novembre* 1900. — Opération de Krœnlein. Section du muscle droit externe entre deux fils. Une tumeur fluctuante fait hernie en dehors de l'entonnoir musculaire. Elle a l'aspect lisse et grisâtre d'un sac lacrymal très dilaté. Le volume est celui d'une noix. L'incision donne issue à un liquide louche, non hématique, en petite quantité. L'intérieur est tapissé de fongosités rosées sessiles, d'un volume variable, depuis celui d'une lentille à celui d'un haricot. Le curettage est suivi d'une hémorragie assez abondante que la compression arrête assez vite. Il est impossible de disséquer la paroi très mince du kyste, qui est formée simplement par le tissu conjonctif de l'entonnoir orbitaire condensé. Fermeture de la plaie après mise en place d'un gros drain. Bandeau compressif. Le lendemain, le drain est retiré et la guérison est obtenue en l'espace d'une dizaine de jours.

Digitized by Google

Il a persisté de l'exophtalmie pendant quinze jours environ. Puis le globe a repris sa place; mais seul le droit supérieur a repris partiellement ses mouvements. V = doigts comptés à 0 m. 60.

Une année après la situation est restée la même. Il n'y a pas d'indice de récidive.

Examen anatomique. — Les masses fongueuses retirées avec la curette sont constituées uniquement par un tissu embryonnaire formé d'une substance fondamentale contenant de nombreux éléments cellulaires jeunes. Il contient de nombreuses lacunes sans paroi propre, remplies de globules sanguins. On trouve aussi des capillaires larges ou des veines à paroi propre très mince.

Observation II.

Madame Cochet, 50 *ans.* — Vient consulter le 21 *février* 1899 pour une exophtalmie de degré moyen, directe, de l'œil gauche, survenue il y a *quatre* ans. Un jour, la malade sentit des picotements dans son œil. Elle consulta son médecin, qui crut à une conjonctivite, prescrivit un collyre. Quarante-huit heures après on constate l'exophtalmie. La malade n'avait éprouvé, en dehors d'un peu de gêne, aucune douleur. La saillie de l'œil atteignit très vite le degré actuel, et, sauf de légères fluctuations, resta invariable depuis cette époque.

Globe normal, très faiblement réductible; mouvements latéraux un peu gênés. Le doigt ne sent pas de tumeur dans l'orbite. Pas de souffle ni battements. Papille pâle; artères normales. Réflexe lumineux conservé.

18 *avril* 1899. — Pas de tumeur sensible au doigt. V=1/10.

1er *juin* 1899. — *Idem.* V=1/20. Pourtour papillaire effacé.

29 *août* 1899. — Petite tumeur douloureuse à la pression dans le cul-de-sac externe. Mouvements du globe limités en dehors et en dedans.

Un traitement mixte par l'iodure et les frictions est essayé pendant un mois sans succès.

13 *août* 1901. — L'exophtalmie a un peu augmenté. Le globe s'échappe facilement en avant quand on sépare les paupières. Vision réduite à la perception des doigts à 0 m. 50.

Pupille réagit bien à la lumière.

16 *octobre* 1901. — Opération de Krœnlein. Le droit externe est récliné en bas. La tumeur fait saillie immédiatement au dehors. Elle occupe l'entonnoir musculaire en bas et en dehors du nerf optique. Son aspect extérieur rappelle tout à fait celui de la sclérotique et elle se laisse facilement séparer du tissu orbitaire.

Digitized by Google

Son volume est celui d'une noix. Je l'incise pour la retirer plus facilement et il ne s'écoule pas de liquide au dehors; mais le doigt ramène des masses charnues, rosées. Hémorragie très faible. La poche est ensuite attirée facilement au dehors et ramenée en son entier après décollement avec le doigt.

On se rend compte que le nerf optique était refoulé en haut et en dedans et que la tumeur paraissait venir de la partie large de la fente sphénoïdale.

Le 27 octobre la malade est guérie. L'œil a repris sa place et partiellement ses mouvements, sauf pour le droit externe qui est

KYSTE ORBITAIRE A DÉBUT BRUSQUE. — GROSSISSEMENT 2/1.

La paroi du kyste est fibreuse, mince. De nombreuses tumeurs fibreuses, sessiles ou pédiculées, s'y insèrent et remplissent la cavité qui ne contenait pas de liquide.

complètement paralysé malgré le soin que j'ai pris de le ménager au cours de l'opération.

Examen de la tumeur. — Il s'agit évidemment d'un kyste à paroi extérieure lisse; l'intérieur est hérissé de petites tumeurs allongées, plus ou moins aplaties par compression réciproque, dont le volume varie depuis un grain de riz jusqu'à une noisette. Les grosses tumeurs ont toutes un pédicule étroit, ce qui explique la facilité avec laquelle elles se sont détachées sous le doigt. Leur consistance est fibreuse. Par places elles montrent une teinte jaunâtre. Nulle part de pigment hématique.

Histologiquement il s'agit d'une capsule constituée par du tissu

Digitized by Google

conjonctif adulte. De cette capsule partent des prolongements fibreux qui constituent les petites tumeurs. Toutes ces tumeurs sont formées de tissu conjonctif adulte aux éléments fuselés dont les trousseaux à direction irrégulière entourent par places des masses de tissu conjonctif plus jeune où les éléments cellulaires arrondis sont noyés dans une substance fondamentale peu différenciée.

C'est un mélange de fibrome et de sarcome. Les vaisseaux, peu nombreux, sont réduits à l'état de lacunes ou n'ont qu'une mince enveloppe.

De l'examen de ces deux tumeurs il résulte que nous avons sous les yeux deux formations qui ne diffèrent l'une de l'autre que par un degré d'évolution cellulaire plus avancé. La *première*, qui datait d'*une* année, n'avait qu'une mince enveloppe peu isolable. Les végétations intérieures étaient encore au stade embryonnaire avec beaucoup de vaisseaux et une petite quantité de liquide séreux, louche. La *seconde*, vieille de *six ans*, avait une capsule fibreuse épaisse; les végétations de l'intérieur étaient devenues fibreuses en grande partie; les vaisseaux rares.

L'une et l'autre s'étaient développées dans l'intérieur de l'entonnoir musculaire et leur point de départ paraissait être voisin de la partie large de la fente sphénoïdale.

L'absence de pigment hématique, la structure des petites tumeurs intérieures, l'aspect villeux de la paroi interne chargée d'un grand nombre de petites tumeurs, ne permet pas d'admettre à l'origine un kyste hématique simple.

Manifestement il s'agit de sarcomes, mais de sarcomes particulièrement bénins vu leur encapsulement, l'état stationnaire pendant six ans dans le second cas, l'absence de récidive *un an* après l'ablation dans le premier cas, alors que l'intérieur du kyste n'avait pu être que curetté.

Comment expliquer maintenant le début brusque? Cela me paraît fort difficile. Une petite tumeur préexistante dans l'intérieur de laquelle une hémorragie se fût produite, eût passé difficilement inaperçue des malades. Au sommet de l'orbite il suffit de bien peu de chose pour gêner les mouvements des muscles et amener de la diplopie qui eût donné l'alarme. Et puis une hémorragie assez forte pour amener une notable protrusion du globe n'eût pas disparu sans laisser quelques masses pigmentaires.

Le diagnostic *sarcome* n'est lui-même ici qu'une étiquette histologique. Il y a une grande différence entre la masse d'un sarcome, creusée ou non de cavités kystiques par ramollissement local du tissu, et les kystes couverts de végétation à leur face interne. Knapp a communiqué au Congrès d'Utrecht (1900) un cas de kyste développé au côté supéro-interne de l'orbite, faisant

Digitized by Google

saillie dans le cul-de-sac supérieur. Durci en masse dans le formol, ce soi-disant kyste était constitué par une masse sarcomateuse à petites cellules, entourée d'une mince capsule. Ceci n'a rien de commun avec les tumeurs que j'ai décrites.

A propos d'un sarcome traumatique du sommet de l'orbite (*Arch. f. Augenh.*, 42, fasc. 1-2), l'auteur fait remarquer, avec Panas (*Traité*, t. II, p. 445), que certains sarcomes laissent écouler du liquide sanguinolent ou citrin, d'où la possibilité de les confondre avec des kystes.

On pourrait admettre alors que chez mes deux malades il y aurait eu dès le début production de petites tumeurs sarcomateuses passées inaperçues jusqu'au jour où un brusque épanchement citrin aurait refoulé le globe en avant. Mais alors il faudrait expliquer pourquoi la paroi interne de mes deux tumeurs s'est montrée hérissée de tumeurs sessiles ou pédiculées indépendantes les unes des autres.

Hartridge (*Opht. Review*, 1899, p. 331) a vu survenir huit ans après l'ablation du globe oculaire pour une tumeur, une récidive orbitaire sous forme d'un kyste avec paroi fibro-celluleuse et contenu sanguinolent.

Rinx (d'après Nagel, *Iahresb.*, 1899, p. 553). Malade âgé de 18 ans; exophtalmie, chemosis et gonflement des paupières survenus rapidement. On crut à une hémorragie rétro-bulbaire; c'était une tumeur constituée par des éléments fusiformes et arrondis volumineux. Récidive rapide.

Ce dernier cas est le seul exemple de tumeur kystique à début rapide que j'aie trouvé dans la littérature et qui puisse être rapproché, à la récidive près cependant, des observations citées plus haut.

M. Kœnig. — Il y a peu de temps j'observais dans un service de clinique, une malade qui subitement, n'ayant qu'une simple lésion cardiaque, fut atteinte d'exophtalmie très prononcée. La soudaineté de début ne faisait pas de doute. Le globe oculaire était devenu saillant tout d'un coup et était dévié en bas et au dehors. Dans l'angle interne on sentait une tumeur dure non fluctuante et ne se laissant pas déprimer.

On avait dû arriver à exclure l'origine vasculaire de la tumeur, mais la production brusque de l'exophtalmie reste inexplicable. Peut-être comme dans le cas de M. Kalt peut-on invoquer un déploiement de la tumeur qui détermine dans l'orbite des conditions anatomiques particulières.

MM. F. Terrien et Béclère. — **Valeur comparée de la radiographie et de la radioscopie pour la détermination du siège des corps étrangers dans l'orbite.** L'application de la

Digitized by Google

découverte de Rœntgen à l'organe de la vision rencontre une série de difficultés fort bien étudiées par M. Bourgeois, dans une communication récente faite à la Société française d'ophtalmologie[1]. La radiographie de précision est presque toujours inapplicable et la radiographie pratique donne souvent des renseignements insuffisants. Nous ne voulons pas méconnaître ici les très intéressants résultats obtenus par M. Bourgeois, à la suite des mensurations qu'il préconise, en se servant des points de repère imaginés par M. Boucheron. Sans doute le résultat obtenu n'est pas rigoureusement mathématique, car il existe plusieurs causes d'erreur, en particulier celles provenant de la difficulté qu'il y a à déterminer exactement le siège et les dimensions du globe oculaire. Ces résultats néanmoins méritent d'être retenus.

Mais à côté de la radiographie, il est un procédé plus simple, donnant un résultat immédiat, et qui nous semble avoir été trop méconnu par M. Bourgeois lorsqu'il dit dans le travail précédemment cité : « En ophtalmologie, la radioscopie ne rend pas de grands services. Outre qu'elle ne décèle pas les corps étrangers d'un petit volume, elle ne permet pas de localiser nettement le siège du corps étranger. C'est donc à la seule radiographie que l'on aura recours. »

Ceci nous paraît exagéré. Dans l'observation que nous rapportons, l'examen radioscopique permit beaucoup mieux que la radiographie de localiser le siège du corps étranger.

Observation.

M. E..., âgé de 34 ans, vient me consulter le 24 octobre, pour un accident de chasse arrivé à l'œil droit le mardi 22 octobre, à trois heures de l'après-midi. Le blessé avait reçu, à 40 mètres de distance environ, deux plombs, l'un dans la joue droite, l'autre dans la paupière supérieure de l'œil gauche. Aussitôt le malade ne vit plus rien, puis le soir même il commençait à distinguer un peu de cet œil et deux jours après, le 24, au moment de l'examen, V = 1/8.

On trouve au niveau de la région malaire droite, à 2 centimètres environ au-dessous du rebord orbitaire, la marque d'un premier plomb qui, au dire du blessé, n'aurait pas pénétré. La trace du second plomb se trouve au niveau de la partie médiane de la paupière supérieure gauche, encore légèrement ecchy-

1. A. Bourgeois, *Quelques expertises radiographiques, à propos de corps étrangers de l'œil et de l'orbite* (*Bulletin et mémoires de la Société française d'ophtalmologie*, 1901.)

Digitized by Google

motique à ce niveau et qui, aussitôt après l'accident, avait été très œdématiée. Le plomb était donc arrivé très obliquement par rapport au blessé. Celui-ci raconte, en effet, que l'auteur de l'accident était placé à sa droite, à 40 mètres environ de lui, et ce n'est que parce que lui-même avait tourné la tête de son côté, au moment où le coup était tiré, que le plomb avait pu l'intéresser.

On pouvait donc se demander s'il ne s'agissait pas simplement d'une violente contusion oculaire, déterminée par le choc du plomb sur le globe à travers la paupière supérieure. Immédiatement au-dessous de celle-ci, en effet, toute la région épisclérale supéro-externe était largement infiltrée de sang, et la muqueuse conjonctivale soulevée par l'exsudat hémorragique. L'iris, de ce côté, présentait une légère teinte verdâtre, contrastant avec la couleur bleue du côté sain, ce qui semblait indiquer la présence d'une hémorragie intra-oculaire. La tension intra-oculaire semblait normale et ne paraissait pas inférieure à celle du côté droit. La pupille réagit bien à la lumière et les milieux, très légèrement troubles, permettent cependant d'apercevoir la papille qui ne présente pas de lésions. Mais, après avoir dilaté la pupille par l'atropine et en faisant regarder le malade très fortement en haut et en dehors, on aperçoit à ce niveau, c'est-à-dire au point correspondant à la région intéressée, un large foyer d'hémorragie rétinienne et choroïdienne non loin de l'ora serrata. Aucune trace de grain de plomb dans l'œil.

La paupière ayant été examinée à nouveau et retournée, on put constater qu'elle était perforée de part en part, au niveau du cartilage tarse. Le plomb était donc arrivé avec encore assez de force et se trouvait dans l'orbite, contrairement à ce qu'on pouvait croire au début. En présence des commémoratifs, du peu de réaction du globe et du résultat négatif de l'examen ophtalmoscopique, on pouvait supposer que le plomb était arrivé de droite à gauche très obliquement sur la paupière supérieure gauche, avait perforé celle-ci, pénétré sous la conjonctive, intéressant tangentiellement la paroi sclérale, d'où l'hémorragie rétino-choroïdienne observée, et était allé se loger dans la partie externe de l'orbite. Mais on ne pouvait l'affirmer, et l'examen radiographique s'imposait. Celui-ci fut pratiqué le jour même par le Dr Beclère, et voici le résultat de cet examen.

Le blessé, placé de profil est soumis à l'examen radioscopique, la joue gauche appuyée contre l'écran fluorescent. L'ampoule radiogène est disposée de telle sorte que la perpendiculaire abaissée du foyer d'émission des rayons de Rœntgen sur l'écran passe par les deux globes oculaires. L'ouverture du diaphragme iris placé au-devant de l'ampoule est resserrée de manière à ce que l'image

Digitized by Google

radioscopique de la région de l'orbite apparaisse seule sur l'écran : c'est le moyen d'obtenir cette image avec le plus de précision et de netteté possible.

Dans ces conditions, on distingue facilement sur la zone claire qui correspond à l'orbite, une petite ombre anormale très sombre et parfaitement arrondie, qui révèle la présence d'un corps étranger. C'est la preuve certaine que le grain de plomb est dans l'orbite. Le grain de plomb était, nous dit le malade, du n° 5 des armuriers. Mais ce grain de plomb est-il à l'intérieur ou à l'extérieur du globe oculaire? Pour répondre à cette question, on invite le malade à regarder alternativement en haut et en bas, tout en ayant soin de ne pas bouger la tête. On s'assure qu'il exécute bien les mouvements demandés et fait décrire au globe oculaire une rotation d'une notable amplitude. Cependant on constate sur l'écran fluorescent que l'ombre du grain de plomb demeure tout à fait immobile. Si le corps étranger n'est pas au centre de l'œil, et l'ophtalmoscope a montré qu'il n'y était pas, c'est la preuve certaine qu'il est situé en dehors du globe oculaire. Le problème est ainsi résolu.

Une radiographie stéréoscopique a ensuite été faite, qui a donné au blessé la satisfaction d'apercevoir lui-même l'image en relief de son crâne avec le grain de plomb logé dans l'orbite. Il n'en est pas moins vrai que dans ce cas, comme dans beaucoup d'autres, l'examen radioscopique, qui permet d'observer les organes en mouvement, a donné, mieux que n'aurait pu le faire une simple radiographie, la solution cherchée.

Présentation d'instruments. — M. Terrien présente un modèle de « pipette d'alimentation stérilisable », imaginé par le Dr Rosenthal, et qui peut trouver des indications utiles dans tous les cas où l'immobilité est une condition de guérison, par exemple chez les opérés de cataracte. Elle permet de faire boire facilement les malades sans exiger aucun effort de la part de ces derniers.

La pipette se compose d'une ampoule de verre, dont la partie inférieure donne naissance à un tube coudé terminé par un embout de verre. Au tiers inférieur du tube, un robinet permet de régler le débit.

Digitized by Google

THÉRAPEUTIQUE OCULAIRE ET FORMULAIRE

Par le Dr GALEZOWSKI

A. **De l'hermophényl et de son emploi en opthalmologie**, par le Dr GALEZOWSKI. — Un nouveau composé organo-métallique de mercure, de phénol et bisulfonate de sodium, constitue une préparation très utile et offrant un grand intérêt pratique.

L'hermophényl est une poudre blanche très soluble dans l'eau (22 pour 100 à 15°).

Ses solutions ont perdu la saveur métallique des composés mercuriels ordinaires pour ne garder que les avantages des sels de sodium ; elles ne sont précipitées ni par la soude, ni par l'acide chlorhydrique, ni par le sulfhydrate d'ammoniaque. Leur stabilité est suffisante pour que l'on puisse les chauffer à l'autoclave à 120° pendant vingt minutes sans les altérer. Enfin elles ne précipitent pas l'albumine à froid comme le démontrent les recherches de MM. Lumière[1], Bérard et Martinet.

On pressent de suite combien ces diverses propriétés : grande solubilité, stérilisation possible, non-coagulation de l'albumine, pourront être précieuses dans la pratique.

La toxicité de cette substance, par kilogramme d'animal, s'est montré entre 0 gr. 04 par voie intra-veineuse, 0 gr. 125 par la voie sous-cutanée. Ses propriétés bactéricides sont de premier ordre.

Dépourvu de propriétés irritantes, il peut être mis en contact avec la peau, les plaies et muqueuses sans déterminer d'accidents, avec la solution à 1 pour 500.

Enfin les solutions à 1 pour 500 injectées sous la peau ou mieux dans le tissu musculaire sont facilement absorbées et ne déterminent ni induration persistante ni abcès.

L'hermophényl, dans la thérapeutique humaine, a été introduit par M. Bérard pour l'emploi externe, antiseptique, par M. Reynès pour l'emploi interne, antisyphilitique.

J'ai employé de mon côté la solution d'hermophényl à 1 p. 1000 avec un grand avantage pour le lavage des yeux atteints de conjonctivite purulente et de kératite herpétique.

L'*hermophényl* préparé dans une solution de 5 centigrammes pour 25 grammes agit très favorablement comme antiseptique et astringeant dans les altérations herpétiques de la conjonctive et

1. Lumière, *la Presse médicale*, 11 déc. 1901.

Digitized by Google

de la cornée, surtout si ces accidents sont provoqués ou entretenus par une intoxication scrofuleuse ou syphilitique, acquise ou héréditaire.

C'est dans ces cas, surtout, que je me suis très bien trouvé par une instillation trois ou quatre fois par jour du collyre suivant mélangé à la vaseline liquide.

Voici cette solution :

Vaseline liquide.....	25 grammes.
Hermophényl.....	0,05 centigr.
Dionine.....	0,15 centigr.

L'observation suivante peut servir de meilleur exemple.

Mme S..., âgée de 58 ans, demeurant dans le midi de la France, est venue me consulter pour une kérato-iritis grave syphilitique de l'œil droit, dont elle souffrait depuis plus d'un an, que rien ne pouvait calmer. Ni atropine, ni cocaïne ne parvenaient à calmer le mal. La tension de l'œil était diminuée, des exsudations pupillaires rendaient toute circulation intra-oculaire gênée.

Une sclérotomie pratiquée vers la moitié de septembre arrêta la maladie, mais l'œil resta toujours rouge et injecté, l'ulcère cornéen persista à conserver sa surface trouble.

Je lui ai prescrit les lotions avec la solution d'hermophényl, à la dose de 0,05 centigr. pour 500 grammes et l'instillation du collyre suivant :

Vaseline liquide.....	15 grammes.
Hermophényl.....	0,05 centigr.
Dionine.....	0,15 centigr.

Sous l'influence de ce traitement, l'œil est redevenu blanc, l'ulcère se cicatrisa au bout de 12 jours et la vue est revenue en grande partie.

B. **Dionine et son action thérapeutique sur l'œil**, par le Dr Galezowski. — Cette préparation n'est qu'une poudre cristalline composée d'un hydrochlorate d'éthyle morphiné. Elle est soluble dans de l'eau à toutes les doses et, instillée dans l'œil sous forme d'une solution aqueuse, s'absorbe facilement et exerce une action fortement stimulante sur le système lymphatique de la cornée et de la conjonctive.

La poudre de *dionine* appliquée dans le *cul-de-sac* conjonctival amène une anesthésie de ces membranes, et en même temps

Digitized by Google

elle entraîne au bout d'un quart d'heure une sorte de chemosis séreux, avec une exagération de la vascularisation.

C'est ainsi que j'ai pu employer avec avantage ce médicament sous forme de pommade semi-liquide ou d'une solution de vaseline liquide dans les ulcères rongeants de la cornée et à la dose suivante, trois ou quatre fois dans une heure, en renouvelant cette instillation quatre fois par jour.

Rp.	Vaseline liquide.....	10 grammes.
	Dionine porphyrisée.....	0,15 centigr.

Pour diminuer la douleur névralgique dans un glaucome hémorrhagique et pour relever rapidement la nutrition normale dans la cornée anesthésiée, j'emploie avec avantage la pommade de dionine et de beurre de cacao suivante :

Rp.	Beurre de cacao.....	15 grammes.
	Dionine porphyrisée.....	0,15 centigr.
	Pilocarpine (nitr. n.).....	0,10 centigr.

La *dionine* peut être introduite avec grand avantage dans le cul-de-sac conjonctival, sous forme de la pommade moins concentrée, mais plus fréquemment renouvelée que la précédente, dans les cas de zona ophthalmique accompagné ou suivi d'une nécrose plus ou moins large de la cornée.

On peut introduire aussi la solution aqueuse de la dionine sous la conjonctive, dans des cas d'iritis ou d'irido-choroïdite intense, soit d'une cause goutteuse-rhumatismale, soit même provoquée par une constitution syphilitique héréditaire ou acquise.

Pour combattre ces fortes névralgies on peut avoir recours aux injections sous-cutanées temporales de la dionine, jointes ou non aux préparations de cyanure d'hydrargyre ou de salicylate de lithine à la dose suivante :

Eau distillée.....	50 grammes.
Dionine.....	0,25 centigr.
Cyanure d'hydrargyre.....	0,005 mgr.

(Pour une injection).

Eau distillée.....	50 grammes.
Dionine.....	0,15 centigr.
Salicylate n. de lithine.....	0,25 centigr.

(Pour une seringue).

Digitized by Google

C. **Extrait suprarénal ou adiénaline. Principe actif d'extrait surrénal**, par le Dr Galezowski. — C'est une préparation exclusivement contenue dans la glande surrénale, et qui a une action des plus remarquables sur les vaisseaux du globe oculaire.

Nous voyons constamment un certain nombre des yeux malades, dans lesquels les tissus sous-conjonctival et sclérotical conservent indéfiniment une vascularisation profonde, que rien ne peut vaincre, si ce n'est des applications des dérivatifs, tels que sangsues aux tempes, des purgatifs souvent répétés et des ponctions de la chambre antérieure, des paracentèses oculaires, etc.

Ces moyens dérivatifs joints aux instillations des collyres belladonnés, d'atropine ou de duboisine, de scapolamine, etc., font disparaître les stases veineuses, lorsqu'elles sont localisées plus superficiellement et à la surface du globe.

Mais les préparations belladonées, l'atropine et les autres de même nature ne restent pas sans amener des accidents d'une autre nature, plus graves souvent que l'injection vasculaire elle-même, et notamment la paralysie d'accommodation et mydriase pupillaire, sans parler même d'altération de nutrition du nerf optique, pouvant exposer au glaucome.

En présence de pareils accidents probables, on est obligé de chercher des médicaments qui agissent sur les vaisseaux oculaires sans amener la paralysie du muscle accommodateur et sans entraîner les accidents glaucomateux dans l'œil.

Ce médicament, nous le possédons maintenant dans l'*extrait suprarénal* préparé dans la solution aqueuse qui porte le nom de collyre de la surrénaline de la pharmacie Jacquet de Lyon.

Cette solution est préparée à Paris sur mes indications par M. Petit de la pharmacie Mialhe, d'une manière complètement soluble, transparente, et on en instille plusieurs gouttes à la fois, trois ou quatre fois par jour.

La première sensation qu'éprouve le malade lorsqu'on lui instille ce liquide dans le cul-de-sac conjonctival, est une légère sensation de brûlure et de chaleur, suivie bientôt de fraîcheur et d'une pâleur complète du globe oculaire.

L'instillation de ce collyre, même plusieurs fois renouvelée, n'a point d'action sur le muscle accommodateur; de même, l'action de ce liquide surrénal est nulle sur les vaisseaux rétiniens et choroïdiens, mais il continue à réagir sur la surface des vaisseaux sous-conjonctivaux et sclérotícaux.

J'ai fait des injections sous-conjonctivales de ce liquide surrénal chez les personnes atteintes d'une stase veineuse sous-conjonctivale, et j'ai vu chez quelques individus la pupille se

Digitized by Google

dilater et la rougeur de l'œil disparaître pour plus longtemps que l'instillation dans le cul-de-sac conjonctival.

En règle générale, je considère la *surrénaline* comme un moyen très précieux, capable de rendre de très réels services dans les yeux atteints de choroïdo-iritis chroniques chez des personnes chez lesquelles les douleurs se prolongent et sont en même temps accompagnées de la photophobie et des stases veineuses péricornéennes, dans lesquelles on ne parvient pas à faire cesser les stases veineuses et la vascularisation longue et invétérée.

Dr GALEZOWSKI.

ANALYSE DE LA « CLINIQUE OPHTALMOLOGIQUE »

PAR

Le Dr VALOIS

De la valeur de l'électrolyse comme traitement du décollement rétinien, par le Dr MARAVAL (Oran). — M. Maraval est grand partisan de ce genre de traitement du décollement. Il va jusqu'à dire qu'on peut obtenir une guérison absolue, définitive. Il cite à l'appui de son opinion 9 ou 10 observations d'amélioration.

Qu'il nous permette d'observer d'abord qu'il a négligé dans les cas qu'il rapporte de mesurer en dioptries le décollement avant et après son opération. Il me semble cependant qu'un certificat de guérison ne peut être valable autrement.

Enfin dans ses conclusions il nous dit: « les injections sous-conjonctivales de sublimé agissent en favorisant le maintien de l'effet obtenu par l'électrolyse », puis il ajoute : « le bandeau compressif et le repos répondent seulement au but de mettre l'œil dans les meilleures conditions pour favoriser le recollement ».

Il vaudrait mieux qu'il puisse nous citer des cas où l'électrolyse seule a pu donner des résultats. En effet, les facteurs qu'il considère comme de simples adjuvants donnent, employés seuls, de bons résultats. C'est ainsi que les pointes de feu au niveau du décollement, les injections sous-conjonctivales et même le repos simple horizontal suffisent à amener de grandes améliorations.

Enfin il ne fait pas de distinction entre les décollements qui sont l'aboutissant de choroïdites séreuses comme les décollements myopiques et ceux d'origine traumatique. Ces derniers, en effet, guérissent facilement, et nous aurions été heureux de trouver des cas de véritables guérisons du poumon.

Digitized by Google

Ces critiques n'enlèvent aucun mérite au travail de M. Maraval au sujet de cette question si compliquée et si ingrate. Nous devons lui être reconnaissant de la contribution qu'il apporte à l'étude de ce point de notre thérapeutique oculaire.

Deux cas de ptosis congénital opérés par la méthode de Motais, par le Dr Delbez (de Périgueux). — L'auteur rapporte dans ce travail deux observations d'opérations de ce genre, dont l'intérêt est très grand par le brillant résultat obtenu. Dans les deux cas l'opération fut normale : mise à nu du tendon du muscle droit supérieur, taille d'un lambeau médian de 3 millimètres de largeur et de 7 à 8 millimètres de haut, greffe de ce lambeau dans une boutonnière faite au tarse.

Il conseille de faire la blépharorraphie. En effet, dans le premier cas, l'occlusion des paupières ne put se faire sous le pansement, il en résulta une ulcération de la cornée suivie d'un staphylome qu'il fallut exciser. Dans le second, où la suture des paupières fut faite, cette complication ne se produisit pas.

Chez le second, il y eut au début de la diplopie qui disparut par la suite.

M. Delbez fait remarquer que le résultat dépend de la distance à laquelle sont placées les aiguilles dans le tendon du muscle et dans les cartilages; il espère qu'il sera possible de préciser ce point d'une façon plus complète dans la suite.

Il conseille la chloroformisation de préférence à la cocaïnisation qui produit un œdème de la conjonctive très gênant.

Cette contribution à l'étude d'une opération très nouvelle est des plus intéressante et il serait à désirer que cet exemple soit suivi et que nous publiions comme M. Delbez, d'une façon très consciencieuse les résultats obtenus, en ayant soin de mentionner non seulement le résultat terminé, mais aussi les complications survenues soit au cours de l'opération, soit pendant la convalescence.

Stase papillaire d'origine traumatique. Trépanation suivie de guérison, par le Dr Cherneau. — A la suite d'un traumatisme, le malade présente : strabisme paralytique, céphalée violente, névrite œdémateuse. Le prof. Dianaux conclut à une double papillite œdémateuse, suite d'hypertension cérébrale.

La trépanation est faite au point contusionné, et, aussitôt le volet osseux enlevé, on constate que la dure-mère apparaît et vient faire hernie. Il y a un véritable glaucome cérébral. Incision cruciale de la dure-mère, puis les méninges sont rabattues, suturées, le volet cutané remis en place. Pansement.

Digitized by Google

L'acuité visuelle remonta peu à peu.

Un cas analogue a été porté à la Société de Neurologie par le Dr Babinski, et une hémicraniectomie gauche mit fin aux souffrances de la malade, et la stase papillaire disparut.

L'auteur croit que la paralysie de la VIe paire elle-même, due ordinairement à la fracture du bec du rocher, reconnaissait dans ce cas pour cause la compression.

Dans ce cas la cause de la compression peut être soit un œdème cérébral avec propagation aux nerfs optiques, soit une augmentation du liquide céphalo-rachidien qui, fusant par les gaines du nerf optique, atteignait la région papillaire.

Diagnostic des tumeurs malignes intra-oculaires chez l'enfant, par le Dr Gourdelle (de Nantes). — Cette étude, des plus intéressantes, concerne un point diagnostique des plus délicats contre les tumeurs gliomateuses et l'irido-choroïdite exsudative.

L'auteur observe spirituellement que le plus souvent nous cachons nos hésitations sous de beaux noms : pseudo-gliome, crypto-gliome, etc., mais que le reflet jaunâtre du vitré, connu sous le nom d'œil-de-chat amaurotique, ne suffit pas pour baser un diagnostic. Il constate qu'on le trouve : dans la choroïdite purulente, toutes les maladies oculaires et la suite des maladies infectieuses chez l'enfant, la tuberculose choroïdienne et rétinienne.

Mieux vaut s'en rapporter au symptôme décrit par Lagrange : « Dans le gliome, l'œil est glaucomateux; dans le pseudo-gliome, il est hypotone et tend à la phtisie ».

Cependant il est des cas de gliome où l'œil réagit sous forme d'irido-choroïdite. L'auteur cite un cas de ce genre dans lequel l'énucléation fut faite. Il cite également un cas inverse.

Dans les cas douteux, il conseille l'inoculation d'une parcelle de tumeur retirée par ponction.

Enfin un moyen plus simple consiste en l'éclairage de contour qui permet de constater l'existence ou non de tout tissu de nouvelle production.

Ce travail est des plus intéressants sur un des points les plus difficiles de notre pathologie oculaire et résume fort bien l'état de la science à ce sujet.

Deux cas de névrite rétro-bulbaire, par le Dr Jocqs. — La première observation est celle d'un saturnin, chez lequel les premiers symptômes furent des migraines suivies bientôt de production de scotomes pour le rouge et le vert; les papilles sont pâles. Surtout dans leur moitié externe, les artères sont très amincies.

La seconde est celle d'un diabétique chez lequel les premières

Digitized by Google

manifestations glycosuriques avaient été bénignes. Il se produisit une diminution de l'acuité, scotome central, dyschromatopsie. La papille est plus rouge que normalement. La vue continue à baisser.

L'auteur admet que la névrite rétro-bulbaire diabétique est rare et son pronostic grave.

Cataracte et dacryocystite, par le Dr ROLLET (de Lyon). — Les complications lacrymales chez les opérés de cataracte tiennent une place énorme dans la liste des complications possibles. M. Rollet, dans un cas d'obstruction absolue, a extirpé totalement le sac, puis a pratiqué son opération de cataracte avec plein succès.

Reste à savoir si tous les malades auront la complaisance de celui de M. Rollet et consentiront à deux opérations dont la première, dans son cas peu grave, il est vrai, n'en a pas moins nécessité l'anesthésie absolue.

Glaucome consécutif à une rétinite brightique; puissant effet analgésiant de la dionine, par le Dr TERSON. — L'auteur donne avec très juste raison le glaucome comme une des complications de la rétinite brightique.

Mais là ne se borne pas l'intérêt du travail de M. Terson; il confirme les observations de Darier au sujet de l'action de la la dionine employée comme analgésique dans le glaucome. Dans le cas cité, les myotiques ne donnèrent qu'une très légère amélioration, à peine une détente passagère combinée aux sclérotomies.

Mais sous l'influence de la dionine, la cornée reprit son aspect brillant, la dilatation pupillaire diminua ainsi que la dureté du globe oculaire.

Les instillations étaient suivies d'une cuisson légère et d'un œdème passager.

L'auteur conclut à l'action analgésiante de la dionine dans le glaucome aigu, employée en solution à 6 p. 100 ou en poudre.

Un cas de kératomycosis aspergillina, par le Dr JAMES MOORIS BALL (Saint-Louis). — Voici quelles sont les conclusions auxquelles arrive l'auteur :

1° Cette affection est plus fréquente qu'on ne l'a généralement cru;

2° Elle se traduit par de vives douleurs de l'œil, suivies du développement d'une masse brune ou noire dans la substance de la cornée;

Digitized by Google

3° L'ablation précoce de cette masse est suivie toujours de guérison;

4° Le parasite dans deux cas fut toujours reconnu être l'*Aspirgillus fumigatus*.

Tumeur des glandes lacrymales, par le Dr FROMAGET (Bordeaux). — Trois cas de tumeurs de cette glande sont rapportés dans ce travail :

Le premier est un sarco-myxo-fibrome qui, par son volume et son aspect, faisait penser à un chalazion; la tumeur fuyait dans l'orbite sous la pression du doigt; et en relevant la paupière on constatait l'intégrité du tarse. Elle fut enlevée en respectant la conjonctive et la glande. L'examen histologique seul peut établir sa nature; ses cellules au lieu de se multiplier d'une façon exubérante dans le sens sarcomateux, se différencient en cellules muqueuses étoilées et subissent la dégénérescence muqueuse ou s'entourent de fibrilles conjonctives.

Le second est un épithélioma tubulé de la glande orbitaire. Il se traduit à l'examen par une exophtalmie que l'on trouve due à une tumeur qui occupe la fossette lacrymale; il semble immobile et, faisant corps avec le frontal, limite les mouvements de l'œil en haut et en dehors.

Après ablation, on constate qu'il s'agissait d'un épithélioma tubulé dont le point de départ réside dans le revêtement des acinis glandulaires.

Il s'agit dans la troisième observation d'un kyste hydatique de la glande orbitaire. La paroi très mince fut rompue au cours de l'opération et laissa échapper un liquide sanguinolent. L'examen pratiqué par le Dr Hobbs démontra que cette membrane était très nettement folliée et confirmait le diagnostic de kyste hydatique.

INDEX BIBLIOGRAPHIQUE

Comment on se défend contre la myopie (Edition médicale mutuelle, 29, r. de Seine), par le Dr DE NICAS, chef de clinique ophthalm. de Toulouse.

Accident méningitique consécutif aux corps étrangers et blessures de l'orbite (thèse), par le Dr LÉON HAMBARTZOUMIAN. In-8°, 63 pages (Nancy, imprimerie nancéienne).

Du paludisme; de son mode de propagation; de son traitement (thèse), par le Dr LOUIS-HERMANT-OCTAVE GUIBERT. In-8°, 76 pages (Paris, librairie Naud).

Digitized by Google

Forme rénale de l'ictère acholurique simple (albuminuries intermittentes; albuminuries continues; hémoglobinurie paroxystique (thèse), par le Dr J. Duchesne. In-8°, 60 pages. (Paris, librairie Naud).

Retinitis albuminurica, with report of cases, 8 pp. par le Dr F. W. Alter (Repr. Am. M. Compend July, 1900).

INTÉRÊTS PROFESSIONNELS

La jurisprudence des accidents du travail. — La jurisprudence des accidents du travail se complète tous les jours. Le tribunal de Lyon a rendu un jugement des plus intéressants sur un point très délicat. Voici le fait tel que l'expose une correspondance de Lyon à la date du 22 septembre :

Un ouvrier, M. Chaussade, avait été blessé à l'œil, sur un chantier de M. Moulin, entrepreneur. Comme ouvrier paveur, il a été établi que son salaire annuel pouvait être fixé à 1,260 francs. Les médecins qui examinèrent son œil déclarèrent que l'incapacité de travail pouvait être évaluée à 20 p. 100; d'où la rente, égale à la moitié de l'incapacité, pouvait être évaluée à 126 francs, la blessure étant permanente.

Seulement, les docteurs, dans leur rapport, indiquaient qu'en pratiquant une opération simple, qu'ils considéraient comme indispensable, « l'iridectomie », l'incapacité de travail de Chaussade ne serait plus que de 10 p. 100. Chaussade refuse et réclame 20 p. 100. Le jugement qui intervint alors est ainsi conçu sur ce point, — le seul intéressant pour nous :

« Attendu qu'il n'appartient pas à l'ouvrier, en se faisant juge du traitement à suivre et en refusant de se soumettre aux moyens de guérison prescrits par la science, d'aggraver volontairement le dommage résultant de l'accident; qu'il est permis de dire, en se fondant sur le rapport précité, que Chaussade est maître de réduire à 10 p. 100 son incapacité; qu'il y a donc lieu de fixer à ce chiffre le degré d'incapacité réellement subie par le fait de l'accident; que, d'ailleurs, si Chaussade ayant subi l'opération, les prévisions des médecins ne se trouvaient pas réalisées, l'ouvrier aurait toujours la faculté de demander la revision. »

Ce jugement est intéressant, mais il ne fixe pas définitivement la jurisprudence.

Le Gérant : Félix Alcan.

5986. — L.-Imprimeries réunies, B, rue Saint-Benoît, 7. — Motteroz, directeur.

Digitized by Google

RARES COMPLICATIONS OCULAIRES DES OREILLONS

PAR

Le Dr STRZEMINSKI (de Wilna)

Les complications oculaires des oreillons ne commencèrent d'être connues que dans ces derniers temps; elles sont considérées en général comme rares. Aux observations publiées, je puis ajouter mes 2 cas présentant ces complications dans une forme qui, jusqu'à présent, que je sache, n'a pas été décrite.

Constantin H..., âgé de 5 ans, était affecté depuis plusieurs jours de rougeur du globe oculaire droit et de gonflement de la paupière supérieure droite, auprès de l'angle interne. Le 5 février 1901, le voyant pour la première fois, j'ai constaté, après avoir renversé la paupière supérieure, une forte tuméfaction et une injection de la conjonctive palpébrale dans la moitié nasale, augmentant vers l'angle interne, dans lequel l'irritation était plus grande et où se trouvait une tache jaunâtre. L'enfant présentait les symptômes généraux : malaise, céphalalgie, affaiblissement d'appétit; le pouls était irrégulièrement fréquent, la langue recouverte d'un enduit, le sommeil troublé. La température du corps n'a pas été prise, cependant je crois qu'elle était élevée. Je ne pus considérer tous ces accidents, comme dépendant de l'abcès palpébral.

J'ai incisé la tache jaunâtre; il s'écoula une quantité assez grande de pus. Le sac conjonctival a été lavé par la solution du sublimé (1 : 10,000).

Le jour suivant (6 février) le gonflement et la rougeur étaient beaucoup moindres, le 7 ils ont disparu complètement; mais ce même jour j'ai trouvé un engorgement sensible parotidien double. Ainsi il fut établi que les symp-

Digitized by Google

tômes généraux, qui restaient sans changement après l'incision de l'abcès, dépendaient des oreillons.

Le malade a été traité par le Dr Zahorski, qui m'a communiqué les détails suivants sur la marche de l'affection :

Le 7 février au soir, pendant qu'on appliquait un onguent sur la région des glandes tuméfiées, la chandelle a enflammé les rideaux qui pendaient au lit dans lequel était couché l'enfant; celui-ci s'épouvanta et à l'instant même fut atteint de convulsions. Le jour suivant la température du corps était le matin 39°,2, le soir 39°,4. Le 9 février 37°, le 10,36,8, le 12 l'enfant fut considéré comme convalescent. Nulles autres complications ne sont apparues, la marche de l'affection était bénigne; on a noté la constipation, qui n'a cédé qu'avec difficulté. Ce cas a déterminé une épidémie locale, puisque aussitôt le frère de Constantin est tombé malade, et un peu plus tard deux domestiques ont subi le même sort. Dans la ville l'épidémie d'oreillons n'était pas observée en ce temps, pas plus que la scarlatine, car on admet fréquemment un rapport intime entre ces deux affections.

Ainsi l'abcès de la conjonctive palpébrale, devançant de peu l'apparition des oreillons, survint pendant la période de l'incubation, qui comprend au moins huit jours[1], en même temps que les symptômes généraux, qui précèdent communément la tuméfaction parotidienne. Vu que l'examen détaillé a exclu toutes les autres causes, qui auraient pu déterminer cet abcès (la contusion n'a pas eu lieu), je le considère, comme une suite des oreillons, dont les agents infectieux circulaient déjà dans le sang du malade, ce qui était démontré par la présence des symptômes généraux. C'était une métastase, qu'on voit fréquemment dans les différentes maladies infectieuses.

Une complication semblable des oreillons a-t-elle été déjà observée? je ne le sais pas. Je n'ai rien lu ni entendu à ce sujet; elle n'est pas non plus mentionnée dans

1. Selon Dukes, cette période dans les oreillons comprend quatorze à vingt-quatre jours, selon Soltmann dix-huit, d'après Leichtenstern huit à quatorze.

Digitized by Google

l'œuvre de Schmidt-Rimpler : *Die Erkrankungen des Auges im Zusammenhang mit anderen Krankheiten*. L'iridocyclite métastatique dans les oreillons a été observée par Schiess-Gemusens.

J'ai vu il y a deux ans, pendant une épidémie des oreillons à Wilna, une autre complication.

Mme B. M..., âgée de 22 ans, de constitution moyenne, bien nourrie, de santé jusque-là excellente, avait été atteinte en février 1899 des oreillons. L'affection, qui a duré environ trois semaines, était accompagnée d'une fièvre modérée (38-38°,5) et n'accusait pas de complications. Quand le gonflement des parotides céda, la malade s'aperçut que la vue de l'œil gauche s'était troublée. Jusqu'à ce temps elle n'avait jamais été affectée de maladies des yeux.

Le trouble de la vue devenant plus grand, la malade vint me consulter le 6 mars, plusieurs jours après le début de ce trouble. J'ai constaté dans l'œil gauche, à l'ophtalmoscope, une opacité insensible de la papille du nerf optique avec effacement peu accentué de ses bords, rétrécissement des artères et dilatation des veines. La choroïde et la rétine, et en particulier la macula, ne présentaient aucune lésion. Le périmètre a démontré un scotome central plus large en haut (12°) et en bas (10°) qu'en dedans (6°) et en dehors (7°); sur la surface du scotome la vue était complètement abolie. La périphérie du champ visuel pour le blanc et les couleurs était normale. La pupille accusait une dilatation modérée et un affaiblissement de la réaction à la lumière. L'œil droit était parfaitement sain.

Ainsi il s'agissait dans l'œil gauche d'une névrite optique axiale. Puisque les autres causes de cette affection purent être exclues complètement, il ne restait que l'influence infectieuse des oreillons.

Pendant plusieurs jours suivants le scotome central s'élargit de quelques grades, mais depuis le 12 mars, sous l'influence du traitement sudorifique (injections hypodermiques de pilocarpine, puis de salicylate de soude), suivi d'iodure de soude et d'injections sous-cutanées de strych-

Digitized by Google

nine, il devenait plus clair, surtout au centre. Après trois semaines (commencement d'avril) le centre du scotome présentait l'acuité visuelle de 0,8 et était entouré d'une zone étroite, dans laquelle la vue était troublée. Encore deux semaines plus tard cette zone disparut. En même temps cédait l'opacité de la papille et la papille devenait normale.

En octobre 1899 j'ai vu Mme B. M..., après un intervalle de plusieurs mois pendant lesquels elle se considérait parfaitement saine. J'ai constaté la pâleur de la région temporale de la papille sans autres altérations du fond de l'œil. L'acuité visuelle de cet œil restait sans changement (0,8, emmétropie); le champ visuel et la perception des couleurs étaient normaux. Cet état se maintient jusqu'à présent, c'est-à-dire pendant deux ans; j'espère donc que désormais il n'empirera pas.

Les affections du nerf optique, comme complications des oreillons, sont décrites dans la littérature, mais dans les formes différentes de celle que présente mon cas. Hatry[1] le premier, a publié 11 cas observés pendant une épidémie des oreillons à Lyon, en 1875-1876, dans lesquels il trouvait sur la papille et la rétine, ou seulement la dilatation des artères et des veines, ou bien l'hyperémie plus ou moins accentuée. Dans un espace de quinze à vingt jours et, dans un cas, de quarante jours, ces troubles disparaissaient et la vue revenait à la normale. Folon[2] a observé la névro-rétinite unilatérale avec l'atrophie de la papille consécutive. Simi[3] a signalé dans un cas l'hyperémie bilatérale de la papille, l'affaiblissement de la vue et la mydriase; tous ces accidents ont cédé après quelques jours. Blanchard[4] a décrit la névro-rétinite bilatérale avec l'atrophie des papilles consécutive. Dor[5] et Sendral[6] ont observé la névro-rétinite bilatérale, qui

1. *Archives de médecine militaire*, 1876, p. 303.
2. *Ibid.*, 1883, p. 103.
3. *Bollet. d'Oculist.*, 1896, p. 28.
4. *Bulletin médical*, 6 décembre 1899.
5. XIIIe Congrès international de médecine (compte rendu dans le *Recueil d'ophtalm.*, 1900, p. 565).
6. *Recueil d'Ophtalm.*, avril 1901, p. 204.

Digitized by Google

chez le premier a fini par l'atrophie des papilles, chez le second par l'amélioration de la vision jusqu'à 0,5.

Les complications survenant du côté de la papille et de la rétine arrivaient parfois rapidement après l'apparition des oreillons (dans le cas de Sendral au cinquième jour de l'atteinte d'oreillons), dans d'autres cas après plusieurs semaines. Comme cause de ces complications, on doit admettre avec Dor l'infection du nerf optique et de la rétine par les agents toxiques des oreillons, ce qui a lieu aussi dans les autres maladies infectieuses.

Ces complications peuvent accompagner aussi bien la forme légère que la forme grave des oreillons, présentant ou non d'autres complications. Dans le cas de Folon on observait, à côté de la névro-rétinite, l'orchite et les accidents cérébraux (céphalalgie, nausées, convulsions). En menaçant la vision, ces complications empirent fortement le pronostic des oreillons.

On peut supposer que les lésions du fond de l'œil, surtout sous la forme de l'hyperémie, deviendraient peut-être beaucoup moins rares, si on examinait plus fréquemment à l'ophtalmoscope les malades affectés des oreillons.

Entre les autres complications oculaires des oreillons on connaît les conjonctivites, bilatérales, sans sécrétion purulente, accompagnées parfois d'œdème palpébral et de larmoiement. Elles peuvent survenir ensemble avec l'hyperémie de la papille et de la rétine. Elles guérissent facilement sans laisser de traces. Plus rarement on voit les kératites, quelquefois en forme ulcéreuse.

L'iritis, comme complication des oreillons, a été signalée dans le cas de Burtreff, cité par Dor. L'iritis bilatérale avec la kératite de l'œil droit, apparaissant au bout de neuf semaines après l'atteinte d'oreillons a été observée par Pechin[1]. L'affection se distinguait par une faible réaction inflammatoire. L'œil gauche a récupéré une vision normale, l'œil droit, qui a le plus souffert, a eu une acuité réduite à 0,5.

1. *Recueil d'ophtalm.*, 1901, p. 336.

Digitized by Google

Parfois une dacryoadénite bilatérale, aiguë ou subaiguë, accompagne les oreillons, ce qui s'explique par la structure anatomique presque identique des glandes parotidiennes et lacrymales. Cette complication peut précéder la tuméfaction parotidienne, survenir en même temps qu'elle ou lui succéder; la guérison arrive assez rapidement. Les cas correspondants ont été décrits par Rider[1], Schröder[2], Fuchs[3], Sendral[4], etc.

Enfin, il faut mentionner que la paralysie des muscles oculaires peut aussi compliquer les oreillons. La paralysie de l'accommodation a été observée par Boas, la paralysie du droit interne a été signalée dans leurs cas par Blanchard et Dor.

Dr STRZEMINSKI.

APPLICATIONS DU DIPLOSCOPE

AU DIAGNOSTIC ET AU TRAITEMENT

DES ALTÉRATIONS DE LA VISION BINOCULAIRE

PAR

Le Dr A. RÉMY

(SUITE[5])

Nous avons vu comment, en fixant le regard en avant de l'écran percé d'un trou, grâce à un violent effort de convergence, on obtenait des images homonymes ou directes. Nous venons d'autre part, de montrer qu'en plaçant un prisme à sommet temporal devant un œil, le déplacement des images ainsi obtenu, est également homonyme. Un prisme, ainsi

1. *Nagel's Iahresbericht*, 1873, p. 471.
2. *Klin. Monatsbl. für Angenheilk.*, 1891, p. 427.
3. *Deutschmann's Beiträge zur Angenheilk*, 1891, Bd. 3, p. 8.
4. *Recueil d'ophtalm.*, avril 1901, p. 198 (cas de la clinique du prof. Galezowski.
5. Voir le numéro de janvier.

Digitized by Google

placé devant un de nos yeux, nous met donc dans des conditions analogues au cas où nos yeux auraient une déviation en dedans. Le prisme a l'avantage de nous éviter la fatigue d'une convergence exagérée et de permettre la lecture facile, en laissant les yeux accommodés pour la distance où sont les lettres.

Il nous est donc très facile de reproduire l'expérience où le mot

G A R E

devient

A G E R

La cause de cette transposition des lettres est de toute évidence; par conséquent, lorsque un sujet sera soumis à l'épreuve

G A R E

et lira

A G E R

on conclura avec assurance à une déviation des yeux en dedans.

C'est ce qu'on observe au début d'un strabisme, à peu près latent chez l'enfant. Ce nouvel élément de diagnostic est ici beaucoup plus précieux que pour la paralysie de la 6e paire, car la diplopie qui ne manque pas d'exister dans ce dernier cas nous met sur la voie du diagnostic, tandis qu'elle fait défaut dans le premier cas, et le strabisme reste inconnu.

Il existe encore des conditions tout à fait différentes, où nous pourrons lire les lettres en vision directe : c'est ce que nous allons faire comprendre.

Avec l'instrument sous les yeux, la tâche serait nulle; mais il n'en est pas de même dans le cas contraire, malgré la description de l'instrument que nous allons donner, en cherchant à la rendre aussi simple que possible.

Premier dispositif.

L'écran, percé de deux trous de 20 millimètres de diamètre, avec une distance des centres égale à 6 centimètres, est

Digitized by Google

appliqué, comme un opercule, à l'extrémité d'un tube de cuivre de 20 centimètres de long et d'environ 8 à 9 centimètres de diamètre. Comme dans les instruments d'optique, ce tube est noirci à l'intérieur.

L'écran est mobile, fixé seulement au tube au moyen d'un axe central, sur lequel il peut tourner comme une roue sur son essieu.

Deuxième dispositif.

Le deuxième dispositif du diploscope devrait consister en un disque semblable au précédent, avec cette différence que l'écart des centres des deux trous n'est plus que de 33 à 34 millimètres. Pour éviter un double écran, les quatre trous ont été réunis sur le même écran; et pour cela, les derniers ont été placés perpendiculairement au sens des premiers, c'est-à-dire qu'ils sont en croix.

Deux opercules peuvent, à volonté, recouvrir les trous éloignés ou les trous rapprochés, et le même écran joue le rôle des deux qui sont nécessaires.

A la partie antérieure du tube, se meut une petite réglette de 2 centimètres de large, qui peut être placée verticalement sur la ligne médiane ou dans une position oblique, à droite ou à gauche, ou enfin être relevée, quand elle n'est pas nécessaire.

Elle sert à empêcher la lecture d'une lettre à un œil seulement, ou de deux lettres dont une à chaque œil.

Pour cela, il suffit qu'elle soit interposée convenablement, entre les yeux de l'observateur et les trous.

Du côté de la réglette, le tube se continue par une tige d'environ 45 centimètres de long, terminée elle-même par une mentonnière, pour maintenir l'observateur à la distance voulue et dans une position à peu près fixe.

A l'autre extrémité du tube, une tige semblable à la précédente, de 60 centimètres de long, supporte un petit pupitre, destiné à tenir des cartons imprimés à une place invariable.

Le corps de l'instrument est supporté par une colonne avec trépied, sur laquelle il se meut comme un balancier. Par

Digitized by Google

ce moyen, la mentonnière est facilement amenée à la hauteur exigée par la taille de l'observateur, pour faciliter la lecture à travers l'instrument.

Revenons à la première épreuve.

G A R E

Nous pouvons supprimer une lettre à chaque œil, en interposant un écran entre cette lettre et l'œil qui la voit.

Supprimons G à l'œil droit et E à l'œil gauche, c'est-à-dire les deux lettres extrêmes. La diplopie étant supprimée par cet artifice, on peut dire que la vision sera directe pour l'œil gauche par le trou de gauche et également directe pour l'œil droit par le trou de droite.

Si on déplace les deux trous, en les rapprochant l'un de l'autre, les lettres devront subir un mouvement similaire de rapprochement, pour continuer d'être visibles. A force de se rapprocher, les lettres arriveront à se rencontrer et à se confondre en une seule sur la ligne médiane; mais à ce moment, les deux trous quoique rapprochés ne seront pas encore en contact. Ce résultat est facile à constater avec le deuxième dispositif de l'instrument, qui a été construit précisément en vue d'obtenir ce résultat.

En même temps qu'on fait subir un déplacement latéral aux trous pour les rapprocher l'un de l'autre, portons-les en haut ou en bas, la lettre correspondante devra subir un mouvement ascendant ou descendant analogue.

Ce double déplacement des trous du premier dispositif, est facilement obtenu par la rotation de l'écran sur son axe. Les deux trous, les deux lettres se rapprochent de la ligne médiane; mais, pendant qu'un trou, avec sa lettre s'élève d'un côté, le deuxième trou avec sa lettre s'abaisse de l'autre.

L'oculiste, placé en face de l'observateur, peut amener le trou, situé à droite de ce dernier et à sa gauche à lui, dans la position de 11 heures d'une horloge; l'autre trou sera sur 5 heures. Pareillement, le trou, situé à gauche de l'observateur, sera amené sur 1 heure et l'autre sur 7 heures.

Les deux trous ne peuvent être élevés en même temps, mais

Digitized by Google

l'un après l'autre; il s'ensuit que les deux yeux ne peuvent pas voir, à la fois, la même lettre située en haut; mais ils peuvent la voir, l'un après l'autre, grâce au double déplacement du disque.

Si donc, on a des cartons à deux lettres, placées l'une au dessus de l'autre, la lettre du haut sera vue tantôt par un œil, tantôt par l'autre; mais pendant que l'œil droit voit la lettre du haut, l'œil gauche voit celle du bas *et vice versa*.

Voici l'aspect du carton :

C'est donc tantôt une voyelle et tantôt une consonne qui apparaît sur l'œil droit, et réciproquement.

Les deux lettres sont vues en même temps, l'une au-dessus de l'autre, chacune par un œil seulement, et le changement d'œil s'opère, grâce à un simple mouvement de rotation de l'écran, avec la plus grande rapidité, et à l'insu de l'observateur. La ligne de direction où apparaissent ces lettres reste rarement verticale à l'état normal; elle s'incline alternativemant à droite et à gauche.

Au contraire, dans l'état pathologique, elle prendra une direction oblique, mais constante. Nous ferons voir, en temps opportun, le parti qu'on peut tirer de cette obliquité, suivant qu'elle a lieu dans un sens ou dans l'autre, c'est-à-dire, parallèlement ou perpendiculairement à la direction des trous de l'écran.

Voilà les expériences n° 2 et n° 3.

On voit dès maintenant l'utilité de cette double expérience, au point de vue médico-légal. Quant à l'obliquité de la ligne de direction des lettres situées l'une au-dessus de l'autre, elle aura une grande importance, pour l'étude des déviations oculaires et leur guérison.

Dans la position donnée aux trous pour cette double expérience n° 2 et n° 3, il se trouve que c'est par la position

Digitized by Google

verticale et médiane de la barrette qu'on supprime la vision des lettres extrêmes G et E ou N E comme dans la fig. 3.

Quatrième et cinquième expériences.

L'appareil est disposé comme pour la première expérience. Au moyen de la réglette placée obliquement à gauche ou à droite, on fait disparaître la première ou la quatrième lettre du mot à quatre lettres. Dès lors, l'ordre des trois lettres varie, chaque fois, pour les yeux qui les voient.

1er cas.....	Œil gauche voit la 1re et la 3e lettre. Œil droit voit la 2e lettre.
2e cas.....	Œil gauche voit la 2e lettre. Œil droit voit la 1re et la 3e lettre.

Voilà deux expériences à 3 lettres.

Une troisième expérience à 3 lettres est fournie par le deuxième dispositif décrit plus haut; elle vient s'ajouter aux deux précédentes, pour en rendre la solution plus difficile.

En même temps que les deux yeux voient la lettre du milieu, ils en voient encore une, chacun isolément; le droit, la première; le gauche, la troisième.

Cette expérience est surtout intéressante en ce qu'elle se rapproche davantage des conditions de la vision binoculaire; elle est, on peut dire, la reproduction identique d'une épreuve stéréoscopique et peut remplacer cet instrument.

Voici l'expérience en question, empruntée aux cartons de Javal.

Sur le carton à gauche, sont collés un pain à cacheter rouge ou noir, et au dessous, un pain vert ou blanc.

Sur le carton à droite, à la hauteur du pain rouge précédent, est un deuxième pain rouge, surmonté d'un pain vert. Avec la fusion des deux pains rouges, au moyen du stéréoscope, la figure ci-dessus laisse voir un pain rouge entre deux pains verts, l'un au dessus, l'autre en dessous, ou un pain noir entre deux pains blancs.

Pour augmenter la ressemblance des épreuves du diploscope et du stéréoscope, on peut modifier ainsi celle que nous

Digitized by Google

venons d'indiquer. A la place des pains rouges, mettons la lettre I, à la place des verts, C et L.

		C
Figure :	I	I
	L	
	C	
Résultat :	I	
	L	

Le résultat dans l'expérience n° 6 du diploscope est

C I L

Il est difficile d'avoir plus de ressemblance : inutile d'ajouter que de part et d'autre les deux yeux voient I, en même temps que l'œil droit voit C et l'œil gauche L ; mais un mécanisme différent produit un même résultat.

Après tout ce que nous venons de dire, les explications nécessaires pour comprendre le deuxième dispositif de l'instrument sont presque superflues.

Les deux trous de l'écran doivent être assez rapprochés pour que l'image de l'œil gauche se confonde avec celle de l'œil droit. Dès lors, on ne voit que trois trous et trois lettres : la lettre médiane est vue par les deux yeux à la fois et les deux latérales sont vues en croisement.

Septième expérience.

La barrette placée verticalement supprimant les lettres extrêmes comme précédemment, une seule lettre reste visible, c'est-à-dire la lettre médiane qui est vue par les deux yeux à la fois. On s'en assure facilement, en fermant alternativement l'un et l'autre œil.

L'expérience nous a démontré que, dans maintes circonstances où la diplopie restait latente, malgré les moyens connus jusqu'à présent pour la faire réapparaître, elle pouvait être retrouvée par cette septième expérience.

Cette particularité du diploscope, de réveiller la diplopie endormie, est non seulement curieuse à signaler, car on

Digitized by Google

explique difficilement le fait; mais à un point de vue pratique, elle a de l'importance.

Souvent le verre rouge, avec le procédé ordinaire, pour découvrir la diplopie reste impuissant : au contraire, elle devient évidente, grâce au diploscope qui laisse voir deux fois la même lettre, quand celle-ci devrait être vue unique. Dans ce cas, le rôle du verre coloré se borne à indiquer le sens de la déviation oculaire. Au début de mes recherches, je plaçais une bougie allumée à la place de la lettre. Depuis que j'ai su trouver les menues indications dans les directions obliques des lettres (expériences n° 2 et n° 3), je n'ai plus besoin de recourir au verre rouge. Néanmoins, je conseille de toujours recourir à cette épreuve n° 7, lorsque la première expérience a fait savoir que la vision binoculaire n'existait pas, malgré l'état satisfaisant de la vision isolée de chaque œil.

Malheureusement, cette apparition des deux lettres peut faire défaut. Je ne saurais pas encore dire pourquoi deux lettres apparaissent dans un cas et une seule dans l'autre, alors que la déviation existe pourtant dans les deux cas : néanmoins, j'ai cru remarquer que la diplopie, avec la septième expérience, s'observait moins souvent avec la déviation externe des yeux qu'avec la déviation opposée.

Des yeux normalement constitués, qui en temps ordinaire voient au diploscope comme on doit y voir normalement, se trouvent fréquemment dans un état qu'on peut appeler hyponormal. Cet état peut s'observer dans un âge avancé, à la suite de fatigue de l'organe, au moment d'un état inflammatoire de la conjonctive ou autres annexes de l'œil, après un léger traumatisme ou une petite opération de l'œil.

Il arrive alors, surtout avec l'expérience n° 1, où toutes les lettres sont vues en vision séparée, et où par conséquent aucun point de mire, commun aux deux yeux, ne les retient dans la droite position, comme dans l'expérience à trois lettres, que ceux-ci s'en vont à la dérive, soit en dedans, soit de préférence en dehors, comme un navire privé de gouvernail.

On peut être témoin de cette déviation qui peut même devenir très apparente, si on se place en face d'une personne,

Digitized by Google

dans les conditions particulières, énumérées plus haut, pendant qu'elle regarde dans le diploscope.

Le plus souvent, on voit les yeux en divergence, et alors, pour le sujet soumis à l'expérience, les deux lettres médianes paraissent se rapprocher, au point que les deux trous, dans lesquels elles sont placées, arrivent à se confondre en un seul. Comme les deux lettres sont différentes, d'une part, une voyelle, de l'autre, une consonne, elles ne peuvent fusionner : on les voit d'abord s'entre-croiser ; mais cet entrecroisement ne persiste pas longtemps. Ordinairement, une lettre pâlit et disparaît tout d'un coup ; il ne reste plus qu'une lettre, ordinairement celle vue par le meilleur œil.

Mieux que le stéréoscope, avec le carton désigné plus haut où un ovale est représenté à droite, tandis qu'à gauche la figure correspondante est circulaire, cette expérience est propre à faire constater la facilité avec laquelle se produit le phénomène de la neutralisation, puisqu'elle vous fait assister réellement à cette disparition de l'une des lettres.

Nous sommes habitués à voir des lettres entrecroisées ; tant c'est l'usage dans les armoiries. Cet entrecroisement ne crée donc pas forcément la confusion ; c'est pourquoi, il y a une certaine tolérance à voir un instant cet entrecroisement de lettres dans le diploscope ; mais il ne faut pas oublier que chaque lettre n'est vue que par un œil, et comme rarement les deux yeux sont absolument égaux, la disparition d'une des lettres se produit le plus souvent, tout en n'étant pas forcément constante.

Pour assister à ce spectacle, on peut favoriser la disposition hyponormale, dont nous venons de parler, au moyen d'un faible prisme à sommet nasal, placé devant l'un des yeux.

Un verre convexe, légèrement fort pour la distance où on fixe, tend au même résultat, car en diminuant l'effort d'accommodation, il diminue la tendance à la convergence. Avec un prisme plus fort, on peut aussi produire d'emblée le même déplacement des lettres. Il est rare que les deux lettres continuent à rester l'une sur l'autre ; le plus souvent, l'une d'elle ne tarde pas à s'éclipser.

Digitized by Google

Cette disparition d'une des quatre lettres pourrait embarrasser, si l'on n'était pas prévenu. L'explication que nous venons de donner montre qu'il ne faut pas s'en inquiéter, puisque au contraire elle vient apporter un nouveau jour à un point de physiologie, en démontrant le phénomène de neutralisation.

Il est évident aussi que cette disparition d'une lettre n'infirme en rien l'appareil, tant au point de vue médico-légal que comme appareil orthopédique pour rendre la vision binoculaire. Du moment qu'un sujet voit une voyelle et une consonne, on peut affirmer qu'il voit des deux yeux; et pareillement, quand on voit deux lettres séparées, chacune avec un œil, il y a ce qu'on peut appeler vision simultanée, et dans ce cas, on est bien près d'obtenir la vision binoculaire.

La disparition d'une lettre indique seulement une légère déviation d'un œil, qui ne tardera pas à être corrigée, surtout quand on aura réussi à faire comprendre au malade le genre de déviation dont il est affecté, et l'effort qui est nécessaire pour obtenir le redressement.

Lorsqu'on ne peut répéter cette expérience sans recourir, soit à un faible prisme, soit à un verre convexe, l'influence de ces derniers verres sur la divergence des yeux ne laisse aucun doute; et on comprend aisément la guérison de beaucoup de strabismes convergents, au moyen de verres convexes. Et cependant, il est des cas où leur action est complètement nulle. Pourquoi cet effet salutaire ici, et nul ailleurs? Je crois que le diploscope est à même d'en donner la raison et de nous faire savoir, d'une façon certaine, avant de commencer un traitement, si les verres convexes ont chance ou non d'amener la guérison.

Dans la plupart des cas, les verres convexes produisent une action manifestement divergente sur l'axe des yeux, puisqu'on voit le croisement des lettres se produire en regardant dans le diploscope. Aussitôt qu'on place les verres devant les yeux, les voyelles se portent à droite, les consonnes à gauche. Chose surprenante, il est des sujets chez lesquels un effet inverse a lieu. L'usage de légers verres convexes

Digitized by Google

déplace les voyelles du côté gauche et les consonnes du côté droit : cela indique nettement une influence tendant à faire converger les yeux, au lieu de les faire s'écarter. C'est un effet absolument opposé à celui qui est nécessaire pour produire le redressement. Cette exception fait songer à celle que présentent les myopes, dont les yeux convergent au lieu de diverger et où des verres concaves produisent le redressement.

Il n'est pas douteux que, dans ces cas, il serait téméraire de promettre ou d'espérer la guérison par ce procédé. Quand au contraire, un enfant strabique, au lieu du mot KOLA, lit OKAL, indice certain qu'il converge et qu'avec un verre convexe, ou un numéro plus fort que celui qu'il porte déjà, il lit KOLA, l'influence divergente des verres ne laisse pas de doute et il y a tout lieu d'espérer la guérison.

Ces résultats ne sont nullement théoriques; ils sont dus à des observations prises en présence d'ophtalmologistes ou à des expérimentations reproduites sur eux-mêmes par des physiologistes. Il ne leur manque que la sanction que peut seule donner la connaissance d'un nombre plus considérable de cas de ce genre.

L'importance du sujet m'a fait dépasser de beaucoup les limites ordinaires d'un article de journal; cependant, pour être concis, j'ai écourté bien des développements et négligé nombre d'exemples : mes explications pourront à quelques-uns paraître insuffisantes. Je suis tout disposé à les compléter, en répétant de vive voix les démonstrations et en reproduisant les expériences devant tous ceux que ce sujet pourra intéresser.

Dr Rémy.

Digitized by Google

SOCIÉTÉ D'OPHTALMOLOGIE DE PARIS

Séance du 7 janvier 1902

PRÉSIDENCE DE M. DARIER

M. DUPUY-DUTEMPS, *secrétaire annuel*, lit le procès-verbal de la séance précédente.

M. DARIER salue M. Truc, membre correspondant, qui assiste à la séance.

M. ANTONELLI, ayant eu à corriger les épreuves de sa communication de la dernière séance, y compris la discussion, n'y a pas trouvé ce que M. Darier avait dit, à l'appui de l'intérêt d'un examen ophtalmologique préalable, chez les candidats aux assurances contre les accidents du travail. Comme la question touche de près les oculistes des compagnies d'assurances, ou des sociétés de garantie et des mutualités ouvrières, il prie son honorable confrère de vouloir bien ajouter, au procès-verbal, son intéressante argumentation.

Le procès-verbal est adopté.

M. DUBOYS DE LAVIGERIE, *trésorier*, lit le *Compte rendu de l'état financier de la Société.*

Une commission de trois membres : MM. Sureau, Caudron et M. Chevallereau *rapporteur*, est nommée pour la vérification des comptes.

M. MORAX, *secrétaire général. — Compte rendu des travaux de l'année* 1901.

Mes chers confrères,

Il est d'usage qu'au début de l'année, le Secrétaire général expose les travaux et la marche de la société et vous énumère, en les faisant suivre des qualificatifs les plus louangeurs, les communications ou présentations faites pendant l'année écoulée. Je me suis souvent demandé, si cela ne constituait pas une perte de temps d'autant plus regrettable, que les heures qui nous réunissent sont déjà si brèves et que même elles ne suffisent plus pour que nous épuisions l'ordre du jour de nos séances. Comme je crains qu'il n'en soit encore ainsi ce soir, permettez-moi, dût votre

Digitized by Google

amour-propre en pâtir un peu, de ne pas m'appesantir sur notre passé. Je vous rappellerai seulement que pendant les neuf séances de 1902 il a été fait : 15 présentations de malades ou d'instruments; 20 communications originales. Vous avez entendu en outre la lecture de 3 rapports. Il faut évidemment en toutes choses considérer la qualité plutôt que la quantité, mais ce qui ressort déjà du nombre des présentations et communications c'est l'intérêt scientifique qui vous guide, c'est l'activité productrice qui vous anime et à laquelle on a enfin rendu justice du haut de la chaire d'ophtalmologie. Cette activité scientifique est d'autant plus louable qu'elle est plus désintéressée. Ce n'est en effet ni au laboratoire de la Sorbonne, ni au laboratoire des Quinze-Vingts, ni même à la clinique ophtalmologique de la Faculté qu'a été élaboré le plus grand nombre des communications qui vous ont été faites et vous savez, qu'en dehors des maigres subventions allouées à ces institutions, l'Etat n'affecte aucun crédit aux recherches ophtalmologiques; c'est donc à l'initiative privée, aux ressources individuelles de chacun des membres qu'il est de toute équité de rapporter l'activité de vos réunions.

J'ai entendu souvent répéter qu'en France il ne fallait rien attendre de l'initiative privée. Eh bien, messieurs, je crois que cela est faux et que ce qui peut donner lieu à cette légende, c'est la rivalité qui s'établit souvent, entre les entreprises privées et les situations officielles.

Au lieu d'encourager et de soutenir les entreprises privées, dans le but d'une collaboration féconde, il est trop souvent arrivé que ceux qui occupaient les situations officielles ont tout fait pour les combattre ou pour leur enlever toute indépendance. Permettez-moi de vous dire, qu'autant j'ai confiance dans l'utilité d'une collaboration de tous ceux qui s'intéressent aux questions scientifiques et professionnelles, autant il m'apparaît nécessaire qu'en toutes choses notre association conserve une indépendance entière. C'est une condition essentielle à sa vitalité.

Les présentations de malades ont été beaucoup plus nombreuses que par le passé. C'est là un progrès que je suis heureux de signaler, car les choses vues offrent toujours plus d'intérêt que les choses entendues. Présentation de malades, de pièces, de coupes histologiques, de lésions expérimentales, voilà me semble-t-il ce que nous devons chercher à développer et à encourager de toutes manières. Votre décision de subvenir aux frais des dessins et des clichés n'avait d'ailleurs pas d'autre but.

Le temps n'est plus aux grandes discussions, aux discours académiques : c'est par des faits précis, très complètement analysés, et non par des dissertations théoriques, quelle qu'en soit l'habi-

Digitized by Google

leté ou l'élévation, que la science médicale peut poursuivre son développement. Voilà pourquoi les sociétés scientifiques ont perdu la physionomie qu'elles avaient autrefois; voilà pourquoi aussi on ne doit pas espérer le retour à l'époque où un seul mot prononcé dans une communication suffisait, tel un talisman, pour faire couler des flots d'éloquence.

Est-ce à dire que les questions générales ne doivent plus être discutées? Il est évident qu'à côté des travaux originaux portant sur un point limité de l'ophtalmologie, travaux qu'on ne peut discuter qu'après avoir répété les expériences, il y a des questions complexes susceptibles de plusieurs interprétations et qui deviennent par là l'objet de discussions. La question de l'acuité visuelle au point de vue médico-légal était de cet ordre, et les nombreuses communications auxquelles elle a donné lieu ont montré que l'accord était loin d'être fait. N'en avez-vous pas gardé l'impression que ce qui nous manquait le plus, c'était une base commune de discussion, une notation uniforme et rationnelle de l'acuité visuelle. Il s'agit là d'un problème évidemment difficile mais dont la solution est trop importante pour que nous ne poursuivions pas avec ardeur la réalisation d'une unification. Cette unification de la notation de l'acuité visuelle me paraît être, dans le domaine des questions générales, une des plus importantes à laquelle la Société d'ophtalmologie de Paris puisse consacrer ses discussions et ses efforts. Nous devons d'ailleurs la conserver à l'ordre du jour de nos séances.

Au cours de cette année nous avons élu deux membres titulaires : MM. Daulnoy et Dupuy-Dutemps et un membre correspondant national : M. Deschamps. Souhaitons que de nombreux confrères se joignent encore à nous et que nouveaux et anciens membres, saisis d'une noble émulation, nous poursuivions tous en dehors des querelles personnelles et des compétitions mesquines la recherche de tout ce qui peut compléter notre science, perfectionner notre art et honorer notre profession.

M. Wuillomenet, *président*, prononce le discours suivant :

Mes chers collègues,

En prenant place pour la première fois dans ce fauteuil, que je n'occupe pas sans une émotion bien légitime, laissez-moi vous renouveler mes sentiments de vive gratitude pour l'honneur que vous m'avez fait en me désignant pour présider les séances de cette année.

Ce témoignage de votre estime et de votre bienveillante sympa-

Digitized by Google

thie est un grand honneur pour moi et j'en conserverai le plus précieux souvenir; je ne me dissimule pas, en effet, combien faibles sont mes mérites, ne pouvant vous offrir que mon dévouement et mon vif désir d'imiter, sans prétendre l'égaler, l'exemple qui m'a été donné par tous mes distingués prédécesseurs.

Votre Société, depuis sa création, a toujours été un centre d'honorabilité, un foyer de bonne confraternité où chaque membre peut apporter le résultat de sa pratique et de ses observations médicales, et si son existence n'a pas toujours été exempte de tribulations, si elle a eu ses détracteurs, elle a conservé un groupe de fervents fidèles qui comprenaient l'utilité de nos séances. Elle est aujourd'hui prospère, et le nombre de ses membres augmente chaque année. En terminant je veux vous assurer du zèle et du dévouement que je mettrai au service de la Société, et vous prie de me continuer votre bienveillance, espérant ainsi, grâce au concours des membres dévoués du Bureau, qu'il me sera possible de m'élever à la hauteur de la tâche si honorable que vous m'avez confiée.

Election d'un membre titulaire :
Votants 16; M. J. Chaillous est élu par 15 voix.

M. Valude. — **Rupture de l'aileron ligamenteux du droit interne et du droit inférieur par un traumatisme; réparation.** — Mme V..., mariée, âgée de 32 ans, en faisant son ménage, fit une chute si malheureuse qu'elle cassa une marmite en tombant et qu'un éclat de celle-ci lui fit une plaie profonde à la paupière inférieure de l'œil droit. La paupière inférieure était complètement divisée en deux par une plaie partant du bord libre, à 1 centimètre environ du point lacrymal et descendant obliquement en dehors jusqu'au niveau du bord orbitaire. La paupière avait été complètement divisée et le traumatisme avait intéressé même la conjonctive bulbaire située par derrière. La blessée se rendit aussitôt à l'hôpital Saint-Antoine où on lui pratiqua une suture de sa plaie palpébrale. C'est huit jours après l'accident que nous la vîmes pour la première fois à notre consultation des Quinze-Vingts.

A ce moment la plaie palpébrale est complètement reprise et on distingue seulement un sillon cicatriciel et un léger chevauchement des lambeaux. La plaie de la muqueuse bulbaire est plus difficile encore à reconnaître, et on retrouve à peine un peu de rougeur dans la région intermédiaire aux muscles droit interne et droit inférieur, et, à ce niveau, un certain défaut de mobilité de la conjonctive.

Mais ce que la malade offre de très frappant et ce qui l'amène à notre consultation, c'est une déviation fort accusée de l'œil droit

Digitized by Google

en haut et en dehors et une diplopie considérable. L'œil ne peut exécuter *aucun* mouvement dans la direction en dedans et en bas; il s'abaisse un peu toutefois et se tourne aussi un peu en dedans, lorsqu'on essaye de faire agir isolément les muscles droit inférieur et droit interne. Nous diagnostiquons chez notre malade une rupture directe de la portion ligamenteuse comprise entre le droit inférieur et le droit interne, et formant les ailerons de ces muscles, rupture faisant directement suite à la plaie palpébrale. L'absence de plaie conjonctivale visible au bout de huit jours s'explique par la rapidité habituelle de la réparation des pertes de substance de la muqueuse.

Nous tentons immédiatement de remédier à la déviation oculaire chez notre malade par un avancement de l'aileron ligamenteux intermédiaire aux deux muscles, droit interne et droit inférieur, pratiqué selon les règles de l'avancement capsulaire. C'est-à-dire qu'après un débridement large de la muqueuse au niveau de la ligne d'insertion des muscles et dans le sens de l'équateur de l'œil, nous allons, avec une pince à griffe, à la recherche du repli ligamenteux que nous fixons à l'aide de deux aiguilles aux deux angles de la plaie et aussi près que possible de la cornée. Cette intervention modifie très avantageusement la situation de notre malade, en ce sens que la déviation de l'œil devint moins forte et la diplopie moins accusée, mais l'état n'était pas encore satisfaisant, car la puissance de convergence restait très incomplète.

Dans une seconde opération identique à la première nous avons réussi à obtenir un résultat parfait et définitif, car il est resté tel depuis deux mois. La déviation de l'œil n'existe plus, non plus que la diplopie, et la puissance de convergence est entière.

La difficulté de cette opération consiste évidemment à reconnaître et à isoler convenablement le ligament intéressé par le traumatisme. Il faut avouer que ce ligament n'est pas aussi aisé à disséquer que sur une préparation anatomique à cause de l'écoulement sanguin, et bien moins également qu'un tendon musculaire garni de ses ailerons. On pourra se contenter, croyons-nous, d'ouvrir et de libérer la muqueuse par des jours, puis de saisir avec une bonne pince à griffes le plan fibro-celluleux sous-jacent pour l'avancer et le fixer avec les sutures.

Chez notre malade, une fois la boutonnière muqueuse pratiquée, nous avons eu l'impression que le plan sous-jacent avait subi une sorte d'éventration, et c'est la lèvre postérieure de ce plan fibreux que nous avons été chercher et avancer.

Nous croyons qu'il est plus prudent d'agir de la sorte, encore que le procédé ne soit pas d'une grande rigueur au point de vue anatomique, que si on cherchait par une dissection très complète,

Digitized by Google

et forcément longue autant que vulnérante, à reconnaître nettement et à isoler le plan aponévrotique tout seul.

Les observations de ce genre ne sont pas communes et c'est la seconde fois que nous avons été appelé à remédier opératoirement à une rupture musculaire ou capsulaire de l'œil. La première de nos observations se trouve rapportée dans la thèse de notre élève Laure (Paris, 1867), qui a relevé dans la science seulement une vingtaine de cas de désinsertion traumatique des muscles de l'œil, sans ouverture grave du globe oculaire. Laure fait remarquer dans sa monographie que les ruptures des muscles droits internes et droits inférieurs sont de beaucoup les plus fréquentes de toutes; notre cas actuel rentrerait ainsi dans la catégorie la plus commune des ruptures capsulo-musculaires de l'œil.

Toufefois toutes les observations reproduites par Laure ont traité des ruptures musculaires et il n'y en a aucune dans laquelle la seule partie intéressée par le traumatisme ait été le ligament intermédiaire aux muscles droits. Le cas qui nous appartient, publié par Laure, était celui d'un homme qui avait eu le droit inférieur coupé dans une rixe. Il semble que les ruptures capsulaires soient encore plus exceptionnelles que les désinsertions musculaires.

Lorsqu'un pareil traumatisme n'est pas très ancien, l'intervention qui s'impose est la recherche et la remise en place par avancement du muscle ou du ligament sectionné.

M. A. Terson. — Les traumatismes directs sur les muscles de l'œil et la paralysie qui les suit, ont peut-être quelquefois pour lésion anatomique une désinsertion du muscle, mais il n'en est pas toujours ainsi. Dans un cas que nous avons observé à l'Hôtel-Dieu et où une chute sur un coin de caisse avait entraîné une impotence du droit inférieur, l'avancement capsulo-musculaire fut pratiqué et guérit définitivement la malade. Au cours de l'opération, il fut facile de constater que l'insertion tendineuse était intacte et située normalement. On ne pouvait donc penser qu'à une sorte d'écrasement du muscle ou des filets nerveux comme cause de la paralysie, mais sans désinsertion.

M. Antonelli. — En accord avec ce que M. Terson vient de nous dire, je crois que la guérison spontanée de ces cas de strabisme traumatique, est une preuve que l'ébranlement neuro-musculaire en est bien plus souvent la cause qu'une véritable déchirure des muscles ou de leurs attaches fibreuses.

J'ai eu à soigner, il y a deux ans, un garçon d'une douzaine d'années, qui s'était cogné l'œil gauche sur une clef. L'on remarquait une assez vaste ecchymose du sillon orbito-palpébral, une déchirure longue de 1 centimètre environ sur la conjonctive bulbaire, vers le cul-de-sac inférieur, une iridoplégie traumatique et une

Digitized by Google

déviation de l'œil, fortement en dehors et légèrement en haut. Le malade n'habitant pas Paris et toute intervention chirurgicale ayant été refusée par les parents, je ne le revis qu'au bout d'une quinzaine de jours, et je pus constater que le strabisme, ainsi que l'iridoplégie, étaient beaucoup moins prononcés. Au bout de quelques semaines il n'existait plus trace de déviation ni de trouble de motilité oculaire, et aujourd'hui tout ce qui reste de l'accident est une parésie du sphincter irien, car parfois la pupille gauche se montre plus dilatée que la droite.

M. Jocqs. — Je suis de l'avis de MM. Terson et Antonelli. Je ne crois pas qu'une pareille déviation oculaire puisse s'expliquer par une rupture partielle des expansions intermusculaires de la capsule de Tenon. Il est probable qu'il y a eu impotence fonctionnelle momentanée des muscles atteints par le choc, peut-être même partiellement déchirés.

M. Valude. — Je crois, en effet, que dans beaucoup de cas une simple attrition musculaire sans rupture peut simuler cette dernière lésion. Les cas de désinsertion musculaire existent pourtant, car j'en ai observé un, ainsi que je le signalais plus haut, et là la rupture musculaire, très évidente, ne fut même pas totalement corrigée par l'opération. Chez la malade actuelle, la dissection de la conjonctive m'a permis de constater certainement une lésion profonde, une éventration des tissus fibro-celluleux sous-jacents. M. Parinaud pratique, on le sait, le reculement capsulaire et, par le moyen de cette opération, obtient une déviation oculaire; pourquoi un traumatisme accidentel ne produirait-il pas une déviation par le moyen de la rupture de l'aileron intermusculaire? Je ne crois pas qu'il y ait des motifs de mettre en doute la possibilité de la déviation en pareil cas.

M. Antonelli. **Anomalie fonctionnelle congénitale très rare de la glande lacrymale du côté droit, chez une fillette de 10 ans** (présentation de la malade). — Messieurs, le cas que j'ai tenu à vous présenter concerne une fillette de 10 ans, Ch... Louise, qui a été amenée à ma clinique de la Chapelle le 21 novembre dernier, à cause d'un trouble fonctionnel de l'œil droit, très singulier. Chaque fois que la fillette mange, et vous verrez tout à l'heure le phénomène se produire sous vos yeux, pendant l'acte de la mastication, surtout si elle s'exerce sur des aliments durs et qui exigent une salivation abondante, l'œil droit se remplit de larmes, qui bientôt débordent la paupière inférieure et coulent, plus ou moins copieusement, sur la joue. Ce trouble s'est manifesté dès que l'enfant a pu prendre des aliments solides. L'œil gauche n'a jamais rien montré de semblable. L'appareil oculaire,

Digitized by Google

bulbe et annexes, à gauche comme à droite, est absolument normal, avec vision parfaite : c'est à peine si du côté droit les veines de la paupière supérieure, surtout dans le sillon orbito-palpébral et vers la commissure externe, et les veines de la partie antérieure de la région temporale, sont un peu plus manifestes, sous la peau, que celles du côté gauche. Cette légère turgescence veineuse apparaît surtout pendant la mastication. Il faut dire que l'enfant a l'habitude de porter les aliments plutôt du côté droit de la bouche, cela peut-être à cause des conditions de son système dentaire, que je vous résumerai dans un instant. Mais, lors même que l'on invite la fillette à mâcher seulement du côté gauche, en lui donnant par exemple un morceau de chocolat, l'hyperémie veineuse et le larmoiement de l'œil droit se manifestent également, peut-être à peine un peu moins prononcés que lorsque la mastication s'accomplit de préférence à droite.

Pour l'étude de ce cas, il fallait d'abord se rendre compte de l'état de la bouche et des voies lacrymales. Quant à ces dernières, disons tout de suite que les voies d'écoulement physiologique sont absolument libres. Je m'en suis rendu compte par l'injection exploratrice, à travers chaque canalicule, et aussi par un autre moyen beaucoup plus simple, que je puis vous recommander, en passant : instillation d'une goutte de notre solution habituelle de fluorescine dans le sac conjonctival, application d'un petit tampon d'ouate dans la narine du même côté, apparition de la teinte verte, au bout de quelques instants, sur l'ouate, spontanément ou après avoir invité le sujet à se moucher, ou souffler du nez en bouchant l'autre narine. — Quant à l'état de la bouche, voici la note qui m'a été obligeamment remise, à ma demande, par notre excellent confrère le Dr Testelin : — « L'enfant ne présente, de prime abord, aucun accident infectieux du côté des dents. La dentition, en pleine évolution, affecte le type suivant : dans la mâchoire supérieure, incisives centrales et latérales de 2e dentition, canine de 1re dentition, 1re et 2e prémolaire de 1re dentition, la 2e prémolaire droite présentant une destruction de la couronne et ses racines semblant en grande partie resorbées; les 2 grosses molaires sont évoluées et présentent, chacune, une carie coronale de 1er degré. Dans la mâchoire inférieure, incisives médiane et latérale de 2e dentition, canine de 1re dentition, 1re et 2e prémolaires de 1re dentition et branlantes par résorption des racines, grosses molaires évoluées et saines. En conclusion, rien de spécial au point de vue de la pathologie dentaire, rien non plus du côté des gencives, les caries des grosses molaires supérieures ne donnant aucune sensibilité, et en tout cas ces caries étant bien postérieures à l'apparition du larmoiement qui fait l'intérêt de l'observation. »

Digitized by Google

Pour en finir avec l'énumération des symptômes, je dirai que le larmoiement de l'œil droit ne se produit jamais en dehors de la mastication, les deux yeux montrant toujours le même aspect, le même degré de lubrification. Mais, ce qui est très important pour les considérations concernant l'interprétation du cas, *l'œil droit reste sec pendant les pleurs émotifs*. J'ai pu contrôler ce que la mère affirmait à cet égard, à savoir que pendant les pleurs provoqués par un chagrin, ou même par un simple caprice de l'enfant, l'œil gauche était le seul à se remplir de larmes. Ces dernières présentent une réaction légèrement alcaline, aux deux yeux. Le larmoiement réflexe par irritation du trijumeau, soit à la surface bulbaire, soit sur la muqueuse nasale, soit sur la peau de la face, s'accomplit normalement pour les deux yeux; j'ai pu le constater en irritant les yeux par une bouffée de fumée de cigarette, en faisant flairer à l'enfant de l'ammoniaque et en lui pinçant le bout du nez.

Comme il s'agit d'un fonctionnement anormal de la glande lacrymale, se rapprochant tout à fait du fonctionnement des glandes salivaires, j'ai cru utile de rechercher si, par hasard, la sécrétion même de la glande lacrymale droite n'aurait pas les mêmes propriétés physiologiques que la salive. A cet effet, j'ai recueilli, pendant la mastication, 2 centimètres cubes environ de larmes, où j'ai mis à digérer, à une température constante de 35°, une petite quantité de colle d'amidon. Le liquide, examiné à plusieurs reprises, même au bout d'une heure et au delà, n'a montré aucune trace de glucose, d'après les examens répétés de M. Vicario, le distingué chimiste.

Quant à l'interprétation de ce cas, elle est d'autant plus difficile qu'aucune autre anomalie, ni organique ni fonctionnelle, ne s'y trouve réunie chez le sujet. L'enfant est bien portant, bien conformé, à part un crâne volumineux, en accord avec des commémoratifs d'hydrocéphalie légère. Il est utile de signaler que pendant la mastication il n'y a aucun mouvement associé des muscles du globe ou des annexes, comme dans quelques cas, d'ailleurs rares, consignés dans la littérature ophtalmologique.

La question de l'innervation de la glande lacrymale, vous le savez, n'est pas encore absolument tranchée. Nous ne pouvons donc, à l'égard de cette observation, que formuler des hypothèses; d'autant plus que l'examen anatomique, seul, pourrait nous renseigner sur la distribution des nerfs périphériques et sur l'état de l'appareil glandulaire même, dans le cas qui nous occupe. J'ai en vain cherché, dans l'ouvrage le plus récent, et qui est aussi des plus complets, sur les rapports du système nerveux avec l'appareil oculaire, je veux dire celui de Wilbrand et Senger, un

Digitized by Google

cas de trouble fonctionnel de l'appareil lacrymal plus ou moins analogue à celui que j'ai tenu à vous présenter. Il y a donc lieu de déclarer cette observation tout au moins très rare.

Je n'ai pas trouvé, non plus, dans l'ouvrage mentionné, des considérations physiologiques, ou physio-pathologiques, pouvant se rapporter directement à un autre cas. Le défaut de larmes dans l'œil droit pendant les pleurs émotifs, chez la fillette, ferait supposer que l'innervation de la glande lacrymale par le facial, dans cet œil, manque tout à fait, et que l'appareil glandulaire se trouve exclusivement sous la dépendance du sympathique, par la voie du trijumeau. Mais le rôle du sympathique et celui des fibres propres du trijumeau n'est pas bien défini, jusqu'à présent, par les physiologistes ayant étudié la question de l'innervation sécrétoire des glandes lacrymales et salivaires; et nous chercherions en vain de présumer quelle serait dans notre cas l'anomalie d'innervation ou l'anomalie de rapports nerveux dans le système périphérique ou dans les centres, établissant un réflexe d'hypersécrétion ayant son point de départ dans la mastication, et aboutissant non seulement aux glandes salivaires mais en même temps à la glande lacrymale du côté droit.

Il nous paraît toutefois intéressant de remarquer, que ce phénomène représente l'analogue, ou pour mieux dire l'inverse, du fait signalé par Michel et confirmé par Aschenbrandt, à savoir que : chez les chiens et les chats une irritation de la conjonctive provoque l'hypersécrétion de toutes les glandes salivaires, le reflexe s'établissant par le nerf lacrymal, la branche ophtalmique du trijumeau, le ganglion de Gasser, la troisième branche du trijumeau, le ganglion otique, le nerf lingual et la corde du tympan, le petit nerf pétreux superficiel, l'anastomose de Jacobson et le ganglion pétrosum.

M. Terrien. — Ayant obtenu de M. Antonelli l'affirmation que l'œil droit, au moment du larmoiement psychique, non seulement ne pleurait pas mais ne présentait aucune trace d'hyperhémie conjonctivale ni de douleur à ce niveau, je rappellerai à ce propos un cas observé par moi à l'Hôtel-Dieu. Il s'agissait d'une petite fille de 7 ans chez qui j'avais pratiqué à gauche l'ablation de la glande lacrymale palpébrale pour larmoiement incoercible. Le larmoiement disparut, mais au moment du larmoiement psychique, la sécrétion des larmes était nulle de ce côté et en même temps le malade éprouvait alors une hyperhémie de la conjonctive et une sensation de picotements et des douleurs qui persistaient pendant plusieurs heures.

M. Sulzer. **Compression et atrophie des nerfs optiques dans un cas de molluscum généralisé** (*Maladie de Reckling-*

Digitized by Google

hausen) (Présentation de la malade) — La malade que j'ai eu l'honneur de vous présenter est atteinte de molluscum fibrosum généralisé des téguments. Elle présente en outre des douleurs fulgurantes, de l'ataxie et une atrophie des nerfs optiques, complète à gauche, presque complète à droite, avec œdème des papilles. La pupille gauche ne réagit point.

L'affection optique doit-elle être attribuée à une neurofibromatose cérébrale ?

Il est impossible de décider cette question, car n'importe quelle lésion intracranienne peut causer l'aspect ophtalmoscopique que présente cette malade. Toutefois il n'existe aucun symptôme de tumeur cérébrale, autre que l'œdème atrophiant des nerfs optiques.

La vue commença à baisser il y a une année et l'acuité a présenté de grandes oscillations périodiques.

M. Sureau. **De l'action malfaisante du podophyllin sur l'œil.** — Les hasards de la clinique ont voulu que, dans l'espace de six mois (novembre 1900 à juin 1901), cinq malades vinssent successivement à notre consultation, atteints d'une affection des yeux identique, vraisemblablement inconnue jusqu'ici, dans son étiologie et son mode de développement, car nous n'avons pu trouver aucune observation analogue dans la littérature médicale ou ophtalmologique. Nous voulons parler d'une affection ayant pour cause directe et unique l'action du podophyllin pulvérisé et purifié sur l'œil.

Nos cinq malades étaient employés chez des droguistes et, chez chacun d'eux, la maladie oculaire s'était déclarée au cours de préparations pharmaceutiques de podophyllin, dont ils auraient reçu quelques parcelles dans les yeux.

Autant qu'on peut en juger par un nombre aussi restreint d'observations, la marche de l'affection que nous allons décrire paraît être la même dans tous les cas.

Dès que le podophyllin se trouve au contact de l'œil, l'ouvrier éprouve immédiatement la sensation, toute naturelle, de corps étrangers. Il court au robinet, se lave à grande eau, et quand l'œil est débarrassé du produit qui le gêne, le blessé revient à son travail, sans plus d'inquiétude. La sensation de corps étranger disparaît. L'ouvrier ne ressent plus, par intervalles, que quelques picotements dont il n'a cure.

Malheureusement, quelques heures plus tard — et cela paraît se produire régulièrement entre la quinzième et la trentième heure — à ces picotements vient s'ajouter peu à peu une sensation de cuisson intense. En même temps des douleurs orbito-

Digitized by Google

frontales violentes se déclarent, le globe de l'œil devient lui-même d'une extrême sensibilité; il rougit, s'injecte de sang, et, finalement, la vision devient trouble.

Le trouble de la vision est variable et paraît être subordonné à l'abondance du podophyllin qui s'est trouvé au contact de l'œil et à la durée de ce contact. Léger quand l'œil a été rapidement débarrassé de sa drogue, ce trouble peut aller jusqu'à la cécité complète, quand le contact du podophyllin avec l'œil a été large et prolongé. Le premier malade que nous avons observé et qui, ignorant du danger qu'il pouvait courir, avait quelque peu tardé à se laver les yeux, ne voyait plus passer les mains; il avait conservé seulement la perception nette de la lumière.

Si l'on examine l'œil à ce moment, on remarque que, dans son ensemble, il est larmoyant; les paupières sont rouges et plus ou moins œdématiées, les conjonctives oculaire et palpébrale fortement injectées, et les vaisseaux augmentés de volume.

La cornée, opalescente, avec maximum de trouble dans la région centrale, paraît infiltrée dans toutes ses couches. Pourtant, elle présente çà et là, au niveau de la membrane de Bowmann, des érosions ou même des desquamations plus ou moins étendues qui semblent indiquer que l'épithélium et les couches cellulaires antérieures sont plus particulièrement atteints.

La tension intraoculaire reste normale; mais le réflexe cornéen est diminué.

Dans les cas légers, le processus pathologique s'arrête là, et les milieux ainsi que les membranes profondes de l'œil semblent rester étrangers à l'état inflammatoire externe.

Dans les cas graves, au contraire, l'iris a, comme la cornée, sa part d'inflammation. Il devient plus spongieux; ses plis radiés sont moins marqués que d'habitude et sa coloration moins franche. Une sécrétion d'uvée survient, qui peut être assez abondante — telle l'uvéite qui existait chez notre premier malade — pour donner à l'humeur aqueuse une teinte d'un gris louche, et obscurcir la pupille au point d'empêcher tout à fait l'éclairage ophtalmoscopique du fond de l'œil.

D'après nos observations, cet état paraît durer, à son maximum, un jour et demi ou deux, soit, environ de la quarantième à la soixante-quinzième heure après le contact podophyllique.

La défervescence commence ensuite. L'œil peu à peu blanchit, l'iris revient à son état normal, l'humeur aqueuse se clarifie, la cornée devient plus transparente et la vision, suivant les progrès des membranes et des milieux retrouve graduellement son intégrité absolue.

La guérison paraît d'ailleurs se faire d'une façon absolument

Digitized by Google

identique dans tous les cas. Elle se produit en sens inverse des symptômes initiaux de la maladie. C'est d'abord l'inflammation irienne qui — en quatre ou cinq jours — disparaît, emportant avec elle, les troubles de la pupille et de l'humeur aqueuse. Puis, la cornée reprend sa transparence.

Complète au bout de trois ou quatre jours, dans les cas légers, la transparence cornéenne revient plus lentemont dans les cas graves. Il n'a pas fallu moins de vingt-sept jours chez notre premier malade, de vingt-trois chez notre cinquième, pour que toute trace d'infiltration se fût dissipée.

Dans tous les cas, cette infiltration disparaît toujours de la périphérie vers le centre. Et, dans les derniers jours de la maladie, il n'existe plus qu'un néphélion central absolument punctiforme.

Les symptômes que nous venons de décrire se rapprochent, on le voit, dans les cas d'inflammation podophyllique grave, de ceux d'une iritis séreuse ordinaire qui se serait compliquée d'une profonde infiltration de la cornée. Il importe pourtant de ne pas confondre entre elles ces deux iritis.

En effet, par son apparition brusque, sa marche régulière et foudroyante, et surtout — malgré quelquefois, des symptômes initiaux des plus alarmants — par son étonnante fugacité, l'iritis podophyllique se distingue nettement de l'iritis séreuse classique, habituellement insidieuse dans ses débuts, irrégulière dans sa marche, et, parfois désespérément lente et grave dans sa terminaison.

Ces caractères — la fugacité surtout — seront, avec les commémoratifs, d'un grand secours pour faire rapidement un diagnostic précis sur l'étiologie de la maladie, et écarter l'idée de syphilis, qui vient naturellement à l'esprit, surtout quand les lésions oculaires dues au podophyllin s'accompagnent de lésions cutanées de même origine.

Nous avons pu nous rendre compte en effet, chez notre premier malade, que le podophyllin, après un contact prolongé avec la peau, donne naissance à la surface de celle-ci à des lésions à bords nets d'aspect cuivré, ressemblant beaucoup à des dermatoses spécifiques graves et rebelles.

Ce malade qui — inexpérimenté — avait plongé sans ménagement ses mains dans un tas de podophyllin, en train de sécher dans une turbine non close, portait sur elles et sur les avant-bras, des cicatrices semblables à celles des syphilides pustuleuses guéries. Et sans la fugacité de l'iritis — si violente qu'eût été cette iritis au début — nous eussions certainement, vu l'ensemble pathologique, porté définitivement le diagnostic de syphilis à laquelle nous avions songé au premier moment, malgré les dénégations du malade.

Digitized by Google

Le traitement que nous avons institué a été purement symptomatique : contre les lésions cornéennes qui pourraient bien être ici d'origine neuro-paralytique en même temps que d'origine traumatique directe, nous avons ordonné des compresses et des cataplasmes chauds et la pommade à l'oxyde jaune de mercure. Nous avons lutté contre l'iritis par des instillations d'atropine et de cocaïne.

Cette dernière médication nous paraît aujourd'hui, plus que jamais, justifiée. Car, si la maladie dont nous venons de parler n'a pas laissé de traces dans les yeux des malades, nous avons constaté par contre, sur les deux cristallins d'un lapin, dont nous avons énucléé les yeux à notre clinique, en pleine période inflammatoire podophyllique, des dépôts uvéiques suffisants pour influencer défavorablement la vision.

Il va de soi, pourtant, qu'en cas de phénomènes glaucomateux, l'atropine devrait céder le pas aux myotiques, et, qu'au besoin, les interventions chirurgicales, indiquées en pareille circonstance (ponctions répétées, sclérotomie, iridectomie), pourraient être pratiquées.

Vous pourriez, messieurs, nous reprocher ici d'avoir mentionné simplement des observations, sans entrer dans des détails qui sans doute vous eussent intéressé et eussent donné en même temps à notre communication une plus grande valeur scientifique.

Cette omission a été volontaire. Nous l'avons faite dans un double but. D'abord, pour ne pas abuser de vos précieux instants, ensuite, pour ne pas déflorer outre mesure le travail d'un de nos élèves, M. de Rocca-Serra, qui va faire avec nous, de l'action du podophyllin sur l'œil, le sujet de sa thèse inaugurale. Nos observations y seront décrites tout au long. Il y sera joint des relations d'expériences pratiquées sur les animaux par M. de Rocca-Serra, dans le laboratoire et sous la haute direction de M. le professeur Laborde, ainsi que des coupes anatomo-pathologiques d'yeux énucléés en pleine inflammation podophyllique.

Quelque favorable qu'ait été, chez nos blessés, la terminaison de la maladie dont ils ont été atteints, et dont les symptômes initiaux sont parfois si effrayants, il nous semble qu'un devoir social s'impose à ceux qui ont charge de surveillance et d'hygiène publiques : celui d'ordonner l'application rigoureuse, pour les manipulations de podophyllin, du décret du 10 mars 1894, concernant l'hygiène et la sécurité des travailleurs dans les établissements industriels, ainsi que de l'art. 3 de la loi du 12 juin 1893, où il est dit que « la pulvérisation des matières irritantes ou « toxiques, ou autres opérations telles que le tamisage... etc., « de ces matières, se feront mécaniquement, en appareils clos ».

Digitized by Google

Enfin, les pouvoirs publics feraient œuvre parfaite, en décrétant l'apposition d'affiches dans les ateliers ou les laboratoires, pour indiquer aux ouvriers, ignorants des dangers qu'ils courent, les propriétés fortement irritantes du podophyllin et, en même temps, les précautions dont ils doivent s'entourer, pour éviter tout accident (lavages fréquents des mains et de la figure, port de gants de fil et de blouses de toile, faciles à laver ; puis, pour mettre les yeux à l'abri, port de lunettes grillagées).

M. Gorecki. — Ces faits sont à rapprocher des irritations oculaires produites par l'acide osmique, qui ont failli rendre aveugle un de nos célèbres chimistes, M. Sainte-Claire Deville. Les euphorbiacées, le croton, le ricin, le thapsia, etc., produisent des lésions analogues.

Au point de vue médico-légal, ces accidents sont considérés en Allemagne comme risques professionnels et non comme accidents oculaires du travail.

M. Antonelli. — L'iritis dont M. Sureau vient de nous parler, compliquant certains cas de kératite podophyllique, pourrait bien être rangée parmi les *iritis toxiques*, telles que Hilbert et moi-même en avons signalées, accompagnant parfois les irritations du segment antérieur de l'œil, irritations provoquées par un agent chimique et sans qu'il y ait blessure à proprement parler.

M. V. Morax. **Nécrose et gangrène des paupières.** — Sous le titre de *gangrène bénigne des paupières*, MM. Roger et Weil ont publié récemment[1] l'observation d'un adulte de 33 ans qui fut atteint en pleine santé de lésions inflammatoires des deux paupières du côté gauche. La maladie avait débuté le 20 mai 1900 d'une manière insidieuse. Au dire du malade un placard d'œdème avait paru au niveau de l'angle interne de l'œil gauche. Cet œdème rougeâtre avait augmenté d'intensité pendant deux jours sans retentir sur l'état général. C'est seulement le 26 mai que le malade fut dirigé sur Aubervilliers en raison du diagnostic d'érysipèle porté par le médecin. A son entrée on note une énorme tuméfaction qui s'étend de l'œil à l'oreille du côté gauche. Cette tuméfaction est chaude, dure et douloureuse sans fluctuation. Les lésions principales se trouvent au niveau des paupières. Celles-ci sont violacées et si fortement œdématiées qu'elles ne peuvent être entr'ouvertes. Sur l'œdème érysipélatoïde des paupières, existent depuis trois jours des placards gangréneux à contours serpigineux irréguliers. Ces plaques noirâtres sont baignées de pus et ne dégagent pas d'odeur repoussante. Les ganglions régionaux ne sont

1. Roger et Weil, *La gangrène bénigne des paupières* (*Presse médicale*, sept. 1901, p. 157).

Digitized by Google

pas engorgés. A part une lourdeur de tête et une sensation de tension pénible il n'y a pas d'autre phénomènes généraux qu'une élévation thermique qui, le 27 mai, atteint 39,5, le 28, 38°, pour disparaître complètement le 30 mai. Le 1er juin, état saburral et traces d'albumine dans les urines. Dès ce jour la tuméfaction diminue, les paupières se détergent. Le 3 juin, le malade entr'ouvre les paupières, les plaques de sphacèle commencent à tomber. Le 7 juin, l'escarre n'occupe plus qu'une petite partie de la paupière supérieure. Le 9 juin, l'escarre de la paupière supérieure est complètement tombée, il n'en reste plus, au niveau de l'inférieure, qu'une très petite qui disparaît le 11 juin. Au moment de la sortie de l'hôpital, le 11 juillet, on ne trouve à la paupière supérieure nulle trace des graves lésions que le malade a présentées; sur la paupière inférieure persiste une cicatrice qui entraîne un ectropion très léger de l'angle externe. Sauf un peu de conjonctivite, l'œil est sain et la vision parfaite.

L'examen bactériologique a été pratiqué avec la sérosité de la joue. Le résultat de l'examen microscopique de la sérosité n'est pas indiqué, mais les cultures donnèrent dans les milieux aérobies seuls un microcoque ayant tous les caractères des staphylocoques mais ne liquéfiant pas la gélatine. L'injection intraveineuse d'une culture en bouillon (la dose n'est pas indiquée) tua le lapin en 24 heures. Chez le cobaye, l'injection intrapéritonéale fut suivie d'une péritonite exsudative et de mort au 9e jour. L'inoculation au rat et à la souris ne provoqua aucune réaction pathologique chez ces animaux.

Les auteurs font suivre cette observation de quelques réflexions : « Il nous semble », disent-ils, « que l'affection que nous décrivons constitue une entité morbide qui mérite d'être mise en lumière. Ces lésions rentrent dans le cadre des gangrènes curables au même titre que la mammite gangréneuse et la gangrène des organes génitaux mâles dont elles se rapprochent par certains points.

« On a actuellement une tendance un peu exclusive à attribuer la gangrène aux anaérobies stricts. Mais des faits plus nombreux chaque jour montrent que cette qualité n'est pas indispensable aux germes microbiens pour qu'ils deviennent nécrosants. »

La lecture de cette observation m'a rappelé deux malades que j'avais eu l'occasion de soigner, l'un à la clinique du Dr Parinaud en 1896, le second, plus récemment, dans le service ophtalmologique de Lariboisière où je remplaçais le Dr Delens. Voici les notes que j'ai prises sur ces deux faits dont l'évolution clinique et les lésions présentent, comme on pourra en juger, la plus grande analogie avec l'observation de MM. Roger et Weil.

Digitized by Google

Observation I

L'enfant Louis H..., âgé de 9 mois, est apporté le 25 septembre 1896 à la clinique du Dr Parinaud pour des lésions inflammatoires des paupières des deux côtés. Deux autres enfants de la famille ont été atteints de coqueluche vers le milieu d'août et notre malade a été contaminé et a présenté les premiers symptômes de coqueluche vers le 1er septembre.

Sa coqueluche évoluait d'une manière relativement bénigne lorsque, le 21 septembre, se développent des accidents fébriles graves avec convulsions. Le même jour, les paupières deviennent œdémateuses et il se produit un gonflement si considérable que l'enfant ne peut ouvrir ses yeux.

La tuméfaction existe des deux côtés : la peau est rouge et tendue comme sur un abcès et, le 24 septembre, la peau des deux paupières du côté droit se perfore laissant écouler une assez grande quantité de pus, tandis qu'à gauche la tuméfaction persiste.

Le 25 septembre, je constate à gauche une tuméfaction des deux paupières du côté gauche. A droite l'état des paupières est très particulier : la peau est le siège de vastes ulcérations bordées de zones de tissus noires et sèches et formant un dessin irrégulièrement festonné. En outre, de ce côté la région frontale droite est le siège d'une rougeur lymphangitique diffuse avec collection suppurée sous-jacente. Aucun pansement n'a été appliqué jusqu'à présent sur les paupières de l'enfant dont l'aspect n'inspire pas grande confiance au point de vue pronostic. Le teint est blafard et la température de la peau indique encore un mouvement fébrile très marqué. La température n'a pas été prise, car l'enfant était soigné dans sa famille et nous n'avons pu le suivre qu'aux heures de consultation.

On fait des lotions avec une solution de cyanure de mercure à 1/5000 du côté droit ulcéré et on applique un pansement humide. L'état reste le même le 26 et le 27 septembre. Cependant du côté gauche, la fluctuation devient très manifeste au niveau des deux paupières.

Le 28, on incise les deux paupières parallèlement au bord libre et l'on donne issue à une assez grande quantité de pus jaunâtre non fétide. Il est à remarquer aussi que l'ulcération du côté droit dont l'écoulement purulent est encore très abondant n'exhale aucune odeur fétide.

Le 29 septembre, la collection suppurée de la région frontale gauche est incisée; ici encore le pus est jaunâtre, non fétide.

Digitized by Google

Un pansement est appliqué sur les deux côtés.

Le 1er octobre, on est surpris de la transformation qui s'est produite dans l'état de l'enfant; son état général s'est amélioré, il est moins abattu et son teint commence à être plus coloré. Au point de vue des lésions locales, les modifications sont encore plus accusées et la réparation des ulcérations du côté droit, quoique non encore terminée, semble marcher avec une rapidité remarquable, à tel point que nous conseillons aux parents d'expédier leur enfant à la campagne pour que son rétablissement soit complet.

Le 29 décembre 1896, l'enfant nous est ramené dans un état de santé parfaite. Loin de présenter les lésions cicatricielles défigurantes que nous avions pu craindre à un moment donné, la réparation des ulcérations est vraiment surprenante. Il reste néanmoins un très léger degré de lagophtalmos de l'œil droit causé par la rétraction cicatricielle de la paupière inférieure.

La cicatrice de l'ulcération est légèrement déprimée et abaisse un peu le bord palpébral. Les cicatrices de la paupière supérieure sont presque invisibles lorsque l'enfant a l'œil ouvert, car elles sont dissimulées dans le pli orbito-palpébral.

Du côté gauche, au niveau des incisions des paupières supérieures ou inférieures, les cicatrices sont à peine visibles.

L'examen bactériologique a porté sur le pus de l'abcès de la région frontale du côté droit et sur le pus des ulcérations.

L'examen microscopique des frottis faits avec ce pus montre un aspect uniforme. On constate partout des diplocoques ou de courtes chaînettes d'un coccus prenant le Gram. L'ensemencement du pus sur gélose a donné lieu au développement de petites colonies grises arrondies. Ces colonies repiquées en bouillon ont produit un dépôt floconneux dans le fond du tube. Ce dépôt est formé par de longues chaînes de streptocoques. Un lapin a été inoculé dans la veine auriculaire et a reçu 1 centimètre cube de culture en bouillon de 24 heures. Il est mort en 3 semaines cachectique et a présenté les derniers jours une paraplégie complète. Les viscères et le sang étaient stériles.

Notre examen bactériologique est évidemment incomplet en ce sens qu'il n'a pas été fait de culture anaérobies. Ce qui nous a fait négliger cette recherche, c'est d'une part l'absence de fétidité de la suppuration, c'est d'autre part le résultat de l'examen sur lames qui ne nous révélait aucun organisme différent du coccus signalé.

Observation II

M. Biz, 44 ans, journalier de Solesmes en Cambrésis, se présente le 26 août 1901 à la consultation d'ophtalmologie de l'hôpital

Digitized by Google

Lariboisière pour une affection palpébrale du côté droit qui a débuté il y a quelques jours.

Au dire du malade l'affection serait consécutive à une piqûre par une brindille de foin, mais cette piqûre daterait de 3 semaines, alors que le début des phénomènes inflammatoires locaux ou généraux ne remonte manifestement qu'à 4 ou 5 jours au plus. Le patient n'est malheureusement pas très précis dans ses réponses, de telle sorte qu'on ne peut fixer exactement la date d'apparition des lésions. Entre le 20 et le 22 août, en se réveillant au matin, il fut surpris de constater un gonflement palpébral du côté droit empêchant l'ouverture des paupières. Presque en même temps apparurent de la fièvre, des frissons. La langue était saburrale. Il y avait de l'inappétence et des phénomènes douloureux dans la partie droite de la face, entraînant une insomnie complète. 2 ou 3 jours après apparut dans la moitié gauche de la lèvre inférieure une éruption de vésicule d'herpès qui actuellement est encore visible sous forme d'une croûte assez épaisse.

Tous ces symptômes allèrent en s'aggravant jusqu'au 25 août. Dans la soirée de ce jour, il se produisit un écoulement de pus au niveau de la paupière supérieure, écoulement suivi d'un soulagement assez marqué. Cependant devant la persistance du gonflement il se décide le 26 août à venir nous demander des soins.

Après avoir enlevé le pansement peu aseptique dont le malade a recouvert la moitié droite de la face, on constate un gonflement œdémateux considérable de paupières et de la moitié correspondante de la joue; on remarque en outre sur le gonflement palpébral violacé seulement la présence d'orifices taillés à l'emporte-pièce et par lesquels s'écoule un pus jaunâtre.

Un examen plus attentif montre qu'à la paupière supérieure il existe quatre orifices situés sur une ligne horizontale passant par la partie moyenne de la paupière. Deux de ces orifices ont des contours nets circulaires comme s'ils avaient été faits à l'emporte-pièce et éveillent l'idée de gommes cutanées ulcérées; les autres orifices sont irréguliers. De ces orifices sortent de la sérosité purulente et des lambeaux de tissus sphacélés. A la palpation on constate que les tissus palpébraux ont une certaine dureté et qu'il est impossible d'écarter les paupières pour se rendre compte de l'état du globe oculaire. On sent en outre une fluctuation légère qui indique la présence d'une collection de pus dans l'épaisseur de la paupière.

A la paupière inférieure l'aspect est sensiblement le même avec cette différence toutefois que les points de nécrose ne sont qu'au nombre de deux et siègent dans le tiers externe de la partie moyenne de la paupière. Comme à la paupière supérieure on sent de la

Digitized by Google

fluctuation profonde. La pression sur les paupières est excessivement douloureuse.

On ne trouve aucun engorgement ganglionnaire, pas plus au niveau des ganglions préauriculaires qu'au niveau des ganglions cervicaux.

Le malade est encore un peu abattu : la langue est recouverte d'un enduit saburral, mais il n'y a pas d'élévation thermique ; le pouls est à 88° et la température le soir de son entrée n'atteint que 37°,3.

Après savonnage de la région palpébrale et irrigation au cyanure de mercure, je pratique une incision horizontale au niveau de la partie moyenne de la paupière supérieure et de la paupière inférieure. Par ces incisions s'écoule une grande quantité de pus jaunâtre non fétide. On en prélève avec une pipette pour l'examen bactériologique. On applique un pansement sec aseptique qui est renouvelé chaque jour. Dès le surlendemain, le gonflement palpébral a considérablement diminué, permettant l'ouverture palpébrale et l'examen de l'œil qui ne présente aucune lésion. Les pertes de substance ne se sont pas encore modifiées, mais les jours suivants la réparation se fait vite, le gonflement palpébral disparaît.

Le 31 août, le malade ouvre spontanément les paupières. Le 2 septembre, la cicatrisation des lésions cutanées est complète et le malade quitte le service sans aucune déformation palpébrale et sans cicatrices au niveau des lésions.

Examen bactériologique. — Le pus examiné au microscope après coloration simple ou coloration par la méthode de Gram montre la présence entre les leucocytes altérés ou dans leur protoplasma de cocci groupés en diplocoques ou en chaînettes et prenant le Gram. On ne voit pas d'autres éléments microbiens.

L'ensemencement d'une goutte de ce pus sur gélose ascite donne lieu, après 24 heures d'étuve, au développement d'un grand nombre de petites colonies blanchâtres plus larges que ne le sont habituellement les colonies de streptocoque, mais qui cependant à l'examen microscopique sont constituées par un coccus en chaînettes prenant le Gram. Repiqué en bouillon, ce streptocoque se développe abondamment en formant un dépôt floconneux dans le fond du tube.

L'inoculation d'un centimètre cube de cette culture en bouillon de 24 heures dans la veine auriculaire du lapin a été suivie de cachexie et la mort est survenue 15 jours après l'inoculation. Le sang du cœur était stérile ainsi que les organes. L'injection sous la peau de l'oreille a provoqué un petit abcès. L'animal a survécu.

Il s'agissait en somme d'une infection streptococcique palpébrale avec suppuration et foyers de nécrose superficielle des tégu-

Digitized by Google

ments palpébraux. Cela rentre dans le cadre classique du phlegmon palpébral.

Dans mes deux observations comme dans celle de MM. Roger et Weil on voit se produire au milieu de phénomènes inflammatoires aigus du côté des paupières et de symptômes généraux fébriles, une lésion destructive des téguments palpébraux liée à la présence d'une suppuration sous-jacente. Cette suppuration non fétide diminue assez rapidement après l'ouverture spontanée ou provoquée de l'abcès et la perte de substance se répare en moins de quinze jours, n'entraînant que des rétractions cicatricielles relativement légères. Chez un de nos malades la région nécrosée avait un aspect noirâtre; chez l'autre elle ne présentait que l'apparence de tissus macérés. Cette différence d'aspect m'a paru tenir à ce que dans un cas le malade avait recouvert ses paupières d'un pansement humide sous lequel le pus s'était amassé, alors que chez ma première malade aucun pansement n'avait été appliqué. Les zones de nécrose avaient pris une coloration noirâtre qui semblait due à leur état de dessiccation.

La seule différence importante entre mes deux observations et celle de MM. Roger et Weil réside dans le résultat de l'examen bactériologique; tandis que dans les deux faits en question j'ai isolé le streptocoque, MM. Roger et Weil ont retiré du pus de leur malade un coccus dont les caractères biologiques sont très semblables à ceux du staphylocoque. Cependant il ne liquéfie pas la gélatine.

Ainsi que le font remarquer MM. Roger et Weil ces faits sont évidemment peu connus des cliniciens. Les examens bactériologiques n'ont été que rarement pratiqués; aussi convient-il de réunir des matériaux et d'en chercher l'étiologie avec toute la précision des méthodes bactériologiques : c'est à ce titre-là surtout que je publie ces deux faits. Mais je désire en outre discuter la classification de ces cas et rechercher la meilleure dénomination à leur donner. En effet, en parcourant les publications faites sur les lésions palpébrales, on constate que leur désignation est extrêmement variable; gangrène spontanée, phlegmon gangréneux, charbon, noma, sont les termes habituellement employés.

MM. Roger et Weil proposent une nouvelle désignation, celle de « gangrène bénigne des paupières ». Je veux rechercher si cette désignation est justifiée et s'il y a lieu de l'adopter.

Que faut-il comprendre sous le nom de gangrène! L'anatomie pathologique nous en a donné une définition très précise : une destruction des tissus accompagnée de putréfaction. C'est en deux mots une nécrose putride. Ce qualificatif est d'une extrême importance. C'est en effet à ce caractère clinique de putridité que

Digitized by Google

l'on peut différencier la gangrène véritable de la nécrose simple. Les recherches bactériologiques de ces dix dernières années, faites par Veillon et ses élèves[1] ont élucidé d'une manière très remarquable l'étiologie de ces nécroses putrides. Des nombreux faits scrupuleusement analysés à l'aide d'une méthode perfectionnée de culture et d'isolement des anaérobies, l'on peut conclure que cette fétidité spéciale, cette odeur de putréfaction toujours liée aux processus gangréneux, traduit toujours la présence d'organismes anaérobies. Certes il existe des microbes aérobies dont la culture en milieux artificiels ou dont le développement dans une suppuration humaine provoque une odeur repoussante, mais cela n'est pas l'odeur de putréfaction qui à plus d'un mètre fera reconnaître le processus gangréneux vrai.

Mais si d'ailleurs ce terme de gangrène peut prêter à confusion en raison de son attribution à des lésions non fétides (la gangrène sèche des diabétiques, par exemple) il est un moyen fort simple d'éviter ces discussions de mots, toujours oiseuses, c'est de substituer au mot de gangrène les désignations moins vagues de nécroses putrides et de nécroses non putrides. Dans le cas de MM. Roger et Weil comme dans les deux observations que j'ai relatées, il s'agissait de processus nécrotiques non putrides. L'absence de toute odeur de putréfaction est notée dans ces 3 cas. Ce qu'il faut retenir c'est que dans ces faits les microbes isolés étaient aérobies.

En est-il de même dans les cas de nécrose putride des paupières? A vrai dire ces faits là sont extraordinairement rares et je n'en trouve que deux cas dans la littérature. L'un de ces cas a été ré-

1. Veillon, *Sur un microscope strictement anaérobie trouvé dans des suppurations fétides* (Société de biologie, juillet 1893). — Veillon et Zuber, *Recherches sur quelques microbes strictement anaérobies et leur rôle dans la pathologie humaine* (*Arch. de méd. expér. et d'anat. pathol.*, juillet 1898). — Hallé (J.), *Recherches sur la bactériologie du canal génital de la femme à l'état normal et pathologique* (Thèse de Paris, 1898). — Rist (E.), *Etudes bactériologiques sur les infections d'origine otique* (Thèse de Paris, 1898). — Guillemot (L.), *Recherches sur la gangrène pulmonaire* (Thèse de Paris, 1898). — Cottet (J.), *Recherches bactériologiques sur les suppurations périuréthrales* (Thèse de Paris, 1899). — Rendu et Rist, *Etude clinique et bactériologique de trois cas de pleurésie putride* (Société médicale des hôpitaux de Paris, février 1899). — Barth et Rist, *Pleurésie putride à microbes anaérobies d'origine biliaire* (Société médicale des hôpitaux de Paris, mai 1901). — Tissier (H.), *Recherches sur la flore intestinale normale et pathologique du nourrisson* (Thèse de Paris, 1900). — Veillon et Hallé, *Gangrène disséminée de la peau chez les enfants* (*Annales de dermatologie et de syphiligraphie*, 1901). — Albarran et Cottet, *Des infections urinaires déterminées par les microbes anaérobies* (XIVe Congrès international de médecine, Paris, 1900).

Digitized by Google

laté par Rœmer[1]. Au point de vue bactériologique, l'examen du pus fétide a été très incomplet et la présence du *proteus vulgaris* ne me paraît nullement suffisante pour expliquer la fétidité de la suppuration. Il n'a pas été fait de cultures anaérobies et l'on n'est pas en droit de tirer des conclusions précises de l'étude de cette observation. Néanmoins, en raison de la rareté extrême des cas de cet ordre, je le relaterai en détail.

L'enfant Charles R., de 8 mois, quatrième enfant de parents sains, n'a jamais été malade jusque-là. Un frère a été atteint de varicelle il y a 3 semaines et lui-même a été atteint il y a 14 jours d'une toux légère. Il y a 7 jours une éruption apparut sur le corps en même temps qu'un léger état fébrile. Sur le front et sur la peau de la paupière supérieure apparurent quelques éléments éruptifs. 2 jours après l'éruption, la mère remarqua à la paupière supérieure une tuméfaction et une rougeur très marquée qui augmenta notablement pendant la nuit. Le lendemain le médecin de la famille constata une cyanose marquée de la paupière avec soulèvement de l'épithélium. La fièvre augmente encore et 24 heures plus tard toute la paupière paraissait nécrosée dans toute son étendue et recouverte d'un pus fétide. Les deux jours suivants on vit apparaître une tuméfaction et une rougeur de la région temporale correspondante qui s'étendit au-delà de l'oreille jusqu'à la région postérieure de la tête.

Lorsque Rœmer voit l'enfant, le 5 février 1899, il existe encore sur toute la surface du corps une éruption varicellique très nettement caractérisée. Cette éruption existe aussi sur le front et dans le cuir chevelu. La température atteint 39,5. Dans toute l'étendue de la paupière supérieure, la peau est soulevée. La perte de substance est entourée par un bord tuméfié et s'étend du sourcil à 2 millimètres du bord libre de la paupière et de la commissure externe à la commissure interne. Dans la perte de substance le tissu cellulaire sous-cutané et le tissu musculaire sont infiltrés de pus. Il existe une odeur fétide. Le globe oculaire est intact.

Derrière l'oreille on sent l'existence d'une collection fluctuante.

Le 6 février, on incise profondément cet abcès et il s'écoule une certaine quantité de pus peu épais.

Le 7, malgré la persistance de l'élévation thermique (40°) l'état général s'est amélioré et le phlegmon rétroauriculaire s'est arrêté. Les masses nécrosées de la paupière commencent à se ramollir. La zone de démarcation est nettement limitée et la nécrose palpébrale n'a pas progressé.

1. Roemer, *Ueber Lidgangrän (Beiträge zur Augenheilkunde als Festgabe Pr A. von Hippel.* Halle, 1899, p. 29).

Digitized by Google

Le 8 et le 10, de nouvelles incisions sont rendues nécessaires par la formation de nouvelles poches purulentes. Les tissus palpébraux dans la zone gangrenée commencent à s'éliminer et ont toujours une odeur fétide. La température reste aux environs de 39°. Le 15, la surface ulcérée de la paupière s'est nettoyée, les bords se sont affaissés et l'on voit partout un tissu de granulation se développer.

Le 18, on note que la réparation palpébrale se produit très rapidement. Il y a un très léger ectropion du bord libre de la paupière.

Le 30, la paupière est dans son ensemble un peu raccourcie et cependant l'occlusion palpébrale est encore possible. La partie externe du bord libre seule présente un léger degré d'ectropion.

Examen bactériologique. — L'examen microscopique du pus provenant de la surface gangrenée fait reconnaître la présence de streptocoques. Par la culture on isole, en dehors du streptocoque, du proteus vulgaris. Dans le pus du phlegmon rétroauriculaire il n'existe que du streptocoque, ainsi que le démontre la culture. L'injection intrapéritonéale à la souris de 1/2 centimètre cube de culture en bouillon ne provoque aucune réaction morbide. L'injection sous la peau de l'oreille du lapin ne provoque qu'une suppuration locale qui guérit rapidement.

Le proteus n'était pas pathogène. Il s'était probablement développé secondairement.

L'autre cas est celui que Veillon a publié avec moi[1]. La nécrose putride siégeait en réalité au niveau de la région du sac lacrymal et était d'origine lacrymale. L'examen bactériologique nous fit constater, en dehors du streptocoque aérobie, deux espèces microbiennes anaérobies : le bacillus funduliformis et un coccobacille.

L'observation de MM. Roger et Weil est donc un fait de plus à ranger dans les nécroses non putrides qui peuvent accompagner différents processus infectieux causés par des organismes aérobies. A ce fait, aux deux observations que j'ai relatées, il serait encore possible d'ajouter d'assez nombreux cas que je crois inutile de rapporter en détail, parce que l'examen bactériologique n'a pas été fait ou encore n'a été fait que d'une manière très incomplète (Randall, Plaut, Talko, etc.).

A côté de ce type de nécrose nous trouvons le type de nécrose putride, toujours lié à la présence d'organismes anaérobies. Des deux cas qui jusqu'à présent constituent toutes les observations

1. Veillon et Morax, *Péricystite gangréneuse* (*Annales d'oculistique*, 1900, t. CXXIII, p. 175).

Digitized by Google

ophtalmologiques relatives à ce type, un seul est utilisable, puisque dans l'autre la recherche des organismes anaérobies n'a pas été faite. Mais si les cas de nécrose putride à localisation oculaire sont rares, il n'en est pas de même de ceux qui ont été observés et étudiés dans les autres régions. Il me semble que le nombre de ces faits, la précision de leur étude ne permet plus de mettre en doute que toute nécrose putride est la conséquence d'une infection anaérobie. Il n'en faudrait pas conclure cependant qu'un microbe anaérobie ne puisse pas donner lieu à une suppuration non fétide, mais ce que nous pouvons considérer comme une vérité démontrée, c'est que l'odeur putride d'une lésion nécrotique indique toujours la présence de microbes anaérobies.

C'est à ce groupe de nécroses putrides qu'il semble utile de réserver la désignation de gangrène, parce que ce terme acquiert ainsi une signification précise, celle d'un processus destructif et nécrotique lié à la présence de microbes anaérobies. En suivant la tendance de MM. Roger et Weil on continuera par contre à confondre sous une désignation uniforme des processus essentiellement distincts dans leur étiologie.

M. A. Terson. — Le pronostic des nécroses des téguments palpébraux n'est pas toujours aussi grave qu'on pourrait le croire. J'ai été, il y a quelques années, appelé à donner mes soins à une vieille dame de 85 ans, atteinte d'un érysipèle de la face et de tout le cuir chevelu, survenu comme complication d'une fistule lacrymale ancienne. Les deux paupières supérieures présentaient une vaste plaque de sphacèle verdâtre. Le cuir chevelu soulevé par un épanchement de sérosité (vérifié par ponction) était éléphantiasique et fluctuant. Malgré son âge, son sphacèle palpébral et un érysipèle de cette gravité, cette malade guérit et même sans ectropion, contrairement à ce qu'on aurait pu supposer.

Séance du 4 février 1902

Présidence de M. Wuillomenet

M. Péchin, secrétaire annuel, lit le procès-verbal de la dernière séance. Le procès-verbal est adopté.

M. Morax, secrétaire général, lit la correspondance qui comprend :

1° Une lettre de remerciement du Dr Chaillous, nommé membre titulaire à la dernière séance ;

Digitized by Google

2° Une lettre de candidature pour une place de membre titulaire du Dr A. Broca, accompagnée d'un travail intitulé : *Sur la vision des signaux colorés et les épreuves de la dyschromatopsie;*

3° Une lettre de candidature du Dr Druault au titre de membre titulaire et un mémoire sur *Les interventions chirurgicales dans le cas de stase papillaire*;

4° Une lettre de candidature comme membre titulaire du Dr Sendral et un travail intitulé : *Les oreillons oculaires;*

5° Une lettre de candidature pour une place de membre titulaire du Dr Giraud avec un travail intitulé : *Du traitement mercuriel hypodermique dans les affections oculaires congénitales des enfants du premier âge:*

6° Une lettre de candidature du Dr Golesceano avec un travail intitulé *La sérothérapie dans l'amblyopie toxique;*

M. Morax. — Les comptes rendus de nos réunions pourront paraître dorénavant dans le numéro du *Recueil d'Ophtalmologie* correspondant au mois où a eu lieu la séance. Pour cela, les manuscrits devront parvenir au secrétaire annuel, M. Dupuy-Dutemps, 41, avenue Kléber, avant le 15 de chaque mois. Il recommande tout spécialement, aux membres de la Société d'être très exacts dans l'envoi de la rédaction de leurs communications.

M. le Président nomme comme rapporteurs :

M. Sulzer pour le travail de M. Broca;
M. Chevallereau pour le travail de M. Druault;
M. Caudron pour le travail de M. Sendral;
M. Antonelli pour celui de M. Golesceano;
M. Dehenne pour le travail de M. Giraud.

M. Gaudron. — Je viens d'observer un cas de déchirure de l'aileron ligamenteux inférieur du muscle droit interne de l'œil droit analogue à celui présenté par notre collègue, M. le Dr Valude, dans la dernière séance.

La conjonctive bulbaire avait été divisée sur une hauteur de près de deux centimètres par un coup de parapluie. Je me contentai de fermer la plaie conjonctivale par trois sutures, j'obtins une guérison régulière et rapide. La diplopie provoquée par le traumatisme persista pendant trois semaines.

M. Chevallereau. **Rupture traumatique de la rétine.** — Le nommé F. François, âgé de 33 ans, laveur à la compagnie P. L. M., passait dans son atelier, le 23 janvier, près d'un de ses camarades occupé à dégrossir un arbre avec une cognée. Un mor-

Digitized by Google

ceau de bois de la grosseur du poing se détacha et vint frapper violemment l'œil gauche dont la vue se troubla aussitôt. Je vois le malade le lendemain.

La pupille est normale; on trouve quelques hémorragies du corps vitré. En faisant regarder le malade en haut et en dedans, on voit sur la rétine une déchirure oblique en bas et en dedans et passant à environ 3 diamètres papillaires du nerf optique. Cette déchirure forme une ligne légèrement courbe, dont les bords très nets sont repliés en dehors comme les revers d'un habit. L'aspect de cette déchirure est celui d'un croissant très allongé, long d'environ 4 diamètres papillaires. Les revers offrent un aspect légèrement œdémateux. Au contraire, l'espace compris entre les deux lignes courbes qui marquent les bords de la déchirure est d'un rouge très pur et très net. Il y a de petites hémorragies rétiniennes dans le voisinage, et une accumulation de pigment près de l'angle supérieur.

Il y a une myopie de 3 dioptries à droite, de 4 dioptries à gauche.

Le lundi 27, les revers sont un peu moins distincts quoique encore très visibles; il y a un véritable œdème de la rétine qui, d'autre part, tend à se soulever. Le coude formé par les vaisseaux à ce niveau est tout à fait net. Il se fait là, en somme, un véritable décollement de la rétine par infiltration de sérosité sous cette membrane.

L'acuité visuelle a été prise sans correction par les verres : elle est de 1/6 à droite, de 1/8 à gauche. Le champ visuel est échancré dans la partie inféro-externe, et renferme un scotome correspondant à la déchirure.

Le 3 février une chose m'a vraiment surpris : la déchirure est traversée à sa partie supérieure et à sa partie inférieure par un vaisseau partant de la papille et se dirigeant à peu près perpendiculairement à ses bords. Je n'avais pas constaté ces vaisseaux les premiers jours, je me demande leur signification.

Les bords de la déchirure s'écartent de plus en plus l'un de l'autre, comme si la rétine repliée s'enroulait sur eux-mêmes.

Cet œil lit encore les plus fins caractères des échelles typographiques, néanmoins, j'ai porté un pronostic fatal. Il me paraît, en effet, impossible d'empêcher que le travail qui va continuer à se produire dans cet œil ne finisse par amener la perte complète de la vision.

Rapport sur le tarif des honoraires médicaux en cas d'accidents (Loi du 9 avril 1898), présenté à la Société d'Ophtalmologie de Paris, par M. le Dr DEHENNE au nom d'une commission composée de MM. les Drs DARIER, président, ANTONELLI, CHEVALLEREAU, KALT, SUREAU et DEHENNE, rapporteur. — La loi du

Digitized by Google

9 avril 1898, sur les accidents du travail, nous a imposé de nombreux devoirs; elle ne nous a conféré aucun droit. Parmi ces droits, celui d'être honorés convenablement, mais sans exagération, doit faire l'objet de nos préoccupations. Il ne faut pas que nos demandes soient repoussées, comme cela arrive trop souvent, avec dédain. Il ne faut pas non plus qu'on ait l'air de nous faire une aumône, en abaissant nos prétentions à des taux réellement humiliants; ce qui n'est digne, ni du corps médical, ni de la place que, nous oculistes, avons justement la prétention d'occuper dans le corps médical, et par l'étendue de nos connaissances, et par les services que nous rendons journellement.

Sur la proposition de M. le Dr Motais, une commission a été nommée pour examiner avec tout le soin qu'elle mérite, la question des honoraires médicaux en cas d'accidents du travail.

Cette Commission a été composée de MM. les Drs Darier, président, Antonelli, Chevallereau, Kalt, Sureau et Dehenne, rapporteur. M. Sureau n'a pu assister à nos délibérations.

Les propositions que je vous soumets, ont été acceptées à l'unanimité. La Commission a d'abord voté le principe de la grande modération des honoraires, ceux-ci devant toujours être inférieurs aux chiffres exigés de la clientèle moyenne, même de la clientèle aisée qui se présente souvent dans nos cliniques, et pour laquelle la gratuité absolue ne peut plus être admise. Cette gratuité absolue, que le public avait pris la douce habitude de considérer comme un droit, était un abus criant, que, dans l'intérêt général, nous devons nous efforcer de faire cesser.

C'est de cette habitude invétérée dans les mœurs parisiennes, qu'est née l'idée que les accidents du travail doivent être soignés gratuitement dans nos établissements privés, et qu'à défaut de nos cliniques, les Compagnies d'assurances trouveraient les hôpitaux tout prêts à ouvrir leurs portes aux victimes des accidents du travail, *considérées comme indigents*. Mais ce n'est pas le moment, Messieurs, d'entamer une discussion sur la gratuité des hôpitaux et des cliniques, et j'aborde immédiatement la question des tarifs, persuadé que vous voudrez bien ratifier les conclusions de votre Commission.

1° Examen d'un blessé. Constat pour la Compagnie, et certificat pour la Mairie, avec extraction d'un corps étranger superficiel simple n'exigeant pas plus de deux consultations.. Fr. 10 »

2° Extraction d'un corps étranger profond avec kératite légèrement infectieuse, nécessitant des soins spéciaux, et n'entraînant pas plus de cinq consultations, en y joignant le certificat à la Mairie..... 20 »

Digitized by Google

Lorsque ces blessures exigeront des soins demandant plus de cinq consultations consécutives, chaque consultation sera payée..... Fr. 5 »
à la condition que le total pour la même maladie ne dépasse pas 100 francs (pour les consultations).

3° Opérations de moyenne importance sur la cornée, la sclérotique, l'iris (suture cornéenne, autoplasties conjonctivales, iridectomies simples, ulcères infectieux)... 50 »

4° Opérations sérieuses (cataractes traumatiques, extraction des corps étrangers du corps vitré, du cristallin, énucléation, éviscération)..... 100 »

5° Toutes ces opérations comprennent consultations ou pansements consécutifs. Au-delà de dix pansements, chaque pansement supplémentaire sera coté..... 5 »
mais sans que le total des pansements supplémentaires puisse dépasser 100 francs.

6° Anesthésie chloroformique..... 20 »

7° Si plusieurs opérations sérieuses sont nécessitées par le même accident, la première est cotée à un des prix ci-dessus,
la deuxième est diminuée de 20 p. 100,
la troisième est diminuée de 40 p. 100.

8° Hospitalisation.....par jour 6 »

Voilà donc, Messieurs, les chiffres que nous proposons à vos observations et à votre appréciation.

Nous demandons que ces propositions, acceptées par vous, soient signées par tous les membres de la Société d'Ophtalmologie et par tous les oculistes de Paris qui ne font pas partie de notre Compagnie.

Autorisez-nous à envoyer notre tarif imprimé à qui de droit au nom de la Société d'ophtalmologie de Paris et à tous les oculistes français, et pour que nos revendications aient toute leur valeur, nous vous demandons d'agir auprès des oculistes des hôpitaux et hospices, pour qu'ils n'établissent aucun certificat et qu'ils se bornent à faire à l'hôpital les pansements urgents.

M. Chevallerau. **Rapport sur les comptes du trésorier.** — Messieurs, vous avez chargé une commission, composée de MM. Sureau, Caudron et Chevallereau, rapporteurs, d'examiner les comptes de notre trésorier. Nous nous sommes transportés chez M. Duboys de Lavigerie qui a mis sous nos yeux toutes ses pièces comptables, et nous a permis de constater une fois de plus avec quel ordre et quelle régularité sont tenues ses écritures.

Digitized by Google

Les recettes de l'année 1901, cotisations de membres titulaires, honoraires, correspondants nationaux ou étrangers, droits d'admission, se sont élevées à 1,368 fr. 82, en y comprenant une somme de 108 fr. 82 qui représente les revenus de nos fonds placés.

Les dépenses pendant cette même année 1901 se sont élevées à 1,110 fr. 90, pour facture de l'éditeur du Bulletin, M. Alcan, facture de l'imprimeur, M. Barthe, loyer de la salle de nos séances (368 fr.), frais de recouvrement, punch offert lors du congrès de la Société française d'Ophtalmologie, etc.

L'excédent des recettes sur les dépenses pendant cette année 1901 est donc de 257 fr. 92, ce qui, joint aux 1,535 fr. restant en caisse au 1er janvier 1901, nous donne en caisse au 1er janvier 1902, une somme liquide de 1,792 fr. 92.

Cet état prospère est assurément dû pour la meilleure part au zèle, à la prudence et à l'habileté avec lesquels notre trésorier gère nos finances et, comme chaque année, nous vous prions de lui voter vos plus chaudes félicitations (*Applaudissements*).

M. Dupuy-Dutemps. **Mélano-sarcome primitif de l'iris.** — Le malade qui fait l'objet de cette observation est un homme de 45 ans, maçon, vigoureux et bien constitué et dont les antécédents

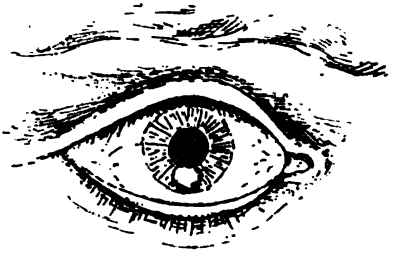

Fig. 1.
Dupuy-Dutemps. — Mélano-sarcome primitif de l'iris.

ne présentent rien de spécial. Au début du mois de juin dernier (1901), il vint nous consulter à la clinique de M. Abadie pour une petite tache arrondie et brunâtre de l'iris droit. C'est à l'époque de son service militaire, il y a vingt-deux ou vingt-trois ans, qu'il remarqua pour la première fois l'existence en ce point d'une pigmentation anormale. Il n'en éprouvait aucune gêne et n'en était pas autrement préoccupé, lorsque dans ces derniers temps, depuis quelques mois seulement, il constata (et son entourage confirme cette observation) que cette tache augmentait d'étendue et devenait saillante; c'est la raison qui l'amène à la consultation.

Digitized by Google

On remarque, en effet, sur le segment inférieur de l'iris droit, comme le représente la fig. 1, une petite tumeur de coloration brun foncé, de forme lenticulaire, à surface unie, absolument sessile et faisant corps avec le tissu irien. Son bord supérieur atteint l'orifice pupillaire, sans le déborder, de sorte que le contour de la pupille n'en est pas déformé. Son bord inférieur reste séparé par un assez grand espace de la racine de l'iris. Elle n'est pas encapsulée et se continue sans limites précises avec le tissu sain environnant. L'iris ne présente pas d'ailleurs d'adhérences et la petite tumeur se déplace aisément en suivant tous les mouvements de la pupille. A l'éclairage oblique on voit nettement qu'elle n'atteint pas la face postérieure de la cornée; et on ne distingue pas d'autres tumeurs semblables sur le reste de la surface irienne.

Il n'existe pas trace d'iritis : pas de dépôts sur le cristallin, ni sur la membrane de Descemet. Il n'y a jamais eu d'hémorragie dans la chambre antérieure. Pas de lésions du fond de l'œil. L'acuité visuelle, égale à celle de l'autre œil, est de 2/3 après correction d'une hypermétropie manifeste de 0,50 D.

Le malade n'a éprouvé de troubles subjectifs que dans ces derniers temps, où il a ressenti parfois une certaine sensation de gêne mal définie et qui peut être aussi bien rapportée à son hypermétropie qu'à de légers phénomènes glaucomateux. Le tonus est d'ailleurs normal ainsi que le champ visuel. L'accroissement de la lésion et son aspect mélanique paraissant indiquer le développement d'un néoplasme malin sur un ancien nœvus pigmentaire de l'iris, l'extirpation s'imposait. Le petit volume de la tumeur et son éloignement de la racine de l'iris permettaient de l'extraire entièrement par une simple iridectomie. Celle-ci fut faite par M. Abadie : Section très périphérique à la partie inférieure de la cornée, assez large pour donner passage à la tumeur; la saillie de la masse dans la chambre antérieure était assez considérable pour gêner le passage du couteau de de Grœfe qui a dû la contourner. La tumeur saisie ensuite avec la pince à iris et attirée au dehors a été excisée avec l'iris au ras de la plaie sclérale. L'hémorragie fut insignifiante; la cicatrisation se fit sans incidents. Mais en raison du large colobome inférieur et de l'astigmatisme opératoire l'acuité se trouva réduite après l'opération à 1/2.

Examen histologique. — La tumeur, fixée au formol et incluse à la celloïdine, a été débitée en coupes obliques telles que les premières comprennent la partie correspondant au bord pupillaire, tandis que les coupes moyennes, passant par le centre de la masse, présentent à chaque extrémité les parties adjacentes de l'iris excisées avec elle (fig. 2). Les mensurations faites sur ces dernières

Digitized by Google

donnent 2 millim. 7 de largeur sur 0 millim. 8 d'épaisseur. Coloration partie au carmin, partie à l'hématoxyline-éosine. Je dois à l'obligeance du Dr de Gothard les deux dessins faits d'après nature à la chambre claire, qui accompagnent ce travail.

Le premier (fig. 2) montre à un faible grossissement l'ensemble de la tumeur, formée d'une masse fortement pigmentée, de teinte bistre foncée, plus accusée en général à la périphérie que dans les parties centrales. Sa face postérieure est plane et tapissée par l'épithélium pigmenté de l'iris de couleur plus noire, qui reste distinct de la tumeur, la recouvrant seulement, sans la pénétrer en aucun point. Toutefois, au niveau de la pupille une partie de

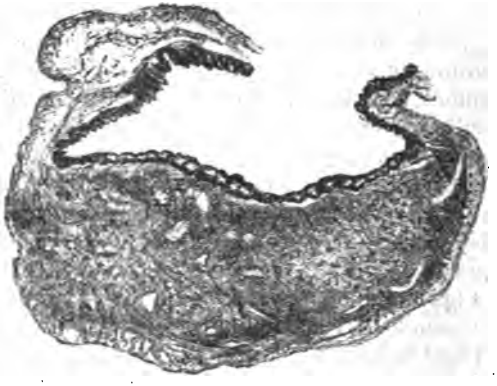

FIG. 2.

Dupuy-Dutemps. — Mélano-sarcome primitif de l'iris. Coupe de l'ensemble de la tumeur ; au bord supérieur l'épithélium postérieur de l'iris ; à chaque extrémité un fragment d'iris sain.

Ocul. 2. Object. 2. Reichert.

tumeur contournant le bord pupillaire vient atteindre la face postérieure de l'iris, enveloppant ainsi la partie sphinctérienne de l'épithélium, qui même en ce point conserve sa structure et ses caractères propres. La face antérieure est bombée, directement en rapport avec l'humeur aqueuse, elle n'est recouverte d'aucune partie d'iris sain. Quant aux bords de la masse, ils se continuent sans ligne de démarcation nette avec les parties voisines de l'iris, dans lesquelles ils pénètrent comme un coin. Disséminés dans ce tissu mélanique se trouvent quelques foyers leucotiques ou peu chargés de pigment, de forme et de dimensions variables, et formés par une accumulation de noyaux bien colorés. Les uns sont nettement limités, les autres à contours irréguliers se confondent insensiblement à leur limite avec le reste de la masse pigmentée.

Digitized by Google

A un fort grossissement l'abondance extrême du pigment ne permet de distinguer aucun détail de structure du tissu qui le contient; ni la forme, ni la disposition des cellules ne peuvent être étudiées, sauf au niveau des îlots leucotiques. Ceux-ci irrégulièrement répartis et sans rapport avec les vaisseaux, sont constitués par une agrégation de cellules fusiformes, volumineuses, à noyaux allongés. Ces cellules peu serrées et séparées par de larges

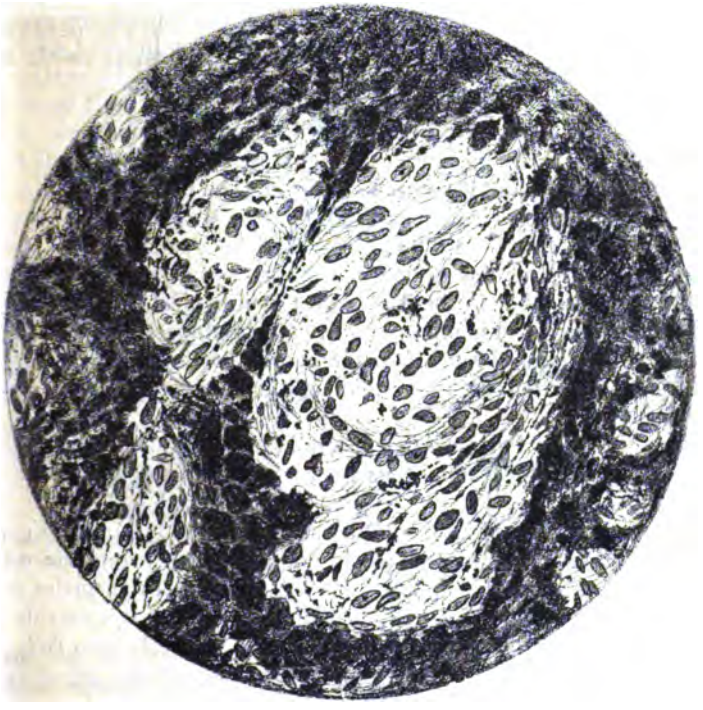

Fig. 3.

Dupuy-Dutemps. — Mélano-sarcome primitif de l'Iris. Foyer sarcomateux leucotique. Ocul. IV. Object. 8. Reichert.

travées de fibrilles conjonctives sont orientées dans un même sens, déterminé par la direction des fibrilles, qui en certains points forment des tourbillons. Les unes contiennent quelques grains de pigment, les autres en sont dépourvues; on voit aussi des granules pigmentés dans leur intervalle. En somme ces îlots de dimensions très variables et dont quelques-uns ne comptent que quelques cellules ont tous les caractères du fibro-sarcome en voie de prolifération (Fig. 3). C'est seulement sur les coupes dépigmentées

Digitized by Google

par l'eau oxygénée et colorées ensuite au carmin ou à l'hématoxyline qu'il a été possible de voir les cellules de la masse principale, cachées par le pigment, et d'étudier au milieu d'elles la répartition exacte du tissu conjonctif et des foyers sarcomateux. — Ces cellules plus petites que les précédentes sont les unes allongées, minces et terminées en pointe aiguë, les autres ont une forme étoilée, d'autres sont fusiformes, sans avoir d'ailleurs d'orientation commune dans un même sens; elles sont, en somme, semblables aux cellules fixes normales de l'iris. Dans leurs intervalles se voient quelques cellules migratices; et enfin leurs interstices sont occupés par des fibrilles conjonctives qui en certains points se réunissent en des masses plus importantes pour former des sortes de petits fibromes — Les foyers de sarcome, sur les coupes dépigmentées, apparaissent nettement distincts du reste de la masse par la forme, le volume et l'orientation de leurs cellules; les uns sont biens circonscrits, tandis que d'autres à contours indécis s'infiltrent sans limite précise dans le tissu avoisinant. On peut voir aussi avec une grande netteté sur ces coupes que l'épithélium postérieur de l'iris est resté sain et qu'il n'est par proliféré.

Les vaisseaux, peu nombreux, sont pour la plupart volumineux, munis d'une paroi propre, sans rapports particuliers avec les nodules sarcomateux et à leur voisinage la pigmentation n'est pas plus accusée.

La méthode de Perls n'a pas décelé la présence de fer dans le pigment, qui présente ainsi tous les caractères du pigment mélanique vrai.

De ces constatations histologiques il résulte que la tumeur s'est développée en plein stroma irien; que sa masse principale est formée par une prolifération des cellules pigmentées normales de ce stroma et du tissu conjonctif, formation analogue aux nœvi cutanés de nature bénigne et à laquelle Knapp a donné le nom *mélanome*. Au milieu de cette masse se sont développés des foyers de sarcome vrai, les uns leucotiques, les autres pigmentés. Cette transformation d'un mélanome bénin en sarcome est ici des plus nettes au point de vue histologique, car elle est saisie à son début.

Le Dr Treille qui a pu examiner le malade actuellement revenu en province, a bien voulu m'informer que huit mois après l'opération il n'y avait aucune apparence de récidive, pas de douleur, pas d'hypertension et que l'acuité visuelle ne s'était pas modifiée.

Les cas de sarcome primitif de l'iris sont rares : M. Lagrange en réunissant toutes les statistiques, depuis la première observation de Grœfe-Hirschberg (1868), en compte 49 dans la littérature médicale et ce nombre devrait certainement être diminué, si l'on éliminait tous les cas douteux et ceux où le corps ciliaire était en

Digitized by Google

même temps envahi. Le leuco-sarcome est absolument exceptionnel : je n'en ai trouvé que 9 observations.

En France le sarcome de l'iris paraît être plus particulièrement rare : M. de Wecker dans son traité dit n'en avoir jamais vu; MM. Panas et Rochon-Duvigneaud dans leurs « recherches sur les tumeurs intraoculaires » n'en mentionnent pas un seul cas personnel; de même M. Lagrange dans son important *Traité des tumeurs de l'œil*. A ma connaissance le fait que je viens de rapporter en est la première observation publiée en France.

Certains points me paraissent devoir être signalés.

Le siège de la tumeur en plein tissu irien, au voisinage de la pupille est exceptionnel; en général le sarcome irien naît au voisinage de l'angle irido-cornéen, à la racine de l'iris.

Le développement du sarcome sur un *mélanome* ancien a déjà été observé par quelques auteurs : Schiess (*Virchow's Archiv*, 1876), Hosch (*Corresp. Bl. f. Schweiz. Aerzte*, 1882), Witting (*Arch. f. Augenheilk*, 1892); Knapp et Fuchs ont particulièrement étudié histologiquement cette transformation.

La durée du développement de la tumeur irienne est très variable et peut être très longue, même lorsqu'il s'agit de leuco-sarcome : vingt-deux à vingt-trois ans dans le cas que j'ai rapporté; Schiess (1876) a observé une tumeur qui existait depuis vingt-quatre ans et se développa ensuite rapidement en quelques mois; Kipp (*Virchow's Archiv*, 1876) rapporte l'histoire d'un *leuco-sarcome* dont le début remontait à douze ans. Dans le cas de Witting (1892) il s'agissait d'un mélano-sarcome ayant débuté depuis vingt-cinq ans. Ce n'est donc souvent qu'après une longue période où la tumeur garde une allure bénigne, qu'elle peut rapidement se développer en prenant un caractère malin.

En général le traitement a consisté en l'énucléation; mais dans quelques cas l'extirpation de la tumeur par iridectomie a été pratiquée, comme dans le cas actuel, avec conservation de l'œil et elle a donné des succès qu'il est important de signaler. Dans toutes les observations citées la nature du néoplasme a été vérifiée par l'examen histologique.

Kipp (*loc. cit*) extirpe par iridectomie un leuco-sarcome fuso-cellulaire de l'iris de 7 millimètres; il n'y a pas de récidive au bout de dix-huit mois.

Knapp (*Arch. f. Augenheilk*, 1879) publie 3 cas, dont deux leuco-sarcomes, traités par iridectomie avec conservation de la vision et absence de toute récidive au bout de un an et deux ans.

Little (*Opht. soc. of the Unit. Kingd*, 1883) excise une tumeur sarcomateuse de l'iris chez une femme de 20 ans. L'acuité visuelle resta normale. Pas de récidive après deux ans.

Digitized by Google

Haab, cité par Zellweger (*Klin. Monatsbl.*, 1888) excise un leuco-sarcome volumineux. Pas de récidive locale au bout d'un an. Mais les troubles de la santé générale font craindre une généralisation aux organes profonds, hypothèse qui n'a pas été vérifiée d'ailleurs.

Krukow (*Wertnik. opht.*, 1887) enlève par incision sclérotícale un mélano-sarcome de 8 millimètres et demi très vasculaire et qui avait donné lieu à des hémorragies. Pas de récidive après un an.

Mayweg (*Soc. Heidelberg*, 1897) enlève après renversement de la cornée par la méthode de Gayet une volumineuse tumeur mélanique de l'iris. Les suites éloignées ne sont pas mentionnées.

Collins (*Opht. Hosp. Rep.*, 1889) à la suite de l'extirpation par iridectomie d'une tumeur mélanique de l'iris, observa une récidive très rapide, mais l'œil ayant alors été énucléé, on put constater que le corps ciliaire était envahi.

En résumé si l'on excepte le cas de Collins où le corps ciliaire était atteint et celui de Mayweg qui n'a pas été suivi assez longtemps, on voit que dans les 7 cas restants de sarcome primitif *limité* à l'iris, l'extirpation de la tumeur par iridectomie a pu être faite avec conservation totale ou partielle de la vision et sans qu'il se produisît dans aucun de récidive locale au bout d'un temps variant de un à deux ans. Le fait que je viens de rapporter s'ajoute à ceux-là.

Je crois donc pouvoir conclure que dans les cas semblables, lorsque le néoplasme ne dépasse pas les limites accessibles de l'iris, lorsque la vision est au moins en partie conservée, le traitement doit être conservateur et qu'on doit se borner à l'excision de la tumeur et de la partie de l'iris où elle s'implante. Mais l'énucléation devra être pratiquée à la moindre apparence de récidive.

M. Kœnig. — Fait une communication avec présentation de préparations histologiques **sur un cas de mélano-sarcome du corps ciliaire et de l'iris** (ce travail ne pourra être publié que dans le bulletin de la prochaine séance).

M. A. Terson. — Le pronostic du sarcome intra-oculaire est peut-être actuellement le point le plus intéressant de son histoire. Dans ces dix dernières années, j'ai eu trois fois à énucléer des yeux contenant des sarcomes mélaniques. Un de ces cas a été perdu de vue. Le second vivait encore deux ans après l'opération. Le troisième est une dame que j'ai revue récemment et à laquelle j'ai, il y a six ans, enlevé un œil absolument rempli de sarcome mélanique. Même à cette période tardive, l'énucléation avec résec-

Digitized by Google

tion simultanée d'un fragment de nerf optique, a donné un résultat définitif, sans exentération de l'orbite.

M. Valude. — Au point de vue de la suite éloignée des énucléations pour sarcomes intraoculaires, je citerai le cas d'un sarcome du corps ciliaire pour lequel je pratiquai l'énucléation il y a treize ans. Actuellement encore l'opéré, qui se porte bien, ne présente aucune récidive. La tumeur, grosse comme une petite cerise, était un leuco-sarcome.

M. Galezowski prend la parole au sujet de cette communication : si j'ai bien compris, notre confrère propose de conserver l'œil, après avoir enlevé la portion malade de l'iris par une iridectomie. Or, que voyons-nous dans la marche et l'évolution de ces maladies néoplasiques? Dès le début du mal, il existe déjà des points disséminés de la dégénérescence mélanotique dans des endroits, voisins de la première place d'apparition, souvent dans des endroits très éloignés. Les points isolés dans le cercle ciliaire ou la choroïde, et quelquefois même dans la conjonctive deviennent des points de départ d'une nouvelle reproduction et de germination des bacilles dans un temps plus ou moins rapproché. Il serait dangereux de laisser l'organe ainsi infecté sur place, car le mal pourrait revenir beaucoup plus grave. L'énucléation s'impose d'elle-même au chirurgien, si on a la certitude qu'on n'a pas commis une erreur de diagnostic, et qu'on ne l'a pas confondu avec une gomme spécifique, un kyste, etc.

A l'appui de mon assertion, je me permets de vous rapporter un fait des plus intéressants de ma propre pratique; vous verrez par les détails de cette observation, combien le mélano-sarcome oculaire est tenace et sujet à la récidive.

Observation.

M. P..., âgé de 40 ans, agent comptable dans une école de l'État, souffrait depuis plusieurs mois de son œil droit. En l'examinant le 6 juillet 1898 pour la première fois, j'avais constaté une petite tumeur mélano-sarcomateuse développée dans la caroncule lacrymale droite, qui rendait l'œil sensible à la lumière et larmoyant, mais non douloureux. Grande comme un noyau de cerise, elle paraissait exclusivement limitée à l'endroit désigné. Je l'ai excisée le 26 octobre suivant et obtenu par la suture de la plaie une cicatrisation complète.

Pendant toute une année, l'œil resta sain, lorsque le 19 juillet 1899, une nouvelle production mélanotique apparut vers le cul-de-sac conjonctival inférieur, qui m'obligea à l'enlever et suturer la plaie conjonctivale.

Digitized by Google

Nouvelle accalmie jusqu'au 15 octobre suivant; mais à cette époque une nouvelle tumeur noire apparut sur la sclérotique à la partie externe du globe. Elle était grande de 5 à 6 millimètres, d'une forme légèrement ovale. Ici je ne me suis pas contenté de faire une simple excision, mais je fais compléter l'excision par une cautérisation avec un galvano-cautère. La guérison a été obtenue au bout de trois semaines.

Le 5 mars 1900, je constate une production néoplasique au bord de la paupière inférieure, ce qui m'oblige à faire une excision du bord de la paupière ou une autoplastie partielle.

L'œil paraît aller bien jusqu'au moment où une nouvelle tumeur noire surgit à l'angle externe de la conjonctive bulbaire vers le 24 juillet, que j'opère avec un galvano-cautère. Cette même opération, je suis obligé de la renouveler au mois de mars 1901, qui n'arrête le mal qu'à l'endroit de l'opération, tandis que je vois apparaître, à partir de ce moment, dans les différents points de la conjonctive palpébrale et conjonctivo-cornéens à la fois; des taches noires semblent se dessiner à la surface de l'iris.

En présence de pareille aggravation de la maladie, je me suis décidé à conduire le malade à la Charité, dans le service de M. le professeur Tillaux, qui, ayant trouvé cinq points différents de la conjonctive bulbaire et palpébrale attaqués, se décide à enlever l'œil, les paupières et les muscles droits, raser l'os unguis, vider toute la cavité orbitaire et suturer le restant des paupières.

La guérison a été obtenue promptement, mais il y a eu au bout de quatre mois une nouvelle petite reproduction de la tumeur dans l'angle interne de la plaie, que M. le professeur Tillaux a dû exciser à nouveau.

Cette récidive constante du mal prouve combien il importe de ne pas laisser l'organe ainsi infecté, sur place, et je pense que plus tôt on enlèvera le globe oculaire, plus vite on se mettra à l'abri des récidives dans les tissus voisins et dans l'orbite elle-même.

MM. Valude et Morax. **Infiltration lymphoïde bilatérale de la conjonctive.** — Nous avons observé les lésions conjonctivales suivantes chez un homme âgé d'une cinquantaine d'années et jouissant d'une santé parfaite. Les yeux au premier aspect apparaissent tuméfiés; les paupières soulevées, en haut comme en bas, semblent remplies de masses néoplasiques. L'œil lui-même est un peu rouge, mais la sécrétion est insignifiante.

En écartant et surtout en retournant les paupières on découvre la lésion. La muqueuse des culs-de-sac surtout, mais aussi la conjonctive palpébrale au niveau du fornix, et la portion de la

Digitized by Google

conjonctive bulbaire la plus rapprochée du cul-de-sac sont le siège d'une hypertrophie considérable et particulière d'aspect. Elle forme d'énormes bourrelets, lisses, assez mous, d'un jaune rosé, qui semblent diaphanes ou comme gélatineux. Quelques vaisseaux strient la surface de la muqueuse ainsi hypertrophiée, mais elle est d'ailleurs assez peu saignante.

Nulle autre lésion d'ailleurs. Le malade n'offrait aucun engorgement ganglionnaire au voisinage et notamment pas de tuméfaction dans la région du cou.

Ces bourrelets muqueux hypertrophiques ont été enlevés et nous avons prié M. Morax d'en faire l'examen anatomique complet qui va suivre; disons tout d'abord que la réaction amyloïde a été ici cherchée en vain.

Examen microscopique et bactériologique. — Un premier examen a été fait le 20 juillet 1900 lorsque le malade s'est présenté à la consultation ophtalmologique de Lariboisière. Un fragment du tissu pathologique a été excisé aseptiquement et il en a été fait des examens sur frottis et des inoculations expérimentales.

Cet examen a été répété le 7 février 1901 à la suite de l'intervention faite par le Dr Valude à la clinique des Quinze-Vingts.

L'examen des préparations faites par frottis ou par raclage et suspension du produit de raclage dans la solution physiologique de chlorure de sodium ne montre pas d'autres éléments que des cellules à noyau arrondi assez volumineux par rapport au protoplasme réduit à une mince collerette. Il n'y a aucune formation que l'on puisse attribuer à la présence d'un parasite microbien ou autre. En goutte suspendue on ne constate aucun organisme mobile.

L'ensemencement sur des tubes de gélose ordinaire et de gélose ascite du produit de raclage de la lésion ne donne naissance à aucune colonie de microbes spéciaux. Il ne se développe qu'un nombre très restreint (10) de colonies de staphylocoques qui proviennent sans aucun doute de la surface conjonctivale.

Un fragment de la lésion a été inoculé dans la chambre antérieure de l'œil de deux lapins. D'autres fragments ont été inoculés au cobaye.

Lapin 1. Poids 1 kilogr. 580. Inoculation le 20 juillet. Il n'y a aucune réaction inflammatoire et en un mois le fragment inséré est complètement résorbé sans qu'il se soit développé de lésions inflammatoires du côté de l'iris ou du corps ciliaire. Le 6 novembre, poids 1 kilogr. 800; l'animal est sacrifié. Il ne présente aucune lésion viscérale ou autre.

Lapin 2. Poids 2 kilogr. 175. Inoculation le 20 juillet. Aucune réaction locale ou générale. Résorption du fragment au commen-

Digitized by Google

cement de septembre. L'animal est sacrifié le 6 novembre. Il n'y a aucune lésion locale ou générale.

Cobaye 1. Poids 405 grammes. Inoculation intrapéritonéale le 20 juillet. L'animal résiste et ne présente aucun trouble local ou général. Il est sacrifié le 6 novembre. Il n'y a aucune lésion locale ou viscérale.

Cobaye 2. Poids 500 grammes. Inoculation sous-cutanée d'un fragment de tissu pathologique. Il n'y a aucune réaction locale ou ganglionnaire et l'animal est sacrifié le 6 novembre. Il ne présente aucune lésion spéciale.

Le 7 février 1901 il a été fait de nouvelles inoculations à 2 la-

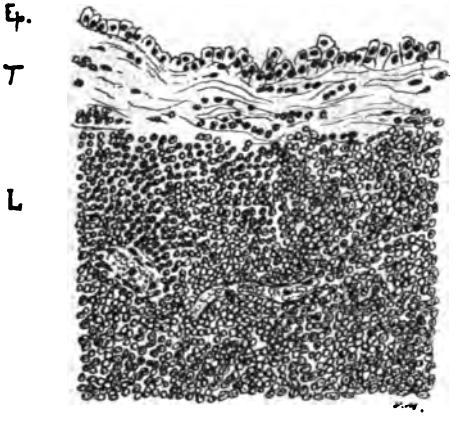

FIG. 4.

Valude et *Morax*. — Lymphome sous-conjonctival.

Ep. Epithélium conjonctival en voie de desquamation partielle. — T. Tissu conjonctif sous-épithélial. — L. Lymphome.

Zeiss. ocul. 3. Object C.

pins et 3 cobayes. Les résultats ont été entièrement négatifs comme dans la première série d'expériences.

Nous pouvons donc conclure avec certitude qu'il ne s'agissait pas de lésions causées par le bacille tuberculeux et nous pouvons ajouter que s'il s'agit d'une affection parasitaire, celle-ci n'est pas transmissible au cobaye ou au lapin.

Des fragments de la tumeur excisée le 7 février 1901 ont été placés immédiatement dans le liquide de Flemming ou dans l'alcool absolu pour la fixation.

Voici ce que l'examen des coupes après coloration par l'hématéine, par le magenta et le picrocarmin d'indigo, ou encore par le bleu de méthylène permet de constater.

Digitized by Google

L'épithélium conjonctival est presque partout conservé mais au niveau des parties saillantes des tumeurs il est le plus souvent réduit à une seule couche de cellules épithéliales aplaties. Dans les dépressions situées entre deux tumeurs, il est constitué par plusieurs couches de cellules et ne diffère pas de l'apparence normale de l'épithélium des culs-de-sac.

Au-dessus de l'épithélium on trouve une mince bande de tissus conjonctifs dont les fibres sont disposées parallèlement à la surface conjonctivale et dont les mailles renferment quelques capillaires dilatés et quelques éléments cellulaires semblables à ceux qui forment la masse de la néoformation.

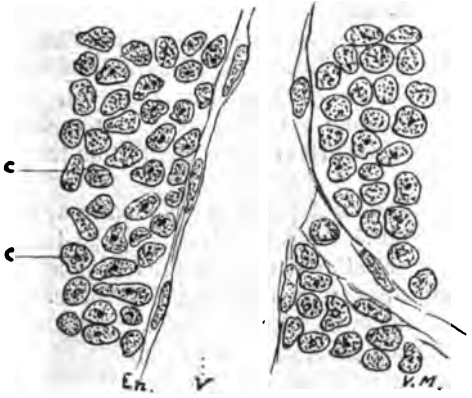

Fig. 5.

Valude et *Morax*. — Lymphome sous-conjonctival.

C C. Cellules du lymphome à noyau volumineux et à protoplasma très réduit.

V. Vaisseau sanguin.

Immersion 1/12. Ocul. 3.

Cette néoformation se présente sous forme d'une accumulation de cellules serrées les unes contre les autres sans charpente fibreuse apparente et sans vascularisation bien marquée.

Les cellules présentent un noyau assez volumineux arrondi ou légèrement ovalaire et entouré par une masse protoplasmique excessivement faible. Les divisions karyokynitiques sont assez rares. Dans les parties excentriques de la tumeur qui sont mieux fixées que celles du centre, toutes les cellules sont pressées les unes contre les autres sans lacunes entre elles. Seuls quelques capillaires que l'on aperçoit à un plus fort grossissement sillonnent la néoformation. Ces capillaires sont fins et semblent renfermer un nombre de leucocytes plus considérable qu'à l'état

Digitized by Google

normal. Leur paroi est formée par une seule couche de cellules aplaties.

Si l'on examine la périphérie des tumeurs pour se rendre compte du mode de propagation des lésions, on remarque que les petits nodules néoplasiques paraissent prendre naissance autour des vaisseaux. Il n'est pas possible de déterminer l'origine exacte des cellules de néoformation.

Néanmoins leur aspect morphologique, leur disposition et l'évolution même des lésions paraissent établir une analogie entre cette néoformation et celle qui a été décrite sous le nom de lymphome.

Mais dans les cas de lymphomes de la conjonctive observés jusqu'ici et notamment dans celui de Goldzicher (*Medizinisch-chir. Presse*, 1893, vol. XXIV, n. 10), il existait des tuméfactions ganglionnaires au cou en même temps qu'une hypertrophie lymphomateuse de la conjonctive. D'ailleurs le lymphome conjonctival tel que le décrivent les auteurs qui en ont observé est ordinairement monolatéral, puis a surtout formé une tumeur tandis qu'ici il s'agit surtout d'une infiltration très étendue de la conjonctive.

Le cas qui nous occupe paraît se rapprocher davantage de celui que Graeff a publié dans les *Archiv. für Augenheilk* 1891. vol. XXIV, 1, p. 60 et qu'il désigne sous le nom d'inflammation pseudo-trachomateuse; ici l'hypertrophie folliculaire était également considérable, et, comme chez notre malade, il n'existait aucune tuméfaction ganglionnaire au cou.

Hochheim a relaté (*Von Graefe's Archiv.*, 1900, vol. II, f. 2. p. 347) l'observation d'une femme de 79 ans présentant des tumeurs symétriques des paupières ayant une assez grande analogie clinique et anatomique avec celles que nous avons observées chez notre patient. Dans la discussion du diagnostic, l'auteur éloigne l'idée d'un sarcome (en raison de l'absence de récidive après deux ans). Il pense qu'il s'agit de lymphome ou plutôt de lésions pseudo-leucémiques. Dans ce fait il existait une hypertrophie d'un ganglion cervical et des tumeurs du volume d'une cerise sur le palais.

Chez notre malade il n'existait aucune autre lésion en dehors des altérations oculaires. Le malade n'a malheureusement pas pu être revu depuis l'opération subie aux Quinze-Vingts; mais un fait qui nous paraît important, c'est qu'après l'ablation partielle d'une des tumeurs faite en juillet 1900 à Lariboisière, il n'y a pas eu de progression rapide de la néoplasie comme cela s'observe dans les sarcomes. L'état du malade en juillet 1900 et en février 1901 était sensiblement le même.

En somme il nous semble impossible de préciser la nature de

Digitized by Google

ces lésions, qui ne rentrent d'une manière évidente ni dans les néoplasies ni dans les inflammations qui atteignent les deux yeux et dont l'évolution paraît excessivement lente.

M. Antonelli. — Je me rangerais plutôt aux considérations de M. Valude, quant à la nature de la tumeur. En effet, d'après la description histologique que M. Morax nous en a donnée, il manque dans le tissu le stroma caractéristique de tout lymphome; et les amas cellulaires, surtout s'il y avait des éléments épithélioïdes, rappelleraient plutôt le tissu d'infiltration indifférent. Il s'agirait donc, à mon avis, d'un granulome sous-conjonctival diffus des culs-de-sac, néoformation inflammatoire dont l'origine reste obscure.

M. Morax. — Il ne s'agit pas d'un granulome, car il n'y a que des mononucléaires et les cellules dont le noyau est en voie de division sont extraordinairement peu nombreuses. Un tissu de granulation développé à la suite d'un processus inflammatoire aigu n'atteindrait jamais une épaisseur semblable; en outre, il siégerait plus superficiellement. Ici l'infiltration lymphoïde respecte l'épithélium et la couche superficielle du tissu sous-épithélial de la conjonctive.

MM. A. Chevallereau et J. Chaillous. **Tabes conjugal.** — D'après le petit nombre des cas de tabes conjugal publiés jusqu'à aujourd'hui, il semblerait qu'il soit rare d'observer le tabes à la fois chez deux conjoints. Nous pensons que cette rareté est surtout apparente et tient à ce fait que d'habitude le mari et la femme ne vont pas consulter en même temps le même médecin. Le tabes est une affection essentiellement protéiforme; si le mari va consulter un oculiste pour de la diplopie, la femme ira voir un médecin pour des crises gastriques ou des douleurs fulgurantes, ou des troubles de la miction. Si chaque fois que nous voyons un tabétique, nous pouvions faire venir également son conjoint, le nombre des cas observés de tabes conjugal augmenterait certainement dans des proportions considérables. Il ne serait certainement pas possible de faire ces recherches dans tous les cas, car, en nous plaçant à notre point de vue spécial, on sait combien sont nombreux les tabétiques qui viennent dans les cliniques ophtalmologiques, mais, étant donné que le tabes est en somme rare chez la femme, il sera bon, toutes les fois que nous verrons une femme tabétique, de chercher à savoir s'il n'y a rien d'analogue chez le mari.

La thèse de Lalou publiée en 1898, rapporte 16 cas de tabes conjugal empruntés à différentes sources. M. Souques a présenté le 5 avril 1900 à la Société de neurologie deux malades, mari et

Digitized by Google

femme atteints de tabes, et cette présentation a été l'occasion d'une très intéressante discussion dans laquelle MM. Marie, Gilles de la Tourette et Babinski ont rapporté des observations nouvelles.

Enfin Hugovernig vient de faire sur ce sujet à la Société royale de médecine de Hongrie une communication que nous n'avons pas eue sous les yeux et dont nous avons seulement trouvé un résumé dans un journal de Londres, le *Medical Press and circular*. Hugovernig rapporte 3 cas nouveaux qui, ajoutés aux 24 publiés antérieurement, porteraient le nombre total à 27.

Il est bien possible que des observations aient été oubliées dans cette nomenclature; en tout cas, le nombre des cas publiés ne doit pas dépasser une trentaine; aussi il nous paraît utile d'y joindre deux observations, intéressantes d'ailleurs par quelques points.

Observation I

M. J..., alors âgé de 25 ans, est venu nous voir en 1884 pour une paralysie incomplète de la 3e paire droite, avec mydriase et ptosis, qui a guéri après quatre ou cinq mois de traitement mixte, frictions mercurielles et iodure de potassium. Nous ne constatons alors chez M. J... aucun autre phénomène que l'on puisse rapporter au tabes, et il nie de même tout antécédent syphilitique. Il se rappelle cependant avoir eu à l'âge de 18 ans, une écorchure de la verge, écorchure qui, dit-il, a guéri en quelques jours sans qu'il ait consulté de médecin. Il s'est marié à l'âge de 21 ans, avec une femme plus âgée que lui de 5 ans. Trois mois après leur mariage, Mme J... a commencé une grossesse qui s'est terminée à 7 mois par la mise au monde de deux jumelles qui ont vécu dix-huit jours. Depuis il n'y a eu aucune autre grossesse.

Mme J... vient elle-même nous voir le 13 juillet 1893. Nous ne trouvons chez elle qu'une conjonctivite simple, mais elle se rappelle qu'en 1887, elle a eu des maux de gorge qui ont duré plusieurs semaines; il s'agit probablement de plaques muqueuses. Mme J... est accompagnée de son mari qui présente alors sur l'œil gauche des accidents analogues à ceux qu'il avait sur l'œil droit neuf ans auparavant : mydriase avec paralysie de l'accomodation, mais cette fois sans aucun phénomène du côté des muscles moteurs de l'œil. Le traitement consiste en frictions mercurielles, iodure de potassium, collyre à la pilocarpine et teinture de noix vomique à l'intérieur. Le 8 mars 1894, M. J... peut être considéré comme guéri. Toujours pas d'autre accident tabétique et pas d'autre accident syphilitique.

M. J... revient me voir le 5 décembre 1901. Il présente encore

Digitized by Google

de l'inégalité pupillaire, la pupille droite étant contractée, la pupille gauche normale, mais alors le signe d'Argyll Robertson est des plus nets. Il n'y a aucun trouble d'accomodation et M. J..., emmétrope, lit de chaque œil les plus fins caractères de nos échelles typographiques. Les réflexes rotuliens sont abolis. M. J... éprouve de temps à autre dans les doigts de la main droite des contractions cloniques qui rendent l'écriture difficile et c'est tout ce que je puis noter chez lui. La santé générale est excellente.

D'après les renseignements que l'un et l'autre me donnent, le tabes a commencé chez Mme J... en 1893, peu de temps après la visite qu'elle m'avait faite. Il a commencé sous la forme de douleurs fulgurantes dans les jambes et ces douleurs atténuées, reviennent cependant encore de temps en temps. Il s'y joint des élancements violents au niveau des chevilles. Les réflexes rotuliens sont complètement abolis. Les troubles de la miction sont très marqués, moins qu'ils ne l'ont été cependant : lenteur dans l'émission des urines et mictions involontaires. Le phénomène qui fatigue le plus Mme J..., ce sont des crises gastriques très intenses survenant chaque matin, au réveil, des vomissements très pénibles, de mucosités, de bile, rarement de matières alimentaires quand ils surviennent après le petit déjeuner. Ces crises sont tellement douloureuses que Mme J... appréhende toujours de se lever. Le signe de Remberg est très marqué. Le signe d'Argyll Robertson est de même très net. Il y a de l'inégalité pupillaire, la pupille droite étant de dimensions normales, la pupille gauche en myosis. Il n'y a aucun autre phénomène du côté des yeux, ni diplopie, ni aucune altération du nerf optique.

Dans ce cas de tabes conjugal la cause paraît bien être la syphilis du mari. Le tabes paraît avoir commencé chez la femme neuf ans après les premiers phénomènes observés chez le mari mais la marche en a été chez elle beaucoup plus rapide et beaucoup plus tumultueuse. Chez lui, depuis dix-huit ans que je le soigne, je n'ai jamais constaté que des phénomènes oculaires puis récemment la disparition des réflexes rotuliens. Chez elle au contraire, tous les phénomènes du tabes vulgaire sont fortement accentués, elle marche péniblement, est presque impotente et, demeurant au cinquième, elle ne sort presque jamais tant elle a de peine à descendre et à remonter ses cinq étages.

Observation II.

Mme B... L..., âgée de 27 ans, vient consulter à la clinique des Quinze-Vingts, le 27 septembre 1901, pour des troubles oculaires qu'elle a remarqués la veille.

Digitized by Google

Elle s'est aperçue qu'elle voyait trouble en lisant; ce trouble ne porte que sur l'œil gauche; l'œil droit lit parfaitement.

On observe une mydriase considérable et la pupille gauche immobile au réflexe lumineux et à l'accomodation. La pupille droite est un peu dilatée; mais ses réflexes sont normaux.

Les mouvements des deux yeux sont intacts; la malade ne se plaint pas de diplopie et la recherche des doubles images est négative. La malade, emmétrope, a une acuité de 5/10 à droite et à gauche. Pour la lecture, il lui faut un verre sphérique + 4 D devant l'œil gauche, un + 2 D devant l'œil droit.

Le champ visuel est rétréci concentriquement pour le blanc et les couleurs; ce rétrécissement est du reste peu marqué.

$$\text{A gauche } \begin{matrix} 60^\circ \\ 60^\circ \end{matrix} + 70^\circ \text{ en dehors (pas de scotome).}$$

$$\text{A droite, en dehors } \begin{matrix} 50^\circ \\ 55^\circ \end{matrix} + 55^\circ.$$

A l'examen ophtalmoscopique, les papilles ont leurs bords légèrement flous : les vaisseaux ont leur calibre normal.

Dans l'œil gauche, on remarque (à l'image renversée), en dedans de la papille, une tache sombre, pigmentée à bords régulièrement arrondis, ayant la dimension de la papille elle-même; un vaisseau passe en avant d'elle (tache congénitale).

A la partie inférieure, des deux côtés, on trouve une chorio-rétinite peu prononcée, mais cependant très nette.

Sauf ses troubles oculaires, la malade n'accuse que des maux de tête assez persistants, survenus depuis un mois environ. Ils existent jour et nuit, et ils empêchent parfois la malade de dormir. Les antécédents pathologiques sont à peu près nuls; seule une fausse couche de quatre mois peut faire penser à la spécificité.

La malade ne présente aucun autre symptôme; tous ses réflexes sont normaux et les fonctions viscérales sont très régulières. Les urines sont normales.

Le 20 décembre, l'état restant toujours le même, la malade est conduite à la consultation de M. Babinski.

M. Babinski ne trouve chez elle, comme symptôme de lésions du système nerveux central, que les troubles pupillaires.

Le mari de la malade est examiné à son tour et on note :

Dans ses antécédents : à 18 ans, un chancre que le médecin traitant appela chancre mou, et qui ne fut suivi d'aucune érup-

Digitized by Google

tion. Les souvenirs du malade sont du reste très peu précis à ce sujet (Il n'y a pas de cicatrice).

Chez lui, les pupilles sont inégales avec des réflexes normaux.

Les réflexes rotuliens sont *affaiblis*.

Les réflexes du tendon d'Achille sont ABOLIS.

Pas d'autre symptôme de tabes (Lymphocytose du liquide céphalo-rachidien).

M. Babinski fait remarquer combien les symptômes trouvés chez le mari servent à éclairer le diagnostic étiologique de l'affection observée chez la femme; il fait aussi remarquer l'importance de la recherche des réflexes d'Achille.

Les malades sont mis au traitement spécifique.

31 *janvier*. L'état de la malade est toujours le même; l'acuité seule a changé pour diminuer: OD, OG V = 5/15.

Dans ce cas il s'agit d'un tabes fruste, assurément bien moins net que dans l'observation précédente. L'histoire de Mme B... est intéressante par les phénomènes pupillaires qu'elle présente en même temps que par la comparaison avec les phénomènes présentés par le mari.

Dans l'examen de la malade seule, le diagnostic serait resté très douteux, en particulier pour cette raison qu'en outre de ses phénomènes pupillaires elle présente des taches de chorio-rétinite. Or, sur un nombre considérable de tabétiques qui sont venus nous consulter, nous n'avons jamais constaté dans les membranes profondes autre chose que l'atrophie de la papille. Sans nier l'origine habituellement spécifique du tabes, nous n'avons jamais vu sur un tabétique avéré, ni névrite optique, ni chorio-rétinite; nous ne nous rappelons pas avoir jamais vu ces lésions qui sont cependant si communes chez les syphilitiques.

M. A. TERSON. — A propos des signes oculaires du tabes, je me permets d'insister sur *les déformations* de l'orifice pupillaire qui est souvent irrégulier, oblong, oblique, ovalaire. Quand on constate une pupille étroite avec ces déformations, il est rare qu'on ne trouve pas aussitôt le signe d'Argyll Robertson et les signes généraux du tabes.

M. ANTONELLI. — M. Terson a parfaitement raison, car la pupille des tabétiques est souvent ovalaire, ou même irrégulière. Quand cette dyscorie, jointe au myosis, existe uniquement d'un côté, elle peut simuler l'existence des synéchies postérieures, d'autant plus que les pupilles ne réagissent pas à la lumière. Dans un cas de ce genre, tout dernièrement, j'ai cru devoir recourir à l'atropine, étant donné aussi que l'étiologie du tabes, chez ce malade, était obscure et que, par l'existence de synéchies ou de

Digitized by Google

dépôts sur la cristalloïde, j'aurais obtenu une présomption d'étiologie syphilitique. La pupille se dilata régulièrement, mais médiocrement ; et, à ce propos, il est utile de signaler que les pupilles des tabétiques, surtout quand leur myosis est très prononcé, obéissent fort mal aux mydriatiques, car la cocaïne ne les change pas du tout et l'atropine, même à forte dose, provoque une dilatation à peine supérieure à la moyenne.

Quand M. Chevallereau parle de la rareté des lésions ophtalmoscopiques autres que l'atrophie papillaire, chez les tabétiques, même anciens syphilitiques, il néglige, je crois, les altérations vasculaires les plus délicates, les dystrophies pigmentaires de la chorio-rétine plus ou moins diffuses ou en îlots, en d'autres termes les stigmates ophtalmoscopiques *rudimentaires* de la syphilis ancienne, qu'elle soit congénitale ou acquise.

M. Galezowski. — Je crois que les observations faites par M. Terson sur la forme de la pupille dans le tabes, sont très justes; mais ce fait n'est point nouveau, il a été observé bien souvent par moi, et d'autres auteurs; je crois l'avoir signalé plusieurs fois dans mes observations.

Relativement à la communication de M. le Dr Chevallereau sur le tabes conjugal, le Dr Galezowski fait les observations suivantes :

Les deux observations que M. Chevallereau nous communique ne diffèrent point de tous les faits analogues observés par moi, et par le Professeur Fournier en particulier. Le tabes, selon moi, est toujours ou presque toujours occasionné par la syphilis qui n'a pas été guérie.

Les malades de M. Chevallereau ont eu, tous les deux, des accidents syphilitiques, c'est donc par le traitement mercuriel qu'il faut agir pendant le temps voulu et ne pas abandonner trop tôt le traitement.

Presque toujours on trouve des atrophies choroïdiennes périphériques vers l'oraserrata, mais ces accidents choroïdiens n'amènent pas l'atrophie papillaire, et ils ne sont que la complication ou la coïncidence de cette dernière.

Les atrophies des papilles optiques ataxiques diffèrent des atrophies provoquées par une inflammation, car celles de tabes sont à contours bien tranchés, tandis que les atrophies par névrites sont à contours diffus.

M. Morax. — Ces faits de tabes conjugal sont fort intéressants, car si l'on a pu admettre qu'il ne s'agit que d'une coïncidence, on doit, me semble-t-il, envisager la question à un autre point de vue. Le tabes peut être considéré comme une des formes de la syphilis, comme une localisation nerveuse de l'infection syphilitique.

Je ne suis pas de ceux qui admettent une action lointaine du

Digitized by Google

virus syphilitique sur le système nerveux; je crois, au contraire, qu'il s'agit d'une localisation nerveuse de l'agent infectieux de la syphilis comme dans les manifestations de la lèpre dite systématisée nerveuse; cette forme clinique de la lèpre n'est que le résultat de la prolifération du bacille de Hausen dans les nerfs ou les centres nerveux et l'on sait que cette localisation peut être prédominente ou coexister avec la localisation tégumentaire de la lèpre tuberculeuse. Etant donné les difficultés de l'étude de la contamination lépreuse nous ne savons pas si le bacille lépreux provenant d'un cas où cette systématisation nerveuse existe donnera lieu à un cas de lèpre anesthésique. Dans le cas de tabes conjugal il semble qu'il en soit ainsi et que le virus systématisé chez le mari se localise aussi dans le système nerveux de la femme. Le nombre restreint de faits ne permet pas encore de conclure et c'est pour cela que la publication de nouveaux cas me paraît intéressante.

M. Chevallereau. — Je n'avais pas à parler ici des déformations pupillaires chez les tabétiques, mais la remarque de M. Terson me paraît juste. Je lui rappellerai que M. Marandon de Montyels, médecin en chef de l'asile de Ville-Evrard, est encore bien plus radical que lui puisqu'il trouve des déformations pupillaires non seulement chez les tabétiques et les paralytiques généraux, mais encore chez presque tous les vésaniques.

M. Antonelli a trouvé des stigmates oculaires de la syphilis chez les tabétiques qu'il a examinés. Ces stigmates doivent être bien légers, car je ne les ai jamais vus.

Pour répondre à M. Galezowski, je ne crois pas qu'il soit possible de confondre une seconde l'atrophie de papille consécutive à la névrite optique des syphilitiques avec l'atrophie papillaire d'emblée qu'on observe chez les tabétiques. Dans le premier cas la papille a toujours des bords frangés, dans le second, les bords sont toujours parfaitement nets; mais il me paraît bien inutile d'insister sur ce point. Quant aux taches pigmentaires de la périphérie, dans le voisinage de l'oraserrata, dont parle M. Galezowski, c'est là un fait physiologique fréquent que l'on observe en particulier chez les myopes et qui ne saurait constituer un signe du tabes syphilitique.

M. Morax a émis une hypothèse très ingénieuse en pensant que la similitude d'origine du virus syphilitique peut provoquer chez deux conjoints des manifestations portant sur les mêmes organes. Il n'est pas rare de voir le mari et la femme devenir syphilitiques et il serait intéressant de voir si en dehors des yeux la syphilis dans ces cas porte ses ravages sur le même organe. Ce serait une question très intéressante et digne d'être étudiée.

Digitized by Google

M. Morax. **Un cas de dermo-épithéliome de la conjonctive.** — M. Parinaud a décrit sous le nom de dermo-épithéliome de la conjonctive une tumeur particulière de la conjonctive qui présente des caractères cliniques et anatomiques essentiellement différents de ceux des autres tumeurs épithéliales de la muqueuse oculaire. Au point de vue *clinique* on a noté dans tous les faits observés le développement de la néoformation dans le jeune âge; son extension lente sous forme d'une tache légèrement surélevée. La coloration jaunâtre ou brunâtre, siégeant sur la conjonctive



Fig. 6.
M. Morax. — Dermo-épithéliome de la conjonctive.
Zeiss. ocul. 2. Obj. A.

bulbaire, au voisinage du limbe et enfin l'absence de récidive après ablation.

Au point de vue *anatomique* la lésion est très différente de celle de l'épithélioma typique. On trouve presque toujours des kystes et une apparence tubuleuse de la prolifération épithéliale. C'est cette disposition qui a conduit Schapringer et Best à rapprocher cette tumeur conjonctivale du type d'épithélioma tubulé que l'on rencontre sur la peau et qui constitue également un épithélioma bénin. Les coupes que je vous présente proviennent d'un jeune malade opéré par M. Parinaud et dont l'observation complète sera publiée ultérieurement. J'ai tenu à vous montrer les coupes de la tumeur car la structure histologique est en elle-même

Digitized by Google

très caractéristique et comme il s'agit en somme de faits rares (13 observations publiées), il n'est pas mauvais d'en avoir vu des coupes.

La néoformation épithéliale est comprise entre l'épithélium conjonctival aplati et ayant pris une disposition épidermique, et un tissu conjonctif très dense et ne contenant que quelques rares cellules. Dans l'épaisseur de la néoformation, on trouve de nombreux kystes dont la surface est tapissée par de grandes cellules épithéliales. Les parois de ces cavités sont souvent irrégulières et l'on constate que de petites cavités secondaires se creusent fréquemment dans la paroi des cavités plus grandes. La formation de ces kystes paraît le résultat de modifications qui se produisent dans les cellules néoplasiques. Celles-ci sont serrées les unes contre les autres

M. Morax. — Dermo-épithéliome de la conjonctive.
Immersion 1/12. Oculi. 3.

ne laissant entre elles que de faibles espaces occupés par de minces travées conjonctives que la coloration par le picroindigo-carmin a bien mises en évidence. En certains points, on constate un ilot où les cellules paraissent boursouflées, et où leur noyau est entouré d'une couche abondante de protoplasma. A un stade plus avancé les cellules centrales boursouflées ont disparu alors qu'on les retrouve encore tapissant la cavité qui s'est formée à leur niveau. Ces cavités n'ont pas de communication apparente avec la surface conjonctivale. Les vaisseaux sont relativement peu nombreux dans l'épaisseur de la tumeur. Un fait qui est bien en rapport avec la lente évolution de la tumeur, c'est le nombre extrêmement faible de figures karyokynitiques que l'on rencontre dans les coupes, bien que la fixation dans le liquide de Flemming et la coloration avec la solution de magenta soient tout particulièrement propres à mettre ces figures en évidence.

Schapringer, Best ont décrit leurs observations sous le nom d'épithélioma kystique bénin et bien que cette dénomination soit

Digitized by Google

parfaitement justifiée, je ne puis m'empêcher de protester contre cette habitude qui consiste à changer continuellement le nom d'une affection très nettement décrite et différenciée par celui qui la dénomme dermo-épithéliome. Conservons donc ce nom à ce type clinique nettement défini et qui mérite une description à part. Il sera temps d'en changer lorsque nous aurons acquis sur son étiologie ou sa pathogénie des données nouvelles.

M. Kalt. — M. Morax vient de nous dire qu'il est regrettable qu'au titre de dermo-épithéliome employé par M. Parinaud, quelques auteurs comme Best, aient substitué le titre de tumeurs épithéliales ou kystiques bénignes.

Je rappellerai ici que j'ai été le premier (Archives d'opht., 1887) à donner le nom d'épithélioma bénin de la conjonctive à la variété de tumeurs décrite par M. Parinaud. J'estimais, et je suis encore de cet avis, que la preuve n'a pas été apportée qu'il s'agit là de kératomes congénitaux. Dès lors l'expression employée par M. Parinaud risque de consacrer une erreur qu'il est parfaitement inutile de laisser prendre place en ophtalmologie où nous avons déjà la *pinguecula* qui ne contient pas de graisse, le *cartilage* tarse qui ne contient pas de cartilage, etc.

M. Morax. — Le terme d'épithélioma bénin employé par M. Kalt n'a pas été jugé satisfaisant par Schapringer puis par Best, qui se sont arrêtés au terme d'épithélioma kystique bénin. Il n'y a aucune raison de s'arrêter, et il sera loisible à chaque auteur pour tout nouveau cas de lui donner une désignation nouvelle. Cela ne simplifie pas la tâche de ceux qui cherchent à réunir les observations semblables, et, je le répète, cela est sans but dès l'instant qu'à la première dénomination correspond une description exacte d'un type clinique nettement distinct.

SOCIÉTÉ DE BIOLOGIE DE PARIS

Séance du 7 décembre 1901

Présidence de M. le prof. Bouchard

Recherches physiologiques d'ibogaïne sur le système nerveux en général et sur la cornée en particulier. — M. Phisalix a trouvé avec l'*ibogaïne*, alcaloïde nouveau retiré par MM. Dybowski et Landrin d'une plante du Congo nommée *iboga*, des modifications du système nerveux. Son action porte sur tous les centres, en particulier sur le cerveau. A faible dose, il pro-

Digitized by Google

voque une ébriété légère, active la circulation et la respiration, augmente la pression sanguine, favorise la diurèse et les sécrétions; la température du corps s'élève de plusieurs degrés; des doses plus fortes produisent l'ivresse hallucinatoire avec parésie d'incoordination des mouvements. A plus haute dose, la respiration est atteinte, les muscles se paralysent, la température s'abaisse, il y a dépression générale et l'animal meurt dans le collapsus et l'algidité.

M. Lambert a poursuivi les expériences de M. Phisalix.

Les animaux intoxiqués avec l'*iboga* ont le cœur arrêté en systole après des périodes d'arythmie. Sur les muscles striés, l'instillation d'iboga amène du raccourcissement, puis la rigidité. Les faibles doses, chez les animaux à sang chaud, donnent du frisson, de l'excitation psychique, des accès convulsifs; ils perdent l'équilibre et restent dans une demi-somnolence. A forte dose, la respiration s'arrête, puis les battements du cœur cessent en dernier lieu.

L'injection sous-cutanée d'ibogaïne détermine de l'anesthésie locale; en instillation dans l'œil, une solution à 1 p. 100 abolit la sensibilité cornéenne, produit un peu de congestion de la conjonctive, mais ne modifie pas le diamètre de la pupille. L'ibogaïne rappelle l'action de la cocaïne dans la phase d'intoxication, la période d'excitation est moins violente.

SOCIÉTÉ ANATOMIQUE DE PARIS

Séance du 4 octobre 1901

Kyste séreux de l'iris. — M. F. Terrien montre des préparations d'un kyste séreux de l'iris, qui occupait la partie supéro-externe de la membrane irienne, et apparut sans traumatisme préalable chez un jeune homme de 19 ans. Le kyste était formé par l'iris lui-même dont la couche de stroma s'était séparée en deux feuillets, l'antérieur mince, le postérieur plus épais. Toute la paroi du kyste était tapissée d'une couche de cellules endothéliales.

Il s'agit ici d'un kyste séreux spontané qui aurait été déterminé par la fermeture de l'une des cryptes qu'on trouve à la surface antérieure de l'iris. Il s'agit donc, suivant la pathogénie invoquée par Schmidt-Rimpler, d'un *kyste par rétention*, d'un véritable lymphangiome.

Digitized by Google

SOCIÉTÉ DES SCIENCES MÉDICALES DE LYON

Séance de novembre.

PRÉSIDENCE DE M. CHAMBARD-HÉNON

Corps étranger de l'œil. — M. GRANDCLÉMENT présente un ouvrier forgeron porteur d'un corps étranger de l'œil profondément situé. Il est impossible de faire le diagnostic de la position exacte de cette parcelle métallique, à cause de l'opacité du cristallin, qui empêche de voir la chambre postérieure. M. Grandclément serait d'avis de rester dans l'expectative tant qu'il n'y aura pas de douleur.

M. DOR père, croit qu'on pourrait déterminer la position et la présence du corps étranger à l'aide du sidéroscope, et qu'il est indiqué de ne pas intervenir.

De la résection du trépied orbitaire externe dans la chirurgie de l'orbite et de la face. — M. GANGOLPHE (de Lyon), communique deux faits de résection du trépied orbitaire externe, opération permettant d'enlever complètement les tumeurs de l'orbite avec conservation du globe oculaire.

Dans le premier cas, il s'agissait d'un sarcome de l'orbite; après avoir dénudé entièrement les trois points d'appui de l'os malaire, formant ce qu'il appelle le trépied orbitaire, il sectionna ces trois ponts osseux, et pratiqua l'ablation du néoplasme. Le résultat fut excellent au point de vue esthétique.

La seconde observation se rapporte à un épithélioma de la face et de l'orbite. Il a également réséqué le trépied orbitaire, pour être certain de bien nettoyer la cavité de l'orbite, sans avoir à recourir à l'énucléation du globe de l'œil. Le résultat a été très satisfaisant, malgré une perte de substance assez considérable que l'ablation de la tumeur avait déterminée sur la face. Au moyen d'une suture forcée, il a pu combler cette perte de substance et faire disparaître la difformité.

La Nirvanine, par M. le Dr A. PONT. — La nirvanine (chlorhydrate de l'éther méthylique de l'acide diéthylé-glyocolle-amidocoxybenzoïque) est un excellent succédané de la cocaïne, dix fois moins toxique. Les solutions aqueuses sont stables, faciles à conserver, stérilisables et antiseptiques. Elle peut être employée en solution aqueuse à 5 p. 100 et on peut en injecter 5 à 6 centimètres cubes dans les tissus.

L'anesthésie obtenue avec la nirvanine, en opérant soit par le

Digitized by Google

procédé de Schleich, soit par le procédé d'Oberst-Braun a toujours été satisfaisante, mais la cocaïne à 1 p. 100 donne toujours une anesthésie plus parfaite que la nirvanine à 5 p. 100. Cette substance n'est donc pas préférable, d'une façon générale à la cocaïne.

SOCIÉTÉ DE MÉDECINE ET DE CHIRURGIE DE BORDEAUX

Séance du 15 *mars* 1901

Corps étranger de l'orbite. Insuffisance des renseignements radiographiques, par M. C. Fromaget. — Le 11 janvier 1901, un jeune homme de 22 ans fut adressé par le Dr Robineaud pour une plaie pénétrante de l'œil droit.

Un éclat d'acier avait sectionné la paupière inférieure droite et traversé la coque oculaire en pleine région ciliaire entre le droit externe et le droit inférieur, faisant une plaie linéaire de 5 millimètres. La chambre antérieure était normale, le cristallin aussi. Le vitré, plein de sang, et inéclairable.

Pensant que le corps étranger métallique était dans l'œil et voulant en faire de suite l'extraction, le malade fut adressé à M. le Dr Debedat qui fit une radiographie antéro-postérieure de la tête. La radioscopie de face ne donna aucun résultat en raison de l'épaisseur des parois de la boîte cranienne.

Cette épreuve radiographique montra que le corps étranger siégeait près du rebord orbitaire et au milieu de l'orbite à peu près.

Le lendemain matin, avec l'aide de deux confrères, à la Policlinique, le Dr Fromaget a tenté l'extraction avec un électro-aimant puissant à travers la plaie scléroticale, mais rien ne vint; trois jours après, des symptômes d'irido-choroïdite infectieuse déterminèrent le malade à accepter l'énucléation qui fut pratiquée le mardi 15 janvier. Immédiatement j'incisai l'œil pour voir la raison qui avait retenu le corps étranger, je n'en trouvai aucune; mais l'examen de la sclérotique montra, en dedans et en avant du nerf optique, une plaie horizontale analogue à la plaie d'entrée. L'œil avait donc été perforé de part en part par le morceau d'acier. A la face externe de la sclérotique, on trouvait une masse fibreuse d'enkystement qui ne contenait pas le corps étranger, lequel devait siéger un peu plus loin dans l'orbite. Je jugeai inutile d'aller à sa recherche, et depuis, en effet, le malade a guéri sans qu'il éprouvât la moindre gêne du côté atteint.

Cette observation nous a paru très utile à rapporter, parce

Digitized by Google

qu'à l'avenir, en présence des mêmes faits, nous tiendrons une conduite différente, celle que nous aurions tenue si la radiographie unique et insuffisante que nous avions ne nous avait décidé à intervenir plus tôt.

Pour localiser exactement les corps étrangers de l'orbite, les épreuves radiographiques sont souvent insuffisantes, et il serait peut-être bon d'avoir recours dans ces cas à la *radiographie stéréoscopique*.

En tout cas, ce fait me semble venir confirmer la conduite qu'on devra tenir en face d'une plaie pénétrante de l'œil. On se bornera à un traitement purement médical et on n'interviendra chirurgicalement que lorsque les symptômes cliniques l'indiqueront.

M. Armaignac. — La radiographie doit rendre des services, mais on doit se guider, comme l'a dit M. Fromaget, sur les symptômes cliniques avant de pratiquer l'énucléation. Il faut prendre plusieurs clichés d'incidences différentes et se méfier des accidents des plaques qui peuvent induire en erreur.

M. Martin, qui a assisté à la tentative d'extraction par l'électro-aimant, dit que les plus grands ménagements ont été pris par M. Fromaget et que sa conduite ne pouvait pas être différente.

M. Fromaget explique comment, étant admis qu'il s'agissait d'un corps étranger septique intraoculaire, il fallait tout d'abord l'extraire au plus tôt pour éviter l'infection du corps vitré et de la choroïde. C'est la ligne de conduite que doit tenir tout chirurgien. Quant à songer à extraire de l'orbite le corps étranger après énucléation, il n'y a pas lieu de le faire. On sait, en ophtalmologie, combien ces derniers sont bien tolérés.

En somme, M. Fromaget a tout d'abord essayé d'extraire le corps étranger pour sauver l'œil et la vision, puis, plus tard, pour conserver le globe, et l'énucléation n'a été pratiquée que lorsque se sont montré les accidents infectieux; sa conduite chirurgicale est donc à l'abri de toute critique.

Séance du 29 mars 1901

Conjonctivite diphtérique et sérum. — M. Fromaget montre un enfant de 16 mois qui présentait, le 20 mars dernier, une conjonctivite diphtérique intense. Les deux paupières, fortement gonflées et difficiles à relever, étaient tapissées de fausses membranes épaisses. Une injection de 15 centimètres cubes de sérum est immédiatement injectée avant le résultat de l'examen des membranes. Vingt-quatre heures après, le gonflement a considérablement diminué, et quarante-heures plus tard, l'enfant ouvre

Digitized by Google

les yeux ; les fausses membranes n'existent plus. Le jeune malade est actuellement guéri.

Le sérum a permis d'obtenir une cure rapide, mais pour qu'il donne un résultat parfait, il faut l'appliquer de suite, avant l'opacité des cornées. On doit également proscrire tout traitement local énergique, l'usage des antiseptiques violents étant plus nuisible qu'utile. De simples lavages de propreté à l'eau bouillie suffisent.

M. Armaignac demande si l'examen bactériologique a été pratiqué plus tard. Quelle était la forme clinique de diphtérie oculaire dans ce cas? S'agissait-il de la forme croupale bénigne ou de la vraie diphtérie grave?

M. Sous. — Les Allemands, qui ont établi ces deux variétés de diphtérie, tendent actuellement à abandonner cette classification. M. Sous partage l'avis de M. Fromaget sur l'opportunité d'une inoculation rapide. Il rappelle le cas d'un enfant qu'il a pu guérir d'une conjonctivite diphtérique ; mais les yeux, atteints déjà avant l'inoculation de sérum, n'ont pu être sauvés.

M. Fromaget. — L'examen bactériologique a révélé la présence de bacilles longs. La diphtérie du jeune malade était une diphtérie grave.

Pour ce qui est des deux formes cliniques auxquelles a fait allusion M. Armaignac, il est démontré aujourd'hui que ce ne sont que de simples variétés d'un même processus. Il ne faut pas se préoccuper outre mesure de l'examen bactériologique, d'autant qu'il peut être sujet à des causes d'erreur. On sait, en effet, que le bacille de Kuschbert offre avec le bacille de Lœffler de grandes analogies ; les inoculations et les cultures arrivent difficilement parfois à trancher la question.

Ce qu'il importe surtout, en face d'une conjonctivite diphtérique, c'est d'agir rapidement avant l'infiltration de la cornée.

Séance du 11 *octobre* 1901

Greffe d'yeux de cobaye. — M. Lagrange présente à la Société un jeune homme auquel il a greffé il y a dix-huit mois un œil de cobaye. Cette greffe a permis d'obtenir un moignon mobile parfait qui n'a subi aucun affaissement.

Séance du 18 *octobre* 1901

M. Lagrange montre un malade de 48 ans, qui présente, outre de nombreux troubles saturnins typiques, une paralysie double, complète des droits externes. Les faits de ce genre sont assez rares, puisqu'il n'en existe que trois cas aussi nets, signalés dans la littérature médicale.

Digitized by Google

Séance du 8 novembre 1901

Greffe d'un œil de lapin. — M. Lagrange présente une malade à laquelle il a greffé un œil de lapin afin de combler la cavité énorme qui succède à l'énucléation. Cette greffe ne date que d'un mois et demi; on ne pourra juger que plus tard des résultats opératoires éloignés; mais M. Lagrange montre en même temps la photographie d'un malade qu'il a présenté à une des dernières séances, et chez lequel l'hétéroplastie remontait à dix-huit mois.

La résorption des yeux de lapin n'est pas aussi considérable qu'on a bien voulu le dire. L'expérimentation a, du reste, démontré que les yeux de lapin greffés ne perdaient que la moitié ou le tiers de leur volume primitif.

L'opération est très simple : il faut cependant avoir bien soin de ramener les divers muscles au-devant de l'œil. On a alors un moignon mobile et suffisamment volumineux, malgré la résorption partielle inévitable.

M. Armaignac ne trouve pas le cas présenté très démonstratif, bien que l'opération soit toute récente. Le moignon est très petit et ne fait qu'une saillie peu volumineuse qui ne maintiendra que difficilement l'œil artificiel. La suture des quatre muscles deux par deux eût donné un aussi bon résultat.

M. Fromaget trouve également que le moignon est très peu volumineux. La greffe que préconise M. Lagrange est basée sur les travaux de Röhmer. Or, Röhmer, promoteur de la méthode, a complètement abandonné cette greffe et remplace les yeux de lapin par des injections de vaseline.

M. Lagrange dit que si l'on palpe le moignon actuel, on peut se rendre compte qu'il est plus volumineux qu'il ne le paraît (*Journal de Méd. de Bordeaux.*) Dr Galezowski.

ANALYSE DE TRAVAUX ITALIENS

E. Trombetta. — **La théorie des miroirs et des lentilles, appliquée au diagnostic des vices de réfraction** (in-8, avec 78 figures intercalées. Niccolai, édit., Florence, 1901). — La modestie de la préface ne diminue en rien la valeur de ce petit traité, qui résume les conférences faites par l'auteur à l'école d'application de médecine militaire, à Florence. L'auteur s'est appliqué à énoncer et développer les principaux théorèmes de la réfraction, d'abord en ce qui concerne les miroirs et les lentilles,

Digitized by Google

ensuite en ce qui concerne le dioptre oculaire, avec le plus de clarté désirable, en évitant autant que possible les formules, et en limitant les démonstrations aux procédés géométriques les plus simples. Les applications pratiques sont largement exposées, dans la deuxième partie de l'ouvrage, en insistant sur les méthodes de diagnostic les plus utiles aux praticiens, les plus faciles, les plus sûres et les plus rapides pour les médecins militaires.

A. ANTONELLI.

G. RICCHI et A. BENEDICENTI. — **Influence de la fatigue et de l'air vicié des tunnels sur la fonction visuelle du personnel des chemins de fer** (*Bullet. des Sciences méd. de Bologne*, janv. 1901). — Les auteurs ont fait de nombreuses recherches sur les mécaniciens et chauffeurs, en examinant leur acuité visuelle et leur chromathesthésie, d'abord à l'état de repos et ensuite après 10 heures et même 15 ou 20 de travail en service de nuit et sur une ligne intercalée de nombreux et longs tunnels. Malgré la demeure prolongée dans un air surchauffé parfois à 50 degrés ou plus, chargé de vapeur aqueuse et de gaz toxiques en proportion considérable, et malgré la fatigue extrême des sujets, leur acuité ne présentait aucune diminution, et le sens chromatique restait parfait. Des recherches expérimentales analogues ont montré aux auteurs que l'oxyde de carbone n'exerce pas d'action remarquable sur les fonctions visuelles, même quand le gaz se trouve mêlé à l'atmosphère en quantité capable de provoquer les premiers symptômes de l'empoisonnement. A. ANTONELLI.

C. CERASO. — **Les maladies oculaires dans leurs rapports avec les maladies des cavités nasales et des sinus de la face et du crâne** (*Le malattie oculari in rapporto alle malattie delle cavità nasali, dei seni della faccia e del cranio*). 2 volumes in-8 de 780 pages en tout, avec 54 fig. intercalées et 2 planches en couleur. Union typ., édit., Naples 1901. — Le titre de l'ouvrage suffirait à faire comprendre l'intérêt qu'il peut présenter pour les oculistes, les rhynologistes et les chirurgiens en général. L'auteur en le rédigeant y a apporté toute sa compétence d'oculiste expérimenté, tout le sens clinique nécessaire à la critique des observations publiées par d'autres et aux recherches personnelles, dans l'élaboration d'une nosographie systématique et complète, vraie *mise au point* de la question.

Le premier volume traite en quelques chapitres des rapports anatomiques, physiologiques et pathologiques entre l'appareil oculaire d'un côté et les fosses nasales et le pharynx de l'autre. Notamment, les *rapports étiologiques et pathogéniques entre l'œil*

Digitized by Google

et le nez, au point de vue de la bactériologie sont exposés d'une façon complète; et de même les *troubles oculaires réflexes d'origine nasale*, en ce qui concerne leurs caractères généraux, leur critique, la nature et la cause de ce genre d'affections oculaires. Les complications oculaires dans les maladies externes du nez, dans celle des fosses nasales et du *cavum* sont exposées en commençant par les difformités du squelette nasal, en passant ensuite aux troubles oculaires qui peuvent compliquer les opérations intranasales, et aux affections du naso-pharynx occasionnant des affections des membranes externes de l'œil. Après un chapitre très intéressant sur les voies de propagation des infections rhyno-ophtalmiques, deux autres résument les complications oculo-orbitaires des maladies naso-pharyngiennes, et les trombo-flébites septiques de l'orbite associées aux trombo-sinusites cérébrales. Enfin, une esquisse sur les règles thérapeutiques à suivre dans les maladies du nez et du cavum compliquées de manifestations oculaires.

Le deuxième volume comprend une première partie anatomique, une deuxième pathologique, et une troisième clinique et thérapeutique. Dans la première, nous trouvons la description détaillée du sinus frontal, du labyrinthe ethmoïdal, du sinus maxillaire et du sinus sphénoïdal, au point de vue de la technique opératoire pour leur étude sur le cadavre et pour les interventions chirurgicales. Les notions embryologiques et histologiques ne sont pas négligées. Au point de vue clinique, l'auteur insiste sur le rapport des cellules ethmoïdales avec l'orbite, l'encéphale et particulièrement les sinus, et sur les rapports des sinus sphénoïdaux avec l'orbite et la cavité crânienne.

Dans la deuxième partie, après l'historique et les notions générales d'étiologie et pathogénie, concernant les affections inflammatoires des sinus, l'auteur traite en particulier la pathologie des sinus frontaux et cellules ethmoïdales antérieures (mucocèle), la pathologie du sinus maxillaire, du labyrinthe ethmoïdal et du sinus sphénoïdal. La partie clinique en découle tout naturellement, et l'auteur la traite avec tous les détails désirables, soit en égard au diagnostic des sinusites isolées ou combinées (polyempyèmes), soit en égard aux complications orbito-oculaires ou cérébrales: deux planches en couleur sont même destinées à montrer les manifestations ophtalmoscopiques dans ces sortes de complications. Enfin, 100 pages environ sont consacrées à la thérapeutique des sinusites aiguës ainsi que des chroniques, avec la description des méthodes opératoires qui ont donné les résultats les meilleurs aux chirurgiens spécialistes.

Un ouvrage tel que celui de Ceraso représente une somme de

Digitized by Google

travail considérable, et une source précieuse de renseignements pour les praticiens et les spécialistes désireux surtout d'approfondir tel ou tel point de l'étude des sinusites et de leurs complications. Il faut donc féliciter hautement l'auteur d'avoir parfaitement accompli sa tâche et souhaiter à son livre, dont l'élégance de l'édition n'est pas la moindre qualité, tout le succès que vraiment il mérite. A. ANTONELLI.

S. TORNATOLA (Messine). — **Les inflammations postopératoires en ophtalmologie; observations cliniques et recherches expérimentales** (*Bullet. de l'Acad. Peloritana*, année XV, 1900). — Le mémoire de Tornatola se lit avec beaucoup d'intérêt, soit pour les pages d'introduction, où l'auteur expose la question des inflammations profondes de l'œil d'origine toxique (amicrobienne) par infection endogène, soit pour la description des expériences, la critique de quelques observations cliniques et les conclusions finales. Ces dernières peuvent se résumer ainsi :

Nombre de recherches expérimentales prouvent que les toxines produites par les tissus organiques et les microbes, dans un endroit de l'économie même bien éloigné de l'œil, peuvent provoquer dans ce dernier des processus inflammatoires plus ou moins intenses. Les mêmes expériences confirment ce qui avait été démontré par Tornatola en 1890, c'est-à-dire que l'œil opéré représente un *locus minoris resistentiæ*, fait analogue à ceux que Becker, Gangolphe et Rosenbach ont prouvés par les fractures osseuses expérimentales (chez des animaux soumis à l'infection généralisée) et Chauveau par la torsion des testicules chez les moutons. En effet, dans les expériences de Tornatola, la toxine du *bactérium coli communis* et l'extrait de matières organiques en putréfaction (suivant Leber), injecté à des lapins en quantité non mortelle, provoquait des inflammations profondes de l'œil seulement si l'organe avait été préalablement traumatisé ou blessé : les animaux témoins, à yeux indemnes, ne présentaient aucune manifestation oculaire de l'intoxication, et des plaies oculaires identiques, chez des lapins intoxiqués ou chez des témoins, guérissaient vite et bien chez ces derniers, se compliquaient plus ou moins sérieusement chez les premiers.

Une même intoxication (de même nature et origine) peut provoquer une inflammation exsudative, plastique ou parenchymateuse, d'intensité différente, d'évolution et d'issue variables, suivant la quantité des produits toxiques, les tissus sur lesquels ils agissent et même les différences individuelles des animaux soumis à l'expérience.

Un cas observé par Tornatola servirait à démontrer, aussi chez

Digitized by Google

l'homme, la possibilité, quoique rare, de panophtalmie par autointoxication : tout au moins, ce cas montre la possibilité d'une inflammation oculaire suppurative, *de nature amicrobienne* (toutes les cultures, bien qu'essayées dès la première heure, ne donnèrent aucun résultat) possibilité contestée jusqu'à présent par la plupart des cliniciens. En pratique, il faudra donc se prémunir contre les processus inflammatoires pouvant être provoqués, sur des yeux opérés, non seulement par infection directe *ab externo*, mais aussi par infection endogène (ophtalmie métastatique) et par autointoxication (inflammations amicrobiennes). Les autointoxications provoquent des inflammations profondes de l'œil, surtout s'il y est prédisposé, d'autant plus facilement que les conditions de la circulation chorio-rétinienne se prêtent au contact prolongé du matériel toxique avec les tissus. A. ANTONELLI.

E. PERGENS. — **Pemphigus oculaire** (*Pemphigus des Auges*), 74 pages, gr. in-8, Karger édit., Berlin 1901. — La monographie de Pergens est absolument complète. Après un historique où l'érudition de l'auteur s'affirme une fois de plus, nous trouvons la relation clinique très détaillée de deux cas personnels qui font monter à 133 les observations de pemphigus oculaire publiées de 1800 à 1900. L'analyse de ces observations, que l'auteur reproduit du reste toutes, par ordre chronologique à la fin du mémoire, en les résumant d'après la source même, permet à Pergens de traiter la nosographie en exposant d'abord la statistique, les formes cliniques et le pronostic de l'affection, ensuite la symptomatologie et la thérapeutique; enfin l'étiologie (bactériologie) et l'anatomie pathologique. — La nature de l'ouvrage ne se prête pas autrement à l'analyse. Il sera indispensable à consulter, à l'avenir, pour la rédaction de tout chapitre ou toute nouvelle publication sur le pemphigus oculaire. A. ANTONELLI.

G. COLOMBO. **Echelles photoptométriques, pour la détermination de l'héméralopie et de l'affaiblissement du pouvoir d'adaptation rétinienne.** Communication au Congrès international de physiologie, Turin, septembre 1901. — *Colombo* a réédité les planches photoptométriques proposées par le prof. Albertotti en 1895. Les teintes, du blanc au gris foncé, sont obtenues sur dix planches différentes par des hâchures noires plus ou moins larges et plus ou moins rapprochées; de telle sorte que l'œil ne puisse pas les voir séparées à la distance de l'examen et que les rapports entre la surface des lignes noires et celle des intervalles blancs puissent servir à la graduation exacte des nuances. Il est bien entendu que les dix planches, y compris la première parfai-

Digitized by Google

tement blanche, portent chacune une série d'optotypes (les optotypes *simples* de Landolt), et qu'elles doivent être présentées au sujet à examiner, l'une après l'autre, sans varier l'éclairage, qui sera le minimum ayant permis à l'acuité visuelle d'atteindre la normale (ou le maximum, dans les cas particuliers), vis-à-vis de la planche blanche; et qu'il faudra laisser, entre la lecture de deux planches consécutives, le temps nécessaire à l'adaptation rétinienne (sept minutes, d'après les recherches de Reymond).

D'après *Colombo*, un œil absolument normal pourra lire, par ce procédé, aisément les cinq ou six premières planches de la série. La démonstration de l'héméralopie s'obtiendra surtout, vis-à-vis des avant-dernière et dernière planches. Un œil normal auquel on ne laisse pas le temps de l'adaptation, en lui soumettant de suite une planche après l'autre, se comportera comme un héméralope examiné suivant le procédé approprié.

A. Antonelli.

THÈSES DE DOCTORAT A PARIS

soutenues devant la Faculté de Paris en novembre 1901

M. Thomin. — Traitement prophylactique des ophthalmies purulentes des nouveau-nés par l'amniodol. Les examinateurs MM. les professeurs Pinard, Hayem, Wurk, Potocki.

M. Zarvycki. — Des cornes palpébrales. MM. les professeurs Cornil, Budin, Bonnaire, Janselme.

M. Jullien. — La dégénérescence rénale amyloïde et la perméabilité au bleu de méthylène. MM. les professeurs Debove, Netter, Launois, Renon.

M. Nicolas. — Étude sur la conjonctivite à pneumocoques. MM. les professeurs De Lapersonne, Berger, Poirier, Auvray.

CORRESPONDANCE

Le Dr Trousseau adresse à tous les oculistes la circulaire suivante que nous publions pour ceux de nos lecteurs qui ne l'auraient pas reçue.

« Mon cher collègue,

« Chargé par la Société Française d'ophtalmologie d'établir un rapport sur la *cécité en France*, je viens vous prier d'établir

Digitized by Google

votre statistique personnelle de la cécité et de bien vouloir me la faire parvenir *avant le* 1er *novembre* prochain.

« Cette statistique devrait être faite par 1,000 cas ou multiples de mille et porter sur :

« 1° La cécité binoculaire ; 2° la cécité monoculaire.

« Envisager dans deux cas :

« 1° Les enfants (0 à 15 ans inclusivement). — A. Garçons; B. Filles.

« 2° Les adultes (15 à 60 ans inclusivement). — A. Hommes; B. Femmes.

« 3° Les vieillards (au-delà de 60 ans). — A. Hommes; B. Femmes.

« (Considérant comme aveugle tout sujet qui n'a pas assez de vue d'une *façon définitive* pour travailler et vivre avec ses yeux).

« Indiquer les causes de la cécité.

« *Causes.* — 1° sociales ; 2° tenant aux mœurs et coutumes; 3° régionales; 4° climatériques; 5° professionnelles ;

« Préciser :

« 1° L'âge de la cécité (époque à laquelle elle est survenue); 2° le cours de la cécité; 3° le cas où elle vous aurait paru évitable; 4° les moyens propres à l'éviter :

« A. Sociaux (circulaires, conférences, conseils, etc.).

« B. Législatifs (lois, règlements).

« C. Médicaux (assistance hospitalière, thérapeutique ou opératoire).

« Si vous ne pouvez fournir tous ces renseignements, communiquez-moi, au moins, ceux que vous aurez pu recueillir et exposez vos idées générales sur la question.

« Ayez l'obligeance de me répondre *en tous cas* et recevez avec mes remerciements anticipés, l'assurance de mes sentiments confraternels les meilleurs.

Dr A. Trousseau. »

Le Gérant : Félix Alcan.

5995. — L.-Imprimeries réunies, B, rue Saint-Benoît, 7. — Motteroz, directeur.

Digitized by Google

DES

ALTÉRATIONS DE LA FOVEA CENTRALIS DANS LA MYOPIE

ET DE LEUR TRAITEMENT

PAR

Le Dr GALEZOWSKI

Il existe un certain nombre de maladies oculaires qui se localisent de préférence dans telle ou telle autre partie du fond de l'œil, et qui y résident longtemps avant même que l'examen ophtalmoscopique y révèle leur existence. Parmi ces altérations, il faut placer en premier lieu les atrophies choroïdiennes des myopes, les choroïdites maculaires.

Cette affection, comme je l'ai déjà remarqué depuis de longues années, se rencontre très fréquemment dans les yeux myopes, et passant inaperçue, échappe à toute observation pendant des mois et des années. Les médecins ophtalmologistes examinent l'œil à l'ophtalmoscope, remarquent tous les détails du fond de l'œil; ils définissent exactement l'état de la choroïde et du nerf optique et aussi l'aspect que présentent les parties voisines de la *fovea centralis* et ne s'aperçoivent pas que, dans ce centre visuel, il existe des points altérés, des stries, des exsudats et des taches atrophiques choroïdiennes qui, sans être volumineux et étendus, n'en constituent pas moins un point capital de l'affaiblissement de la vue.

La raison pour laquelle nous commettons cette erreur de diagnostic réside dans la position elle-même de cette région, dont l'image ophtalmoscopique se trouve sur le trajet de l'axe optique et masquée par cela même par le reflet lumineux du centre de la cornée. On voit facilement tout le fond de l'œil, la papille optique et la choroïde, tandis que la *macula lutea* se trouve voilée par ce reflet dans un examen superficiel de l'image renversée.

C'est pour remédier à cet inconvénient que j'ai proposé,

Digitized by Google

dans ma communication faite à la *Société française d'Ophtalmologie* (1899), de se servir d'une lentille prismatique qui écarte le reflet central et permet de placer l'image de la macula à côté du reflet et d'avoir, de cette façon, une notion précise de toute cette région.

C'est en ayant recours à l'examen du fond de l'œil avec cette loupe prismatique, que j'ai pu retrouver des altérations maculaires à leur début, et chez des individus qui, en apparence, ne présentaient d'autres troubles visuels que de la fatigue et de l'asthénopie.

Les atrophies choroïdiennes de la macula ne sont nullement en rapport avec un degré élevé de myopie, et sous ce rapport je ne puis pas souscrire à l'opinion émise par M. Fuchs[1], que « les altérations choroïdiennes de la *macula lutea* se manifestent au moment où la myopie a acquis un degré plus élevé ». Bien au contraire, les lésions maculaires se rencontrent tout aussi bien dans les myopies faibles de 2 et de 3 dioptries, que dans les myopies fortes de 10 et 15 degrés.

L'observation suivante, tirée de ma propre clientèle, peut servir d'exemple des plus frappants et d'autant plus instructif que les deux yeux étaient souffrants, et pendant que dans l'œil droit, moins myope, il s'est formé une atrophie choroïdienne de la macula; dans l'œil gauche, au contraire, dont la myopie avait atteint 14 dioptries avec astigmatisme convexe, l'acuité visuelle était normale, et il n'y avait point de lésion maculaire.

Voici l'histoire de cette maladie :

Observation

Myopie forte avec astigmatisme hypermétropique à l'œil gauche. Myopie faible de l'œil droit avec une affection de la macula.

M. l'abbé C..., âgé de 47 ans, demeurant en province, vint me consulter en juillet 1901 pour un affaiblissement

1. Fuchs, *Manuel d'ophtalmologie*, Paris, 1897, p. 366.

Digitized by Google

de la vue. Cette altération de l'acuité visuelle tenait à sa myopie forte et à ses lésions maculaires. L'œil droit accuse une myopie de — 10 dioptries et l'œil gauche de — 14 D., avec astigmatisme hypermétropique de + 1 D. dans l'axe horizontal.

L'acuité visuelle de l'œil gauche est normale, tandis que de l'œil droit le malade ne distingue que les caractères du n° 2,50 de mon échelle. Cette diminution de l'acuité tient à l'atrophie choroïdienne de la macula avec des stases veineuses prémaculaires. Je prescris au malade de porter constamment des lunettes concaves sphériques n° 8 D., à l'œil droit, et à l'œil gauche n° 11 D. concave sphérique avec convexe cyl. N + 1 D. axe horizontal.

Le traitement contre l'atrophie choroïdienne de la macula est dirigé plus particulièrement contre la cause arthritique du malade et déjà au bout de trois mois sa vue centrale se trouve sensiblement améliorée.

Les altérations choroïdiennes de la macula ont une signification complexe; elles émanent, d'une part, de la distension des vaisseaux choroïdiens, qui, avec l'allongement du diamètre antéro-postérieur du globe oculaire dans la myopie progressive, entraînent des ruptures vasculaires, des hémorragies de la macula et des exsudations fibrino-plastiques dans tout le voisinage du point visuel lui-même.

Les lésions choroïdiennes de la macula acquièrent d'autant plus de gravité qu'elles envahissent facilement les parties voisines de la rétine et notamment la couche de Henle, et y constituent des infiltrations à forme stellaire, dues sans nul doute aux globules exsudatives albuminoïdes, que l'on distingue, à l'aide de l'ophtalmoscope, d'une manière très nette et tranchée, autour de la fovea elle-même.

Les recherches de Nuel[1] ont démontré combien ces infiltrations peuvent prendre d'extension en étendue et en épaisseur, et y dissocier et désorganiser les parties constitutives de la

1. Nuel, *De la nutrition de la rétine, particulièrement de la fovea* (*Arch. d'Ophtalm.*, 1895).

Digitized by Google

rétine. Plus tard, même, si l'inflammation aiguë disparaît et les exsudations se dissipent, il reste du tissu cicatriciel blanc, occupant la macula, qui amène forcément un scotome central plus ou moins large et définitif.

Ces lésions maculaires amènent le plus souvent des cicatrices blanches, à contours irréguliers, à demi transparentes, permettant de voir les couches sous-jacentes de la choroïde. Les adhérences qui s'établissent dans ces endroits entre les couches sous-jacentes de la rétine et de la choroïde y constituent une vraie membrane cicatricielle qui empêche le décollement ultérieur de se produire. Et ici, je me sépare complètement de l'opinion des auteurs, qui croient que les couches internes de la rétine avec les cônes et les grains tendent à se plisser, se désagréger pour être entraînés vers le corps vitré et y constituer un décollement. Selon moi, jamais ces altérations maculaires ne donnent lieu au décollement rétinien qui, comme nous verrons plus tard, reconnaît une tout autre cause et une autre origine.

Mais il n'en est pas moins vrai, que l'acuité visuelle se ressent de très bonne heure de cette altération maculaire. D'abord, il y a une sorte de déformation des objets que le malade aperçoit devant lui, à cause d'un soulèvement de la rétine par l'exsudation de la choroïde au niveau de la macula. La rétine forme là comme une sorte de pli, qui fait voir au malade les objets cassés. Les contours des objets se dédoublent et paraissent par places, courbés, saillants et interrompus dans certains endroits par des taches et des scotomes centraux qui rendent toute distinction des détails impossible.

L'œil ainsi atteint est incapable d'exécuter aucun travail d'application, et c'est avec peine qu'il distingue de gros objets.

Les affections maculaires des yeux myopes ont une marche habituellement lente, mais qui, dès le début, amène des troubles visuels très gênants, souvent il se forme un scotome, pendant toute la durée de son évolution, qui peut se prolonger des mois et des années même. Il y a des poussées

Digitized by Google

inflammatoires, souvent vives, accompagnées de phénomènes lumineux, des éblouissements, des éclairs, etc.

Des taches apoplectiques d'une forme arrondie se développent souvent dans le courant d'une évolution de la choroïdite atrophique maculaire, qui sont habituellement très longues à se dissoudre.

Leur résorption est suivie constamment de la formation des taches atrophiques recouvertes par places d'un pointillé pigmentaire, comme cela avait été très justement signalé par le professeur Panas[1].

Le *traitement* des atrophies choroïdiennes maculaires doit être très énergique et appliqué dès le début du mal.

Les moyens les plus efficaçes, selon moi, sont les dérivatifs, tels que sangsues à la tempe et derrière l'oreille, ventouses sèches à la nuque.

Des instillations des collyres qui concourent à la contraction des vaisseaux rétiniens et choroïdiens seront avantageusement employées. Et c'est ici que je donne la préférence aux deux préparations suivantes, la *Surrénaline* et l'*Hamaméline*.

Le collyre de surrénaline est instillé une ou deux fois par jour dans l'œil.

L'hamaméline est plus particulièrement prescrite sous forme de compresses :

Le collyre de surrénaline est préparé à la Pharmacie de Jacquet (de Lyon) et la Pharmacie de Mialhe par M. Petit à Paris. C'est un extrait de la glande surrénale à la dose de 50 centigrammes pour 10 grammes que nous prescrivons dans ces cas.

La solution de l'hamaméline a une action résolutive et contractile sur les vaisseaux choroïdiens de l'œil. Je l'emploie sous la forme suivante :

Eau distillée de laurier-cerise.....	25 gr.
Eau distillée de laitue.....	50 gr.
Eau distillée simple.....	225 gr.
Hamaméline.....	0 gr. 75

Ces compresses chaudes et froides sont appliquées sur

1. Panas, *Traité du mal des yeux*, Paris, 1894, p. 388.

Digitized by Google

l'œil fermé pendant une heure matin et soir ; elles y sont maintenues au moyen de sacs en caoutchouc remplis soit de glace soit d'eau chaude alternativement.

Les préparations hydrargyriques et iodées, administrées à l'intérieur, agiront favorablement pour rétablir la circulation normale de l'organisme tout entier et faciliter la cicatrisation des parties altérées de la macula.

Dr GALEZOWSKI.

A PROPOS DES INJECTIONS MERCURIELLES

ET EN PARTICULIER

DU BENZOATE DE MERCURE

DANS LE TRAITEMENT

DE DIVERSES AFFECTIONS SPÉCIFIQUES DE L'ŒIL

PAR

Le Dr ARMAIGNAC (de Bordeaux)

Depuis de longues années déjà on a reconnu que les injections sous-cutanées, sous-muqueuses ou intramusculaires de préparations mercurielles constituaient ce qu'on pourrait appeler le traitement intensif des accidents secondaires ou tertiaires de la syphilis. Pour ce qui concerne les diverses affections oculaires spécifiques ce traitement réussit parfois à merveille et très rapidement, alors que tous les autres n'avaient qu'une action lente et peu intense.

La plupart des préparations mercurielles solubles et insolubles, depuis le mercure en nature et le calomel jusqu'au bi-iodure, au sublimé, au cyanure, en passant par les composés organiques, le peptonate, par exemple, ont été employées depuis plus de trente ans et préconisées tour à tour et avec plus ou moins d'enthousiasme par les cliniciens. Je ne referai pas l'historique de ces diverses médications qui ont toutes donné d'excellents résultats et je me contenterai de

Digitized by Google

dire que je les ai toutes essayées et que par conséquent je puis avoir sur chacune d'elles une opinion basée sur mon expérience personnelle d'abord et sur celle des autres en second lieu.

Il y a trente ans, à Buenos-Ayres, j'ai employé un grand nombre de fois dans des cas graves de syphilis tertiaire les injections sous-cutanées de calomel qui avaient été importées dans ce pays par un médecin italien de mes amis, le Dr Gallarani, et, malgré la défectuosité de la méthode employée, nous avons obtenu, mon ami et moi, dans plusieurs cas très graves, des résultats inespérés. A cette époque, en effet, nous ne connaissions pas encore l'aseptie et l'antiseptie et nous pratiquions ces injections avec une solution gommeuse tenant en suspension le calomel et, la plupart du temps, couverte de moisissures et absolument corrompue. Chaque injection, à de rares exceptions près, pratiquée dans le tissu cellulaire sous-cutané en avant du biceps, donnait lieu à un abcès froid, plus ou moins volumineux qui se vidait par l'incision que nous faisions lorsque nous jugions le moment opportun, et guérissait en quelques jours sans donner lieu à aucune complication grave.

Malgré le développement de ces abcès l'absorption du mercure se faisait avec assez d'intensité pour donner lieu fréquemment à la stomatite mercurielle et arrêter certains processus graves contre lesquels toutes les autres médications avaient échoué. Dix ans plus tard, j'ai repris en France les injections de calomel mais en me servant alors de liquides bien stérilisés renfermant le calomel également stérilisé. Eh bien! malgré cela il se produisait encore fréquemment des abcès qui incommodaient les malades et, pour cette raison, je ne tardai pas à abandonner la méthode italienne pour avoir recours au peptonate de mercure, au sublimé, au cyanure, au bi-iodure, à l'huile grise etc., que j'ai employés successivement non sans succès, je dois le dire, mais aussi avec des inconvénients assez graves parfois, surtout lorsque les injections étaient pratiquées sous la conjonctive oculaire.

Les injections de sublimé, de cyanure et de bi-iodure sont

Digitized by Google

horriblement douloureuses malgré l'addition du gaiacol, de la cocaïne, de l'acoïne et de diverses autres substances préconisées dans ces dernières années; de plus, elles donnent lieu à des noyaux d'induration qui persistent pendant plusieurs semaines et sont fort gênants.

Depuis longtemps quelques auteurs, Stoukowenkoff, Gauchcr, Désesquelle, Robin et d'autres ont employé les injections de benzoate de mercure[1]; mais comme les solutions de ce sel sont très peu stables, ces auteurs ont eu recours à plusieurs formules de solution injectable. La principale est la suivante :

Benzoate de mercure.....	1 gr.
Chlorure de sodium chimiquement pur.....	0 gr. 75
Eau stérilisée.....	100 gr.

Il est indispensable de se servir de benzoate de mercure fraîchement préparé et voici comment on l'obtient :

On traite à chaud l'oxyde de mercure par l'acide nitrique à 1°, 2; la solution est diluée dans l'eau et mise en présence d'une solution de benzoate de soude à 1, 88 pour 40. Le benzoate de mercure ainsi préparé est lavé pendant huit jours environ à l'eau froide. Il peut alors se conserver pendant au moins deux mois.

La préparation du benzoate de mercure est, comme on voit, très longue et très délicate et les solutions avec le chlorure de sodium sont d'une conservation difficile et de peu de durée. Pour obvier à cet inconvénient, un des plus distingués pharmaciens de Paris, M. Bretonneau, a eu l'idée de faire intervenir le benzoate d'ammoniaque et il a préparé une solution injectable selon la formule suivante :

Benzoate de mercure.....	1 gr.
Benzoate d'ammoniaque.....	3 gr.
Eau distillée stérilisée.....	100 gr.

Il y a environ un an et demi ou deux ans, M. Bretonneau m'avait envoyé avec prière de l'expérimenter, un échan-

1. Le benzoate de mercure contient 45 p. 100 d'hydrargyre, chiffre fort élevé comparativement à celui des autres préparations mercurielles.

Digitized by Google

tillon de ladite solution préparée dans son laboratoire avec un soin tout particulier. Cette solution, me disait la lettre, était d'une conservation indéfinie et son emploi en injections sous-cutanées ou intramusculaires ne produisait ni douleur ni nodosités persistantes. De plus, son introduction dans le sang n'altérait en rien les globules sanguins.

Je ne tardai pas à avoir l'occasion d'employer le produit mais c'était dans des cas où la médication mercurielle courante donnait d'assez bons résultats. Ces premiers essais ne me permettaient pas d'attribuer à ce médicament des propriétés supérieures à celles des autres injections mercurielles au point de vue de l'efficacité, mais ils me démontraient d'une façon éclatante que ces injections, tout en étant au moins aussi actives que les autres, n'étaient nullement désagréables ni douloureuses, qu'elles ne laissaient après elles aucune induration persistante et que, sous ce rapport, elles présentaient sur toutes les autres solutions mercurielles des avantages considérables. On pouvait les pratiquer aussi bien sous la peau, dans le tissu cellulaire sous-cutané, que dans l'épaisseur des muscles.

Tout le monde sait qu'il est des cas graves dans lesquels les injections sous-conjonctivales de sublimé ou de cyanure ont une action rapide et immédiate. Il me tardait donc d'expérimenter de cette façon le benzoate. L'occasion ne se fit pas longtemps attendre et j'eus la satisfaction de constater que ces injections étaient absolument indolores. Je ne citerai pas tous les cas dans lesquels je les ai employées; il me suffira de dire qu'on peut y avoir recours dans toutes les affections syphilitiques graves de l'organe de la vue dans lesquelles un traitement spécifique énergique et immédiat est indiqué; j'en rapporterai tout à l'heure trois observations ayant trait à des cas absolument différents et dans lesquels le résultat a été remarquable[1].

En dehors des cas spécifiques, je ne puis affirmer si les

1. Tous mes essais ont été faits avec la solution Bretonneau et je possède encore un flacon, en vidange depuis six mois, qui n'a pas subi la moindre altération.

Digitized by Google

injections sous-conjonctivales sont analogues aux injections de sublimé ou de cyanure et si elles ont une action antiseptique; je ne les ai pas encore essayées mais je me propose de le faire à la première occasion car leur innocuité permet de faire cette tentative tout en se tenant armé, bien entendu, et prêt à recourir promptement aux moyens dont l'expérience a déjà consacré l'efficacité si ces injections se montraient trop lentes dans leur action ou inutiles. J'ajouterai que M. Robin, dans son service de la Pitié, a constaté parfois un effet surprenant dû à l'injection de doses élevées de benzoate (0, 05 centigrammes par jour). Une malade atteinte d'iritis syphilitique très grave, avec synéchie étendue, avait reçu au préalable à l'hôpital Saint-Louis une injection sous-cutanée de calomel qui n'avait donné que peu de résultat mais de très vives douleurs avaient obligé la malade à quitter l'hôpital. Cinq jours après l'injection de benzoate de mercure l'iritis avait disparu ainsi que les troubles des milieux oculaires et au bout de dix jours la guérison était obtenue.

Voici trois observations d'affections oculaires manifestement syphilitiques dans lesquelles j'ai eu recours aux injections de benzoate de mercure avec un plein succès :

Observation I

Parésie du muscle droit inférieur gauche rapidement guérie par l'iodure de potassium. Trois ans après, injection intense de la conjonctive bulbaire et irido-cyclite du même côté avec photophobie. Insuccès de toutes les médications employées. Guérison rapide après quelques injections sous-conjonctivales de benzoate de mercure.

M. R..., âgé de 45 ans, a eu la syphilis il y a vingt ans, mais il a été bien soigné à l'époque et, depuis de longues années, il n'est apparu chez lui aucune manifestation de cette maladie.

Le 4 août 1897, il se présente chez moi et me raconte que depuis une dizaine de jours il éprouve une très grande

Digitized by Google

fatigue oculaire pour fixer un objet surtout s'il est éloigné. Il lui semble que les rayons visuels s'entrecroisent et il a besoin de faire un grand effort pour obtenir le parallélisme. A l'examen objectif le plus attentif on ne découvre ni déviation apparente ni insuffisance mais en plaçant un verre rouge devant l'œil gauche il se produit de la diplopie verticale. Les deux images s'éloignent lorsque le malade incline la tête en arrière et se réunissent, au contraire, lorsqu'il l'incline en avant. Il s'agit donc d'une parésie du muscle droit inférieur gauche. La diplopie disparaît lorsqu'on place devant l'œil gauche un prisme de 3° à base inférieure.

Cette parésie étant survenue sans cause connue, je suppose qu'elle est de nature spécifique et je prescris en conséquence l'iodure de potassium à la dose de 2 à 4 grammes par jour.

Le 18 août, je constate un peu d'amélioration; le malade peut mieux fixer les objets lointains et il suffit d'un prisme de 2° pour amener facilement la fusion des images. L'iodure de potassium est continué à la dose de 4 grammes par jour et à la fin du mois, la guérison est complète. La maladie n'a donc duré que cinq semaines environ.

Trois ans après, le 27 juillet 1900, M. R... revient me trouver et me raconte que depuis trois semaines son œil gauche est devenu très rouge en même temps qu'est apparue une photophobie assez intense. Il n'existe aucune sécrétion anormale de la muqueuse oculo-palpébrale, laquelle présente simplement une teinte rouge vif comme dans l'iritis, mais avec cette différence que la rougeur n'est pas localisée autour de la cornée mais occupe toute la muqueuse bulbaire surtout en haut. L'iris paraît sain et se dilate largement après instillation de quelques gouttes d'euphtalmine.

La nature précise de cette rougeur accompagnée de photophobie me paraît difficile à déterminer étant donné qu'il n'y a rien autre chose et que la vision de cet œil est normale. L'examen à l'ophtalmoscope ne me permet pas de découvrir la moindre altération des milieux ou du fond de l'œil.

L'idée que cette injection de l'œil pourrait être de nature syphilitique ne me vint pas et je me contentai de prescrire

Digitized by Google

un collyre de cocaïne et un autre de borax et des applications de compresses chaudes.

Je revis le malade la semaine suivante et huit jours après : aucun changement ne s'était opéré mais l'injection vasculaire paraissait se concentrer dans la région périkératique. La pupille était normale et se dilatait régulièrement après l'instillation de deux ou trois gouttes d'euphtalmine.

Enfin le 3 septembre suivant, on trouvait un cercle périkératique bien distinct et un léger trouble de la cornée tout à fait à sa périphérie. En même temps l'examen du fond de l'œil permettait de découvrir un léger œdème de la rétine. De plus, l'acuité visuelle de cet œil était descendue de 5/5 à 5/9. L'iris se dilatait toujours normalement.

L'idée d'une origine spécifique ne me vint pas encore et je pensai plutôt à une ophtalmie rhumatismale. Je remplaçai le collyre de cocaïne par une solution d'holocaïne et prescrivis des injections sous-cutanées de pilocarpine.

Au bout de quelques semaines la rougeur parut diminuer un peu mais il survenait de temps en temps des exacerbations et le cercle rouge périkératique persistait. Toutefois, à l'ophtalmoscope, on constatait la disparition de l'œdème rétinien et l'acuité visuelle était redevenue normale.

Pendant deux mois il y eut des alternatives d'amélioration et d'aggravation. La maladie semblait s'éterniser et résister à toutes les médications employées y compris l'iodure de potassium que j'avais prescrit de nouveau. M. R... ayant eu les fièvres paludéennes je pensai à une origine de cette nature et lui fis prendre de la quinine.

La rougeur sembla disparaître pendant quelque temps; mais à la fin de janvier 1901, il survint une aggravation plus forte que toutes celles que j'avais constatées jusqu'alors : la rougeur augmenta et en même temps il se produisit un trouble de l'humeur vitrée, une diminution considérable de l'acuité visuelle, laquelle était descendue à 1/5, et une opacité nébuleuse de la cornée. L'iris se décolora, il se forma quelques petites synéchies postérieures. A ce moment on avait sous les yeux tous les signes d'une irido-hyalo-cyclite qui

Digitized by Google

paraissait en train de prendre une très mauvaise tournure.

C'est alors seulement que j'eus l'idée d'attribuer à la syphilis tous les symptômes étranges que j'observais depuis six mois et je me hâtai d'instituer un traitement intensif mixte. Je prescrivis de nouveau l'iodure de potassium à haute dose et je fis pratiquer des injections sous-conjonctivales de cyanure de mercure. Après instillation de trois gouttes d'atropine les synéchies postérieures s'étant facilement rompues, je ne crus pas devoir insister sur l'emploi des mydriatiques, cependant je conseillai d'instiller de temps en temps une goutte d'atropine et de cesser aussitôt après si la pupille se dilatait régulièrement et largement.

Les injections sous-conjonctivales de cyanure de mercure étaient extrêmement douloureuses; l'œil restait fortement tuméfié, rouge et douloureux pendant plusieurs jours, tellement qu'après quatre ou cinq injections, malgré une amélioration notable qui s'était produite dans l'état objectif et fonctionnel de l'œil, M. R... refusa de se laisser injecter de nouveau dans l'œil.

Nous étions alors au 18 mars, le cercle périkératique avait notablement pâli, le corps vitré était redevenu transparent et l'acuité visuelle avait remonté à 5/6. Je conseillai alors au médecin traitant qui voyait M. R... de remplacer les injections sous-conjonctivales de cyanure par les injections de benzoate de mercure, formule de M. Bretonneau.

On injecta deux fois par semaine une demi-seringue de Pravaz de la solution en question et, quel ne fut pas l'étonnement et la surprise agréable du malade, lorsqu'il constata que ces injections, autrefois si douloureuses, étaient maintenant tout à fait indolores. C'était à peine si pendant quarante-huit heures il y avait un peu d'œdème conjonctival. La rougeur périkératique ne tarda pas à disparaître complètement, mais M. R... continua à se faire injecter le benzoate pendant près de quatre mois encore en espaçant toutefois ces injections de huit ou quinze jours.

Jusqu'à présent la guérison s'est parfaitement maintenue et l'œil est redevenu absolument normal sous tous les rapports.

Digitized by Google

Observation II

Gomme de l'iris. Guérison rapide avec les injections sous-cutanées de benzoate de mercure.

M. S... âgé de 55 ans, a eu la syphilis il y a un an. Au bout de six mois quelques accidents secondaires se sont montrés mais ont été très fugaces et peu importants. Le 28 juin 1901 il se présente dans mon cabinet et me raconte que depuis un mois son œil droit est devenu très rouge et que la vision de cet œil a considérablement baissé. En effet, aujourd'hui il peut à peine compter les doigts à 50 centimètres. En examinant attentivement cet œil à l'éclairage oblique je trouve sur l'iris, en bas et en dehors, un gros point blanc jaunâtre, saillant dans la chambre antérieure et entouré d'un lacis de fins vaisseaux. Dans le voisinage l'iris paraît sain mais un exsudat membraneux couvre la pupille et il existe une forte synéchie postérieure dans le point du sphincter irien le plus immédiat au bouton dont je viens de parler et qui a toutes les apparences d'une petite gomme de l'iris. Le malade a dans la bouche des plaques muqueuses et sa dentition est dans un état lamentable.

Je prescris immédiatement un collyre d'atropine, des injections sous-cutanées de benzoate de mercure à la dose de vingt gouttes, renfermant un centigramme de sel mercuriel, et trois grammes d'iodure de potassium à l'intérieur par jour. Les injections sont faites tous les deux ou trois jours sous la peau de la partie postérieure du bras, au-dessus du coude, et à la tempe droite.

Malgré l'emploi de l'atropine la pupille ne se dilate que très peu à cause des synéchies et de l'exsudat membraneux qui couvre la pupille et adhère à tout le pourtour de cet orifice.

Au bout de huit ou dix jours de traitement l'œil est beaucoup moins enflammé; la gomme de l'iris est en partie résorbée et les plaques muqueuses de la bouche sont en train de disparaître.

Digitized by Google

Le même traitement est continué très régulièrement jusqu'au 22 juillet et, malgré l'état épouvantable et répugnant dans lequel se trouvent les dents et les gencives, il ne s'est pas produit de stomatite.

Le 22 juillet, moins d'un mois après le début du traitement, l'iritis paraît complètement guérie; la gomme a entièrement disparu par résorption, l'œil n'est plus rouge, mais comme la synéchie paraît à peu près complète je me décide à pratiquer une iridectomie en dehors.

A cause des synéchies et de la membrane exsudative qui couvre la pupille je ne puis enlever qu'une faible portion d'iris, mais cette brèche, si elle ne se referme pas, suffira amplement pour assurer une communication facile entre la chambre antérieure et la chambre postérieure parce qu'elle s'étend jusqu'à la périphérie de l'iris.

Les suites de l'opération furent on ne peut plus simples : il n'y eut aucune réaction inflammatoire; la pupille artificielle non seulement ne se referma pas mais s'élargit même un peu et au bout de huit ou dix jours la guérison était complète avec une acuité visuelle de 1/20. Actuellement, la pupille artificielle, qui a absolument la forme d'une fente de 2 millimètres de largeur, est très nette et sans aucune tendance à se refermer. L'astigmatisme cornéen est insignifiant et la tension de l'œil normale. V = 5/30 ou 1/6 environ.

Observation III

Papillite probablement d'origine syphilitique suivie d'atrophie notable des nerfs optiques avec amblyopie considérable. Amélioration rapide de la vision à la suite d'injections de benzoate de mercure.

M. L... âgé de 26 ans, se présente chez moi le 20 juin 1901 et me raconte que depuis trois mois sa vision a diminué progressivement et d'une façon continue. Actuellement V = 1/12 à peine et il ne peut plus lire le journal ni écrire convenablement. La cornée est légèrement voilée ainsi que la cristalloïde antérieure. La pupille est paresseuse.

Digitized by Google

A l'ophtalmoscope on trouve la moitié externe de la papille complètement décolorée et, à droite, un croissant pigmenté du même côté. Le champ visuel, toutefois, est encore normal et la perception des couleurs intacte.

Le malade a eu la syphilis il y a un an. Je prescris l'iodure de potassium à la dose de un ou deux grammes par jour associé au sirop de Gibert.

Je revois le malade dix jours après : la vision a notablement baissé et l'acuité visuelle n'est plus que de 1/36 à droite et 1/18 à gauche. Même traitement.

Quinze jours après, le 16 juillet, l'acuité visuelle est de 1/18 à droite et 1/25 à gauche. Le 5 août, même état objectif et fonctionnel des yeux. Je fais continuer l'iodure de potassium et je remplace le sirop de Gibert par des injections de benzoate de mercure pratiquées trois fois par semaine à la dose d'une seringue de Pravaz chaque fois. Quatre jours après, c'est-à-dire après la seconde injection, M. L... croit voir un peu mieux, et, en effet, je trouve 1/18 à droite et 1/9 à gauche. Les cornées sont plus claires.

Les injections sont continuées régulièrement. Le 17 octobre OD V = 1/10 et OG V = 1/3. Même traitement par les injections seules.

Le 3 novembre, bien que la mensuration de l'acuité visuelle donne le même chiffre que le 17 octobre, le malade sent que sa vision est plus nette. Il peut maintenant lire facilement tous les caractères d'imprimerie ordinaires et l'écriture. Il a repris ses occupations de bureau et est très satisfait du résultat obtenu.

Les cornées ont repris leur transparence normale; on ne voit plus le léger reflet que présentait la cristalloïde antérieure et la partie des papilles qui était tout à fait décolorée est aujourd'hui moins blanche.

Je fais suspendre les injections de benzoate et reprendre l'iodure de potassium à la dose d'un à deux grammes par jour.

Dr ARMAIGNAC.

Digitized by Google

L'ULCÈRE SERPIGINEUX DE LA CORNÉE

ET SON TRAITEMENT

PAR

Le Dr VIEUSSE (de Toulouse)

(SUITE ET FIN[1])

L'abcès de la cornée est une affection grave; s'il n'est pas arrêté à temps, il produit la cécité. Dans les cas les plus favorables, il existe une cicatrice opaque, qui, si elle se trouve au centre de la cornée, abolit la vision, que l'on ne peut rétablir que grâce à une iridectomie. Ces cas heureux sont exceptionnels, et l'on ne peut espérer une semblable terminaison que si l'abcès est peu volumineux, et surtout s'il n'existe pas de pus dans la chambre antérieure.

Lorsque cette complication a lieu, l'iris prend part à l'inflammation, la pupille se trouve bientôt obstruée et la face postérieure adhère à la cristalloïde antérieure. Dans ces conditions, il est très difficile de rendre à l'œil un peu de vision, et la cécité est la conséquence fatale de la marche de l'affection.

L'ulcère serpigineux de la cornée, à cause de sa gravité, de sa marche envahissante, qui très souvent amène la perte de l'œil, a attiré de tout temps l'attention des praticiens, et un grand nombre de moyens ont été proposés en vue d'arrêter la marche presque fatale de cette maladie.

Parmi ceux-ci, les uns peuvent être considérés comme accessoires : les autres comme curatifs.

Parmi les premiers nous rangerons la désinfection de l'œil par des lavages antiseptiques au sublimé, au permanganate de chaux; certains auteurs disent avoir obtenu de bons résultats avec les instillations de bleu de méthylène.

1. Voir le numéro de janvier 1902.

Digitized by Google

L'atropine sera d'un grand secours pour produire la dilatation de la pupille, et rompre les adhérences de l'iris avec le cristallin.

L'iodoforme en poudre finement pulvérisée, ou sous forme de pommade, a été souvent employé dans le traitement de l'ulcère serpigineux.

Les injections sous-conjonctivales de sublimé au millième, à la dose de 5 à 10 gouttes, préconisées par Raymon, de Turin, n'ont jamais produit entre nos mains de bons résultats. Nous avons même constaté qu'elles étaient plutôt nuisibles, à cause de la douleur qu'elles provoquaient, et plusieurs de nos malades ont refusé une seconde injection.

L'application des compresses chaudes recouvertes d'un bandeau compressif, par la cessation de la douleur qu'elle procure, mérite d'être recommandée. Tous ces moyens ne sont de mise que pour les petits abcès de la cornée sans hypopyon et sans réaction vive.

Dans les cas graves, il faut avoir recours à un traitement plus énergique et, suivant le cas, employer soit la cautérisation de l'abcès, la ponction de la cornée, l'iridectomie, ou l'incision large de la cornée, comme nous l'a enseigné Sœmisch.

La cautérisation de la cornée peut être exécutée à l'aide d'un petit cautère rougi au feu, avec la pointe fine du thermocautère, ou le galvano-cautère. C'est ce dernier instrument qui sera employé lorsqu'on l'aura à sa portée.

La cautérisation de la cornée doit être exécutée différemment suivant l'étendue de l'abcès, de l'infiltration consécutive de la cornée, et de la quantité de pus que renferme la chambre antérieure.

Lorsque l'abcès est petit et qu'il n'y a pas d'hypopyon, en cautérisant superficiellement la cornée on peut arrêter le mal. Dans plusieurs cas nous avons réussi, en agissant de la sorte, à arrêter la marche de l'abcès de la cornée. Souvent même une seule cautérisation a suffi. Dans ces cas, la lésion, après une seule cautérisation au galvano-cautère de toute la surface malade, ne faisait plus de progrès, elle était arrêtée

Digitized by Google

dans sa marche, et laissait à sa suite une simple taie plus ou moins étendue. Par contre, lorsque l'ulcération est très étendue, qu'il existe un hypopyon, surtout si le pus s'avance près du diamètre horizontal de la cornée, la cautérisation doit être plus profonde, et il faut perforer la cornée avec le couteau galvanique.

Cette pratique, qui est mise en usage à la clinique de l'Hôtel-Dieu depuis plus de deux ans, et qu'ont pu voir tous ceux qui fréquentent la clinique, a procuré un certain nombre de succès; aussi me paraît-il utile d'insister sur la manière dont je pratique cette cautérisation et sur les résultats que j'ai obtenus.

J'avoue en toute sincérité que c'est le hasard qui m'a conduit à cette pratique dans le cas suivant.

J'avais dans le service un malade porteur d'un abcès de la cornée avec hypopyon. Lorsque ce malade est entré à la clinique, il présentait une légère ulcération placée au centre de la cornée gauche; l'ulcère était entouré d'une infiltration grisâtre, qui s'étendait surtout en haut et en dehors, avec un hypopyon dont la surface se trouvait à peu près au niveau du tiers inférieur de la cornée.

En voulant cautériser les parties superficielles de la cornée, soit que cette membrane fût détruite dans une grande profondeur, soit que ma main fût un peu lourde, la pointe du galvano-cautère perfora la cornée. Une certaine quantité d'humeur aqueuse s'écoula au dehors, entraînant avec elle la plus grande partie de l'hypopyon.

Le malade retira un grand bénéfice de cette intervention, la marche de l'abcès fut arrêtée, l'hypopyon disparut, et dix jours après l'œil était guéri.

Mais si les accidents inflammatoires avaient cessé, si le malade n'éprouvait plus de douleurs, si l'œil avait conservé sa conformation normale, la vision était irrémédiablement perdue, et le malade ne pouvait pas compter les doigts à 15 centimètres, ce qui tenait à une obstruction complète de la pupille et à des synéchies postérieures, qui faisaient adhérer toute la surface de l'iris à la face antérieure du cristallin.

Digitized by Google

Depuis j'ai traité 2 cas analogues avec le même succès.

Sous l'influence de la ponction de la cornée avec le galvanocautère, les accidents inflammatoires se sont arrêtés, l'hypopyon a disparu, mais la vision a été à jamais perdue à cause des lésions que l'abcès avait déterminées dans l'iris, les procès ciliaires et quelquefois la zonule, ainsi que nous l'ont montré les examens histologiques qui ont été pratiqués sur des yeux atteints d'abcès de la cornée avec hypopyon.

Si ce mode de traitement arrête la marche des phénomènes inflammatoires, il est pour ainsi dire sans valeur sur la fonction visuelle qui est à jamais perdue.

D'autre part, tous les abcès de la cornée avec hypopyon ne sont pas justiciables d'une pareille intervention.

Lorsque l'ulcère occupe presque toute la cornée, et que l'hypopyon a dépassé le niveau du diamètre horizontal de la cornée, ce traitement reste inefficace; il faut dans ces cas avoir recours à l'incision de Sœmisch qui, en ouvrant largement la chambre antérieure de l'œil, permet au pus de s'écouler au dehors.

C'est ainsi que j'ai procédé dans le cas suivant :

Le nommé P..., Jean, âgé de 62 ans, cultivateur, reçoit le 25 juillet 1900, dans l'œil gauche, en travaillant la terre, un éclat de pierre. Pendant huit jours le malade n'éprouve dans cet œil que des accidents légers, pour lesquels il ne consulte aucun médecin. Ce n'est qu'au bout de ce temps qu'il va consulter un spécialiste de valeur, qui le soumet à un traitement peu énergique : instillations d'atropine et lavages à l'eau boriquée.

Le malade se présente à la clinique de l'Hôtel-Dieu le 20 août; il éprouve de violentes douleurs péri-orbitaires, qui empêchent tout repos; les paupières sont rouges mais non œdématiées, la conjonctive est très congestionnée, la photophobie intense, la cornée terne dans sa moitié inférieure, par suite d'une ulcération qui occupe toute cette surface ; un hypopyon considérable a envahi les deux tiers de la chambre antérieure. Séance tenante, après avoir anesthésié l'œil avec la cocaïne, la cornée est incisée avec le couteau de

Digitized by Google

de Græfe dans toute l'étendue de son diamètre horizontal. Cette intervention a été assez douloureuse, mais l'appréciation de la douleur éprouvée a été assez difficile, parce que le malade est un peu pusillanime. Comme pansement on introduit dans l'œil de la pommade iodoformée, et on applique un bandeau contensif. L'amélioration se produisit rapidement, la douleur disparaît au bout de trois jours, les phénomènes congestifs cessent assez vite, et au bout de huit jours l'œil n'était plus douloureux. A ce moment la cornée présente une perte de transparence dans ses deux tiers inférieurs ; l'iris paraît normal, mais ne réagit pas sous l'influence de l'atropine, ce qui fait supposer qu'il est adhérent au cristallin dans toute l'étendue de sa face postérieure. Malgré cette grande amélioration, la vision ne se rétablit pas, le malade ne peut compter les doigts à une courte distance ; il distingue cependant la lumière.

Trois semaines après cette intervention, lorsque tous les phénomènes inflammatoires ont disparu, et dans le but de rendre à cet œil un peu de vision, on pratique une iridectomie au niveau de la partie de la cornée qui est restée transparente. Mais cette intervention n'amène aucune amélioration, parce que la pince n'a pas de prise sur l'iris, qui ne peut être amené au dehors. Après plusieurs tentatives infructueuses pour exciser l'iris, et voyant que ces manœuvres n'amènent aucun résultat, on n'insiste pas, et l'on applique sur l'œil un pansement.

A la suite de cette intervention le patient n'a éprouvé aucune douleur, et deux jours après on lève le pansement. Le malade n'a retiré aucun bénéfice de ce dernier traitement, et huit jours après il quitte le service. L'œil opéré a conservé sa forme normale, la cornée dans ses deux tiers inférieurs est tout à fait blanche, mais la vision est entièrement abolie.

L'examen bactériologique du pus de l'ulcère et de l'hypopyon a été négatif, et n'a montré aucun micro-organisme ; la culture sur bouillon, gélose et sérum du pus de l'abcès a fait développer sur ces milieux des colonies de staphylocoques, mais comme ce microbe se trouve à l'état normal sur

Digitized by Google

la conjonctive, on ne peut conclure qu'il soit l'agent infectieux qui a donné naissance à l'abcès. Le pus de l'ulcère sur ces mêmes milieux n'a pas cultivé.

L'exécution de l'opération de Sœmisch est généralement facile, puisqu'il s'agit seulement d'inciser la cornée dans son grand diamètre horizontal, cependant il est certaines précautions qu'il faut prendre ; il faut surtout éviter de blesser le cristallin, et empêcher la sortie violente de l'humeur aqueuse. Il est souvent impossible d'obtenir ce dernier résultat, parce que, sur un œil aussi vivement enflammé que celui qui est atteint d'un ulcère à hypopyon, l'anesthésie complète s'obtient difficilement, et lorsque l'opérateur incise la cornée le malade souffre, il contracte son muscle orbiculaire, qui presse sur l'œil que l'on vient de sectionner.

Telle est la méthode classique de pratiquer l'opération de Sœmisch. M. le professeur Panas préfère une large incision périphérique en bas de la cornée, le pus collecté sort par cette voie située à la partie déclive, deux conditions reconnues indispensables en chirurgie pour faciliter l'écoulement du pus. La ponction de la cornée avec iridectomie ne mérite pas de rallier les suffrages, parce qu'elle est d'une exécution difficile et douloureuse, et, pour beaucoup de raisons faciles à comprendre, inférieure à la large incision de la cornée, telle que Sœmisch nous a appris à la pratiquer.

En résumé, le traitement de l'abcès de la cornée comprend trois modes de traitement.

1° Lorsque l'abcès est petit, superficiel, qu'il n'existe pas d'hypopyon ; la cautérisation de la cornée avec le thermocautère dans toute la partie malade sera souvent suffisante pour arrêter les progrès du mal.

2° Lorsque l'abcès est plus volumineux, que l'ulcération s'étend sur une large surface, s'il existe surtout un hypopyon ; il faut cautériser toute la partie malade, et avoir soin avec la pointe du cautère de perforer la cornée pour évacuer le pus.

3° Dans le cas où l'hypopyon est considérable, surtout s'il

Digitized by Google

occupe plus de la moitié de la chambre antérieure, ce traitement est insuffisant; il faut alors pratiquer l'opération de Sœmisch, et inciser avec un couteau de de Græfe la cornée dans toute l'étendue de son diamètre horizontal.

Un pansement approprié sera le complément de cette opération.

Dr VIEUSSE.

SOCIÉTÉ D'OPHTALMOLOGIE DE PARIS

Séance du 4 mars 1902

PRÉSIDENCE DE M. WUILLOMENET

M. PÉCHIN, *secrétaire annuel*, lit le procès-verbal de la dernière séance qui est adopté.

M. MORAX, *secrétaire général*, dépouille la correspondance qui comprend :

1° Une lettre du Dr Abt de Nancy posant sa candidature à une place de membre correspondant national. Le Dr Abt envoie un travail intitulé : *Sur un cas d'ophtalmie purulente consécutive à une pneumonie.*

2° Une lettre du Dr Armaignac de Bordeaux accompagnant le tarif des honoraires médicaux et chirurgicaux en cas d'accidents (Loi du 9 avril 1898), adopté par le syndicat des médecins oculistes de Bordeaux, ci-dessous :

Constatation d'accident avec certificat de déclaration à la mairie et duplicata pour la Compagnie . . . . . Fr.	5
Certificat de guérison.	5
Note sur l'état d'un blessé pendant la durée du traitement.	5
Rapport détaillé sur un cas traité.	10
Rapport détaillé sur un cas non traité.	20
Examen d'un sujet non blessé et rapport.	10
Consultation écrite sur un blessé non traité, destinée à être produite en justice.	50
Extraction d'un corps étranger des paupières, de la conjonctive, de la cornée.	30

Digitized by Google

Opération sur les voies lacrymales sans cathétérisme consécutif. . . . . Fr. 50
Opérations sur la cornée (cautérisation, incision, ponction). 50
Réduction ou excision des prolapsus de l'iris. 30
Opérations sur l'iris autres que l'excision des prolapsus. 100
Extraction des corps étrangers intraoculaires (ch. antérieure, iris, vitré). 100
Opérations sur le cristallin. 100
Amputation ou énucléation de l'œil. 100
Blessure exigeant des soins fréquents (par semaine). . . 10
sans toutefois que le traitement puisse dépasser. 100
Anesthésie générale. 20
Consultations entre oculistes ou autres médecins; pour chaque consultant. 10
Assistance à une opération
Pour chacun des aides :
a) Opérations jusqu'à 50 francs 10
b) Opérations au-dessus de 50 francs, le quart du tarif de l'opération.

Drs Armaignac, Badal, Cabannes, Lagrange, G. Martin, Picot, Puech, Fromaget, Sous.

Bordeaux, 21 février 1902.

3° Une lettre de M. Vignes qui s'excuse de ne pas assister à la séance et envoie à la Société au nom du Dr E. Hegg, de Berne, correspondant, un travail intitulé : *Eine neue Methode zur Messung der Tiefe der vorderen Augenkammer.*

4° Des lettres d'excuse de MM. Sureau, Antonelli, Caudron.

5° Un télégramme de M. Suarez de Mendoza.

M. Wuillomenet, *président*, déclare vacante une place de membre titulaire.

MM. Chevallereau et Chaillous. **Tabes conjugal.** — Messieurs, à propos du procès-verbal nous déposons sur le bureau une nouvelle observation de tabes conjugal que nous vous demandons de joindre à la communication que nous vous avons faite sur le même sujet dans la dernière séance.

Une femme de 51 ans, Mme A..., est venue à la consultation des Quinze-Vingts, le 17 février dernier. Le tabes est très nettement caractérisé chez elle par l'inégalité pupillaire, la pupille étant dilatée à gauche, de dimensions normales à droite, par le signe de Robertson et l'abolition des réflexes rotuliens. Le fond de

Digitized by Google

l'œil est absolument normal; il y a une hypermétropie d'une dioptrie; l'acuité visuelle est de 1/3 de chaque côté.

Les antécédents pathologiques sont à peu près nuls. Cette femme n'a jamais fait de fausse couche; elle a eu une seule grossesse, et l'enfant est mort à 3 ans de méningite. La seule maladie qu'elle se rappelle est une éruption d'urticaire, avec démangeaisons très vives, qui lui a duré environ deux mois, il y a dix ans.

Les réponses que cette malade nous a faites relativement à l'état de santé de son mari, nous ont donné le désir de voir celui-ci qui, en effet, est également un tabétique très net. Agé de 59 ans, cet homme, employé à la raffinerie Say, a depuis cinq ou six mois des douleurs fulgurantes dans les jambes. Nous constatons chez lui de l'inégalité pupillaire, les pupilles réagissent à peine à la lumière, et réagissent très bien au contraire à l'accomodation. Il y a abolition des réflexes rotuliens et des réflexes des tendons d'Achille. Chez lui comme chez sa femme, nous n'avons pu retrouver aucun antécédent syphilitique.

Ce cas de tabes conjugal nous paraît aussi caractérisé que possible et digne d'être joint à ceux qui ont été déjà publiés.

M. Darier présente au nom de M. Sculco une aiguille-pince (ago-pinza) destinée à extraire la cataracte secondaire en faisant une plaie cornéenne minimale.

M. Darier présente également une aiguille à discision et une aiguille à corps étranger.

F. Terrien. **Perforation traumatique des deux globes oculaires par balle de revolver et perte complète de l'olfaction.** — La perte des deux yeux à la suite de plaies orbito-oculaires par balles de revolver ou de fusil est relativement rare. Elle est presque toujours la suite d'une tentative de suicide. C'est ainsi que dans un travail récent, Hirschberg arrive à cette conclusion que parmi ceux qui tentent de se suicider en appliquant l'arme contre la tempe, 50 p. 100 seulement atteignent leur but; 30 p. 100 des survivants perdent la vue de l'œil droit, le canon de l'arme étant presque toujours appliqué sur la tempe droite[1]. Ce fait est la conséquence des dispositions anatomiques de la région temporale; toute la partie antérieure de celle-ci, constituée par l'os zygomatique et l'os malaire en avant et par la grande aile du sphénoïde en arrière répond à l'orbite et non à la cavité crânienne. La balle pénètre dans l'orbite du côté correspondant et, si la force de projection est suffisante, peut même traverser les masses latérales

1. Hirschberg, *Deutsche med. Wochenschrift*, 1898, n. 39.

Digitized by Google

de l'ethmoïde et pénétrer dans l'orbite opposée, endommageant plus ou moins l'œil congénère. Mais la lésion simultanée des deux yeux se rencontre rarement. Dans la guerre franco-allemande de 1870-1871, sur 860 blessures de l'organe visuel, 313 provenaient de balles; sur ce chiffre, 28 fois seulement les deux yeux furent intéressés; la cécité complète bilatérale ne fut rencontrée que 9 fois[1].

En 1891, Hirschberg ne signale qu'une observation dans laquelle la perte des deux yeux fut totale et immédiate[2]. Il faut y ajouter les cas de Heisters, Scheidemann[3] et Gottberg[4].

A côté de ces cas simples, dans lesquels la vision seule est altérée, d'autres sont compliqués de lésions voisines : nerfs moteurs de l'œil, trijumeau, carotide, cerveau, nerf olfactif, etc.

Les lésions du nerf olfactif coexistant avec les lésions du globe oculaire sont très rares. Nous n'en avons trouvé que quelques-unes.

Une première, analogue à celle que nous rapportons, d'Haberkamp[5]. Il s'agit d'une cécité simultanée des deux yeux par balle de fusil ayant pénétré au niveau de l'os zygomatique. Le globe oculaire droit était atrophié; le gauche semblait normal à première vue, mais présentait un décollement total de la rétine; il y avait, en outre, une paralysie complète du muscle droit interne gauche et perte complète de l'odorat. Le projectile, après avoir pénétré obliquement un peu en arrière de l'os zygomatique, avait perforé le globe oculaire droit, les masses latérales de l'ethmoïde et était probablement venu dans l'orbite du côté opposé contusionner fortement le globe oculaire gauche.

Dans un cas de Laqueur[6], un individu de 30 ans s'était tiré un coup de revolver à la tempe droite. L'examen radiographique montra la balle enclavée au fond de l'orbite gauche. L'œil droit était entièrement luxé et dut être énucléé. L'œil gauche, légèrement exophtalme, montrait au niveau de la papille un hématome énorme : V = 0. La coque sclérale était respectée des deux côtés. Il existait, en outre, une anosmie complète attribuée par l'auteur à une attrition de la lame criblée de l'ethmoïde par le projectile, dans son passage d'une orbite à l'autre.

1. *Sanitäts ber. über die deutschen Heere im Krieger gegen Frankreich.*, 1870-1871, III, 1.
2. Hirschberg, *Das Auge und der Revolver*, *Berl. Klin. Wochenschrift*, 1891, n. 38.
3. Scheidemann, *Augen Verletzungen durch Schläfenschüsse* (*Centr. bl. für praktische Augenheilkunde*, 1893, p. 352).
4. Gottberg, *Archiv. f. Augenheilk.*, 1895, XXX, p. 193.
5. Haberkamp, *Arch. f. Augenheilk.*, 1899, 3, p. 205.
6. Laqueur, *Arch. f. Augenheilk.*, 1902, XLIV, 4, p. 263.

Digitized by Google

Il faut ajouter à ces deux observations le cas de Mandelstamm[1] et celui de Grœnouw[2], soit en tout 5 observations avec celle que nous rapportons.

Observation.

M. Lucien L..., âgé de 26 ans, vient nous consulter le 10 janvier 1902, à l'hôpital Saint-Antoine, dans le service de M. le Dr Hayem, pour une abolition complète de la vision, d'origine traumatique.

L'accident est survenu dans les conditions suivantes : un an auparavant, le 15 décembre 1900, le sujet se tira dans la tempe droite une balle de revolver du calibre de 8 millimètres. Le canon de l'arme fut appliqué tout contre la tempe droite et on aperçoit nettement l'orifice d'entrée du projectile. Il est constitué par une cicatrice linéaire siégeant à 3 millimètres au-dessus d'une ligne horizontale passant par le cauthus externe et à 1 cent. 1/2 environ en arrière de lui.

Aussitôt après le coup, le malade, qui s'était couché avant d'accomplir son acte, ne perdit pas connaissance. Il remarqua aussitôt l'abolition brusque et complète de la vision et fut pris d'une hémorragie nasale abondante. La balle, au dire du malade, aurait été retrouvée dans le lit et serait sortie par l'angle interne de l'œil gauche. Nulle part, on ne constate de cicatrice cutanée à ce niveau; il faudrait donc admettre que le projectile s'échappa par la conjonctive ou par le globe oculaire lui-même après l'avoir perforé.

En même temps que l'abolition de la vision, le malade eut la sensation très nette de la propulsion des yeux hors de l'orbite; l'œil gauche même lui semblait rouler sur la joue. Cette propulsion fut d'ailleurs constatée par les personnes qui l'entouraient.

Transporté à l'hôpital Lariboisière, dans le service de M. le Dr Peyrot, il y resta deux mois environ; on se borna là à appliquer sur les deux yeux des pansements antiseptiques et on ne fit aucune intervention. A sa sortie, le malade était resté complètement aveugle; on lui avait fait espérer à son arrivée que peut-être l'œil droit pourrait être sauvé, ce qui montre que l'œil gauche, dès le début, avait été plus fortement endommagé que l'autre.

Etat actuel. — Les deux globes oculaires sont atrophiés et rétractés vers le sommet de l'orbite, le gauche plus encore que le droit. Il en résulte un rétrécissement de la fente palpébrale et

1. Mandelstamm, *Verletzung beider Augen durch eine Pistolenkugel* (*Centr. Blatt. f. prakt. Augenheilk.*, 1882, p. 9).
2. Grœnouw, *Klin. Monatsbl. f. Augenheilk*, 1899, p. 151.

Digitized by Google

un affaissement des deux paupières, rappelant l'aspect de l'orbite anophtalme.

L'œil droit est réduit de plus de la moitié de son volume; la cornée est petite, opaque, ne dépassant pas 5 à 6 millimètres de diamètre et il existe à la partie inféro-externe une petite bride conjonctivale étendue du limbe scléro-cornéen au fornix. Le globe est légèrement rétracté en haut.

L'œil gauche est réduit à l'état de moignon atrophique rappelant ceux que donne l'exentération. Il n'y a plus trace de cornée; le moignon est rétracté, ratatiné et montre en avant une cicatrice horizontale irrégulière, large de 1 centimètre environ. Cette cicatrice, jointe à l'absence de cornée, paraît indiquer que le globe a été perforé par la balle et que peut-être le projectile est sorti à ce niveau. Les mouvements des deux globes, quoique diminués, sont conservés.

L'acuité visuelle est nulle des deux côtés et le malade ne perçoit aucune sensation lumineuse; il éprouve de temps en temps quelques photopsies.

Il s'agit donc en résumé d'une double perforation des deux globes oculaires par une balle de fort calibre et ayant entraîné une atrophie complète de ces organes.

Mais, fait particulièrement intéressant, le malade se plaint de troubles de l'odorat. Ces troubles se manifestèrent cinq à six jours après l'accident, lorsque le malade commença à prendre quelque nourriture, il s'aperçut alors qu'il ne sentait plus rien. L'olfaction était définitivement abolie et cet état n'a présenté aucune variation depuis cette époque.

On ne constate aucun autre trouble; la sensibilité gustative est conservée; la sensibilité tactile également et il n'existe aucune autre altération de la sensibilité dans la sphère du trijumeau.

Cette abolition complète de l'olfaction se traduit par les troubles suivants : le malade a perdu complètement la sensation des saveurs; il ne perçoit plus que le sucré, le salé, l'amer et un peu l'acide. Les aliments ne lui produisent aucune impression : le pain, les différentes variétés de viande, de bonne ou mauvaise qualité, les fruits, tout est confondu.

Les différents liquides : lait, café au lait, vin, ne sont pas distingués. La bière et le café lui donnent seulement une sensation d'amertume particulière. Le vin n'est pas reconnu, mais le malade fait cependant la différence du vin pur avec le vin mélangé d'eau; il y a dans le premier cas une âcreté particulière qui n'existe pas dans le second.

Le tabac ne donne aucune sensation, si bien que le sujet, qui auparavant aimait à fumer, en a perdu l'habitude et n'en éprouve

Digitized by Google

aucun besoin. La fumée se traduit dans la bouche par une sensation légère de chaleur et c'est tout.

Il en est de même pour les fruits; les pêches et les cerises, qui étaient autrefois ses fruits préférés, lui paraissent maintenant détestables; à part une légère sensation de fraîcheur dans la bouche qui ne lui est nullement agréable, il ne perçoit aucune autre saveur et éprouve pour eux de la répulsion. Certains fruits acidulés comme l'orange lui donnent une sensation particulière d'âcreté très désagréable.

Enfin les odeurs les plus fortes comme l'éther, le chloroforme, les essences, placées sous les narines, ne sont pas perçues.

L'olfaction est donc complètement abolie; seul le goût est conservé et se traduit par la perception des saveurs amères, salées ou sucrées. Encore ne sont-elles pas perçues immédiatement, mais après un certain temps. De même pour les saveurs acides, comme le vinaigre, qui ne sont plus perçues comme autrefois.

On ne constate aucune autre altération; l'ouïe du côté droit est considérablement diminuée; le sujet n'entend que très faiblement le tic-tac d'une montre appliquée tout contre le pavillon de l'oreille droite; mais cette diminution de l'audition remonte à l'enfance et n'a aucun rapport avec l'accident. L'audition est normale à gauche.

Rien à noter de particulier du côté des autres appareils. L'examen radiographique et rhinoscopique n'ont donné aucun résultat.

Il s'agit donc en résumé dans cette observation d'une perte complète de la vision avec atrophie des deux globes oculaires et abolition de l'olfaction consécutives à une blessure par balle de revolver de gros calibre. Comme le montre la perforation simultanée des deux globes oculaires et la lésion du nerf olfactif, le trajet suivi par la balle semble avoir été très oblique; il est probable que la balle, qui a été recueillie par l'entourage du blessé et qui est fortement mâchée, est sortie après avoir perforé obliquement de dedans en dehors et d'arrière en avant le globe oculaire gauche. L'anosmie complète observée chez ce malade semble devoir être attribuée, comme dans le cas de Laqueur, à une attrition de la lame criblée de l'ethmoïde par le projectile dans son passage d'une orbite à l'autre. Bien que l'examen rhinoscopique n'ait donné aucun résultat on ne peut, en raison du trajet suivi par la balle, penser à une lésion au niveau de l'apophyse cristagalli, mais à une lésion siégeant à la partie tout à fait supérieure des fosses nasales.

La perte complète de l'olfaction chez notre blessé permet de bien étudier les sensations purement gustatives. On en décrit

Digitized by Google

quatre : les saveurs douces, les saveurs amères, les saveurs salées et les saveurs acides. Certains auteurs, comme MM. Valentin et Duval, veulent retirer au goût les saveurs salées et acides. Cette opinion, inexacte et combattue par Vintschgau et Gley, contient cependant une part de vérité, car, dans notre observation, nous l'avons vu, alors que les saveurs douces et amères sont parfaitement conservées, les saveurs salées et acides sont très diminuées, surtout les saveurs acides, qui sont presque abolies.

Enfin, cette observation montre que l'absence ou la destruction des nerfs olfactifs entraîne nécessairement la perte de l'olfaction, fait d'ailleurs admis aujourd'hui, malgré les quelques cas dans lesquels on aurait observé la conservation du sens de l'olfaction malgré la perte des nerfs olfactifs (Lebec, Testut). Elle montre aussi que la suppléance par des filets du trijumeau admise par Fischer n'existe pas, car chez notre blessé le trijumeau n'a pas été intéressé et, bien que l'accident remonte à quinze mois, il n'existe aucun phénomène de suppléance.

M. A. Terson. — La perte de l'olfaction est sans doute exceptionnelle à la suite de la pénétration des balles de revolver dans l'orbite. Il est moins rare de voir les deux orbites traversées par une balle. J'ai eu à extraire une balle qui, à la suite d'une tentative de suicide, avait traversé les deux orbites, détruit les deux yeux et s'était placée sous la peau de la tempe opposée.

M. Péchin. — Le malade de M. Terrien me rappelle un jeune homme que j'ai soigné il y a trois ans, qui, dans l'intention de se suicider, s'était tiré une balle de revolver de 7 millim. 1/2 dans la tempe gauche. L'entrée de la balle était à 3 centimètres du bord orbitaire et à 2 centimètres au-dessus d'une ligne horizontale allant de ce bord (angle externe) de l'orbite à la partie antérieure de l'hélix du pavillon de l'oreille gauche. Ce traumatisme eut pour résultat, à gauche, la parésie du droit supérieur, l'atrophie optique complète et une large déchirure choroïdienne; à droite, une atrophie optique partielle qui laissa une vision de 1/7. Ces diverses lésions indiquaient nettement le trajet suivi par la balle et je pensai que celle-ci avait dû s'arrêter dans les cellules ethmoïdales postérieures ou dans le sinus sphénoïdal pour y déterminer une lésion de la paroi du canal optique avec retentissement sur le nerf optique. Une épreuve radiographique me montra que mon diagnostic était exact. Chez ce malade la première paire et ses ramifications étaient indemnes.

M. Jocqs. — Je relèverai dans l'intéressante communication de M. Terrien que la balle n'a pas dû sectionner le muscle de l'œil puisque celui-ci avait conservé ses mouvements et qu'il n'y avait pas d'exophtalmie après l'accident.

Digitized by Google

Il n'en a pas été de même dans le cas que j'ai publié dans la séance du 12 octobre 1897. Je ne veux pas revenir sur les détails de l'observation, je vous rappellerai seulement que l'exophtalmie due à l'inertie musculaire fut combattue par la désinsertion partielle de la capsule de Tenon qui permit à l'œil de se reporter en arrière. J'ajoutais que peut être cette opération serait-elle indiquée dans l'exophtalmie de la maladie de Basedow où la propulsion de l'œil en avant paraît due à la contraction des fibres lisses des ailerons de la capsule et du muscle orbitaire de Müller.

Dr Kalt. **Tumeur infectieuse de la conjonctive, de la sclérotique et du corps ciliaire.** — Je serais très heureux d'avoir l'avis de la société sur le cas de ce malade où le diagnostic me paraît particulièrement difficile.

Cet homme, ouvrier agricole, âgé de 50 ans, présente l'état suivant :

L'œil droit est *seul* malade. Les paupières sont intactes, un peu resserrées par la photophobie. Sur le globe, tout autour de la cornée, un épaississement du tissu épiscléral et conjonctival en forme d'anneau large d'un centimètre environ, faisant tout le tour de la cornée et s'étendant en arrière jusqu'à la région équatoriale.

La surface est rouge sombre, parsemée de petites ecchymoses, lisse. L'éclairage oblique permet de reconnaître vaguement dans la profondeur du tissu des nodules jaunâtres. Le bord cornéen est légèrement envahi par une altération superficielle ressemblant aux altérations trachomateuses, mais sans perte de substance.

Le reste de la cornée est transparent.

Les culs-de-sac conjonctivaux ne présentent aucune altération.

La chambre antérieure est devenue très profonde.

L'iris, un peu décoloré, a été le siège d'iritis avec exsudation plastique. Pas de formations nodulaires dans son parenchyme.

Cristallin intact. Corps vitré inéclairable. Tension un peu abaissée. Vision réduite à la perception des doigts.

L'affection a débuté en juillet 1901 par des phénomènes de conjonctivite avec photophobie, sans sécrétion muqueuse. L'état resta stationnaire jusqu'en décembre dernier où la vision s'affaiblit beaucoup.

Comme étiologie il n'y a ni traumatisme, ni projection de matières étrangères dans l'œil. Le malade ne s'est jamais livré qu'à des travaux dans les champs.

Il s'agit évidemment d'une infiltration inflammatoire à marche chronique, portant sur la conjonctive, l'épisclère, le corps ciliaire et l'iris.

Quelle est l'origine? J'ai pensé d'abord à la conjonctivite déter-

Digitized by Google

minée par les poils de chenilles (ophtalmia nodosa). Mais il manque la *diffusion* des lésions dans les culs-de-sac et sur la surface générale de la conjonctive, ainsi que les formations pseudo-granuleuses.

On ne trouve pas trace de poils, et le malade ne s'est pas exposé à un taumatisme de ce genre.

S'agirait-il de tuberculose? L'excision d'un fragment de tissu épiscléral a montré que ce tissu était envahi par des éléments jeunes et contenait de très nombreuses cellules géantes. L'examen bactériologique et l'inoculation au cobaye n'ayant pas été faits, je ne saurais en dire davantage. Pourtant nous remarquerons que l'hypothèse d'une infiltration tuberculeuse durant huit mois, sans ramollissement, sans nodules iriens, sans lésions des ganglions lymphatiques du voisinage, est assez difficile à admettre.

Dans la syphilis je ne connais pas davantage d'altérations semblables à celles-ci.

L'état général du malade paraît bon; cependant il présente de l'œdème des jambes le soir depuis quelques jours seulement. Le cœur parait sain. Pas d'albumine dans les urines.

M. A. Terson. — J'ai soigné pendant près d'un an un sujet atteint d'une *scléro-conjonctivite hyperplasique diffuse* avec production d'un tissu exubérant arrivant presque au milieu de la cornée et d'aspect identique à celui présenté par M. Kalt. L'iridocyclite concomitante fut tellement grave que j'ai été amené à l'énucléer. Je compte faire l'examen histologique.

M. Morax. — Le cas de M. Kalt me rappelle les faits publiés sous le nom d'infiltration gélatineuse du limbe ou encore le cas publié par Peppmüller. C'est un fait très intéressant dont le diagnostic précis ne sera obtenu que par l'inoculation expérimentale au cobaye ou par l'injection sous-cutanée au malade d'un lambeau de tissu épiscléral. Les préparations que nous montre M. Kalt sont très nettes : c'est un tissu formé par des cellules épithélioïdes avec cellules géantes, mais cela n'est pas suffisant pour conclure à l'étiologie. Dans le cas de Peppmüller on avait conclu tout d'abord à la syphilis en raison de bacilles et de l'efficacité du traitement anti-syphilitique. Un nouvel examen permit de mettre en évidence quelques bacilles de Kock et on conclut à une tuberculose guérie par le traitement anti-syphilitique. J'avoue que ma conviction n'est pas faite alors qu'elle l'eût été si on avait pratiqué une inoculation expérimentale du tissu épiscléral au cobaye. On peut souvent après quinze jours à trois semaines être renseigné sur la présence de bacilles tuberculeux; il suffit d'enlever le ganglion tuméfié correspondant à l'ulcère d'inoculation du cobaye et à rechercher dans le pus caséeux du ganglion la présence des bacil-

Digitized by Google

les tuberculeux. — J'espère que M. Kalt nous donnera ultérieurement des renseignements sur le résultat du diagnostic expérimental.

M. Jocqs. — Ce qui m'a frappé surtout dans l'examen de cet œil, c'est que la pression sur la région ciliaire dénote qu'il est douloureux et plus mou que normalement. Il n'est donc pas douteux qu'il y a de l'irido-cyclite et même une uvéite généralisée ainsi que le démontre encore le trouble profond du corps vitré. En conséquence, je crois que les signes externes ont, dans ce cas, une moindre valeur, car je ne les considère que comme des signes congestifs, œdémateux secondaires. Je ne crois donc pas que la clé du diagnostic puisse résider dans l'examen microscopique d'une parcelle de la conjonctive ou dans des inoculations expérimentales.

M. Morax. — L'inoculation expérimentale ne nous renseigne pas sur l'origine exogène ou endogène du processus inflammatoire, mais le fait que M. Kalt a pu mettre en évidence des lésions inflammatoires à cellules géantes situées sur la conjonctive nous suffit. C'est la cause de ces lésions qu'il s'agit de mettre en évidence et c'est ce que nous devons demander à l'inoculation expérimentale.

M. Sulzer. **Sur la vision des signaux colorés et les épreuves de la dyschromatopsie.** *Rapport sur un travail* de M. André Broca, professeur agrégé à la Faculté de médecine. — M. Broca s'est proposé de préciser davantage les conditions de l'examen nécessaire pour prévenir les catastrophes qui peuvent résulter d'une perception colorée imparfaite des employés des chemins de fer et des marins. Allant au fond de la question M. Broca étudie d'abord les conditions géométriques du problème. « Les signaux optiques » dit-il, se font toujours au moyen d'un concentrateur qui renvoie la lumière de la source dans une direction déterminée. Voyons comment on voit un concentrateur ainsi éclairé. Je vais exposer les faits par une méthode accessible à ceux même qui ne sont familiarisés qu'avec les notions les plus élémentaires de géométrie. Voyons d'abord ce qui se passe quand un diaphragme se trouve placé devant une surface lumineuse indéfinie; nous montrerons ensuite que ce cas, qui semble si éloigné de celui du projecteur, va nous conduire directement à la solution de la question.

Soit S (fig. 1) la surface lumineuse d'éclat uniforme, DD' le diaphragme, P le point éclairé. La démonstration va être très aisée en supposant le point P assez éloigné pour que l'émission de la surface S suivant SDP ou S'D'P_1 soit identique à l'émission nor-

Digitized by Google

male[1]; dans la pratique qui nous occupe cela est largement suffisant. Considérons d'abord (fig. 2) une petite surface lumineuse s, d'éclat intrinsèque e, cela veut dire que l'intensité lumineuse qu'elle émet est égale a es et en un point P situé à la distance r elle produira un éclairement $\frac{es}{r^2}$. Supposons que la surface soit un cercle de rayon a, sa surface S est πa^2, et l'éclairement en P est $\pi e \frac{a^2}{r^2}$; or, $\frac{a}{r} = \text{tg}\,\varphi$, φ étant l'angle APO.

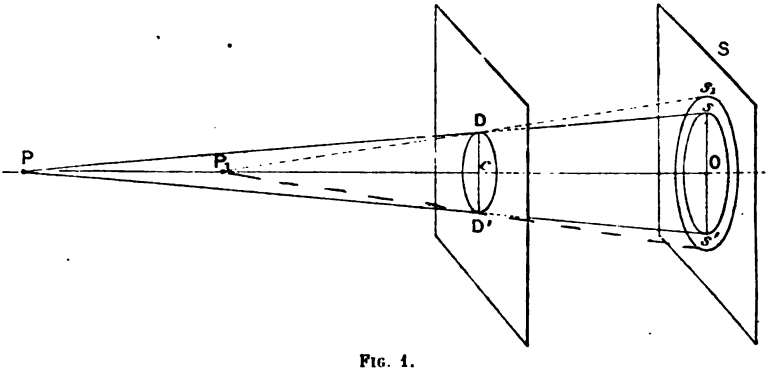

Fig. 1.

Revenons maintenant à la fig. 1 et prenons deux points P et P_1. P sera éclairé par la surface du cercle OS, et P_1 par celle du cercle OS_1. Calculons l'éclairement en P et P_1; $\text{tg}\,\varphi$ relative à P est $\frac{DC}{PC}$; $\text{tg}\,\varphi$, relative à P_1 est $\frac{DC}{P_1C}$. Donc l'éclairement dû à la surface uniforme d'éclat e située en S sera pour le premier

$$\pi\, e\, \text{tg}^2\, \varphi = \pi\, e\, \frac{DC^2}{PC^2}$$

et pour le second

$$\pi\, e\, \text{tg}^2\, \varphi_1 = \pi\, e\, \frac{DC^2}{P_1C^2}.$$

Donc, quand on a un diaphragme devant une surface indéfinie, les éclairements aux divers points situés en avant sont inversement

1. Ce fait se produit très rapidement. La loi de Lambert, à peu près exacte pour les surfaces émissives, dit en effet que l'émission est proportionnelle à cos SPO; dans tous les cas pratiques cos SPO se confond à très peu près avec l'unité. Quand on tient compte de cos SPO, les résultats s'appliquent encore, mais la démonstration devient moins élémentaire.

Digitized by Google

proportionnels aux carrés des distances *au diaphragme* et non à la source lumineuse et tout se passe, la formule le montre immédiatement, comme si le diaphragme avait l'éclat même de la surface indéfinie. La raison d'être de ce fait est qu'aux divers points, à cause du diaphragme, on n'utilise pas la même surface de la source.

Supposons maintenant que le diaphragme D limite une lentille

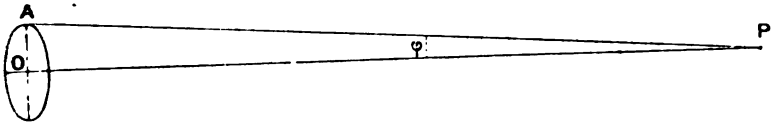

Fig. 2.

ou un miroir, nous répéterons exactement le même raisonnement, mais cette fois la source lumineuse effectuée sera non la source elle-même, mais son image dans l'appareil optique. Pour trouver la partie d'une source S (fig. 3), placée derrière une lentille L, par exemple, et éclairant le point P, il suffit, si on veut éviter de construire l'image de S, de prendre l'image P′ de P. La région *ab*, découpée sur la surface par les rayons qui joignent P aux bords de la lentille, est celle qui sert à éclairer le point P′.

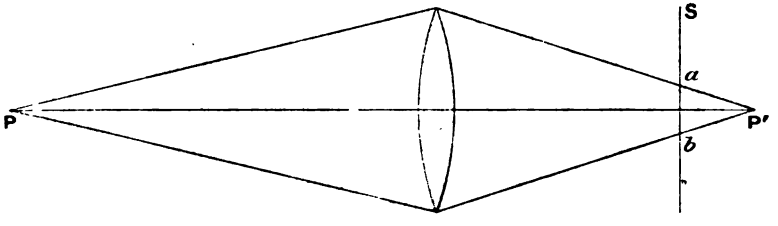

Fig. 3.

Si donc on se place dans le cas d'un projecteur, où S est au foyer et P très loin, on voit que la région utilisée de la source est très petite. Les dimensions de celle-ci ne servent qu'à donner du champ à l'appareil; pour sa puissance, l'éclat intrinsèque de la source intervient seul.

Je ne répète pas ici la démonstration classique qui montre que l'éclat d'une image est égal à celui de l'objet, elle suffit avec ce qui précède pour montrer que l'œil verra un projecteur sous forme d'une surface lumineuse ayant le même éclat intrinsèque que la source lumineuse, à condition qu'il ne présente pas d'aber-

Digitized by Google

ration de sphéricité; l'éclairement, d'après ce qui précède, variera en raison inverse du carré des distances à la lentille. Un projecteur se comporte donc exactement comme une surface lumineuse.

Après avoir ainsi déterminé les conditions dans lesquelles fonctionnent les sources lumineuses, destinées à fournir les signaux colorés, Monsieur Broca examine les différentes conditions dans lesquelles se forment leurs images rétiniennes. Au sujet du fonctionnement rétinien il convient de distinguer deux modes foncièrement différents. Bougues le premier les avait distingués et Giraud-Teulon a longuement exposé leur signification pour l'acuité visuelle. Quand un objet s'éloigne de l'œil, la quantité de lumière qu'il envoie à la rétine diminue proportionnellement au carré de la distance; mais la surface de l'image rétinienne diminuera selon la même raison. L'éclat de l'image restera donc le même quelle que soit la distance de l'objet à l'œil et chaque élément rétinien couvert par cette image recevra une quantité constante de lumière. Mais il arrivera un moment, où, par suite de l'éloignement croissant de l'objet, l'image rétinienne deviendra assez petite pour ne frapper qu'un *seul* élément rétinien. A partir de ce moment l'intensité lumineuse qui excite cet élément sensitif sera inversement proportionnée au carré de la distance à laquelle se trouve la source. A la limite de la visibilité, il se passe donc pour la vision des feux ce qui se passe pour la vision des lumières très faibles.

M. Broca montre alors, que pour un projecteur de 30 centimètres de diamètre, ce qui est déjà notable pour un signal coloré, l'image rétinienne est plus petite que la section d'un cône quand le projecteur se trouve à la distance de 1,000 mètres ou plus de 1,000 mètres. A partir de cette distance nous le voyons comme un point sans dimensions, dont l'éclat varie en raison inverse du carré des distances. D'ailleurs l'absorption de la lumière par l'atmosphère fait varier plus vite l'éclat des signaux optiques. Un premier point à noter est que cette absorption est sélective, inégale pour les différentes variations dont se compose la lumière blanche. Il en résulte qu'à grande distance un feu même blanc paraît toujours rouge. C'est là une première raison de choisir le rouge comme feu de signal principal.

Une seconde raison est l'existence de l'intervalle photochromatique, petit ou nul pour le rouge, très grand pour le vert et le bleu.

Pour toute lumière même simple on commence par avoir la notion de lumière avant celle de couleur quand l'intensité de la lumière simple s'accroît lentement à partir de zéro, alors même que les plages lumineuses sont étendues. Quand on prend des

Digitized by Google

plages petites, la notion de couleur n'apparaît qu'avec des intensités beaucoup plus considérables. L'observation la plus sommaire montre alors que les diverses couleurs se comportent toutes différemment. La différence qui existe entre l'intensité du minimum lumineux perceptible et le minimum chromatique est d'autant plus grande que la couleur est plus réfrangible. Pour certains yeux l'intervalle photochromatique n'existe pas pour le rouge (Parinaud); Charpentier au contraire l'a mesuré et a trouvé un chiffre plus élevé que le chiffre de la plupart des observateurs (Broca, Sulzer). Pour des plages larges les intervalles photochromatiques pour les différentes couleurs peuvent être exprimés par les chiffres suivants :

Rouge 4; orange 5,5; jaune 9,6; vert 196; bleu 628. D'ailleurs, quand les plages diminuent de diamètre apparent, ces nombres augmentent considérablement. On comprend donc aisément qu'un signal coloré soit vu longtemps comme un feu incolore avant que l'on puisse affirmer sa couleur. Les marins savent en outre qu'il y a de grandes différences individuelles pour les distances auxquelles un feu coloré, ou d'abord incolore, apparaît avec sa couleur propre.

Le feu rouge doit être reconnu plus aisément que le feu vert, à cause de son petit intervalle photochromatique; c'est en effet ce que l'expérience vérifie. Le bleu est une couleur de signal défectueuse à cause de son grand intervalle photochromatique.

De tout ce qui précède M. Broca tire la conclusion pratique suivante :

Actuellement l'examen de la perception colorée se fait à l'aide de plages larges (Laines de Holmgren et verres colorés de Barthélemy). Or, la viciation du sens coloré est souvent localisée à la partie centrale de la rétine et c'est elle qui est mise en jeu dans la vision des signaux colorés usuels, c'est elle qui possède un intervalle photochromatique considérable. M. Parinaud a proposé depuis longtemps l'emploi du photoptomètre pour étudier les intervalles photochromatiques. C'est une excellente méthode quand on diminue la plage de façon à ce qu'on mette l'œil exactement dans les conditions où il se trouve en percevant des signaux colorés. Un œil normal doit distinguer la couleur d'un fanal de 30 centimètres de diamètre à 6 kilomètres. Dans ces conditions celui-ci est vu avec l'éclat de la flamme de pétrole sous un angle de $\frac{0,3}{6,000}$ ou $\frac{1}{20,000}$. Si donc on perce dans un écran un trou de 1 dixième de millimètre, ce qui est aisé, ce trou, s'il a l'éclat d'une lampe à pétrole, devra être reconnu à 2 mètres par un œil normal, avec sa couleur.

Digitized by Google

Les propriétés ci-dessus indiquées des diaphragmes montrent qu'il suffit de placer un trou de cette espèce devant une flamme de pétrole pour réaliser les conditions du projecteur. Une simple lampe à pétrole dans une lanterne close avec un diaphragme percé d'un trou de 0 m/m 1 permettra, avec une chambre noire de 4 m. 50 de long, d'explorer la sensibilité chromatique dans ses rapports avec la vue des signaux colorés.

M. Broca s'appuie donc sur la théorie des projecteurs et celle des diaphragmes pour réaliser d'une manière tout à fait simple les idées émises par M. Parinaud en 1882, qui sont les seules à mettre en œuvre pour un examen véritablement utile du sens chromatique chez les employés de chemins de fer et les marins.

Messieurs, je ne vous exposerai point la liste des travaux de M. Broca. Leur énumération serait plus longue que ce rapport, déjà trop long par le grand nombre de questions intéressantes et importantes auxquelles touche le remarquable travail dont il est l'exposé succinct. Je vous rappelerai que M. Broca, professeur agrégé à la Faculté de médecine, est physicien et physiologiste. Comme physicien ses travaux ont rendu son nom connu à tous ceux qui s'occupent de cette science, et la société française de physique l'a nommé membre de son conseil. Comme physiologiste M. Broca s'occupe surtout d'optique physiologique, qu'il enseigne depuis plusieurs années. La société d'ophtalmologie de Paris ne pourra que se féliciter de compter M. Broca parmi ses membres et celui-ci nous sera d'un concours précieux au moment où une commission internationale dont M. le prof. Marey est le président et M. Broca le secrétaire, est appelée à unifier et à modifier les mesures des sensations, parmi lesquelles l'acuité visuelle occupe la première place.

Interventions chirurgicales dans les cas de stase papillaire. *Rapport sur le travail de* M. DRUAULT *par* M. CHEVALLEREAU. — Messieurs, nous avons souvent à examiner dans nos cliniques des malades atteints de stase papillaire à un degré plus ou moins avancé et due certainement à des lésions centrales. L'étiologie en est fort obscure, il s'agit soit d'une méningite de nature tout à fait indéterminée, soit d'une tumeur cérébrale dont il est impossible d'indiquer le siège, soit de toute autre maladie intracrânienne; une seule chose est certaine, c'est que cette stase papillaire conduit presque fatalement vers l'atrophie de la papille et que le malade, s'il guérit de la maladie principale, restera néanmoins complètement et définitivement aveugle. On comprend que, émus de ce pronostic, les auteurs aient cherché divers moyens d'en atténuer la gravité. Le traitement médical seul suffit

Digitized by Google

bien rarement à faire disparaître assez vite la tumeur, cause de la stase papillaire; ce n'est guère que chez les syphilitiques que l'on peut entrevoir un résultat pareil. Le traitement chirurgical radical, consistant à enlever par une opération la cause du mal, ne pourrait être tenté que dans des cas très spéciaux. Un traitement chirurgical palliatif est donc le seul qui puisse réellement être mis en jeu, et c'est à lui que M. Druault a consacré son travail.

Trois opérations ont été conseillées dans le but de combattre soit la céphalée, habituelle dans ces cas, soit la stase papillaire : 1° l'ouverture des gaînes du nerf optique, proposée par notre collègue, M. de Wecker; 2° la ponction rachidienne; 3° la trépanation crânienne avec ou sans ouverture de la dure-mère et ponction ventriculaire.

L'ouverture de la gaîne du nerf optique a été pratiquée par M. de Wecker dès avant le congrès de Londres de 1872; elle avait pour but de permettre l'écoulement du liquide céphalique et de soulager d'autant le nerf optique, et, en effet, cette ouverture paraît avoir produit dans quelques cas une diminution des douleurs, mais l'amélioration de la vision est restée douteuse. D'autre part, cette opération paraît assez délicate; elle expose le nerf à être blessé par compression, tiraillement ou même par section partielle accidentelle. M. Druault a pratiqué deux fois chez le chien une dénudation partielle du nerf optique au voisinage du globe oculaire en opérant à ciel ouvert et en évitant de blesser le nerf ou de produire une hémorragie. La guérison s'est faite normalement par première intention, et cependant les chiens étant sacrifiés, l'un au bout de six jours, l'autre au bout de vingt jours, l'examen microscopique a montré des altérations assez profondes des nerfs dans les points dénudés et même, dans un cas, la dégénérescence de nombreuses fibres nerveuses.

L'emploi de la ponction lombaire a été proposé, en 1891, par Quincke contre l'hypertension du liquide céphalo-rachidien. Des observations rapportées par M. Druault, il résulte que la stase papillaire peut disparaître comme les autres symptômes de compression cérébrale, après une seule évacuation du liquide céphalo-rachidien par la ponction lombaire, mais que ce résultat est loin d'être constant. D'autre part, cette opération qui paraît absolument insignifiante, a cependant entraîné la mort dans certains cas d'hypertension intracrânienne où on la pratiquait pour amener une décompression des centres nerveux.

Dès le début, Quincke reliait à un tube de verre vertical l'aiguille qui lui servait à faire la ponction; il pouvait ainsi mesurer

Digitized by Google

la pression du liquide céphalo-rachidien. On n'a peut-être pas suivi suffisamment cette pratique qui permettrait d'établir exactement les rapports entre l'hypertension intra-crânienne et les symptômes qu'on lui attribue généralement, en particulier la stase papillaire.

La ponction lombaire a l'avantage de donner un échantillon du liquide céphalo-rachidien dont l'examen chimique ou microscopique peut donner des renseignements précieux pour le diagnostic; c'est même surtout dans les cas douteux qu'il y aura quelque avantage à employer cette ponction.

La trépanation palliative a été proposée dans le cas de tumeur cérébrale par Horsley; elle a été pratiquée bien des fois, puisque déjà, en 1898, Chipault estimait à 400 le nombre des trépanations pour tumeurs cérébrales pratiquées à ce moment; malheureusement, ces observations ne peuvent, qu'en bien petit nombre, être utilisées pour déterminer l'influence de cette opération sur la marche de la stase papillaire. Aux observations déjà publiées, M. Druault en joint 9 inédites, dont 4 dues à M. Dianoux, et 5 qui lui sont personnelles.

Dans bon nombre de cas, la trépanation a amené une amélioration ou une guérison de la stase papillaire, et la proportion des cas favorables paraît sensiblement plus forte qu'avec la ponction lombaire. Il y a cependant des dangers de plusieurs sortes. Des cas de mort ont été observés, surtout avec des tumeurs du cervelet, le plus souvent à la suite de ponctions ventriculaires et sans doute par décompression trop brusque. Dans ces cas, la trépanation palliative ne doit être accompagnée ni de ponction ventriculaire, ni même d'incision de la dure-mère.

Après la trépanation, même lorsqu'il n'y a pas eu de hernie cérébrale, la partie de l'écorce du cerveau sous-jacente à la brèche osseuse est plus ou moins altérée et généralement entièrement détruite par la suite. Enfin, lorsque l'évolution de la tumeur continue après la trépanation, il se forme un soulèvement des téguments, soit par envahissement néoplasique, soit par formation d'une poche de liquide céphalo-rachidien.

Quand il n'existe aucun signe de localisation cérébrale, il faut éviter de trépaner au niveau de la zone rolandique et opérer plutôt à droite qu'à gauche pour éviter plus sûrement des troubles aphasiques. La grandeur de l'orifice osseux ne semble d'ailleurs avoir qu'une influence minime sur l'effet produit. L'ouverture de la dure-mère est contre-indiquée dans les cas où l'on craint une décompression trop brusque; au contraire, elle est indiquée dans tous les cas où l'on conserve quelque espoir de transformer la trépanation palliative en une opération curative.

Digitized by Google

Quant à la ponction ventriculaire, elle est le plus souvent sans utilité.

Dans les cas de stase papillaire, on commencera donc par une ponction lombaire qui aidera d'autre part au diagnostic et permettra de mesurer la tension du liquide céphalo-rachidien; on répétera cette ponction si elle donne quelque amélioration. Dans les cas où la ponction ne donne rien et où, d'autre part, il n'y a aucune probabilité qu'on ait affaire à un syphilitique, on pratiquera le plus tôt possible la trépanation palliative.

Ce travail fait grand honneur à l'esprit d'observation et au sens clinique de M. Druault; il suffirait à assurer à son auteur une place parmi nous s'il n'avait déjà beaucoup d'autres titres à notre estime et à notre sympathie.

M. Péchin. — Des nombreuses trépanations que j'ai fait pratiquer dans les cas de stases papillaires je conclus que l'effet principal et souvent le seul obtenu est la cessation de la céphalée qui parfois tourmente beaucoup les malades. Il y a toujours indication à pratiquer cette opération le plus tôt possible. Avec une intervention hâtive on peut espérer que les phénomènes de stase n'aboutiront pas à l'atrophie optique, si toutefois la nature de la lésion intracérébrale le permet. Dans quelques cas rares j'ai vu la vision revenir, notamment chez un jeune homme que j'ai observé en ville avec mon collègue Bochon-Duvignaud et qui a été trépané par M. Walther avec plein succès.

M. Kœnig. — Je viens d'écouter avec le plus grand intérêt le rapport de M. Chevallereau sur le travail de M. Druault à propos de l' « intervention chirurgicale dans la stase papillaire ». Depuis quelque temps déjà j'étudie cette question, mais je n'ai pas eu recours aux grands procédés chirurgicaux dont nous entretient M. Druault, et dont les résultats, en somme, sont peu encourageants. Je ne dirai que quelques mots de mon étude. Chez une dame aveugle de l'œil gauche par suite d'une névrite optique périphérique (il n'y avait qu'une perception lumineuse), j'ai eu l'idée de pratiquer à deux reprises des sclérotomies antérieures au niveau du canal de Schlemm, au niveau de la région du grand cercle vasculaire de l'iris. L'émission sanguine obtenue fut importante et quelques jours après, la malade pouvait lire l'en-tête du *Figaro*. La légère infiltration qui englobait le nerf optique avait en partie disparu, et l'hyperhémie était moins accusée. Je fis, trois mois plus tard, la même intervention et, dès ce jour, la malade put lire avec cet œil les caractères ordinaires. Elle se considérait comme guérie lorsqu'un an plus tard, les mêmes accidents se produisirent à l'œil droit; la cécité fut complète. Cette dame ne voulant pas se déplacer resta longtemps sans soin, puis je lui

Digitized by Google

conseillai de s'adresser au Dr Teillais, qui pratiqua la même opération; il n'y avait même pas de perception lumineuse. Notre confrère m'écrivit que le résultat avait dépassé ses espérances : elle put compter les doigts à plus de trois mètres. Il y eut récidive; je refis alors deux sclérotomies; mais, tandis que la vision de l'œil gauche s'était maintenue bonne, celle de l'œil droit baissa. Cette différence provient assurément du retard apporté par la malade pour se soumettre à l'intervention. Ce fait clinique est curieux sans doute, mais il faut toujours s'incliner devant les enseignements de la clinique. Quant à l'interprétation, à la genèse de ces résultats, elles peuvent aisément tirer leurs sources de la disposition des vaisseaux du globe de l'œil et de l'anastome de la circulation du segment antérieur et du segment postérieur de l'œil, des voies de filtration antérieures, de l'évacuation de l'humeur aqueuse qui active et renouvelle les sécrétions, etc. En terminant, je dirai que je n'ai ici en vue que les névrites optiques périphériques, les névrites rhumatismales dont les caractères spéciaux ont été décrits par Parinaud. Ma malade est une arthritique rhumatisante avérée. Elle a eu même des accès de goutte; il y a eu une année d'intervalle entre l'évolution des deux névrites. Il ne saurait être question ici des névro-rétinites par tumeurs cérébrales.

M. Jocqs. — Les faits relatés par M. Koenig, comme tous les faits cliniques, sont, indépendamment de leur interprétation, très intéressants. Il n'est, en effet, pas indifférent de savoir que la sclérotomie antérieure peut avoir une influence favorable sur la névrite optique par stase. Mais j'avoue que l'explication de cette action par la saignée locale ne me satisfait pas. Je préférerais y voir le résultat de l'abaissement de la tension intraoculaire, celle-ci fût-elle normale. Il est, en effet, possible que cette détente de l'œil, diminuant déjà la compression d'avant en arrière sur la papille, puisse aussi faire diminuer la compression du nerf au niveau de l'anneau sclérotical.

M. le Dr Galezowski. — Il me serait difficile de me prononcer d'une manière positive sur les avantages ou les dangers des opérations proposées par le candidat, et notamment la trépanation ou la ponction et l'aspiration du liquide céphalo-rachidien dans les cas de névrite optique provoquées par des tumeurs cérébrales.

Ces opérations ne pourront amener la guérison à moins que le névrite soit le résultat d'une méningo-encéphalite syphilitique, malarique, etc.; et alors il sera de notre devoir d'agir contre la cause constitutionnelle qui a pu provoquer le mal.

Mais il arrive des cas, dans lesquels la névrite optique étranglante avec des stases veineuses aura amené une cécité presque

Digitized by Google

complète et alors j'ai recours à une sclérotomie cruciale par mon procédé comme vient de l'indiquer notre éminent confrère, le Dr Koenig. Cette opération, faite d'après mes indications dans quatre points diamétralement opposés autour de la cornée, amène une détente complète et dégage la circulation dans la papille optique. Si à ce moment on soumet en même temps le malade au traitement approprié pour combattre la cause constitutionnelle du mal, on parvient quelquefois à sauver la vue au moins en partie.

A l'appui de cette assertion je puis rapporter l'histoire d'un malade, que j'ai eu à soigner depuis le mois de mars ou avril de l'année dernière. Il s'agissait chez lui d'une périnévrite optique double avec une perte considérable de la vision au point que le malade ne distinguait que le jour. La cause était malarique; je lui ai prescrit la quinine, les injections de cacodylate de soude et des frictions mercurielles. De plus, je lui ai pratiqué la sclérotomie aux deux yeux. Sous l'influence de ce traitement le mal a été conjuré, la névrite a diminué peu à peu, et la vue est revenue au point qu'il peut aujourd'hui se conduire tout seul et il peut lire les caractères n° 3 de l'échelle typographique.

M. Kœnig. **Mélano-sarcome du corps ciliaire et de l'iris.** (*Travail lu dans la dernière séance*, 4 février 1902). — Le fait dont je rapporte plus loin l'observation n'a pas une valeur scientifique importante puisque nous avons tous observé des sarcomes de la choroïde en plus ou moins grand nombre. Cependant une particularité clinique sortant de la banalité des observations ordinaires m'a incité à le publier, étant de ceux qui pensent que nous devons faire connaître tous les documents que le hasard permet de rassembler, surtout quand ils se rapportent à une affection relativement rare. Il s'agit d'un mélano-sarcome du corps ciliaire et de l'iris. Les statistiques nous apprennent que cette maladie se présente dans la proportion de 0,06 p. 100 des cas, c'est-à-dire à peu près 1 sur 1,500 malades d'après Fuchs. Je ne sais si ce pourcentage est bien exact. Je crois qu'on obtiendrait un chiffre inférieur si l'on compulsait toutes les observations des grandes cliniques.

Les récidives du mélano-sarcome, sa généralisation fréquente et son pronostic grave justifient amplement l'intérêt que l'on attache à chaque cas qui se présente.

Trois points sont à retenir dans cette observation : l'origine ciliaire de la tumeur, l'intensité de la pigmentation, et son extension au-devant de l'iris, où elle s'est étalée en nappe. D'ordinaire, c'est surtout le sarcome blanc qui a son point de départ dans le corps

Digitized by Google

ciliaire; la forme non pigmentée affectionne surtout la région antérieure de l'œil, et on a vu rarement ce mode de propagation par décollement de la grande circonférence de l'iris. Il en est ainsi, on le sait, des sarcomes qui naissent dans la région ciliaire et ils ont plutôt une tendance à se faire jour au dehors (Panas et Bochon-Duvigneaud).

Comme M. Panas, M. Lagrange dans son beau traité des *Tumeurs de l'œil*, fait aussi remarquer que ces néoplasmes envoient quelquefois un prolongement dans la chambre antérieure. Les procès ciliaires, dit-il, sont tantôt envahis, tantôt simplement soulevés et intacts; en se portant en avant, la tumeur peut décoller l'iris et reproduire ainsi l'aspect de l'irido-dialyse. C'est ce que j'ai constaté chez mon malade. Cette tache noire placée au-devant de l'iris affectait la forme que prend l'iris après une large iridectomie très complète.

Observation. — M. Bed., âgé de 61 ans, m'est adressé par le Dr de Bourgade la Dardye le 5 avril 1901 pour un trouble de la vue de l'œil gauche qu'il avait observé six mois auparavant. Depuis deux mois, ce trouble avait subi une marche progressive : une ombre cachait partiellement les objets. Le segment interne de l'iris est recouvert d'une masse noirâtre aplatie en forme de triangle au sommet duquel sont quelques petits points noirs disséminés qu'on distingue à la loupe. Pas de vascularisation. La pupille est normale. Pas de mydriase. L'iris a sa couleur normale ordinaire. Du même côté au niveau de la sclérotique, une ou deux petites bosselures très peu apparentes de couleur ardoisée. Dans l'épisclère sont des agrégats mélaniques; à ce niveau, la conjonctive est parsemée de petits vaisseaux. Il n'y a pas de photopsies, pas de douleurs lancinantes, pas de névralgies, pas d'augmentation de tension.

A l'examen ophtalmoscopique, on n'a aucune peine à découvrir une tumeur de forme globuleuse qui fait saillie dans le corps vitré. Son aspect est noirâtre : à l'image droite, on distingue nettement une pigmentation très accusée. La tumeur repose sur la partie correspondante du cristallin sans l'avoir déplacé. Il n'y a en effet aucune subluxation. Pas de vascularisation anormale. L'énucléation a été faite dans les conditions ordinaires. Le malade n'est resté qu'une semaine à la maison de santé des Frères Saint-Jean-de-Dieu. La partie de la muqueuse conjonctivale du côté interne, qui paraissait infiltrée de pigments, a été comprise dans l'incision conjonctivale circulaire, en vue d'éviter la récidive sur ce point.

Les sutures au catgut appliquées horizontalement ont laissé une

Digitized by Google

cavité très régulière, et la guérison s'est produite sans incident notable en une quinzaine de jours. Elle aurait pu être plus rapide si le cul-de-sac inférieur n'avait été pendant quelques jours le siège d'un certain degré d'œdème.

J'ai employé pour la prothèse les yeux artificiels à double paroi et à contours arrondis recommandés par Snellen au congrès de 1900. Je me suis adressé au directeur de la maison de Paris où se trouve le dépôt, et l'œil qui a été choisi m'a donné toutes les satisfactions possibles. On se rappelle qu'après avoir rendu justice au mérite des ocularistes français, Snellen rappelait cette phrase du livre de Huzar Mirault : « La prothèse oculaire est restée un art et une industrie toute française. » Et en effet jusqu'à présent nos maisons d'ocularistes ont acquis dans la suite des générations une renommée très grande et bien méritée. Il serait impossible cependant de ne pas reconnaître le progrès sensible réalisé par les Frères Müller dans la fabrication de ces nouvelles pièces artificielles. Ces yeux à contours arrondis sont légers et s'adaptent admirablement sur la conjonctive sans la blesser. Sous le rapport de la mobilité, les mouvements de latéralité et d'élévation s'accomplissent très bien chez mon malade, seul l'abaissement restait défectueux.

Ceci dit, j'aborde l'étude des résultats qu'ont fournis les examens macroscopique et histologique de la tumeur.

Je dois à l'obligeant concours de notre confrère, le Dr Dupuy-Dutemps, de pouvoir exposer tous les détails de l'examen histologique.

L'œil placé dans l'alcool absolu le jour de l'opération même, à défaut du liquide de Muller, a subi des modifications de structure et de forme qui l'ont un peu détérioré; malgré cela, les coupes que l'ont peut voir sous le microscope donnent une idée suffisante de la trame de la tumeur et de son mode de propagation par décollement de l'iris.

A l'ouverture de l'œil par une section méridienne, on aperçoit dans la région ciliaire, en dedans, une tumeur noire, truffée, avec quelques veines blanchâtres. Cette tumeur qui mesure huit millimètres de diamètre s'avance presqu'au centre de l'œil; le cristallin n'a pas subi de déplacement; son bord équatorial au niveau de la tumeur est logé dans une petite encoche qu'elle présente à ce niveau. En avant, celle-ci se prolonge dans la chambre antérieure et paraît avoir envahi la racine de l'iris. Il n'existe pas de décollement, pas d'augmentation de tension intra-oculaire, pas de phénomènes glaucomateux.

Examen histologique. — La tumeur est composée de cellules fusiformes formant des tourbillons et contient un peu de tissu con-

Digitized by Google

jonctif. Certaines de ces cellules ne présentent pas de pigmentations, d'autres contiennent au contraire du pigment mélanique. Ce pigment que l'on retrouve aussi en dehors des cellules est inégalement réparti sur la coupe ; en certains points, il forme des masses très compactes, très denses, agglomérées, ou fait à peu près complètement défaut. La vascularisation et très minime, il y a très peu de vaisseaux. La tumeur est directement appliquée sur la sclérotique, qui est envahie sur un point rapproché du limbe scléro-cornéen

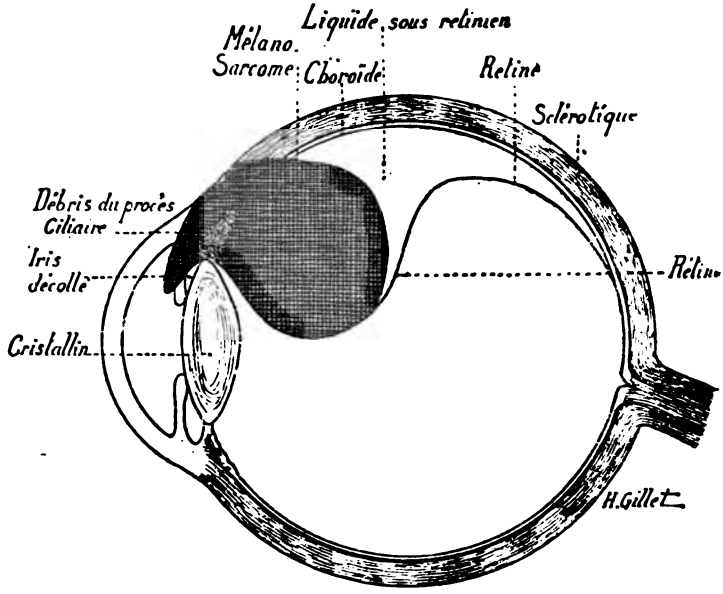

par de petits noyaux sarcomateux, quelques dépôts pigmentaires ; la conjonctive au même niveau est également envahie par quelques cellules fusiformes. Le néoplasme a décollé la racine de l'iris de son insertion, s'est insinué par un prolongement en forme de coin entre l'iris ainsi décollé et la cornée dans la chambre antérieure. La grande circonférence de l'iris est elle-même envahie par la masse néoplasique au point de sa face antérieure où elle est en contact avec elle; la face postérieure de l'iris est intacte, et n'a pas de rapport de continuité avec la tumeur. A ce niveau, l'ensemble de la masse présente une encoche limitée en avant par la face antérieure de l'iris, en arrière par une voussure de la tumeur, et dans l'aire de laquelle on aperçoit les débris des procès ciliaires

Digitized by Google

atrophiés ou comprimés. La face interne libre, nettement limitée, répond au corps vitré.

Au point où elle se sépare de la sclérotique, à sa partie externe, se trouve un espace angulaire occupé par du liquide sous-rétinien coagulé. La paroi latérale à ce niveau est tapissée seulement par la choroïde, tandis que la rétine ne s'enfonce pas jusquà l'extrémité de cet angle : elle est décollée et passe de la paroi oculaire sur la tumeur en formant un léger repli. Elle tapisse ensuite la face externe du sarcome où elle perd rapidement ses caractères et finit par disparaître complètement, de sorte qu'on ne trouve plus trace de rétine ciliaire. Les fibres circulaires ont complètement disparu; quant aux fibres radiées, quelques noyaux en bâtonnets, semblables à ceux des fibres musculaires lisses et qui persistent à la limite externe de la tumeur précisément au point où elle abandonne en arrière la sclérotique, paraissent démontrer qu'il en persiste encore un certain nombre. La cornée est intacte.

Il faut envisager la possibilité d'une récidive à cause de l'intensité de la pigmentation, de la nature de la tumeur et aussi de l'infiltration pigmentaire que j'ai remarquée dans la conjonctive bulbaire. Certaine partie a pu échapper au ciseau malgré toutes mes précautions. Il y aurait lieu actuellement d'examiner avec soin la cavité orbitaire et de cautériser au galvano-cautère les points douteux.

REVUE DES JOURNAUX ANGLAIS ET AMÉRICAINS

(Juillet-Octobre 1901)

ANALYSE PAR LE DOCTEUR A. BOUCHART

Société d'ophtalmologie du Royaume-Uni.

SIMÉON SNELL présente **un cas de cécité** due au salicylate de soude, chez un rhumatisant. L'affection survint en deux jours; aucune lésion n'était visible à l'ophtalmoscope; le malade mourut d'endocardite. La dose n'avait été que de 10 grammes consommés en soixante heures. L'absence de signes apparents dans le fond de l'œil ne permet pas d'incriminer l'état du cœur. Est-ce une amblyopie réflexe, hystérique, toxique; l'auteur ne conclut pas.

LAWFORD présente un cas de **sarcome de conjonctive** opéré en 1896, récidive en 1897, dans le cerveau, puis dans l'orbite, les deux années suivantes, et ayant alors amené la mort. L'opération première paraissait cependant avoir été complète.

Digitized by Google

SYDNEY STEPHENSON : Un cas d'**ophtalmie sympathique** trente-cinq jours après l'énucléation. L'opération avait été faite pour un éclat de fer dans la région ciliaire, et pratiquée le vingtième jour après l'accident. Trente-cinq jours après, le malade revient avec une iritis sympathique, et déjà quelques adhérences. Traité par le mercure à l'intérieur et l'atropine, la guérison fut rapide, et l'acuité revint à 1.

DEVEREUX MARSHALL a vu un cas où les accidents mirent trois semaines à se produire.

HARMAN présente une malade qui porte à **la macula de l'O.D.**, **un trou** (ou même une dépression), ovale, à bords nets, entouré d'une zone blanche, diffuse. La vision n'est pas atteinte considérablement : V. 1/10, et avec verres 1/6 (oph. —0,750). Si on rapproche ces cas de ceux de Ogilvy, on voit que la vision n'est pas nécessairement supprimée dans les cas de **trou** de la macula. La contusion remontait à quarante-trois ans.

WRAG présente un cas de **gomme de l'orbite** ayant amené de la protrusion de l'œil, puis un déplacement latéral, mais laissant les mouvements normaux. On ne trouve aucun point ramolli. L'iodure à faibles doses ne fit qu'augmenter le ptosis, mais à hautes doses, la régression de la lésion fut rapide. Aucun symptôme de compression ou autre n'apparut jamais dans le fond de l'œil.

ROCKLIFFE. — **Tumeur kystique de la rétine**, avec diminution de la vision lente dans un œil, et cécité brusque de l'autre ; ce dernier fut bientôt atteint de névrite intense avec hémorragie, puis de décollement. — DEVEREUX MARSHALL rappelle 40 cas de cancer métastatique qui ressemblent beaucoup à ces deux observations. Le fait que la tension de l'œil ne varie pas est dû à ce que la tumeur est plate, molle et étalée, et ne fait pas dans le vitré une saillie considérable.

MARCUS GUM. — **Tuberculose de la choroïde** chez un homme ayant à peine présenté quelques signes sthétoscopiques douteux au sommet droit.

British medical Association.

Réunion annuelle. — Section d'ophtalmologie.

La session est ouverte par une adresse du président JESSOP sur **le gliome** ; puis PRIESTLEY SMITH ouvre la discussion sur **la myopie**, en développant ses idées sur l'influence de l'âge, du degré de myopie, de l'état de la rétine et de la choroïde, de l'état général et de la profession. — PERCIVAL insiste sur l'effet des muscles obliques. — POWER recommande de ne lire qu'avec un très bon éclairage et jamais de nuit. — DARIER mentionne

Digitized by Google

la myopie avec astigmatisme traumatique de 3 ou 4 D. avec lésion du ligament suspenseur du cristallin, et le massage thérapeutique de l'hypermétropie et de la presbytie. — THOMPSON croit que **un croissant staphylomateux** avec choroïdite à un angle, et trouble du vitré sont des signes de fâcheux pronostic (nous croyons qu'avec une telle réunion de symptômes le pronostic a dû être fixé depuis longtemps). — TALES, observant que le pouvoir d'accommodation dans la myopie varie beaucoup suivant les verres, recommande la correction complète. La douleur dans la convergence doit être évitée par des prismes et surtout un centrage exact des verres. — POWER repousse les exercices où la tête est basse, comme le trapèze, et ne fait pas porter de verres pour la vision éloignée au-dessous de 3 dioptries. — MADDOX est partisan de la correction complète quand il y a tendance à regarder par les bords du verre; il préconise un massage léger du limbe qui diminue la tension en aidant la transfusion des liquides. — BROWNER : les verres peuvent-ils arrêter une myopie progressive? — BATTEN : une myopie est toujours plus ou moins progressive. — PRIESTLEY SMITH conclut qu'il n'existe pas de différence entre myopie bénigne ou maligne ; il trouve les idées de Darier intéressantes, mais la pression de l'œil peut n'être pas toujours sans danger.

Le major HERBERT lit un article sur la **kératite ponctuée superficielle** épidémique à Bombay, microbienne, et durant deux ou trois semaines chez les adultes jeunes.

La séance du 1er août est ouverte par LAWFORD, qui discute les **affections gonococciques de l'œil**, non-conjonctivales, c'est-à-dire : infection de l'iris, sclérotique, rétine. Le gonocoque n'y a jamais été constaté, et l'origine uréthrale est souvent secondée par le terrain arthritique. — YELD trouve dans une statistique une confirmation de ces idées, mais croit devoir attribuer, sans preuve possible, certains cas à la syphilis. — DARIER a vu des cas d'iritis avec métrite qui guérissaient après la cure utérine. — POWER croit ces cas fort rares. — BROCKMANN a vu des iritis compliquées d'ophtalmies. — CARGILL croit devoir attribuer à la gonorrhée beaucoup d'iritis dites rhumatismales. — LAWFORD croit que dans les iritis avec ophtalmie on ne peut pas affirmer qu'il n'y a pas une solution de continuité.

HENRY POWER. **Reclinaison de la cataracte.** L'opération est beaucoup moins dangereuse qu'on le dit, et dans certains cas (surdité du sujet) peut être utilisée. — Lieutenant colonel POYNDER a vu aux Indes beaucoup d'opérés par ce procédé revenir avec des accidents. — POWER ponctionne la sclérotique par la capsule postérieure, puis atteint l'antérieure par devant. — HAMILTON. **Traitement de l'ulcère cornéen avec hypopion.** La division des

Digitized by Google

vaisseaux et la thermo-cautérisation sont ici très efficaces. — RICHARD WILLIAMS préfère l'incision petite linéaire à celle de Sœmisch. — THOMPSON pratique les bains de formol 1/5,000. — DARIER recommande le galvano-cautère et souvent l'injection sous-conjonctivale de cyanure de mercure.

Le troisième jour RICHARDSEN CROSS ouvre la discussion sur **les variétés et le traitement de la cataracte secondaire.** En plus de la discision avec une ou deux aiguilles, il conseille dans les cas plus graves d'user de ciseaux de Wecker qu'il a modifiés de façon à en faire un kératotome qui, introduit et ouvert, devient des ciseaux. En dernier ressort, il extrait la capsule. — Le président JESSOP rappelle que l'extraction sans iridectomie est moins sujette à être suivie de cataracte secondaire. — DARIER recommande seulement de ne pas trop pénétrer dans le vitré pendant la discision. — RICHARDSON, pour conclure, déclare qu'il est plus important de bien remettre l'iris en place que de nettoyer la chambre antérieure. Il pense que l'opération sans iridectomie prédispose moins au glaucome. En tous cas, il n'y a pas de règle générale et de degré fixe de vision commandant la discision.

EDRIDGE GREEN lit un travail sur les bases d'un examen de cécité de couleurs. — HARTRIDGE traite des préparations argentiques utilisées en ophtalmologie : ses éloges sont pour le protargol, dont la solution à 1/100 contient autant que celle de nitrate à 2 p. 100 et dont le pouvoir pénétrant est beaucoup plus considérable. — DARIER insiste sur les dangers du nitrate d'argent chez les enfants.

POWER parle du suc surrénal en ophtalmologie, en particulier contre le catarrhe des foins.

DARIER traite ensuite la question des nouveaux médicaments : acoïne, dionine, préférables l'une à la cocaïne, et l'autre à l'atropine, comme le protargol est préférable au nitrate d'argent. — GRANGER et MADDOX insistent sur les actions de la dionine, le suc surrénal.

JONES et POWER déposent enfin un projet sur les accidents oculaires du travail pour l'examen duquel on nomme un comité.

Un article de CLAIRLORNE dans le *Medical Record*, sur le **traitement par le sulfate de cuivre des affections cornéo-palpébrales non granuleuses**, nous présente 6 cas, dont l'auteur conclut que toute affection, surtout superficielle, et même chronique, ancienne, est susceptible d'être améliorée par le sulfate de cuivre. L'auteur n'aime pas la pommade jaune, mais insiste sur les ennuis de l'atropine. Le sulfate de cuivre est indiqué dans toutes les dacryocystites chroniques, surtout avec conjonctivite.

Digitized by Google

On pense bien qu'une opinion aussi absolue a provoqué un certain étonnement, aussi voyons-nous le Dr Cornelnio Williams répondre dans le même journal, un mois plus tard, par tous les inconvénients du sulfate de cuivre. La routine, dit-il, fait qu'on emploie ce sel dans toute infiltration de la cornée ou de la conjonctive, mais les dangers sont très grands, et il est un cas où l'usage évidemment maladroit, en fut vraiment funeste. Pour Williams le sulfate de cuivre peut être supprimé toujours et remplacé de différentes manières, surtout par le sublimé. Quant à l'atropine, il la trouve indispensable contre les menaces d'iritis après ulcère cornéen : il ajoute seulement un peu de chlorure de sodium pour en prévenir l'irritation. Parlant ensuite du trachome il fait une remarque fort juste sur la partie difficile du traitement, qui est celle qui précède la guérison. C'est en effet dans la dernière période d'un trachome à évolution rendue favorable qu'on rencontre le plus de difficultés; il use alors d'un mélange d'acide borique et de tanin. A ce propos, je crois devoir citer une formule courante dans ce pays de granuleux qu'est l'Algérie, et qui consiste en deux collyres : l'un glycérolé de tanin au 20e, l'autre, solution de quinine au 30e, instillés tous les jours à une heure d'intervalle dans l'ordre de leur énumération, et dont j'observe depuis quelque temps les meilleurs effets. Mentionnons encore que Williams ajoute de l'alcool pour stimuler la cornée quand elle est trouble.

Enfin Siméon Snell préconise le cuprol, qui est une combinaison d'acide nucléinique contenant 6 p. 100 de cuivre, utilisée en poudre très fine, ou en instillation à 5 p. 100; l'usage est sans douleur et ne nécessite pas de cocaïne.

Nous trouvons dans deux articles des renseignements intéressants sur la pratique de l'ophtalmologie aux Indes, où les conditions réalisées par les hôpitaux trouvent dans les malades un terrain peu propice. Maynard, sur 300 opérations de cataracte, nons présente une statistique étonnante par les bons résultats.

Nous y trouvons aussi que les meilleurs effets ont été dus au sublimé pour le lavage préparatoire, à l'atropine préventive, à la désinfection des instruments par l'eau phéniquée à 1/40, à l'extraction linéaire. L'auteur a pratiqué l'iridectomie pendant l'opération environ dans la moitié des cas. L'ouverture de la capsule a été faite en bas. Aucun autre instrument n'est ensuite introduit, et il n'est fait aucun lavage quand tout s'est passé normalement. Quant au pansement consécutif, dans plus de la moitié des cas l'œil opéré seul a été recouvert et nombre de malades quittent l'hôpital après quelques heures. Le prolapsus du vitré a été rare, ce que l'auteur attribue à l'usage préventif de l'atropine, et aussi

Digitized by Google

après l'opération (ceci paraît moins explicable). Evidemment l'infection a été la grande cause d'échec; dans ces cas l'asepsie ne suffit pas, il faut faire de l'antisepsie.

Signalons le procédé original du Dr Busly Allen pour traiter les **inflammations du segment postérieur de l'œil**. On sait combien nous sommes impuissants vis-à-vis d'elle, combien le pronostic en est plus facilement fatal que de toutes celles du segment antérieur. Aussi l'auteur a-t-il eu l'idée d'utiliser la chaleur en courant d'eau, et pour la porter au point voulu qui est, selon lui, l'entrée du nerf optique, il introduit par la gaine du droit supérieur dans la capsule de Tenon une sonde d'Itard un peu modifiée avec laquelle il fixe le nerf optique. Le courant d'eau est ensuite lancé sans pression à une température de 116° F. L'opération a été faite sur des lapins, sans amener d'irritation, mais aussi sans modifier le fond de l'œil d'une manière durable, après trois ou quatre mois d'expériences quotidiennes. Il semble que sans compter les difficultés d'une pareille intervention, et les risques d'une rupture de l'espace de Tenon, le peu d'effet des expériences ne permet pas d'attendre une grande efficacité de ce remède.

Ridley étudie dans l'*Ophtalmic review*, les **hémorragies du vitré** auxquelles il reconnaît deux sources : la première se produit entre rétine et vitré, la seconde résulte de la rupture de vaisseau du tractus uvéal, le sang traversant le *pars ciliaris retinæ*. En plus de ces deux sortes, il y a encore l'hémorragie de cause traumatique, générale, myopique, glaucomateuse, etc... Le glaucome qui suit fréquemment est attribué à l'obturation des voies de filtration par les produits en voie de résorption. Le pronostic est très douteux; à part les cas où la résorption se fait mal, la rétine peut ne pas recouvrer ses fonctions à la suite de compression trop prolongée.

Nous terminerons par un article de Seabrock sur le mal de tête, souvent d'origine oculaire. La fatigue, cause réelle, peut être ciliaire ou musculaire, d'où les douleurs des hypermétropes, des presbytes, ou des malades ayant un trouble dans l'équilibre des muscles de l'œil. L'auteur distingue la douleur temporo-frontale, irienne ou glaucomateuse, la douleur cervicale postérieure, due au centre cilio-spinal, vaso-moteur et moteur de la pupille; la douleur céphalique généralisée, plus intense à la tempe droite ou à la région rolandique et occipitale gauche : douleur de l'intellectuel fatigué. Enfin d'autres céphalées non oculaires faciles à diagnostiquer (anémiques, cérébrales).

Dr A Bouchart.

Digitized by Google

BIBLIOGRAPHIE ET REVUE DES JOURNAUX

Remarques concernant le traitement du larmoiement par obstruction du canal lacrymal, par ALBRAND (*Deutsche med. Wochenschrift*, 4 avril 1901). — Le cathétérisme est-il préférable à l'extirpation du sac lacrymal ? L'auteur croit qu'il faut se guider sur les circonstances, et ne pas répondre avec exclusivisme.

Le cathétérisme a l'inconvénient d'exiger une grande persévérance, il est donc presque impossible à mener à bonne fin, si le malade ne peut disposer aisément de son temps. Il est vrai qu'on peut apprendre au sujet à se sonder lui-même, mais tous les occulistes savent combien il est rare de trouver un atient qui n'abandonne pas, dans ces conditions, le traitement au bout de peu de temps. Mais on dispose aujourd'hui de la sonde de Vulpius, qui représente une sorte de moulage du canal lacrymal et doit être spécialement construite pour chaque malade. Cette sonde peut être laissée en place pendant des mois; il est vrai que certains sujets, ne supportent pas la présence de cette sonde dans leur canal lacrymal.

Les cas justiciables du traitement par le cathétérisme sont les cas légers, sans troubles accentués, ceux qui exigent l'extirpartion du sac sont ceux où il existe une sécrétion muco-purulente profuse, une périostite avec carie, etc., ou encore les formes moins graves, quand le sujet est un ouvrier.

L'épiphora ne disparaît jamais entièrement, quelle que soit la méthode choisie; les résultats sont les mêmes sous ce rapport. En tous cas, l'auteur considère comme une erreur de se déclarer partisan exclusif de l'un ou de l'autre des procédés. On doit se laisser guider dans son choix par la profession et le caractère du sujet à traiter. E. VOGT.

Valeur thérapeutique du protargol dans les affections oculaires (*Thérapeutique Moderne russe*, n° 12, 1900). — SNEGUIREFF a employé le protargol dans 45 cas d'affections oculaires diverses.

L'auteur s'est servi d'une solution aqueuse de protargol dont la concentration variait de 20 à 50 p. 100, avec laquelle il a fait des lavages des culs-de-sac conjonctivaux et aussi d'une solution aqueuse de protargol à 50 p. 100 qui servait à des instillations répétées de 5 à 6 fois par jour. Les constatations faites par Sneguireff sont les suivantes :

1° Dans les conjonctivites aiguës pas trop intenses, le protargol a provoqué une guérison rapide (en l'espace de 5 à 6 jours) mais

Digitized by Google

il est vrai qu'on a obtenu le même résultat par le nitrate d'argent; ajoutons que la tuméfaction de la conjonctivite disparaissait apparemment plus rapidement sous l'action du nitrate d'argent.

Enfin, dans des cas plus graves, le protargol s'est montré au dessous du nitrate d'argent.

2° Dans l'ophtalmie blennorrhagique des nouveau-nés, le protargol s'est montré quelque peu au-dessous du nitrate d'argent.

Il faut noter que dans un cas où l'on a fait usage de protargol, après plusieurs jours de traitement par le nitrate d'argent, l'état de l'œil avait empiré.

3° Dans le trachome le protargol ne s'est pas non plus montré au-dessus du nitrate d'argent.

On peut en dire autant de l'action du protargol dans les cas de phlyctènes et dans le catarrhe des sacs lacrymaux.

L'auteur conclut de ces recherches que le protargol ne présente guère d'avantages sur le nitrate d'argent et ne saurait remplacer ce dernier dans la thérapeutique oculaire.

Œil artificiel mobile (*Soc. méd. de Berlin*, 6 mars 1901). — Wolff a présenté à cette séance un malade qu'il a opéré d'après une méthode très usitée en Angleterre; dans le but de conserver au bulbe oculaire toute sa mobilité, il s'est borné à extraire le contenu malade et a conservé la coque, dans laquelle il a enchâssé l'œil artificiel. La crainte d'une ophtalmie sympathique paraît illusoire, d'après une statistique recueillie chez les ophtalmologues anglais. Le grand avantage que présente cette méthode consiste dans l'emploi d'un appareil en filigrane (méthode de Pflüger et Schmidt), car les granulations pénètrent dans l'intérieur de ce dernier et s'y organisent. De cette façon l'œil artificiel ne peut tomber. E. Vogt.

Glaucome consécutif à une rétinite brightique. Puissant effet analgésiant de la dionine, par Terson (*Société d'ophtalmologie de Paris*, 2 juillet 1901). — L'auteur se borne à signaler l'effet puissant de la dionine qui lui a permis d'éviter l'énucléation voire même l'ablation du sympathique, chez une malade dans un état général précaire et pour un œil atrocement douloureux que rien n'avait pu calmer : la malade a conservé son globe.

Il s'agit d'une femme de 60 ans atteinte aux deux yeux de rétinite albuminurique tout à fait classique, avec hémorragies, mais aussi nombreuses taches blanches. L'œil gauche était de beaucoup le plus malade. La tension était normale. Cette dame, dont le frère et la sœur sont morts brightiques, est atteinte elle-même de mal de Bright avec albuminurie, très haute tension artérielle et hypertro-

Digitized by Google

phie du cœur, sans compter tous les autres symptômes du mal de Bright. L'auteur prescrivit les verres appropriés et conseilla une grande sévérité dans le régime lacté. L'iodure, la trinitrine ont été également employés. Les sangsues, essayées une fois, ont déterminé une hémorragie fort longue à arrêter.

En février 1901, l'œil droit, toujours atteint de rétinite, pouvait encore lire un journal; mais l'œil gauche avait perdu toute perception lumineuse, était d'une dureté pierreuse, très congestionné et depuis trois semaines déjà provoquait des douleurs extrêmement violentes. Il était complètement inéclairable et l'est resté depuis.

Vu l'absence de perception lumineuse et la constatation antérieure des hémorragies rétiniennes, l'iridectomie fut rejetée, car on connaît ses dangers dans le glaucome hémorragique : l'auteur s'en tint aux myotiques appliqués cinq à six fois par jours. L'ésérine étant mal tolérée, la pilocarpine resta le seul myotique employé. Une légère amélioration suivit ce traitement, mais, au bout d'un mois, les douleurs devinrent telles que l'on dut faire des sclérotomies postérieures qui ne donnèrent qu'une détente passagère. Les douleurs redevinrent si vives qu'on agitait la question de l'énucléation, quand l'auteur pensa à essayer la dionine et prescrivit une solution à 1/40 trois fois par jour, tout en continuant la pilocarpine. A son grand étonnement, *dès le soir même* des premières instillations, les douleurs commençaient à se calmer, la malade pouvait dormir. Au bout de quelques jours, la cornée était brillante et transparente, la pupille restait à l'état de moyenne dilatation. L'œil, quoique toujours fort dur, montrait une légère élasticité à la palpation. Enfin les douleurs avaient complètement disparu. L'œil était blanc, au lieu d'être violet et congestionné comme autrefois, et était sillonné par places de quelques veines tortueuses, comme dans certains glaucomes absolus, mais où les douleurs font défaut.

La solution à 1/20 n'a pas donné d'effet analgésique plus marqué, et ni la solution à 1/20 ni celle à 1/40 n'ont provoqué de fort chémosis, mais seulement une cuisson marquée suivie d'un léger œdème de la conjonctive bulbaire et du cul-de-sac inférieur. La poudre de dionine n'a pas été essayée.

Quel que soit le sort ultérieur de cet œil, cette analgésie surprenante dure depuis près de deux mois.

L'auteur a essayé aussi la dionine à 1/20 combinée aux myotiques dans un cas de glaucome aigu. Elle a déterminé une analgésie assez marquée, mais comme l'hypertonie restait forte, l'auteur a pratiqué l'iridectomie sclérale qui a rendu en quelques jours la vision.

La dionine a 1/10 a été aussi prescrite dans certains cas d'iritis

Digitized by Google

douloureuse. Elle a paru entraîner une certaine analgésie. Dans les ulcères cornéens, les effets semblent peu marqués.

Donc, en présence d'un mal où l'œil est perdu, où l'iridectomie paraît dangereuse ou inutile, où les ponctions peuvent être insuffisantes et où le malade en est réduit à l'énucléation, à l'ablation du sympathique et autres destructions, il sera toujours bon d'essayer la dionine; car dans le cas de l'auteur, la solution faible a suffi à provoquer une analgésie profonde et prolongée. E. Vogt.

Traitement de l'ophtalmie des nouveau-nés par de Lantsheere (*Ann. de la Soc. méd. chirurg. de Brabant*, 31 juillet 1901). — L'auteur a depuis quatre ans abandonné les cautérisations au nitrate d'argent ainsi que les instillations dans le courant de la maladie.

Lorsque les paupières sont très violemment gonflées et qu'il y a une sécrétion purulente abondante, l'auteur se contente à la clinique d'entr'ouvrir légèrement et doucement les paupières pour ramasser le pus qui par de légères frictions sur les deux paupières, exercées en quelque sorte comme un massage, sort très facilement hors de la profondeur des culs-de-sac conjonctivaux. Cette manipulation terminée (il faut la répéter au moins toutes les heures) on la fait suivre immédiatement d'une irrigation douce de permanganate de potasse à 0,50 p. 100 en exprimant un tampon d'ouate trempé dans ce liquide au-dessus des paupières qu'on entr'ouvre d'abord légèrement, puis progressivement de plus en plus, lorsque les symptômes de gonflement et d'inflammation ont cédé. Il est indispensable de dire aux parents qu'eux seuls ont presque toute la responsabilité du traitement.

Toutefois, dès que le gonflement a un peu diminué et que l'écartement des paupières est plus facile, on fait journellement une instillation de quelques gouttes d'argonine à 1 ou 2 p. 100.

L'argonine répond efficacement à toutes les indications, dont les plus favorables sont :

a) Qu'elle tue les gonocoques, surtout quand ils se trouvent dans des liquides albuminoïdes;

b) Qu'elle peut pénétrer profondément dans les tissus; elle ne forme pas de précipité avec l'albumine;

c) Qu'elle n'exerce aucune action irritante ou caustique sur les muqueuses.

Comparée au nitrate d'argent, l'argonine tue comme lui les gonocoques d'une façon sûre et elle a de plus l'avantage de n'inspirer aucune crainte au sujet de complications ou d'aggravations : le nitrate en revanche peut en amener. Elle est vis-à-vis du nitrate d'une innocuité absolue sur la conjonctive palpébrale et la cornée.

E. Vogt.

Digitized by Google

Avantages de la discision de la capsule avec le couteau, dans l'extraction de la cataracte luxée, par le Dr SANTOS FERNANDEZ (*Archivos de Oftalmologia hispano-americanos*, n° 2, 1901). — Le travail de l'auteur se rapporte à ces cataractes dont la luxation n'est appréciable qu'après avoir fait la kératotomie ou après avoir pratiqué la discision, car dans les cataractes complètement luxées, étant données les difficultés de la discision, il est préférable d'extraire ces cataractes avec la capsule, car celle-ci donnerait plus tard des difficultés nouvelles.

Les luxations dont il s'agit, obéissent à des états pathologiques de la zone de Zinn, dans lesquels le moindre changement de position dans la lentille opaque fait rompre les insertions. La pointe du couteau, en déchirant la capsule, n'exerce pas de pression d'avant en arrière ou de haut en bas, le malade étant couché. Aussi peut-on éviter la luxation complète, et faciliter l'expulsion du cristallin.

L'iridectomie dans l'opération de la cataracte, par le Dr JUAN SANTOS FERNANDEZ (*Archivos de Oftalmologia hispano-americanos*, janvier 1901). — L'iridectomie introduite dans la pratique de l'extraction de la cataracte par Græfe a pour objet principal de faciliter la sortie de la lentille opaque sans grande kératotomie; mais actuellement, grâce à l'antisepsie et à l'anesthésie locale, la kératotomie peut être faite aussi largement qu'on voudra et pour ce motif la plupart des chirurgiens modernes conviennent de l'excellence de l'extraction simple comme moyen opératoire.

Les conséquences de cette intervention sont toutefois sujettes à caution parfois : dans les kératotomies périphériques l'auteur a vu se produire des synéchies antérieures. L'auteur décrit ensuite l'histoire de trois malades chez lesquels il fit quatre extractions simples, une combinée (méthode de Græfe) et une iridectomie après extraction de la cataracte. Dans l'extraction simple avec lambeau périphérique, il observa dans quelques cas la hernie de l'iris. Donc l'iridectomie, quand il sera possible de la faire après avoir terminé l'extraction simple, met à couvert de la synéchie antérieure ou de la hernie.

Considérations sur le traitement du glaucome chronique simple, par le Dr M. MENACHO, de Barcelone (*Archivos de Oftalmologia hispano-americanos*, n° 1, 1901). — L'auteur donne une idée des différentes théories émises pour expliquer la nature du glaucome en général, et se prononce pour l'impossibilité d'une pathogénie unique.

Il expose dans tous ses détails la symptomatologie du glaucome

Digitized by Google

chronique simple pour établir son diagnostic sur des bases solides et le différencier de l'atrophie des nerfs optiques.

Les 13 malades traités par l'auteur ont été soumis à un traitement complet, 15 fois il y avait un glaucome chronique simple, et 11 fois un glaucome absolu : chez les premiers, il pratiqua 12 sclérotomies et 4 iridectomies.

Après quelques considérations pour expliquer les effets de la maladie sur la papille surtout, l'auteur s'occupe du traitement, objet principal de son travail. Il tient compte des deux faits principaux suivants : 1° la filiation glaucomateuse; 2° l'importance de l'atrophie progressive du disque papillaire.

Parmi les collyres à action myotique employés dans ces cas, il donne la préférence au collyre à la pilocarpine en solution à 1 ou 2 p. 100; ces topiques sont d'ailleurs suffisants pour arrêter la marche progressive de la maladie.

En passant en revue les différentes opérations pratiquées dans le glaucome, il estime que celle qui produit les effets les plus efficaces est la sclérotomie. L'auteur pratique cette opération depuis 1887 avec une modification (sclérotomie sous-conjonctivale) dans le but d'établir un trajet capillaire entre la chambre antérieure et le tissu cellulaire sous-conjonctival; il a eu l'occasion d'observer la persistance dudit trajet filtrant au bout de dix ans après cette opération, dont il décrit en détail la technique opératoire : comme complément il fait le massage ou malaxation de l'œil opéré dès les premières heures qui suivent l'opération.

L'atrophie de la papille doit être traitée comme n'importe quelle autre forme d'atrophie du nerf optique. On se servira de courants électriques continus centrifuges, de strychnine en injections aux tempes ou sous-conjonctivales. L'auteur permet l'usage modéré des boissons alcooliques et du tabac.

Il résume son opinion dans les termes suivants :

1° L'usage des myotiques en forme de collyre est d'une efficacité très limitée.

2° Combinés avec les courants continus centrifuges et les injections de strychnine, ils constituent un traitement de quelque efficacité.

3° La sclérotomie sous-conjonctivale est un traitement assez efficace, sinon pour guérir la maladie (ce qui est presque impossible), du moins pour en limiter les progrès.

4° On doit proscrire l'iridectomie car, avec cette opération, on obtient des résultats moindres qu'avec la sclérotomie.

Enucléation avec greffe de tissu adipeux dans la capsule de Tenon, par le Dr Barraquer (*Archivos de Oftalmologia hispano-americanos*, n. 2, 1901). — Pour que la prothèse soit par-

Digitized by Google

faite, nous dit le Dr Barraquer, il est indispensable que le moignon soit volumineux pour soutenir la pièce artificielle et ne pèse pas sur le sac inférieur.

Pour obtenir ce résultat on a voulu remplacer l'énucléation par d'autres opérations qui permettent de conserver une portion plus ou moins grande du globe oculaire et quand l'extirpation est l'unique ressource on a tâché d'augmenter le volume du moignon par inclusion de différentes substances dans l'orbite.

Les inclusions inorganiques sont éliminées. Les organiques qui résistent à l'élimination sont résorbées; ce qui démontre qu'il faut greffer des tissus mous dont la forme peut s'adapter facilement à celle de la pièce prothétique et qui puissent vivre indéfiniment dans la capsule de Tenon. Le tissu adipeux réunissant les meilleures conditions, l'auteur le retire de la région fessière du patient, affirmant que ce tissu ne s'élimine jamais.

Cette greffe donne encore de bons résultats pour améliorer la prothèse dans les cas d'enfoncement de la paupière supérieure ou d'atrophie du cul-de-sac inférieur; dans ces cas l'auteur dépose le tissu adipeux dans une grande cavité sous-muqueuse.

L'auteur ne saurait affirmer qu'avec le temps le tissu greffé ne s'atrophie pas, mais il croit que c'est ce tissu qui réunit les meilleures conditions de durée : il faudra encore savoir si le moignon adipeux diminuera de volume pendant les maladies fébriles ou par l'effet de l'inanition. F. Berini.

Traitements locaux destinés à favoriser l'absorption des exsudats intraoculaires, par le Dr M. Uribe Troucoso (*Anales de oftalmologia* de Mexico, tome 3, n° 3). — L'auteur divise les exsudats oculaires en trois catégories, suivant leur origine: exsudats produits par infection *exogène;* exsudats produits par infection *endogène* et exsudats inflammatoires *aseptiques*.

Les infections exogènes comprennent : les blessures pénétrantes de l'œil qui ouvrent la porte à l'infection, les ulcères perforants, les enclavements anciens de l'iris, qui s'enflamme et propage cette inflammation à tout l'œil. Contre ces infections l'auteur recommande, pour les blessures l'asepsie et l'antisepsie prophylactiques, et la cautérisation ignée quand la plaie s'infecte et tend à propager l'infection au fond de l'œil; quand celle-ci s'est effectuée il recommande les injections sous-conjonctivales de cyanure de mercure, l'introduction d'un crayon d'iodoforme dans la chambre antérieure, des sangsues, ou des ventouses aux tempes.

Quand malgré tout cela, la panophtalmie éclate, il injecte une ou deux gouttes de sublimé au millième, ou encore du calomel ou de l'eau chlorée dans le corps vitré.

Digitized by Google

Dans les infections endogènes, le microbe, la toxine ou le poison cellulaire arrivent dans l'œil par l'intermédiaire du sang et ces agents phlogogènes produisent des exsudats séro-fibrineux, fibrineux et purulents.

L'auteur distingue ces infections en deux groupes : 1° inflammation du segment antérieur, et 2° du segment postérieur de l'œil.

Le premier groupe comprend la kératite interstitielle contre laquelle il conseille les instillations d'atropine quand il y a des symptômes irritatifs (quand ceux-là auront disparu on cherchera la résorption des exsudats parenchymateux au moyen de la chaleur humide (compresses, vapeur projetée sur la cornée, etc.). Il conseille encore les injections de cyanure de mercure suivant le procédé du Dr Santos Fernandez, de la Havane.

Dans l'inflammation circonscrite de la cornée on emploiera les cautérisations au galvano dans le limbe cornéen. Dans la kératite profonde l'atropine, les compresses chaudes, etc... Dans l'iritis, les irido-cyclites séreuses, plastiques et les suppurations on emploiera de préférence l'atropine, la chaleur humide, les sangsues, ventouses et vésicatoires. Finalement, Wolffberg et Darier ont préconisé la *dionine*, médicament possédant une action lymphogène notable; elle est de plus analgésique et mydriatique. On a aussi préconisé les injections sous-conjonctivales de cyanure et bichlorure de mercure, de chlorure et d'iodure de sodium, de trichlorure d'iode, de solutions iodo-iodurées, de sérums anti-diphtérique et anti-streptococcique.

Pour supprimer la douleur des injections conjonctivales, Darier conseille l'*acoïne* en solution au centième et à la dose d'une à deux gouttes.

Les exsudats inflammatoires aseptiques se produisent tout autour d'un corps étranger, d'une tumeur, du cristallin luxé. On favorise la résorption des exsudats en agissant sur la cause.

Dans les exsudats du segment postérieur de l'œil (choroïdite, rétinite, etc.), la thérapeutique locale n'a presque pas d'action, cependant on conseille les injections de cyanure de mercure et de chlorure de sodium qui parfois produisent de magnifiques résultats. F. Berini.

La stérilisation des couteaux en ophtalmologie, par le Dr Santos Fernandez, de la Havane (*Archivos de Oftalmologia hispano-americanos*, mars 1901). — On sait que la finesse des instruments, couteaux surtout, usités en ophtalmologie, les rend facilement altérables par l'action de quelques substances employées pour l'antisepsie : l'auteur, après avoir éliminé quelques produits inoffensifs à ce point de vue, expose les résultats

Digitized by Google

de ses expériences faites avec les instruments de sa clinique.

Dans les trois expériences il a employé un nombre égal de couteaux de même qualité : dans la première, il les nettoie seulement avec du coton stérilisé; dans la seconde, il les place un certain temps dans une solution de formol à 1,500 (formule de Landolt) et dans la troisième, il emploie la solution d'oxycyanure de mercure (formule de Valude). Dans les mêmes conditions de temps et après avoir fait des cultures sur bouillon stérilisé il a obtenu les résultats suivants : dans la première culture, résultat négatif; dans la seconde et la troisième, le résultat a été positif et en plus deux couteaux sont devenus inutilisables par le fait des sels de mercure.

L'auteur décrit également les expériences faites par le Dr Acosta avec des couteaux presque neufs d'une boîte en usage et avec d'autres arrivant de la fabrique, avec lesquels il obtint un résultat négatif après les avoir seulement frottés avec du coton hydrophile. Par contre, d'autres couteaux imprégnés de germes développés sur agar, bien qu'ils eussent été fortement frottés pour enlever les cultures, ne purent être rendus aseptiques.

Il résulte de ces expériences que les couteaux venant de la fabrique gardés dans leurs boîtes et extraits au moment même de l'intervention (cataractes, iridectomies ou opérations sur le globe de l'œil non infecté), sont stérilisables par la seule friction avec du coton stérilisé.

Les autres instruments, ciseaux, pinces, etc., exigent les mêmes soins que ceux utilisés en chirurgie générale. F. Berini.

THÉRAPEUTIQUE OCULAIRE ET FORMULAIRE

Par le Dr GALEZOWSKI

De l'efficacité de la médication cacodylique dans les affections oculaires. — Les études de ce merveilleux médicament qui a été découvert par M. le prof. Gautier (de Paris), continuent et se font sur une grande échelle.

En ce qui me concerne, je ne puis nier que depuis que je l'ai introduit dans la thérapeutique oculaire, il m'a donné d'excellents résultats, et plus particulièrement dans la kératite herpétique invétérée.

Je l'emploie, aussi bien localement, en l'instillant dans l'œil sous forme d'un collyre huileux ou aqueux qu'en injections hypodermiques. Je l'emploie aussi à l'intérieur sous forme de potion.

Digitized by Google

La formule du collyre est la suivante :

Vaseline liquide.....	15 grammes.
Chlorhydrate de cocaïne.....	0 gr. 25 c.
Cacodylate de soude.....	0 gr. 15 c.

Instiller quelques gouttes dans l'œil 2 ou 3 fois par jour.

Pour les injections hypodermiques, nous employons avec MM. Huchard et Dieulafoy, la solution de Clin, à la dose de 0, 05 à 0,10 centigr. pendant 10 jours ou quinze jours consécutifs.

Le cacodylate de soude est employé aussi avantageusement à l'intérieur sous forme d'une potion dont voici la formule :

Cacodylate de soude.....	1 gramme.
Sirop de menthe.....	15 —
Rhum.....	10 —
Eau distillée.....	120 —

Deux cuillerées par jour pendant dix jours.

De l'électroïde dans les amblyopies toxiques. — Un éminent ingénieur de Cracovie, le nommé Rychniewski, vient de découvrir, dans ses études chimiques, un gaz très puissant dans son action sur l'organisme humain. Ce gaz porte le nom d'*électroïde*, et il est employé très efficacement en aspiration par intervalles variables de deux à dix et quinze minutes, en amenant une sorte d'excitation nerveuse qui réagit aussi jusqu'à un certain point sur l'affaiblissement visuel des intoxiqués par le tabac et l'alcool.

Peut-être trouverons-nous là un remède efficace pour combattre toutes les amblyopies toxiques. Dr Galezowski.

INDEX BIBLIOGRAPHIQUE

Ballowitz. — Zur kenntniss der Hornhautzellen der Menschen und der Wirbelthiere (*Græf's Archiv. f. Ophth.*, Bd. XLIX, p. 8).

Babinski. — Définition de l'hystérie. Paris, Masson et Cie, 1901.

Kœlliker. — Ueber das Chiasma (*Ergänz Heft zu Anat. Anzeig.*, Bd. XVI, p. 30).

Calvi. — Ricerche sulla fisiologia dello strato neuro-epiteliale della retina (*Arch. di Oftalmologia*, 1898. Palermo).

Sgrosso. — Sulla cura del cheratocono. Utteriore contributo in favore della galvanocaustica (*Annali di Oftalmologia, e Lavori della clinica oculistica di Napoli*, 1899.

Digitized by Google

Dr Puccioni. — Un caso di lussazione spontanea (bilaterale) della lente cristallina (*Bollettino d'oculistica de Simi*, Firenze, 13 mars 1897).

Dr Puccioni. — La clinica oculistica nella R. Universita di Roma nell'anno scolastico 1893-1894. — Firenze.

Terson. — Contribution à l'étude de l'enophtalmie et de l'exophtalmie alternantes (Thèse de Paris, 1897).

Osio (M. I.). — De la oftalmia purulenta del reciennacido. Brochure in-8°, Paris.

A. Græfe. — Notes ophtalmologiques (*Deutsche Mediz. Wochenschrift*, 25 mars 1897).

Schœffelz. — Des altérations des veines rétiniennes et des hémorragies consécutives chez les jeunes sujets (*Deutsche Mediz. Wochenschrift*, mars 1897).

Ridley. — Obstruction lacrymale (*The Clinical Journal*, 24 mars 1897).

Blottière. — Etude sur le traitement du goître exophtalmique (Thèse de Paris, 1898).

Gible. — L'Holocaine. Contribution à l'étude de son action physiologique. De son emploi comme anesthésique en ophtalmologie et en stomatologie (Thèse de Paris, 1897).

Delord. — De l'abaissement de la cataracte. Indications et contre-indications actuelles (Thèse de la Faculté de Montpellier, 1901).

Senès. — Du traitement du trichiasis granuleux de la paupière inférieure (Thèse de Montpellier, 1901).

Ladorde. — Un oculiste du xi° siècle : Bienvenu de Jérusaleme et son œuvre. Le manuscrit de la bibliothèque de Metz (Thèse de Montpellier, 1901).

VARIÉTÉS

Métiers d'aveugles. — Les moyens d'existence des aveugles sont plus nombreux, plus variés qu'on ne croit.

Les aveugles, qui sont d'expéditifs, d'adroits monteurs en perles, qui empaillent, cannent des chaises, fabriquent des paniers, des brosses, des balais, composent des tapis de coco ou des nattes de jonc et sont paillassonniers, — pour ne citer que leurs travaux les plus habituels, — les aveugles, disons-nous, besognent aussi, différemment, sur certains points du globe.

C'est ainsi qu'en Suède, en Norvège et au Japon, après un sommaire apprentissage, ils remplissent, quand ils sont vigoureux, l'office de masseurs. A Amsterdam, Copenhague, Barcelone, en

Digitized by Google

Suisse, à New-York, leur spécialité favorite consiste dans la fabrication de la grosse chaussure. En Angleterre, il n'est pas rare de les voir sur les chantiers de construction, dans les métallurgies, visser des boulons ou assujettir des écrous; c'est de l'autre côté de la Manche que les aveugles exécutent des travaux de vannerie d'un fini remarquable.

Au Brésil, les aveugles travaillent à la fabrication des éventails, et en Italie à celle des stores légers, de paille extrêmement fine qu'on voit à toutes les fenêtres.

Un peu partout, ils sont relieurs. Tels, dans la menuiserie, opèrent des merveilles de patience; d'autres, ouvriers couteliers, n'étonnent pas moins par l'irréprochabilité des objets qui sortent de leurs mains.

Les plus favorisés ont poussé assez loin leur éducation musicale pour devenir accordeurs, et grâce au développement extraordinaire que le sens de l'ouïe acquiert chez les aveugles, à l'instar de celui du toucher, ceux-là se créent des ressources appréciables.

Un célèbre médecin polonais au XVIe siècle : Joseph Struthius (1510-1568), par le Dr V. Bugiel (Th. doct. Paris, Steinheil, édit. 1901). — Peut-être, a dit Ch. Richet, les physiologistes et les médecins se disent-ils parfois que l'essor rapide de la science moderne fait négliger injustement l'étude des vieux maîtres. Cette observation s'applique à la biographie de Struthius.

Ce médecin s'occupa beaucoup de l'étude du pouls et de ses nombreuses variétés : on sait qu'à cette époque, le diagnostic se faisait surtout par le pouls. Il fut le premier qui représentât graphiquement le pouls par des courbes dont les ascensions représentaient le choc des artères. Ce n'était qu'une méthode mnémonique, mais elle devait conduire déjà du vivant de l'auteur au sphygmographe appelé par lui pulsiloge; son idée devait être reprise au XIXe siècle par Hales, Poiseuille et Marey.

Dans un autre passage, Struthius parle de l'auscultation des artères; il dit qu'on perçoit sous les doigts quelque chose comme un bruit. Il insiste enfin sur la valeur du pouls subunguéal, temporal et palpébral, etc.

En voilà plus qu'il n'en faut pour faire de Struthius une personnalité notoire de la Renaissance, que le Dr Bugiel vient d'exhumer. *Correspondant Médical*, 15 décembre 1901.

Le Gérant : Félix Alcan.

6015. — L.-Imprimeries réunies, B, rue Saint-Benoît, 7. — Motteroz, directeur.

Digitized by Google

DE L'ÉCLAIRAGE ARTIFICIEL

PAR

Le Dr HOUDART (de Brest)

C'est un sujet banal, son intérêt se trouve dans sa banalité même; c'est un sujet d'application de tous les jours. Je dirai plus, la question de l'éclairage artificiel présente toujours un renouveau d'intérêt, incessamment grandi par les progrès de la civilisation avec laquelle elle se trouve en relation constante, et son importance augmente encore dans les conditions actuelles de notre vie, au fur et à mesure que nos manières de vivre avec nos besoins multiples, modifiés, pour ainsi dire dénaturés, nous éloignent des conditions peu regrettables, il est vrai, de la vie des premiers âges.

Mon intention n'est pas de faire un historique des modes d'éclairage qui se sont cédé le pas depuis les temps les plus anciens; la nomenclature ne manquerait pas de rencontrer un certain succès de curiosité : je voudrais seulement faire un court exposé des meilleures conditions à réunir, pour terminer en donnant quelques indications qui me paraissent d'un intérêt pratique.

Le soleil répand autour de nous la lumière à laquelle nous sommes le plus habitués, il la répand avec une profusion, une générosité sans égales : aussi est-ce à la lumière solaire que nous comparons volontairement ou instinctivement toutes les lumières que nous produisons artificiellement, et la comparaison se fait aux différents points de vue de l'intensité, de la fixité, de la régularité et de la composition.

L'idéal serait de réaliser par des moyens artificiels un éclairage analogue à celui que nous avons le jour comme intensité, comme régularité, qui conserve aux corps dans l'espace leur couleur naturelle

Il est possible de fixer numériquement, pour les écoles

Digitized by Google

par exemple, la valeur de l'éclairement qu'il convient de réaliser dans une circonstance donnée, mais c'est le plus souvent une affaire de goût, variant avec les individus, les professions, les situations sociales et les époques : une chose bien évidente est que nous ne saurions plus à l'heure actuelle nous contenter de la quantité de lumière qui suffisait à nos ancêtres et même à nos pères.

La valeur de l'éclairement que l'on considère comme normal et satisfaisant dans des conditions données, tend à augmenter de plus en plus et a cependant une grande marge à parcourir avant d'atteindre l'intensité lumineuse du jour, dont jusqu'ici les hommes, même les plus difficiles, se sont montrés satisfaits.

Mais cela ne va pas sans protestations : quelques personnes, habituées à la critique malveillante contre toute chose à apparition nouvelle, se croient obligées de s'élever contre ce luxe de lumière trop intense, sous prétexte qu'elle use et brûle la vue. Soyons sans crainte, cet esprit de réaction systématique a été de tout temps et n'a pas manqué de saluer chaque nouvelle conquête scientifique.

A ce sujet voici une des récriminations les plus autorisées qui se sont élevées en 1786, époque, déjà bien loin de nous, à laquelle les réverbères à réflecteurs furent inaugurés pour l'éclairage des rues.

Une autorité du temps, un abbé, très versé dans l'art ocularistique, exhortait « les personnes qui marchent à la lueur « des réverbères de se garantir du trop grand éclat qui en « rejaillit, et de le faire à l'aide de petits écrans de poche « que l'on porte à la main. » Nous connaissons la valeur de ce mode d'éclairage public par les quelques rares réverbères à huile monumentaux, relégués dans quelques cantons éloignés de la campagne pour le service des longues nuits d'hiver.

Toutes ces protestations anciennes et actuelles partent d'un bon sentiment, mais sont erronées dans leur principe, et la raison suivante suffit à en donner la preuve : nous sommes faits pour vivre dans les flots de la lumière solaire dont le

Digitized by Google

pouvoir en intensité dépasse de beaucoup celui de toutes les sources de lumière artificielle, connues jusqu'à présent. Qu'aurait-on dit à cette époque contre les puissants jets lumineux des phares et des projecteurs électriques des défenses des côtes qui réunissent plusieurs dizaines de mille d'unité carcel heure!!

Il nous paraît donc sage de garder ces protestations pour le temps encore éloigné où nous aurons découvert une source de lumière artificielle qui puisse faire pâlir la lumière du jour : d'ici là nous pouvons mettre en jeu tous nos moyens d'action et l'hygiène de la vue n'interviendra que pour donner quelques avis sur le mode d'utilisation de la lumière.

Une des premières nécessités avec l'intensité dans l'éclairage est de diminuer, de faire disparaître, si possible, le jeu des ombres, par exemple dans une salle d'études où la nature du travail exige une application constante de la vue. Ce résultat s'obtient en entourant la source lumineuse d'un globe en verre émaillé ou dépoli pour augmenter ainsi la surface du centre de radiation, ou en multipliant le nombre de sources lumineuses de manière que l'ombre provoquée par l'une soit éclairée par le voisinage des autres. Une autre disposition, dictée par l'observation de la nature, devait donner entière satisfaction à cette exigence de premier ordre. Le soleil par ciel pur éclaire directement les objets sur une face et projette l'ombre de ces mêmes objets en direction opposée; c'est d'observation courante, presque quotidienne, mais si la lumière solaire est diffusée par les nuages, l'éclairage diurne devient presque uniforme et les ombres sont supprimées.

Sur cette observation fut construite la lampe Jaspar, portée à la connaissance du monde savant par l'exposition d'électricité de Paris 1881. Cette lampe électrique, à foyer intensif de petit volume, est dérobée aux yeux par un fort réflecteur, qui renvoie la lumière au plafond et aux parois des salles peintes en blanc. Règne alors avec ces lampes multipliées et dans tout le volume de la pièce un éclairement uniforme,

Digitized by Google

agréable et doux, d'autant plus intense que les parois diffusantes ont une teinte plus claire.

Les ombres sont supprimées, l'éloignement de la source lumineuse n'est plus à craindre et l'effet éblouissant des rayons obliques sur les milieux oculaires est détruit.

Malheureusement ce système fort coûteux reçoit à peine quelques applications, limitées en premier lieu à l'école industrielle de la ville de Liège, et en deuxième lieu à l'école militaire spéciale de Saint-Cyr en France. L'obligation de compter avec la dépense est la limite fréquente de bien de bonnes volontés : c'est pourtant là l'éclairage idéal pour l'hygiène bien comprise de la vue, celui que devrait adopter tout établissement chargé de l'éducation et de l'instruction, au plus petit degré que ce soit.

Tous les autres systèmes proposés pour le remplacer ont marqué un recul très sensible dans les progrès, à un point tel qu'à vingt années de distance, nous en sommes encore à regretter de ne pas voir ce système se généraliser pour l'éclairage des salles d'étude.

Dans les espaces ouverts, au contraire, le problème est tout différent; le jeu des ombres n'est plus un inconvénient; il s'agit de ne pas perdre la lumière dirigée par en haut et de l'utiliser au contraire dans l'intérêt du jardin ou de la place publique : aussi dans les dispositions usitées dans la pratique a-t-on placé des réflecteurs au-dessus de la flamme d'éclairage, pour faire bénéficier de la lumière le sol et toutes les parties directement situées au-dessous du bec d'éclairage. Ici encore les habitués des places et jardins publics sont heureux de circuler au milieu de lumière assez abondante et assez régulière pour permettre de suivre le geste et la mimique de l'interlocuteur et de voir les personnes qui viennent dans le but de se montrer.

Mais alors quel est le mode d'éclairage qu'il faudrait adopter pour donner satisfaction aux exigences les plus nombreuses?

Pour répondre à cette question il ne faut pas s'inspirer de ce qui se passe dans la pratique, je l'ai déjà dit. Chez soi

Digitized by Google

chacun s'éclaire à l'aventure, se guidant sur des préjugés surannés, sur des raisons d'économie mal entendue et le plus souvent sur des notions d'hygiène qui ont le privilège d'avoir force de loi, sans avoir la moindre raison d'être. Quant à l'éclairage public, dans les salles d'étude de nos écoles et surtout de nos collèges ruraux, il est resté le même qu'avant 1881, malgré les conclusions formulées à cette époque par la commission d'hygiène.

Il pêche par une insuffisance considérable et en général présente à peine le quart du taux qu'il devrait atteindre.

De cette insuffisance d'éclairage provient la déchéance oculaire sur laquelle il nous est impossible de nous faire la moindre illusion et qui va toujours grandissant au point de causer de sérieuses inquiétudes pour l'avenir de la défense nationale. C'est en effet par des tolérances nouvelles et par des règlements nouveaux que l'on arrive à reculer sans cesse la limite des lésions oculaires empêchant l'admission aux écoles militaires et dans l'armée.

L'indication principale est d'avoir une intensité très grande, mais cette intensité lumineuse ne peut pas toujours être la même, les indications particulières varient avec la nature des besoins. Une église a des exigences à elle, un théâtre a des besoins tout autres; une salle de bal demande un éclairage différent de celui d'une salle de réception, d'une salle de banquet et d'un salon de dame du monde. D'autres indications sont encore données par la forme, le volume et l'élévation de la salle.

La nature du travail est également un élément de très grande importance : un atelier d'horlogerie, un atelier de fonderie et de scierie mécanique, ne peuvent s'éclairer de la même façon, mais c'est surtout dans les applications de la lumière artificielle au travail assidu et prolongé des écoliers que la question prend le plus grand intérêt à cause des conséquences fâcheuses qu'entraîne le travail appliqué, soutenu dans de mauvaises conditions d'éclairage.

A l'heure actuelle, seule la lumière électrique réunit toutes les qualités désirables à la fois, elle est intense et régulière,

Digitized by Google

sans vicier l'atmosphère par des produits délétères de la combustion, sans produire de chaleur, tout en conservant très sensiblement aux objets dans l'espace et aux visages la coloration avec laquelle nous sommes habitués à les voir.

Placez à côté d'elle les lumières fournies par la bougie, le gaz, l'huile et le pétrole : elles présentent toutes des inconvénients communs à des degrés différents et rendent presque impossibles à reconnaître les couleurs bleues et vertes et leurs nuances; cela tient à ce que les flammes émettent trop de rayons rouges et très peu de radiation vertes et bleues. C'est là une question de premier ordre pour le choix des étoffes, des rubans et des fleurs, aussi dames et demoiselles avant de fixer leur choix définitif ne manquent jamais de s'intéresser au mode d'éclairage usité dans une soirée.

Le système des lampes électriques à incandescence d'Édison ou de Swan donne satisfaction au point de vue des exigences de toutes sortes de travail. Il suffit de savoir utiliser leur lumière suivant des règles qui sont les mêmes pour tout mode d'éclairage, quel qu'il soit. Un point de première importance est de bien rappeler que la lumière est faite pour éclairer et non pour être regardée, que les yeux doivent être tenus en règle absolue à l'abri de la pénétration des rayons lumineux et que seul l'objet sur lequel porte l'application, doit recevoir la plus grande somme de lumière possible.

La lampe à arc voltaïque a des indications différentes, non pas qu'elle produise une lumière trop intense, mais bien parce qu'elle manque de la fixité essentielle à tout travail d'application de la vue. Tout le monde connaît cette belle lumière dont on vit les premières applications à l'exposition de 1878. Le pouvoir éclairant en est intense et très pénétrant. Aussi ce mode d'éclairage est-il adopté pour les magasins, les ateliers, les places publiques, les quais, enfin il a son indication dans toutes les différentes circonstances où la vue ne demande aucun effort soutenu et appliqué.

Souvent même la lampe à incandescence et la lampe à arc sont utilisées de concert pour concourir à l'éclairage d'une

Digitized by Google

même salle; chaque système se trouvant mis à contribution suivant la destination et le volume de la salle et suivant la prédominance et la nature des besoins. Le triomphe de l'éclairage électrique serait complet et universel, s'il ne demandait pas une installation coûteuse et fort délicate d'une usine avec conduits métalliques de répartition, comme pour la distribution du gaz à éclairage. En plus l'éclairage par le gaz distillé de la houille a précédé de beaucoup en date l'éclairage par l'électricité et a le privilège de s'être implanté solidement dans les usages et de s'être assuré encore pour longtemps le monopole de bien des services publics par des contrats à longue échéance. Mais l'éclairage au gaz, bien que déjà ancien, ne s'est pas endormi sur ses lauriers, péniblement acquis dans la première moité du siècle dernier, grâce à de hautes complaisances de quelques têtes couronnées.

Le gaz a vu augmenter son pouvoir éclairant par d'ingénieux artifices, renouvelés au fur et à mesure que se faisait sentir plus menaçante la concurrence de l'électricité : le principe de l'incandescence lui a été appliqué par l'usage de manchons Auer en cellulose, trempés dans des solutions d'oxyde de zirconium, de lanthane et autres composants; les becs eux-mêmes ont reçu des modifications heureuses et à l'heure actuelle, pour les espaces libres, les becs intensifs à flamme renversée Wenham et surtout les derniers parus, les becs Le Comte à incandescence, donnent au public une large satisfaction, tout en ne fournissant pas cependant l'intensité de la lumière à arc des bougies Jablocskhoff. Mais dans les espaces clos, cet éclairage même amélioré ne peut se séparer des inconvénients inhérents à la combustion; dégagement énorme de chaleur au point de doubler en quelques heures la température dans les pièces, même d'un grand volume, viciation de l'atmosphère par dégagement de produits de combustion, acide carbonique, oxyde de carbone, vapeur d'eau, sans compter encore les dangers d'incendie si fréquents.

L'apparition de l'acétylène a fait disparaître quelques-uns de ces inconvénients et les qualités de sa belle flamme blanche, éclatante, lui valent la préférence sur les flammes

Digitized by Google

de l'huile, du pétrole et du gaz. L'acétylène serait même préféré à l'électricité pour l'éclairage des salles de travail, si sa manipulation n'était pas si dangereuse. Certes l'électricité aura à compter avec la concurrence de l'acétylène dont l'installation moins coûteuse convient beaucoup aux petits établissements, limités par la question de dépense.

Dans l'éclairage individuel pour les nécessités habituelles du travail appliqué à la maison, l'huile et le pétrole se partagent la faveur du public.

De ces deux substances laquelle préférer ?

Ces deux substances produisent un échauffement à peu près le même, la flamme que donne le pétrole est cependant moins chaude. L'unité Carcel heure, brûlant 40 grammes d'huile à l'heure, élève la température d'un milieu autant que le fait la présence de quatre personnes; avec la flamme du pétrole à éclairage égal, l'élévation est celle que produiraient trois personnes.

La flamme du pétrole est plus blanche que celle de l'huile.

L'éclairage avec les lampes à huile donne lieu à une flamme plus rouge et partant plus chaude.

Il est certain que la question dominante est d'avoir un produit de bonne qualité, un pétrole épuré ne donnant pas d'odeur désagréable à la combustion, de faire usage d'une bonne lampe bien remplie avec une mèche souvent changée, donnant beaucoup de facilité à la libre circulation du pétrole.

Le brûleur du pétrole a l'avantage considérable d'être d'une simplicité enfantine, d'un fonctionnement régulier et d'un allumage facile à comparer au système compliqué de la lampe modérateur à l'huile de colza.

C'est donc à l'heure actuelle, pour l'éclairage individuel, le pétrole qui me paraît réunir les meilleures conditions, jusqu'à ce que de nouveaux progrès permettent à l'alcool et à l'acétylène liquéfié d'entrer dans la voie des applications journalières.

Que l'on emploie l'huile ou le pétrole, il est indispensable de tenir les lampes à la distance normale de 1 mètre pour éviter les inconvénients de l'échauffement. Pour un travail

Digitized by Google

assidu avec longue application des yeux, il est bon que l'objet que l'on regarde soit seul éclairé, que l'œil soit mis à l'abri de toute autre lumière venant d'une direction différente; l'idéal serait de travailler la tête enveloppée dans une guérite, s'opposant à la pénétration dans l'œil de toute radiation lumineuse autre que celle venant de l'objet du travail.

Le travailleur devrait entourer ses yeux, véritables appareils de photographie en action permanente, des mêmes soins jaloux dont le photographe entoure ses plaques à impressionner. Malheureusement cette pratique ne peut se généraliser, parce qu'elle rencontre de réelles difficultés; elle reçoit un certain degré d'application par l'emploi habituel d'un abat-jour supporté par la cheminée en verre qui entoure la flamme. Cet abat-jour a le but multiple de renforcer la lumière utile au travail, de retenir toute radiation calorique nuisible au travailleur et d'intercepter la lumière qui pénétrerait directement dans les milieux oculaires.

De cette manière, les sources lumineuses à grand pouvoir éclairant, quelles qu'elles soient, restent sans inconvénient. Il paraît donc certain que l'usage déjà restreint des chandelles et des bougies, ira en diminuant encore. Les bougies seront gardées à cause de leur commodité, de leur état solide, de la facilité de leur allumage, de leur faible poids, permettant les déplacements faciles pour le petit éclairage domestique.

Le pétrole, en attendant mieux, très répandu dans le commerce, avec sa lumière blanche, ayant l'avantage de brûler dans un appareil de grande simplicité, a des chances de voir son usage se généraliser, malgré son inconvénient très appréciable de répandre une odeur spéciale, désagréable, qui cependant n'existe pas avec les échantillons bien purifiés, des brûleurs bien entretenus et que l'on peut éviter en donnant tout de suite à la flamme son plein développement; une flamme trop basse ou trop haute donne également lieu au dégagement de produits volatils incomplètement brûlés.

Le choix de la lampe doit se porter sur un appareil de 12 à 14 lignes pour le travail de famille, d'une hauteur de 0 m. 35 à 0 m. 40 à la naissance de la flamme, avec un verre

Digitized by Google

de bon cristal bien travaillé à étranglement régulier pour ne pas diminuer le pouvoir éclairant de la flamme.

L'ensemble doit être complété par un abat-jour en carton épais, sans dessin transparent, cachant entièrement la flamme aux yeux des travailleurs.

Dr HOUDART.

AUTOPLASTIE PALPÉBRALE

UNE OPÉRATION D'UN LARGE LAMBEAU DE PEAU UTILISÉ POUR REFAIRE DES PAUPIÈRES[1]

PAR

Le Dr FLAVEL TIFFANY (de Kansas City)

Le Dr Flavel Tiffany, professeur d'ophtalmologie à Kansas City, a fait dans sa clinique de l'Université de cette ville, une très intéressante autoplastie dont voici l'observation.

La malade, Mme F. W..., âgée de 43 ans, présentait deux ans auparavant, sur la joue droite juste au-dessous de l'os maxillaire, une grosseur sensible.

Le médecin de la famille la désigna sous le nom de « ulcère herpétique » et la soigna pour cela pendant deux mois par un traitement qui n'amena aucun résultat. Il changea alors d'avis et essaya des cautérisations.

Vers cette époque, un spécialiste qui se trouvait dans les environs, fut consulté et fit appliquer un emplâtre. Malgré tous ces soins la grosseur continua à se développer et la malade se décida à aller à Kansas-City où elle consulta le Dr Knoche qui déclara que cette grosseur n'était autre qu'un lupus. Il la soigna par les rayons X depuis le 7 septembre 1901 jusqu'au 28 janvier 1902, date à laquelle il déclara la malade guérie. Aucune trace de cancer ni de maladie spécifique ne put être découverte dans sa famille.

1. Opération faite par le Dr Flavel Tiffany à l'École de Médecine de l'Université de Kansas City (États-Unis d'Amérique), le 8 février 1902.
Cet article a été traduit par M. G.

Digitized by Google

Par suite du traitement appliqué par le Dr Knoche la marche progressive de la grosseur s'arrêta ; mais il restait une grande portion de tissus cicatriciels qui amena une rétraction dans le sens externe de la paupière inférieure et relevait en même temps le coin de la bouche, défigurant ainsi la malade, et lui faisant éprouver une sensation de tension fort désagréable.

La paupière supérieure et le sourcil étaient aussi entraînés dans cette contraction des tissus cicatriciels. Le résultat de cette contraction fut que la conjonctive palpébrale des deux paupières, supérieure et inférieure, ainsi que le globe de l'œil lui-même, restaient à découvert, causant une irritation et une inflammation de la cornée, aussi bien que donnant lieu à un « épiphora » (larmoiement) qui amena de l'eczéma sur la figure.

Cinq jours avant de faire la greffe du lambeau de chair, le Dr Tiffany fit une opération préalable pour dégager le bord des deux paupières des tissus cicatriciels. Dans ce but il fit une incision depuis le point lacrymal jusqu'à l'angle externe de la paupière afin de pouvoir rapprocher les paupières l'une de l'autre. Il détacha alors les bords des paupières à la hauteur de la muqueuse et les cousit ensemble ; en d'autres termes, il fit une « tarsorraphie ». Cette opération laissa à découvert deux larges bandes de chair, l'une au-dessus et l'autre au-dessous des paupières dont la largeur était d'environ un pouce et demi, et la longueur de trois pouces ; ceci préparait une excellente surface pour recevoir les lambeaux de greffe, et leur donnait ainsi une grande chance de réussite.

La peau qui devait servir à être greffée, fut prise sur la poitrine de la malade, contre « l'axillaire antérieur » et comprenait le derme et l'épiderme de la peau. Les dimensions de ces lambeaux étaient de 45 millimètres sur 74 millimètres chacun, un peu plus grands que la surface à recouvrir afin de permettre la rétraction. Après avoir enlevé ces lambeaux, le Dr Tiffany les posa sur le revers de sa main, et à l'aide de ciseaux recourbés, enleva tous les tissus adipeux qui y adhéraient encore. Il appliqua alors ces lambeaux, sans les

Digitized by Google

avoir passés dans aucune solution, sur la plaie granulaire de la face, les faisant, non par une suture, mais par la compression d'un bandage. Ces lambeaux furent préalablement saupoudrés avec la poudre iodoformée et comprimés à l'aide de bandes de gaze iodoformée. Le bandage fut laissé ainsi, sans être touché pendant une semaine, et lorsqu'il fut retiré, les lambeaux avaient entièrement adhéré et il n'existait aucune trace de suppuration. Les parties greffées avaient pris une teinte rosée, indice que la circulation s'y était bien établie, comme cela a pu être constaté par tous les élèves de l'Ecole.

Dans ces deux opérations la cocaïne fut employée hypodermiquement en solution à la dose de 1 p. 100. La malade déclare n'avoir ressenti aucune douleur et avoir ensuite éprouvé un grand soulagement, le coin de sa bouche ne se trouvant plus aussi tendu.

Le Dr Tiffany attribue le succès de cette opération à deux causes : 1° à ce qu'il avait laissé une surface granulée très saine pour greffer dessus les nouveaux lambeaux et 2° au soin qu'il a pris de ne laisser aucun tissu adipeux pouvant adhérer à ces lambeaux.

Ces lambeaux ont l'avantage de donner de nouveaux tissus à la figure à l'aide des paupières nouvelles et de causer au malade un réel soulagement en faisant disparaître la contraction de la bouche. De plus ils enlèvent toute trace de tissus de mauvaises natures pouvant se trouver encore dans ces régions.

Le Dr Tiffany comptait ne pas dégager les bords des paupières avant un mois au moins après l'opération. En les laissant ainsi fermées il empêche l'existence d'un « épiphora » qui pourrait être un obstacle à la complète cicatrisation des lambeaux greffés, laisse plus de chances pour que la cornée se guérisse de l'irritation amenée par la durée de temps ou elle était restée à découvert et empêche le développement d'un ectropion.

M.-D. Yeremian,
Assistant de la Clinique ophtalmologique de l'Université de Kansas City.

Digitized by Google

SOCIÉTÉ D'OPHTALMOLOGIE DE PARIS

Séance du 8 avril 1902

PRÉSIDENCE DE M. WUILLOMENET

M. PÉCHIN, *secrétaire annuel*, donne lecture du procès-verbal de la dernière séance, qui est adopté.

M. MORAX, *secrétaire général* communique une lettre de candidature au titre de membre titulaire du Dr Sendral, accompagnée d'un travail intitulé : *Observation d'un cas d'hérédo-syphilis oculaire avec lésions des membranes profondes. Réflexions concernant le traitement et la récidive de cette affection.*

M. Caudron est nommé rapporteur.

Discussion du rapport de M. Dehenne sur les tarifs des honoraires à réclamer aux sociétés d'assurances. — La Société, après avoir pris connaissance du projet de tarif du syndicat des médecins oculistes de Bordeaux, communiqué par le rapporteur, vote après discussion les divers articles d'un tarif provisoire, qui sera publié dans le prochain bulletin. Elle décide que ce tarif sera imprimé et envoyé individuellement à tous les oculistes de France, qui seront invités à donner leur approbation au projet ou en cas contraire à présenter les observations spéciales qu'ils auraient à y faire.

M. SUREAU. — **Gliome monolatéral de la rétine chez un enfant de 4 ans. Enucléation de l'œil malade sans sutures du moignon. Réunion par première intention.** *Présentation de pièces histologiques.* — Marcel P... a 4 ans. Le 5 octobre 1901, il vient à ma clinique, conduit par sa mère, pour une conjonctivite catarrhale aiguë de l'œil gauche. Depuis plusieurs mois déjà, cet œil, par intermittences, est douloureux. Et la vision diminue graduellement. De plus, la mère a remarqué qu'à certains moments, quand la lampe est allumée, cet œil jette comme des éclairs. « C'est, dit-elle dans une expression très imagée, comme si mon enfant avait un soleil dans l'œil. L'enfant a continuellement mal à la tête, il dort mal la nuit ou, quand il dort, son sommeil est troublé par des cauchemars. Sa santé laisse à désirer. Il

Digitized by Google

est devenu taciturne, il manque d'appétit et maigrit tous les jours.

Il n'y a pas dans sa famille d'ascendants qui soient morts de tumeur maligne.

Quand il se présente à ma consultation, Marcel P... paraît malingre, pâlot et quelque peu mélancolique. Néanmoins il ne paraît pas encore trop déprimé.

Par ailleurs, l'œil ne paraît pas sensiblement augmenté de volume. On ne remarque pas non plus d'exostose frontale, et les ganglions sous-maxillaires et parotidiens, aussi bien que les ganglions cervicaux, axillaires ou thoraciques ne sont pas engorgés.

Dès que, au bout de quelques jours, la sécrétion conjonctivale est tarie et que l'œil de l'enfant peut rester ouvert, on est frappé, ainsi que le disait la mère, du reflet qu'à l'instar des yeux de fauves, prend cet œil sous certains angles de lumière. On dirait bien, en effet, d'un rayon de soleil, réfléchi et mitigé dans son éclat par une surface blanche, dépolie et rugueuse.

A l'éclairage ophtalmoscopique, on constate que la cornée a gardé toute sa transparence et que la chambre antérieure est normale. L'iris a la couleur de l'iris de l'œil sain, mais il est en mydriase modérée; le réflexe à l'accommodation est aboli et le réflexe à la lumière diminué notablement.

Le cristallin est comme la cornée, tout à fait transparent, et il en est de même des couches antérieures du corps vitré. Par contre, l'image habituelle du fond de l'œil est du côté interne considérablement modifiée. Dans toute la partie située de ce côté entre le pôle postérieur proprement dit et la région équatoriale on aperçoit un soulèvement de la rétine très étendu, irrégulier et bosselé de couleur nacrée, réfléchissant fortement la lumière du miroir. A la surface de ce décollement on voit courir, suivant fidèlement les saillies et les méplats de la membrane décollée, les vaisseaux rétiniens ainsi que des vaisseaux de néoformation. Puis, au fond d'une anfractuosité et assez confusément, on aperçoit le nerf optique.

La partie culminante de la tumeur est en forte saillie dans le corps vitré à proximité de la face postérieure du cristallin qui, pourtant, ainsi que je l'ai dit plus haut, est encore vierge de toute opacité.

La base dont on ne peut apercevoir en haut les limites ultimes paraît devoir dépasser la région équatoriale supéro-interne et il est permis de penser que la région ciliaire elle-même est envahie par le néoplasme.

Le tonus de l'œil est encore à peu près normal. Aussi, l'intervention opératoire ne paraissant pas encore absolument urgente,

Digitized by Google

je m'étais proposé avant de faire l'énucléation de cet œil de vous présenter Marcel P... à la séance de la Société d'ophtalmologie du mois de novembre. Malheureusement à partir du 20 octobre, des douleurs vives survinrent, en même temps qu'une augmentation de tension de l'œil se fit sentir. Et je dus, en hâte, le 22 octobre au soir, procéder à l'énucléation.

Elle fut des plus simples. Je n'eus presque pas de sang et comme pansement, je me contentai de bourrer légèrement la cavité oculaire avec un peu de gaze iodoformée et de faire un pansement compressif sans avoir suturé l'orifice conjonctivo-capsulaire.

J'ai adopté depuis longtemps, d'une façon définitive, cette manière de procéder, et je n'ai jamais eu à m'en plaindre; sur les 13 énucléations que j'ai pratiquées depuis huit ans, je n'ai fait que deux fois — les deux premières — la suture traditionnelle en bourse recommandée par certains auteurs. Je n'oserais pas dire que mes résultats sont meilleurs, depuis que je ne fais plus de sutures, mais ils sont pour le moins aussi bons. En huit ou dix jours la plaie est réunie par première intention et ainsi que vous avez pu vous en rendre compte par l'examen de mon petit opéré, mon moignon est parfait.

J'ajouterai que cette méthode qui, au point de vue du résultat opératoire, n'a rien à envier à la méthode classique, pourrait bien avoir sur cette dernière un avantage sérieux : celui d'offrir en cas de suppuration toujours possible du moignon ou de la cavité orbitaire elle-même, une véritable soupape de sûreté permettant l'évacuation immédiate du pus et diminuant par là même la chance d'infection rétrograde vers le canal optique et le cerveau.

Examen anatomo-pathologique. — Une fois sorti de la cavité orbitaire, l'œil paraît d'un volume supérieur à la normale. Il est régulièrement sphérique et ne présente à sa surface externe ni bosselures, ni orifices. On peut espérer, par suite, que la tumeur est encore franchement localisée à l'intérieur. Dès lors, au point de vue opératoire, on peut espérer que l'énucléation suffira sans qu'on soit obligé de recourir à l'évidement de la cavité orbitaire.

A la coupe — après durcissement pendant une dizaine de jours, dans le formol et l'alcool — tout le pôle postérieur de l'œil apparaît rempli par une substance molle, blanc-jaunâtre, présentant çà et là quelques taches hémorragiques et ayant, sous son aspect général, l'apparence du mastic. La rétine est décollée dans toute la partie interne. Le cristallin paraît indemne ainsi que les couches antérieures du corps vitré.

Examen microscopique.

Les préparations microscopiques ont été faites en collaboration avec un de nos confrères belges, le Dr Tita, à l'hôpital Saint-Louis,

Digitized by Google

dans le laboratoire du professeur Fournier, et sous la direction du Dr Gaston, chef de clinique. Malheureusement une portion de la pièce mise au microtome a été égarée et je ne puis, par suite, vous montrer ici que des préparations à section très excentrique, n'ayant intéressé, en avant, ni la cornée ni le corps ciliaire, ni, en arrière, le point d'entrée du nerf optique dans l'œil.

Telles qu'elles sont, ces préparations montrent que la sclérotique a conservé son aspect normal, sauf en un point, près du pôle postérieur, où elle est notablement amincie et refoulée au dehors. Dans le voisinage immédiat de cette partie ectasiée, on constate un envahissement de la sclérotique par des cellules de néoplasie intraoculaire, envahissement qui se fait dans la direction des espaces lymphatiques situés entre les faisceaux de fibres lamineuses constituant cette membrane.

La choroïde, au niveau du néoplasme, a disparu complètement; ailleurs elle est altérée, au point de devenir presque méconnaissable.

La rétine est le siège véritable de la néoplasie. En deux ou trois endroits, on y reconnaît encore la structure rétinienne. Mais, les portions qui possèdent encore à peu près leur constitution primitive sont très réduites et se continuent sans ligne de démarcation bien nette avec le tissu néoplasique.

Ce tissu est constitué par de petites cellules à gros noyau, pauvres en protoplasma. La forme de ces cellules est ronde ou légèrement allongée; on y trouve d'assez nombreuses figures de division et en quelques rares endroits, la structure en rosace, décrite par Fuchs. Ça et là, se voient quelques foyers de nécrose.

Cette tumeur est richement vascularisée; les vaisseaux sont, pour la plupart, normaux, mais un certain nombre présentent des signes manifestes d'endartérite, et leur paroi paraît hyalinisée.

La rétine est décollée, par place, dans une grande étendue, et, dans l'intervalle existant, dès lors, entre la choroïde et la rétine, on constate une certaine quantité de substance amorphe.

Le diagnostic n'est pas douteux, la tumeur est rétinienne : c'est un gliome. Je n'entreprendrai point, maintenant, de résoudre, ici, la question de savoir si — ainsi que l'a pensé Ch. Robin, qui avait été frappé de la ressemblance des petites cellules rondes de gliome avec les grains de la rétine appelés par lui myélocytes — le gliome est tout bonnement — chose peu probable, pourtant, étant donnée la malignité habituelle de cette tumeur — une hyperplasie simple des éléments granuleux rétiniens, ou, si chose bien plus vraisemblable, le gliome doit entrer franchement dans la catégorie des tumeurs cancéreuses.

Je n'entreprendrai pas davantage de vous dire qui a raison de

Digitized by Google

Wirchow[1], Knapp, Leber[2] et Grolman[3], qui soutiennent que le point de départ du gliome se trouve indistinctement dans les deux couches des grains de la rétine; ou de Schultze, Gama Pinto et Hirschberg qui incriminent, au contraire, uniquement la couche interne des grains; ou bien encore d'Ivanoff[4] et Manfredi[5] qui assignent comme siège au gliome les fibres nerveuses elles-mêmes; ou enfin, de Hænsel[6] qui croit volontiers, par cette tumeur, à une origine vitréenne primitive. C'est là besogne d'histologiste et non de clinicien. Et, d'ailleurs les coupes microscopiques que je vous ai présentées ne permettraient guère, vu la diffusion déjà manifeste de la tumeur à l'intérieur de l'œil, de préciser exactement le lieu d'origine de cette tumeur. Il me paraît pourtant raisonnable de penser que la couche interne des grains a bien pu, ici, être le point de départ de la tumeur. En tout cas, cette tumeur doit être rangée dans la variété des gliomes dits endophytiques. Car d'une part, la richesse du corps vitré en éléments néoplasiques, et l'intégrité presque absolue de la sclérotique d'autre part, montrent, à n'en pas douter, qu'elle a évolué franchement de la rétine vers le corps vitré. C'est-à-dire de *l'extérieur vers l'intérieur*.

Qu'adviendra-t-il maintenant de notre petit malade? L'avenir seul nous le dira. Ce qui est certain, dès maintenant, c'est qu'une amélioration notable s'est produite depuis l'énucléation, c'est-à-dire depuis plus de cinq mois, dans l'état général de Marcel P... Bien qu'il rêve encore quelquefois la nuit, Marcel P... a engraissé; il a bon appétit et a repris un peu de sa gaieté primitive.

Je vous tiendrai au courant des événements, et, dans le cas où un malheur viendrait à se produire plus tard, je ferai mon possible pour vous communiquer les résultats de l'autopsie.

J'espère bien pourtant que je n'aurai pas à terminer ainsi mon observation.

F. Abt (de Nancy). **Un cas d'ophtalmie suppurative à pneumocoques consécutive à une pneumonie.** (Travail de candidature au titre de membre correspondant; M. Darier, rapporteur). — On connaît depuis longtemps l'ophtalmie suppurative de cause endogène, survenant comme complication au cours d'une infection, et caractérisée par la présence dans l'œil du microbe

1. *Traité des Tumeurs.*
2. *Graefe und Sæmisch*, p. 270, V.
3. *Arch. f. opht.*, XXXIII, 2, p. 47, 1887.
4. Iwanoff, *Arch. f. opht.*, XV, 2, p. 75.
5. *Revista clin.*
6. Hænsel, *Arch. f. opht.* XVI, 1, p. 297

Digitized by Google

pathogène de l'affection générale. Heiberg[1] le premier a constaté sûrement la présence de microorganismes dans l'œil même; il a montré l'obstruction de beaucoup de vaisseaux de la rétine et de la choroïde par des microbes faisant embolie.

Anenfeld[2] dans un travail d'ensemble, divise les ophtalmies métastatiques en trois classes.

1° L'ophtalmie métastatique dans la pyohémie puerpérale;

2° L'ophtalmie métastatique dans la pyohémie chirurgicale;

3° L'ophtalmie consécutive aux maladies infectieuses et à la pyohémie cryptogénitique

Il rapporte 64 cas de la première catégorie, 46 de la seconde et 23 de la dernière. En ce qui concerne les affections des voies respiratoires, Anenfeld rapporte 18 cas, pour lesquels la pneumonie aurait été neuf fois l'affection causale de l'ophtalmie. En effet, le pneumocoque, hôte habituel des voies aériennes et des cavités qui y débouchent, peut de là passer dans le sang, et, par le torrent circulatoire, aller infecter un organe comme l'œil. Toutefois, il faut se garder de mettre à son actif toutes les panophtalmies ou iridochoroïdites avec exsudat dans le corps vitré, qui peuvent survenir dans les affections pneumococciques. A côté de l'ophtalmie purulente, il convient de citer la rétinite septique introduite par Both[3]. Il ne s'agit plus ici d'une suppuration, mais d'une altération (hémorragie, dégénérescence) plus ou moins modérée de la rétine, produite par une embolie microbienne ou des toxines. Anenfeld et Goh[4] ont montré par des recherches anatomiques la présence de pneumocoques dans ces lésions. Frænkel[5] a publié un cas clinique qui confirme les recherches précédentes.

Si presque tous les auteurs classiques signalent la pneumonie parmi les infections générales capables de se compliquer de panophtalmie, en revanche rares sont les observations où un examen bactériologique suffisant a été fait. C'est ainsi que sur les 9 cas cités par Anenfeld cet examen n'a été fait qu'une seule fois, et encore d'une manière très incomplète. Nous n'avons trouvé que trois observations comportant un examen bactériologique complet, la quatrième étant celle de Herrnheiser, cité par Anenfeld. Aussi

1. Heiberg, *De l'embolie puerpérale septique* (*Knapp's Arch. f. Aug.*, 1879).

2. Anenfeld, *Ueber die citrige metastatische Ophtalmie besonders ihre Actiologie und prognostische Bedeutung* (*Græf's Arch. f. Opht.*, 1894, vol. 40, III).

3. Both, *Des affections de la rétine dans la fièvre traumatique* (*Deutsche Zeitschrift f. Chirurgie*, 1872).

4. Goh, *Beiträge zur Kenntniss des Augen veränderungen bei septischen Allgemeiner Krankungen* (*Von Græf's Arch. f. Opht.* 1892, XLIII).

5. Frænkel, *Image ophtalmoscopique dans la pneumonie* (*Von Græf's Arch. f. Opht.*, 1899, XLIII).

Digitized by Google

avons-nous cru intéressant de signaler la notice, recueillie à la clinique ophtalmologique de Nancy. Voici notre observation:

Dans la soirée du 22 novembre 1901, l'enfant Léon M... *âgé de 10 mois*, est pris de frissons et de fièvre. A la consultation de l'hôpital civil, on constate, le 24, une pneumomie de la base gauche qui s'améliore notablement du 28 au 29. Le lundi 23, la mère avait remarqué que l'œil droit de l'enfant était à demi fermé. Le lendemain apparaît une rougeur diffuse de la conjonctive. Le 2 décembre, l'enfant est examiné à la clinique ophtalmologique; on trouve sur l'œil droit les signes d'une iritis assez intense: Larmoiement, photophobie, injection périkératique, décoloration et gonflement de l'iris, pupille étroite et obstruée par un exsudat grisâtre qui rend le *fond de l'œil inéclairable*. Tonus-1. OD normal.

Une goutte d'atropine instillée sur l'œil gauche permet de voir assez difficilement, au fond de cet œil, un *exsudat rougeâtre*, sans vaisseaux, recouvrant la papille et remplissant *le tiers inférieur de l'œil*. Les jours suivants l'état de l'œil reste stationnaire. Enfin le 29, la paupière supérieure est légèrement gonflée, la pupille, complètement obstruée, ne permet plus l'examen du fond de l'œil. L'œil est très douloureux à la pression; tonus-1. Température 38.9. L'état général de l'enfant est mauvais. On *fait l'énucléation*. Deux jours après la fièvre a disparu et l'*enfant se porte bien*.

Examen anatomique.

L'œil fixé dans une solution de formol à 10 p. 100, inclus à la celloïdine, est débité en coupes méridiennes verticales.

Colorations: Carmin. Acide picrique. Hématoxiline et ésérine. Thyonine.

Conjonctive: Infiltration au voisinage de la cornée.

Cornée: Epithelium intact et normal sur toute sa surface; vaisseaux de nouvelle formation en petit nombre à la périphérie.

Chambre antérieure. Quelques petites masses libres de fibrine dans sa moitié inférieure; d'autres masses plus importantes tapissent la face antérieure de l'iris sur toute sa hauteur. Des leucocytes et des globules rouges en petit nombre sont disséminés surtout au voisinage des espaces de Fontana, les espaces sont remplis de leucocytes principalement dans la partie qui regarde la chambre antérieure. Les leucocytes sont assez riches en pigment provenant de l'épithelium pigmentaire.

Le canal de Schlemm présente une infiltration modérée.

La papille est obstruée de globules polynucléaires très nombreux et très serrés nageant dans un riche réseau de fibrine; quelques rares grains de pigment dans ces cellules.

Digitized by Google

Iris. Dans ses courbes antérieures, cette membrane est peu hypérémiée. On remarque une forte infiltration de leucocytes autour des vaisseaux des courbes moyennes et postérieures, surtout au voisinage de la papille et de la région ciliaire. De nombreux grains de pigment sont disséminés dans le stroma de l'iris, ils deviennent moins nombreux à mesure que l'on s'éloigne de l'épithelium pigmentaire.

Chambre postérieure. L'iris est adhérent dans ses deux tiers inférieurs et postérieurs à la cristalloïde antérieure. La chambre postérieure est remplie par un exsudat fibrineux, peu riche en cellules, sauf à la partie moyenne et inférieure, où une nappe assez épaisse de globules rouges est interposée entre l'iris et la cristalloïde antérieure.

Le corps ciliaire est fortement infiltré. Le muscle est intact. Les procès sont hypérémiés, et épaissis surtout dans l'hémiglobe inférieur, et reliés à l'équateur ou cristallin par un exsudat plasmatique très riche en cellules.

Corps vitré. La partie centrale et la région supérieure renferment quelques rares leucocytes. Un réseau de fibrine à mailles étoilées et irrégulières renferme des grumeaux plus ou moins grands. Ces grumeaux ont l'apparence de cellules, mais n'ont pas de noyau. A côté de ces éléments on trouve dans le vitré une nappe de pus qui, partant de la partie inférieure du cristallin, s'étend sur tout l'hémiglobe inférieur pour aller recouvrir la papille et disparaître au-dessus d'elle. Contre la partie interne de la rétine et des procès ciliaires et les séparant de la zone purulente du vitré, s'étend une courbe assez mince de fibrine, pauvre en cellules.

Rétine. Décollée en forme de festons et fortement plissée dans l'hémisphère inférieur, elle reste bien appliquée à la choroïde dans le reste de l'œil. Dans *les plis et entre la rétine et la choroïde se trouve un épanchement albumineux très abondant* par endroits, *et infiltré* de pus et de petites hémorragies. Dans l'hémisphère supérieur la couche des grains externes est par endroits tiraillée et très élargie. Le tissu de soutien est très épaissi. Les vaisseaux sont gorgés de sang. La rétine de l'hémiglobe inférieur présente une infiltration suppurative diffuse dans toute son épaisseur, et une dégénérescence complète de son neuro-épithelium. Des différentes couches de cette membrane il reste par endroits trace de grains externes. Sur une grande partie de la rétine les altérations des parois des vaisseaux ne permettent plus de distinguer les artères des veines. Quelques artères un peu mieux conservées sont entourées d'une zone d'infiltration très large. De nombreuses veines sont thrombosées.

La choroïde a son épaisseur normale, la chorio-capillaire

Digitized by Google

est très peu hypérémiée et présente deux *petites hémorragies.*

La sclérotique est normale, ses fibres sont un peu épaissies au voisinage de la papille.

Il a été fait des coupes longitudinales et transversales du nerf optique. La papille et sa périphérie sont très gonflées et proéminent fortement vers l'intérieur de l'œil. Le gonflement est la conséquence en partie de l'augmentation de volume des fibres nerveuses, en partie *d'une infiltration suppurative de la papille et de la rétine voisine.* Cette infiltration est surtout notable au voisinage des gros vaisseaux. Un exsudat purulent très abondant remplit l'excavation physiologique et s'étend sur toute la surface du nerf optique. La partie du nerf optique située en avant de la lame criblée présente de petites hémoragies. L'artère centrale, gorgée de sang, est très diminuée de calibre. Pas d'altération des parois.

Dans la veine centrale les globules rouges sont très rares, et les globules blancs très nombreux.

En arrière de la lame criblée, le nerf optique, ses vaisseaux et ses gaines sont normaux.

Examen bactériologique. — Une *ponction* faite au niveau de l'équateur, immédiatement après l'énucléation fournit un pus grumeleux blanc-grisâtre.

D'une part ce pus a été *étalé sur lamelles*, de l'autre il a été fait des *cultures.*

L'examen direct a montré une grande quantité *de diplocoques lancéolés pourvus de capsules*, et *quelquefois en courtes chaînettes* de quatre à six éléments. Beaucoup ont une capsule facile à mettre en évidence. Ces diplocoques ne sont pas décolorés par la méthode de Gram.

Pas d'autres microorganismes.

Il a été fait des *cultures* sur les milieux suivants :

Vers 37° sur sérum. Au bout de vingt-quatre heures, nombreuses petites colonies fines, analogues à celles du pneumocoque, formées de diplocoques lancéolés prenant le Gram.

Ensemencées sur bouillon : trouble léger en vingt-quatre heures. En quarante-huit heures le bouillon est clair, dépôt au fond.

Au microscope on trouve de nombreux diplocoques en chaînettes plus ou moins longues.

En *sérum de lapin jeune* (suivant la méthode de Besançon et Griffon), cultures *abondantes de pneumocoques en vingt heures.*

En piqure dans un tube de gélatine, il se forme une culture en clou, avec une même tige blanche, formées de petites colonies sphériques et une tête très peu développée, non bombée.

Enfin, une goutte de pus provenant de l'œil et mêlée à un cen-

Digitized by Google

timètre cube de bouillon est *injectée sous la peau d'une souris. Mort en quarante heures.* Rate dure et très augmentée de volume. Dans le sang du ventricule droit et des autres organes, on trouve des *pneumocoques encapsulés, colorés par le Gram.*

Recherche des microorganismes dans les coupes. — Des pneumocoques très nombreux, libres ou dans les corpuscules de *pus du vitré.* Ils sont beaucoup *moins nombreux dans la rétine. Très rares dans le corps ciliaire,* ils manquent ailleurs. Nous n'avons pas *trouvé de microorganismes dans les vaisseaux.*

En résumé: infiltration modérée de la conjonctive, exsudat fibrineux dans les chambres antérieures et postérieures, iridocyclite avec synéchie postérieure et occlusion pupillaire. Hyalite et rétinite suppurative. Hypérémie de la choroïde et du nerf optique.

Le terme d'ophtalmie suppurative doit donc être employé ici. Nous sommes en présence d'une suppuration du vitré et de la rétine, le tractus uvéal étant peu atteint du côté de l'iris et du corps ciliaire, la choroïde est exempte d'altérations. L'infiltration suppurative du corps vitré doit être attribuée en partie à la rétine. en partie au corps ciliaire, car nous trouvons des cellules de pus le long de la rétine et des procès ciliaires. Les cellules de pus de la chambre postérieure, et celles qui tapissent les procès ciliaires renferment des cellules de pigment, qu'elles ont pris au moment où elles ont traversé l'épithélium pigmentaire; tandis que les cellules de pus de la partie postérieure du vitré et de la face interne de la rétine n'en possèdent pas.

Il faut attribuer la suppuration du vitré aux microorganismes trouvés en grand nombre dans le corps vitré, et issus du corps ciliaire et de la rétine.

L'iritis est-elle primitive, ou comme la cyclite, est-elle l'œuvre des toxines produites par ces microorganismes? Le manque absolu de microorganismes dans l'iris serait en faveur de la seconde supposition.

N'ayant pas trouvé de microorganismes dans les vaisseaux, nous sommes réduits à faire des hypothèses sur leur point d'entrée dans l'œil. D'après Anenfeld, les lésions des vaisseaux, dans l'ophtalmie purulente, résulteraient ordinairement d'embolies bactériennes dans les capillaires de la rétine. Devant le peu d'altération de la choroïde et l'absence de pus dans cette membrane, la prédominance des altérations de la rétine et la présence de microorganismes, nous pouvons admettre que cette membrane a été atteinte la première, avec participation peut être du corps ciliaire.

Nous résumons en un tableau les quatre observations que nous avons pu recueillir.

Digitized by Google

	MALADIE PRIMITIVE.	AGE.	SEXE.	O. G.	O. D.	O. D. G.	OPHTALMIE A QUEL JOUR DE L'INFECTION?	MORT A QUEL JOUR DE L'INFECTION?	MORT.	AUTRES MÉTASTASES.	CAUSE.	FOYER PRIMITIF.
Herrnheiser[1], 1893.	Pneumonie.	67 ans.	H.			»	14	8	Oui.	Méningite.	Pneumocoque.	Rétine?
Hanshalter[2], 1895..	Id.	36	H.		»		4	14	Oui.	Méningite.	Id.	Rétine?
Ahlstrom[3], 1897...	Id.	43	H.		»		12	»	»	»	Id.	Rétine?
Petit[4], 1901.....	Id.	79	F.		»		26	30	Oui.	Hépatisation grave.	Id.	Choroïde?
Abt, 1902.....	Id.	1	H.	»			2	»	»	»	Id.	Rétine?

1. Herrnheiser, *Klin. med.*, déc. 1892, p. 393.
2. Hanshalter et Viller, *Ophtalmie purulente à pneumocoques dans un cas de pneumonie* (*Gaz. hebd. de Médecine et de Chirurgie*, juillet 1895).
3. Ahlstrom, *Ophtalmie métastatique pendant une pneumonie* (*Clinique ophtalmologique*, 25 mars 1897).
4. Petit, *Ophtalmie métastatique de l'œil gauche, ulcère serpigineux de l'œil droit* (*Annales d'Oculistique*, 1901).

Digitized by Google

Si maintenant nous tirons quelques conclusions générales, nous pouvons dire : que l'ophtalmie suppurative survenant comme complication, dans la pneumonie, est extrêmement rare. Le plus souvent elle est unilatérale. Le foyer primitif de l'infection n'a pas encore été trouvé avec certitude, et on peut admettre que la rétine est affectée la première le plus souvent, puis vient la choroïde. L'infection se ferait par voie vasculaire, une embolie septique, bactérienne obstrue probablement une branche importante de l'artère centrale.

Au point de vue bactériologique, le pneumocoque trouvé dans tous les cas, paraît devoir être seul incriminé. C'est un agent redoutable dès qu'il s'est installé dans l'œil. Il peut rapidement envahir l'œil tout entier, et produire une panophtalmie qui n'aboutit pas à une perforation comme l'ophtalmie à streptocoques.

Le diagnostic n'est pas toujours facile, car nous retrouvons ici le reflet jaune-rougeâtre qui constitue un des principaux signes du gliome. De même, l'absence de vaisseaux sur l'exsudat n'est pas un signe certain, car les vaisseaux peuvent manquer aussi dans les cas où les gliomes endophytes ont proliféré dans le corps vitré. Enfin, dans ce pseudo-gliome, la tension est fréquemment diminuée, tandis que dans le gliome elle est normale ou augmentée; de plus il y a rarement iritis. Le pronostic de cette complication de la pneumonie est sévère, car il comporte la mort dans plus de moitié des cas observés. Enfin la méningite qui peut accompagner l'ophtalmie, n'en est pas la conséquence probablement, car dans aucune observation, le nerf optique ne renfermait de microorganismes.

E. Aubineau (de Brest). **Dacryoadénite à forme subaiguë de nature syphilitique** (M. Morax, secrétaire général, donne lecture de ce travail). Les affections inflammatoires des glandes lacrymales sont assez rares, quelle qu'en soit la nature, pour que nous ayons cru intéressant de soumettre à la Société l'observation qui suit :

Louis M..., ouvrier du port, âgé de 33 ans, nous est adressé par un confrère le 15 novembre 1901. Cet homme nous raconte que voilà trois mois sa paupière supérieure droite a commencé à gonfler. Le gonflement, plus apparent le matin, provoquait au début une sensation de pesanteur; mais trois à quatre semaines après son apparition, survinrent des maux de tête surtout accentués la nuit. A aucun moment il n'y eut de fièvre et le patient ne fut jamais obligé d'interrompre son travail. Depuis quinze jours la gêne est plus grande; il y a, à droite, de véritables crises de lar-

Digitized by Google

moiement; les maux de tête deviennent constants, provoquent de l'inappétence et de l'insomnie. M... consulta à diverses reprises et fut soigné pour une conjonctivite, puis pour des névralgies.

Nous remarquons que la région oculo-orbitaire externe droite est le siège d'un gonflement œdémateux qui contourne en dehors l'angle supéro-externe de l'orbite pour finir sans transition brusque sur la tempe; en dedans l'œdème est comme limité par un sillon oblique qui partirait du milieu de l'arcade orbitaire supérieure et se dirigerait en bas et en dedans. Au niveau de cet œdème, la peau n'est pas rouge mais a sensiblement la même teinte que dans les régions avoisinantes. La pression au niveau de l'angle supéro-extérieure de l'orbite est douloureuse; c'est du reste nettement en ce point que le sujet localise ses céphalalgies qui s'irradient aussi vers la tempe et vers le sommet de la tête.

L'œil droit n'est ni dévié ni exophtalmié; tous les mouvements se font normalement, à part une certaine difficulté dans l'élévation de la paupière. La conjonctive est seulement un peu injectée dans l'angle externe.

Nous ne remarquons rien d'anormal à gauche.

En soulevant les paupières à leur partie externe de façon à faire saillir les glandes lacrymales palpébrales, on remarque que la portion apparente de ces glandes est plus volumineuse à droite quoique la coloration soit la même des deux côtés. En retournant les paupières sur le bord supérieur du tarse, la glande palpébrale apparaît à droite tandis qu'on ne la découvre pas à gauche.

Si nous faisons regarder le patient en bas et que nous refoulions fortement la paupière supérieure en introduisant la pulpe du pouce sous le rebord orbitaire dans la direction de la fossette lacrymale, nous sentons très nettement la glande lacrymale qui donne au doigt la sensation d'une tumeur arrondie. Cette manœuvre affirme le diagnostic de dacryoadénite orbitaire.

Nous ne notons aucun engorgement dans la région sous-maxillaire et parotidienne; l'aspect des amygdales est normal. M... a toujours eu, nous dit-il, une excellente santé; il s'est engagé à 18 ans dans la marine et n'aurait jamais attrapé de chancre ni constaté d'éruptions sur le corps; mais en 97, alors qu'il était encore au service, il eut de fréquents maux de gorge sans fièvre et perdit les cheveux. En outre M... est marié depuis 3 ans; or sa femme a fait une fausse couche de 3 mois et est accouchée à 8 mois d'un enfant mort. Bien que le patient nous paraisse de bonne foi quant il nie l'accident initial, les caractères de son alopécie et les accidents survenus à sa femme nous autorisent à incriminer la syphilis. Nous instituons immédiatement le traitement qui consiste dans des injections intramusculaires d'huile

Digitized by Google

biiodurée et dans l'administration de l'iodure de potassium à la dose quotidienne de 4 grammes.

Dès le 25 novembre, après 10 jours de traitement, l'amélioration est très sensible. M... a recouvré le sommeil par la disparition complète de ses céphalalgies; le gonflement de la région orbitaire externe a beaucoup diminué.

Le 6 décembre, le gonflement a disparu; la glande lacrymale palpébrale a repris son volume primitif; on sent encore la glande orbitaire sous le rebord de l'orbite.

Le 10 décembre, il ne nous est plus possible de toucher la glande lacrymale orbitaire; la guérison semble complète.

Cette observation, indépendamment de son intérêt propre, présente quelques particularités.

Le diagnostic était évident par la palpation sous le rebord orbitaire de la glande hypertrophiée. Si ce signe nous avait manqué pour affirmer la dacryoadénite orbitaire, le diagnostic différentiel avec la périostite orbitaire eût pu être embarrassant.

La dacryoadénite ne revêtait dans notre cas ni la forme chronique ni la forme aiguë, mais bien une forme subaiguë : pas de fièvre, pas de retentissement sur l'état général, mais douleur locale et maux de tête violents.

La rapidité d'action du traitement iodo-mercuriel a prouvé que nous étions en présence d'une manifestation syphilitique, manifestation rare et appparue chez un sujet qui niait sincèrement la syphilis et ne s'était jamais traité.

M. Morax. — Les observations de dacryoadénite syphilitique sont certainement beaucoup plus fréquentes qu'on ne le pense, mais elles sont habituellement méconnues. Lorsqu'on étudie par exemple les faits décrits sous le nom de tumeur de la glande lacrymale on voit qu'un nombre respectable de ces faits appartient à la syphilis lacrymale. Du côté des autres glandes on constate d'ailleurs des lésions analogues qui ne sont que rarement rattachées à leur véritables cause. La glande mammaire par exemple est assez souvent envahie et je suis persuadé que bon nombre de soi-disant tumeurs bénignes du sein ne sont pas autre chose que des lésions syphilitiques. L'observation de M. Aubineau est intéressante par l'évolution des lésions et l'efficacité du traitement.

De la non-contagion des granulations. M. Germaix (d'Alger) (M. Morax, secrétaire général, donne lecture de ce travail). — J'avais l'intention d'attendre le Congrès prochain d'Egypte, pour lui adresser une communication à ce sujet. Mais le travail intéressant adressé à la Société d'Ophtalmologie par MM. Morax et

Digitized by Google

Lakah, la lettre de M. de Wecker publiée en janvier par les Annales d'Oculistique me déterminent à dire ce que je pense, au sujet de la contagion des granulations, dès maintenant.

J'ai acquis la conviction que les granulations ne sont pas contagieuses dans aucune de leurs formes — après les expériences suivantes, souvent répétées par moi.

Tout d'abord, notons les trois formes de granulations algériennes :

1° *La forme molle* constituée par des follicules plus ou moins développés, remplis d'une matière molle, grisâtre. Le tissu est souvent infiltré de la même matière.

2° *La forme granulée*, sèche, constituée par un semis de granulations sèches, dont l'incision ne fait sortir aucune matière.

3° *La forme en pavés ou en écailles*, sèche aussi, constituée par un développement du tissu muqueux, en forme d'écailles épaisses plus ou moins imbriquées les unes sur les autres, plus ou moins pédiculées. En général, il est possible de soulever le bord de ces écailles. Leur incision n'en fait sortir aucune matière.

La première forme est celle qui s'accompagne le plus souvent de lésions cornéennes graves. Elle s'observe, de préférence, chez les individus les plus nettement strumeux. Elle guérit très facilement, étant opérée, mais rechute tout aussi facilement si l'état général ne peut être heureusement modifié.

La seconde forme est plus tenace déjà que la première. La troisième est la plus rebelle à tout traitement, même à une opération très minutieuse, très complète. Pour achever d'en débarrasser mes malades, j'ai du, souvent, après une opération insuffisante, cautériser chaque granulation au galvano. C'est cette troisième forme qui donne les hyperplasies les plus considérables.

Trouvant des formes différentes de granulations, observant que telle forme se développe de préférence chez un individu présentant un lymphatisme plus marqué, j'essayai, tout d'abord, aidé de quelques confrères ayant plus que moi l'habitude du microscope et des cultures bactériologiques, entr'autres le Dr Gasser, directeur du laboratoire d'hygiène d'Oran, de déterminer microscopiquement les diverses formes de granulations. Comme d'autres confrères, nous ne trouvâmes aucune différence histologique entre une granulation et une autre, aucune culture spéciale, aucun microbe particulier. Mais le microbe pouvait n'être pas découvert, et exister cependant.

Dans ce cas, les inoculations devaient être possibles.

J'entrepris des recherches cliniques et des recherches expérimentales.

Données cliniques. — Comme tous mes confrères algériens,

Digitized by Google

j'ai soigné, depuis douze ans, de jeunes malades atteints de granulations depuis longtemps, ne communiquant par leur affection à leurs parents ou à leurs frères et sœurs. Je possède des observations de granuleux, couchant depuis plusieurs années avec un frère, ne lui communiquant pas la maladie. Enfin, j'ai aussi un dossier très volumineux d'observations de malades atteints d'un seul œil depuis plusieurs années, sans que l'autre se soit jamais pris. Il y a eu, cependant, dépôt de larmes, de mucosités sur l'oreiller, par l'œil granuleux. L'autre œil a été en contact très souvent avec les emplacements contaminés de l'oreiller.

Données expérimentales. — Encouragé par ces observations, j'essayai sur quelques granuleux atteints d'un seul œil, — *mais ne présentant pas de suppuration* — d'inoculer l'œil sain avec le contenu des granulations molles. D'abord, en frictionnant la muqueuse palpébrale avec ce contenu, puis, en l'inoculant sous la conjonctive. Je n'ai jamais pu réussir une inoculation. Même insuccès avec les autres formes granuleuses. Mes infirmières pensent comme moi que les granulations ne peuvent se communiquer, ne prennent pour elles aucune précaution, et jamais une d'elles n'a contracté de granulations.

J'ai l'habitude, lorsqu'une personne accompagnant un granuleux, me témoigne la crainte « d'attraper des granulations dans ma clinique » de retourner les paupières du granuleux. S'il ne présente pas de suppuration, de frictionner sa paupière avec le doigt, et, aussitôt, de me frotter les yeux avec le même doigt, pour dissiper à l'instant les craintes chimériques qui me sont témoignées. Ainsi donc, j'ai observé d'une part, le développement des granulations, consécutivement à un simple état catarrhal de la conjonctive, de l'autre, la non-contagion de granulations sur un œil non préalablement atteint de conjonctivite plus ou moins marquée.

Je ne crois donc pas à la contagion des granulations, et cependant les épidémies d'ophtalmie granuleuse ne sont que trop certaines.

Le contre-sens est plus apparent que réel.

Voici comment j'explique que les granulations ne soient pas contagieuses, et que cependant un granuleux puisse contaminer d'autres personnes.

Ce qui est contagieux, c'est le pus seul. — Un granuleux ne présentant pas de suppuration ne communique rien à personne, puisqu'il n'a rien à communiquer. Mais s'il présente de la suppuration, il peut la communiquer, donner une conjonctivite catarrhale, ou une ophtalmie purulente. Et c'est consécutivement à cette inflammation suppurative que se développent les granulations.

Digitized by Google

Les granulations ne sont qu'une hyperplasie non contagieuse, à formes diverses, à intensités variables, se développant seulement sur des yeux mis en l'état voulu par une inflammation conjonctivale. C'est parce que les granuleux suppurants communiquent cette inflammation conjonctivale, qu'ils sont cause du développement des granulations, sans avoir communiqué directement les granulations, qui ne se communiquent pas.

De telle sorte qu'il n'est pas nécessaire pour qu'un œil contracte des granulations, que cet œil soit mis en contact avec des granulations; il suffit qu'il contracte une inflammation conjonctivale.

C'est ce qui explique que j'ai observé maintes fois la marche suivante :

1° Yeux sains contractant une légère inflammation catarrhale, au moment, par exemple, de notre épidémie annuelle, de juillet-août, épidémie de conjonctivite catarrhale, se transformant parfois en ophtalmie purulente;

2° Queue de la maladie non soignée; traitement arrêté trop tôt, dès amélioration, dès disparition de la suppuration;

3° Granulations se développant consécutivement.

Je mets toujours en garde les malades contre cette suite possible de leurs conjonctivites, de leurs simples « coups d'air ».

La théorie précédente explique aussi : Que les médecins des écoles algériennes ayant remarqué depuis longtemps l'absence de nocuité des granuleux non suppurants, ne renvoient des Écoles que les granuleux suppurants, comme ils renvoient d'ailleurs les suppurants sans granulations; que Arlt, suivant M. de Wecker, pouvait engager comme nourrice pour ses enfants, une femme présentant du trachome sec; que le sable fin prédispose au trachome en Égypte, parce qu'il provoque la conjonctivite, point de départ; que les granulations purulentes sont plus contagieuses que les autres; que l'ophtalmie granuleuse est très répandue en Égypte, surtout à certaines époques, parce que la conjonctivite purulente est alors très répandue. C'est le pus que transportent les mouches d'un œil à l'autre, et non les granulations, c'est à dire qu'elles transportent la conjonctivite purulente, point de départ de l'ophtalmie granuleuse.

Pas de conjonctivite préexistante, — souvent réduite à sa plus simple expression — pas de granulations.

On m'objectera que si les phénomènes inflammatoires précédaient toujours l'ophtalmie granuleuse, et en étaient toujours cause, on observerait beaucoup plus de granulations en France, et dans les pays tempérés; qu'il doit bien y avoir une autre étiologie,

Digitized by Google

plus compliquée, pour expliquer la quantité d'ophtalmies granuleuses existant dans les pays chauds ?

J'ai dit qu'un phénomène inflammatoire, conjonctival, précède toujours l'apparition des granulations, mais je ne dis pas qu'en tous lieux, dans les pays tempérés, la conjonctivite soit suivie de granulations. On ne peut nier l'influence de la température. Cette influence peut s'exercer non seulement sur le développement de la granulation, mais surtout sur le développement de la purulence. C'est bien parce que les états purulents sont plus fréquents dans les pays chauds, que les granulations y sont plus fréquentes aussi. Le fait qu'il existe plus d'ophtalmies granuleuses dans les pays où les ophtalmies purulentes sont plus fréquentes, vient à l'appui et non à l'encontre de ma théorie.

Ai-je songé à nier l'influence de l'état général? Pas davantage.

Je constate que l'état strumeux, l'anémie, la faiblesse générale, les mauvaises conditions hygiéniques n'agissent que trop favorablement sur le développement des granulations, sur leurs récidives, mais cela ne me paraît point prouver que les granulations soient d'origine microbienne, ni contagieuse. Il faut donc, au point de vue de la contamination, lutter contre l'opthalmie granuleuse purulente, parce que sa purulence se transmet; il faut d'ailleurs lutter *également* contre tout état purulent.

Je n'admets la présence des enfants granuleux, non purulents, dans les Écoles, que si leur état peut être strictement surveillé, car ils montrent facilement de la suppuration, et peuvent devenir, en conséquence, dangereux pour leurs voisins de classe, d'un moment à l'autre; mais, comme Arlt, j'admettrais volontiers chez moi une nourrice granuleuse, non suppurante, parce que je pourrais surveiller tout début de suppuration chez elle.

Je considère que des enfants seraient moins en danger de contracter des granulations avec des nourrices granuleuses non suppurantes, que s'ils étaient en contact avec des nourrices suppurantes, non granuleuses, qui leur transmettraient leur purulence, c'est à dire l'état conjonctival préalable, nécessaire pour le développement des granulations.

M. Morax. — Les faits sur lesquels M. Germaix s'appuie pour nier toute contagiosité aux granulations en dehors des états aigus créés par des infections superposées, me paraissent en contradiction avec une observation très rigoureusement analysée par Saltler. Cet auteur inocule à l'homme le contenu d'une granulation en dehors de toute complication suppurative et voit se développer une conjonctivite granuleuse. Ce fait expérimental me suffit pour admettre la contagiosité du trachome en l'absence d'infection superposée : cette notion concorde d'ailleurs avec les

Digitized by Google

observations cliniques de contamination granuleuse que nous avons tous pu faire. Les conditions nécessaires à la transmission du virus trachomateux sont loin d'être précisées; je suis très heureux de voir que M. Germaix ait fait appel à la méthode expérimentale qui seule nous permettra de pousser plus avant nos connaissances sur cette infection spéciale, mais j'en déplore d'autant plus l'insuffisante rigueur de ses expériences.

ANALYSE DES « ARCHIVES D'OPHTALMOLOGIE »

(N° de mars 1902)

Par le Dr A. YVERT

Dans ce numéro, M. le professeur Panas publie un travail des plus intéressants, une véritable monographie sur un de ces sujets de prédilection, auquel nous avons spécialement consacré, depuis plus de vingt-cinq ans, toute notre attention : les traumatismes du globe de l'œil. Dans le cas particulier, le savant ophtalmologiste de l'Hôtel-Dieu étudie plus particulièrement les *Blessures du globe et de l'orbite par armes à feu;* aussi, à cause de l'importance, à tous les points de vue, d'un pareil sujet, pensons-nous ne pas trop abuser des moments précieux des lecteurs du Recueil, en analysant avec quelques détails cette publication complètement à l'ordre du jour.

Tout d'abord, la classification, adoptée par M. Panas, est des plus nettes et des plus naturelles; il passe successivement en revue les *blessures par grains de plomb de chasse;* puis celles par *balles* (revolver, fusil) qui atteignent *directement* l'appareil visuel au niveau de l'orbite, ou *indirectement* par lésion des centres nerveux encéphaliques.

A. **Blessures du globe et de l'orbite par grains de plomb.** — Rien de spécial à noter au sujet de la fréquence de pareils accidents, pendant la saison de la chasse; ni sur le mode de pénétration de ces petits projectiles, qui peuvent atteindre l'œil dans l'axe même de leur trajectoire, ou par ricochet; en traversant la cornée, l'iris et le cristallin, ou simplement la conjonctive et la

Digitized by Google

sclérotique. Rien non plus à dire des symptômes classiques; mais l'auteur nous paraît insister avec raison sur la valeur de la radiographie, et de la radioscopie, assez malmenée, d'ailleurs, par M. Bourgeois, à la Société française d'ophtalmologie en 1901, comme moyens de localisation du grain de plomb à l'intérieur du globe ou de l'orbite. Et à ce propos, M. Panas relate une observation toute récente de MM. Terrien et Beclère, qui ont pu, grâce à la radioscopie, reconnaître la présence du corps étranger en dehors du globe oculaire, dans l'orbite.

Il insiste alors sur la bénignité relative de semblables accidents : dans 22 premiers cas de Tornatola, 1 seule énucléation nécessaire, 21 yeux avec conservation de leur forme et de leur volume, 8 ayant récupéré un degré de vision plus ou moins prononcé; sur 13 autres observations du même auteur, 2 énucléations seulement. Dans 10 cas d'Angelucci, traités par les antiseptiques locaux, la glace, le bandage occlusif et l'iodure à l'intérieur, 7 guérisons, avec conservation du globe, dont 6 avec récupération de la vision, 1 seule énucléation, 2 atrophies. Cette tolérance tout à fait spéciale de l'œil pour les grains de plomb paraît résulter du peu d'action irritante du métal, du poli de la surface et surtout de l'état aseptique résultant de l'échauffement provoqué par la décharge. D'où, soit dit en passant, la différence de gravité des blessures directes et de celles produites par ricochets : ces dernières ayant bien plus de chances d'être irritantes, par suite de la déformation du projectile, et de déterminer l'infection de la plaie, par le fait de son contact avec des objets plus ou moins septiques.

Il faut toujours aussi, en clinique, songer à la possibilité très fréquente des plaies en séton, dont M. Panas mentionne 7 observations nouvelles.

Puis viennent trois faits d'Anastasi, de blessures du corps ciliaire, d'où cet auteur se croit en droit de conclure : que les lésions de cette région par des grains de plomb, privés habituellement de toute action infectieuse, entraînent rarement l'atrophie consécutive du globe et n'exposent pas nécessairement à l'ophtalmie sympathique, même quand le corps étranger reste inclus dans la cavité du globe. De là rejet absolu de toute énucléation précoce, même pour les blessures de la région ciliaire, réputée si susceptible.

Se baser sur la présence d'une hémorragie du corps vitré, pour affirmer la pénétration du grain de plomb à l'intérieur de l'œil, serait s'exposer à de fréquentes erreurs; attendu que de pareilles hémorragies (nous en avons personnellement constaté plusieurs) peuvent être produites par une simple contusion du globe par le projectile.

Il faut aussi tenir compte des cas où le grain de plomb va atteindre

Digitized by Google

profondément le nerf optique, à l'intérieur de l'orbite, et détermine la cécité, sans la moindre lésion appréciable du fond de l'œil : M. Panas cite trois faits à l'appui de cette manière de voir.

Par contre, on peut noter, à la suite de pénétration, de séton, même de simple contusion, des déchirures de la rétine et de la choroïde, des hémorragies plus ou moins diffuses de ces membranes et du corps vitré; plus tard, et comme conséquence, des plaques d'atrophie, des brides cicatricielles et des décollements secondaires de la rétine.

Des impotences musculaires peuvent être la conséquence des blessures par grains de plomb, comme le prouvent les trois observations de Viciano, de Mengin et d'Ahlström.

Comme conclusions, M. Panas pose en principe que le traitement conservateur s'impose, au moins au début : antiseptie du globe et des paupières (lotions boriquées ou mercuriques, instillations de violet de méthylène B. pommade à l'iodoforme); repos et immobilité de l'œil blessé; bandage ouaté compressif et occlusif. En cas d'iritis, collyre à l'atropine; contre des douleurs possibles, émissions sanguines à la tempe, calomel, quinine, antipyrine. Dans aucun cas, il ne faudra tenter l'extraction des grains de plomb placés en arrière profondément; vu qu'on y parvient difficilement et toujours au détriment de la vision. En supposant même que le processus inflammatoire destructeur se poursuit, que la vision est irrémédiablement perdue et qu'il se prépare des manifestations faisant craindre l'ophtalmie sympathique, il faudra donner la préférence, sur l'énucléation, à l'éviscération, à la condition de ne rien laisser subsister de la chorio-rétine et de cautériser au thermo-cautère olivaire le disque optique.

Comme M. Panas, nous sommes absolument partisan du traitement conservateur antiseptique au début et tant que la réaction inflammatoire, relativement modérée, ne réclame pas une médication plus active. Mais quand il faut en arriver à une opération, nous ne saurions nous ranger à l'opinion du savant professeur de Paris, ni souscrire à sa manière de voir; car nous sommes, actuellement encore, plus même si c'est possible, partisan du mode d'intervention que nous avons préconisé déjà en 1880 dans notre *Traité des blessures du globe de l'œil;* et en 1896 dans le *Recueil d'ophtalmologie*, qui consiste, dans tous les cas où la réaction inflammatoire dépasse les bornes, et où il n'y a pas menace d'accidents sympathiques, à tenter la conservation du globe de l'œil, en allant par une sclérotomie méridienne à la recherche du grain de plomb : directement quand on a pu préalablement en déterminer, à l'ophtalmoscope, la position exacte, et le repairer au moyen d'une petite aiguille implantée à ce niveau dans l'épaisseur de la

Digitized by Google

sclérotique; indirectement et pour ainsi dire au hasard, à la partie inférieure de la région ciliaire, quand le trouble du vitré ne permet pas de le localiser. Car il sera toujours temps, en cas d'insuccès, et comme pis aller, d'arriver au sacrifice de l'organe blessé.

Pour ce qui est de la conduite à tenir en cas de troubles ou d'accidents sympathiques, notre conclusion sera non moins affirmative aussi qu'en 1880 et en 1896 : il faut procéder sans retard à l'énucléation, et rejeter d'une manière absolue l'exentération, même combinée, comme le veut M. Panas, à la cautérisation au thermo-cautère olivaire du disque optique. Nous n'oserions jamais, quand la sympathie entre en scène, recourir à un semblable procédé opératoire : l'énucléation reste comme unique ressource en pareille occurrence.

B. **Blessures directes du globe et de l'orbite par balles de revolver et de fusil.** — Un premier paragraphe est consacré à la gravité, beaucoup plus grande, des blessures orbito-oculaires par balle de revolver; et à leur fréquence par suicide ou tentative de suicide (Hirschberg). Sur 33 cas, publiés de 1891 à 1900 inclusivement, il y avait 10 fois cécité bilatérale, 23 fois unilatérale. Dans 27 observations, où le côté a été noté, il s'agissait 18 fois de la tempe droite, 7 fois de la gauche, et 2 fois des deux tempes silmultanément.

M. Panas distingue ces blessures en *simples*, quand la vision est seule en cause; et en *compliquées*, lorsque d'autres troubles s'y ajoutent. 16 des 33 rentrent dans la première catégorie; dans 17, d'autres nerfs que l'optique étaient intéressés : l'olfactif 6 fois, la 3e paire, la 6e, l'ophtalmique de Willis.

Une particularité, digne d'être notée, concerne la rareté de l'éclatement de la coque oculaire, cornée ou sclérotique; et cela, alors même que les membranes profondes, rétine et choroïde sont déchirées. Parfois, cécité complète, sans la moindre lésion apparente à l'ophtalmoscope; il s'agit, comme le prouve bientôt l'atrophie totale ou partielle de la papille, de lésion du nerf optique qui peut être coupé en travers, mais plus souvent (Schmidt-Norman, Hansen) arraché par distension au niveau de sa pénétration dans la sclérotique. Toujours est-il que les altérations primitives du disque optique varient suivant que le projectile a intéressé le nerf en avant ou en arrière du point de pénétration des vaisseaux centraux : *très nettes et très rapidement visibles dans le premier cas, elles sont plus tardives dans le second.*

Un mot à propos de ce diagnostic différentiel qui n'est pas exact, et que nous ne saurions laisser passer sans commentaires. Ce n'est point, en effet, d'après la rapidité plus ou moins grande du déve-

Digitized by Google

loppement de l'atrophie papillaire, qu'on peut juger si la lésion du nerf optique existe en avant ou en arrière du point de pénétration de l'artère et de la veine centrales de la rétine; mais d'après des symptômes, absolument distincts, et sur lesquels nous avons longuement insisté dans notre *Traité des blessures du globe de l'œil*, en 1880. Dans le premier cas (blessure en avant du point de pénétration des vaisseaux), on note, à l'ophtalmoscope, des troubles qui rappellent beaucoup ceux de l'embolie de l'artère centrale de la rétine (observations de Pagenstecher, de Just, auxquelles nous pouvons ajouter celle de Schmidt); dans le second (blessure en arrière du point de pénétration des vaisseaux), on voit survenir peu à peu une atrophie lente de la papille. Nous disions, en effet, page 619 : « Dès lors, il ne saurait plus y avoir le moindre doute, et l'on peut conclure sans hésiter : que les seules blessures du nerf optique qui se caractérisent, après l'accident, par des symptômes tout à fait analogues à ceux d'une embolie de l'artère centrale de la rétine, sont celles qui portent du même coup sur ce tronc nerveux et sur les gros vaisseaux qui cheminent à son intérieur. Dans tous les autres cas, on verra simplement apparaître, plus ou moins tardivement, les signes ordinaires de l'atrophie de papille. »

Le plus souvent, comme nous l'avons déjà dit plus haut, la coque sclérotícale n'est pas rompue par le projectile; et cependant on constate, après la disparition des épanchements du vitré, des ruptures plus ou moins étendues de la choroïde, avec de nombreux exsudats dans la chorio-rétine et des altérations du disque optique (6 faits récents de Nettleship, 1 de Panas).

Les paralysies d'autres branches nerveuses voisines, les lésions des organes environnants (épistaxis, souffles et battements artériels, hémiplégie, paraplégie, accidents méningitiques) prouvent qu'on a affaire à un cas plus ou moins compliqué.

Autrefois, il était établi en principe de recourir au cathétérisme pour procéder à la recherche et, si possible, à l'extraction du projectile; mais ses nombreux inconvénients y ont fait renoncer d'une manière à peu près complète : maintenant surtout que, grâce à l'exploration par les rayons Röntgen, il est possible de déterminer mathématiquement l'emplacement exact du projectile, et d'intervenir en conséquence. L'extraction par Roosa, d'une balle logée dans l'orbite, vingt-quatre ans; par Roose, vingt-trois; par Panas, quinze ans après l'accident, prouve avec quelle facilité ces corps étrangers peuvent être tolérés par les tissus.

En tout état de cause, le pronostic est toujours assez sérieux; surtout quand il s'agit de blessures par armes de guerre, qui, outre les lésions directes qu'elles déterminent, agissent aussi indirectement par les esquilles des parois de l'orbite projetées

Digitized by Google

sur le globe oculaire dont elles peuvent amener la déchirure.

Pour ce qui est du traitement, il consistera, dans les cas de traumatisme par projectile de petit calibre, à combattre les manifestations inflammatoires et à faciliter la résorption des épanchements sanguins par les applications froides antiseptiques, par la glace, les saignées locales, etc.; dans la chirurgie du champ de bataille, à procéder, avant tout, à une antisepsie rigoureuse, à régulariser et élargir l'orifice de pénétration, à extraire les esquilles ou le corps étranger, s'il se présente, et à drainer profondément. Si l'œil est crevé et déjà enflammé, l'indication sera formelle de procéder à l'évidement ou à l'énucléation. Au cas où le projectile serait profondément caché, on remettrait à plus tard son extraction.

C. **Blessures indirectes de l'appareil sensitivo-moteur de l'œil par armes à feu.** — Pour être plus rares, elles n'en sont pas moins intéressantes; la plupart, d'ailleurs, échappent à l'observation des spécialistes, admises, en général, dans les services de chirurgie ordinaire. Cette fois, encore, le revolver joue le principal rôle, ainsi que les blessures par armes de guerre. Mais le plus souvent, il est bien difficile de se rendre un compte exact du trajet parcouru par le projectile; et c'est à la radiographie qu'il faut encore s'adresser pour porter un diagnostic précis.

La preuve en est dans le travail, remarquable sous bien d'autres rapports, publié par le Dr Ed. Laval dans la *Gazette hebdomadaire de médecine et de chirurgie en* 1900, p. 519, et relatif à 20 cas de projectile logé dans le crâne, 8 à siège intracérébral, 12 à siège extracérébral. Pour les premiers, on est intervenu, après examen radiographique, 6 fois avec 5 succès, en tant qu'extraction du projectile; et encore, dans le seul insuccès noté, on avait pu sentir, mais sans parvenir à le saisir, le corps du délit. Des projectiles extracérébraux, on a tenté 9 fois l'extraction avec un seul insuccès. Généralement la balle siégeait entre la dure-mère et le cerveau. Plus rarement entre la dure-mère et la table interne de l'os.

A cette statistique, M. Panas ajoute 10 observations de projectiles fixés, au voisinage du crâne, en un point plus ou moins abordable de la tête; pour lesquels on eut recours 6 fois aux rayons Röntgen. Au total, sur 21 interventions tentées après examen radiographique, le projectile à pu être extrait 19 fois. Inutile d'insister davantage sur la valeur d'une pareille méthode diagnostique et sur la nécessité absolue d'y recourir, afin de ne pas se livrer à des recherches aussi dangereuses qu'inutiles dans la région céphalique.

Digitized by Google

Voici venir maintenant, à propos de la conduite à tenir en semblable occurrence, un résumé aussi concis que complet de la discussion mémorable qui eut lieu, le 7 novembre 1900, à la *Société de chirurgie de Paris*, sur le meilleur mode d'intervention en cas de blessure du crâne par projectile, par balles de revolver, plus spécialement, et qui se peut formuler ainsi : « Prévenir avant tout l'infection, tant primitive que consécutive, du trajet de la plaie, dont on élargira et régularisera l'orifice d'entrée pour pouvoir extraire les esquilles osseuses, le projectile lui-même et ses éclats supposés à la portée de l'opérateur; puis drainer, laver et panser la région aussi antiseptiquement que possible. Une fois la cicatrisation obtenue, ne pas intervenir tant qu'il ne survient pas d'accidents, vu que de pareils projectiles peuvent être tolérés, alors même qu'ils sont dans le cerveau, pendant fort longtemps, jusqu'à 10 ans (Monod). Dans le cas contraire, en s'aidant de la radiographie, on procéderait en temps utile à l'extraction du projectile, avec d'autant plus de succès que le malade ne sera plus sous le coup du choc traumatique primitif ».

Chemin faisant, M. Panas avait trouvé moyen, en exposant la symptomatologie, et les lésions spéciales du ganglion de Gasser, de faire une digression des plus intéressantes sur la pathogénie de la kératite dite neuro-paralytique : si, en effet, la plupart des chirurgiens actuellement sont d'accord pour admettre que l'extirpation de ce ganglion ne détermine pas directement de trouble trophique du côté de la cornée, force est bien, toutefois, de reconnaître que les surfaces anesthésiées, à la suite de cette opération, offrent moins de résistance aux agents irritants et infectieux, venus du dehors, en même temps que la guérison des lésions qui en résultent devient plus traînante et plus longue à se réaliser.

D'où la conclusion pratique, qui s'impose, selon M. Panas, de recourir toujours, en pareil cas, à la protection du globe de l'œil. Pour cela, le moyen le plus simple et le plus efficace réside dans la suture médiane des bords palpébraux sur une étendue de 5 à 10 millimètres au plus. Le tout se réduit à deux coups de ciseaux intéressant la lèvre postérieure du rebord palpébral, et à l'application de deux points de suture. Une fois la guérison obtenue, il suffira de couper le pont anastomotique par le milieu.

Tel est, en substance et aussi résumé que le permet son importance, le remarquable travail du savant professeur de l'Hôtel-Dieu; nous aurions cru être insuffisant et manquer de clarté en n'entrant pas dans tous ces détails, bien convaincu d'avance que nous n'aurons perdu ni notre temps, ni notre peine.

Digitized by Google

D. **Anatomie pathologique des dacryocystites catarrhales et purulentes chroniques, et curettage du canal naso-lacrymal,** par le Dr TARTUFERI. — Dans cet article, extrêmement documenté et basé sur un très grand nombre d'examens anatomo-pathologiques, le distingué professeur de Bologne pose en principe que le canal naso-lacrymal est la partie des voies lacrymales où l'on trouve ordinairement les altérations les plus graves, et qui sont, en même temps, la cause et l'effet de la chronicité et de la persistance de la maladie.

De ces lésions, les unes doivent être considérées comme une persistance de conformations embryonnaires; les autres comme conséquences de processus inflammatoires.

Elles consistent en : conduits rétrécis, fusiformes, moniliformes ; conduits avec crêtes, replis, verrucosités, éminences papillaires et polypoïdes; conduits avec diverticulums latéraux; conduits doubles, etc.

Dès lors, en rétablissant la régularité et la perméabilité du canal naso-lacrymal, on remplit la condition *sine qua non* de la guérison parfaite de toute dacryocystite.

Conséquemment, M. Tartuferi propose, comme procédé opératoire, le curettage de ce canal au moyen de curettes flexibles, de son invention, variant, comme calibres de 1 à 3 millimètres. Il décrit ainsi, d'ailleurs, sa manière de faire :

« 1° Incision du conduit lacrymal supérieur et section sous-cutanée du ligament palpébral interne avec le petit couteau de Weber, comme dans la méthode de cet auteur;

2° Introduction d'une sonde de Bowman dans le canal nasal, pour préparer le passage de la curette.

3° Introduction de la curette dans le sac lacrymal. Ayant placé l'instrument dans la direction du canal naso-lacrymal, je pousse, sans trop appuyer, l'instrument vers le bas (en le faisant tourner sur son axe), jusqu'à l'extrémité inférieure du canal nasal. Je fais ensuite promener la curette plusieurs fois du bas vers le haut et *vice versa,* en continuant toujours à la tourner sur son axe. »

Irrigations antiseptiques consécutives avec la seringue d'Anel (sublimé, formol, sondes de gélatine au protargol du Dr Antonelli).

Ce procédé, comme on le voit, et comme le fait observer lui-même le prof. Tartuferi, est à peu près identique à celui décrit par M. Terson, dans les *Annales d'oculistique de* 1892, avec le titre : *Du Traitement des dacryocystites par le curettage du canal nasal et du sac lacrymal sans incision cutanée.*

Dr A. YVERT.

Digitized by Google

MÉMOIRES ET BULLETINS

DE LA

SOCIÉTÉ DE MÉDECINE ET DE CHIRURGIE DE BORDEAUX

Analysés par M. le Dr PÉCHIN

Séance du 26 janvier.

Mélanose conjonctivale et lentigo malin, par M. FROMAGET. — Tumeurs (sarcome alvéolaire mélanique) des paupières de l'œil droit chez un homme de 55 ans, atteint de lentigo malin de la conjonctive bulbaire et du bord ciliaire de la paupière inférieure. Ablation de ces tumeurs et cautérisation au thermocautère. Le malade n'a pas été revu. On ne sait si ce traitement palliatif a préservé longtemps le malade d'une récidive. L'auteur croit que l'exentération de l'orbite est seule capable de pouvoir, dans certains cas, s'opposer à la diffusion du sarcome, mais on comprend que les malades n'acceptent pas le sacrifice d'un œil dont la vision est bonne.

Séance du 16 février.

Opacité circulaire de la cornée, par M. ARMAIGNAC. — Présentation d'un malade de 49 ans, atteint depuis environ 3 ans d'un géronfoxon vasculaire occupant le tiers supérieur de la cornée à droite et s'étendant à gauche sur une plus grande étendue, formant une légère dépression. La limite avec le tissu sain est nette. Le réseau vasculaire est fourni par deux à trois gros troncs partant de la conjonctive et se ramifiant sur la périphérie de la cornée. Pas de douleur. Conjonctive palpébrale lisse, un peu injectée. Les joues et les parties latérales de la face sont le siège d'une vascularisation anormale considérable. L'auteur pense à une stase de la conjonctive et d'une portion de la cornée analogue à la stase de la face. M. Sous pense au rhumatisme.

Séance du 2 mars.

Kyste séreux congénital de l'orbite droite avec anophtalmie ou plutôt anophtalmie apparente, par M. FROMAGET. — Rien à gauche. L'auteur, en raison du bas âge de l'enfant (30 jours), s'abstient de toute intervention et ne peut par conséquent donner de renseignements utiles sur les points controversés de cette affection.

Digitized by Google

Séance du 9 mars.

Décollement hémorragique de la rétine par effort. Guérison, par M. FROMAGET. — Jeune homme bien portant, non myope, emmétrope, voit tout d'un coup sa vue de l'œil gauche s'obscurcir pendant qu'il joue au foot-ball et qu'il fait de violents efforts. Pas de traumatisme direct. Décollement hémorragique au milieu de la macula arrivant jusqu'au bord pupillaire. Deux mois après, la vision était revenue de 0 à 2/3, et l'épanchement sanguin était presque résorbé.

Troubles vaso-moteurs hystériques de la conjonctive, par M. FROMAGET. — Ces troubles sont survenus chez une jeune fille qui fut atteinte l'année précédente de larmoiement paroxystique hystérique, et consistent en congestion des vaisseaux de la conjonctive bulbaire, surtout au niveau des culs-de-sac. Pas de phénomènes inflammatoires. Cette congestion vasculaire est intermittente, tantôt à droite, tantôt à gauche, et dure de deux à trois heures. Il s'agit là de troubles vaso-moteurs hystériques de la conjonctive.

Séance du 30 mars.

Transformation de la loupe simple en loupe binoculaire et stéréoscopique. — M. LAGRANGE présente une loupe binoculaira de M. Berger. Elle est composée de deux lentilles convexes, décentrées et inclinées, l'une par rapport à l'autre, à l'horizontale. Il y a deux images perçues chacune par un œil. Ces images différentes donnent un relief d'une grande finesse.

Séance du 11 mai.

Exercices stéréoscopiques dans la cure du strabisme. Valeur de l'avancement capsulaire dans l'insuffisance de convergence. Présentation de malades, par M. LAGRANGE. — M. Lagrange insiste sur le grand profit que retirent les opérés de strabisme des exercices stéréoscopiques. A la correction plastique s'ajoute la vision binoculaire. Il présente quatre opérés de strabisme qui ne louchent plus et qui de plus ont recupéré la vision binoculaire.

Dans une insuffisance de convergence (4 angles métriques), un avancement capsulaire des deux droits internes a donné un excellent résultat.

Névrite optique typhique, par M. FROMAGET. — Névrite optique double chez un jeune homme de 23 ans, en convalescence de fièvre

Digitized by Google

typhoïde. Un mois après le début de la fièvre, le malade partit en convalescence, et c'est à ce moment qu'il s'aperçut d'un affaiblissement notable de la vue, et qu'on constata la névrite. La vision inférieure à 1/10 revint à la normale.

Séance du 25 mai.

Extraction du cristallin transparent. Présentation de malade, par M. LAGRANGE. — Jeune fille de 11 ans. OD — 7 dioptries; bonne acuité visuelle (sans autre indication de l'auteur), OG — 17 D; V moins de 1/10, et taie provenant d'une ancienne kératite phlycténulaire. A sept jours d'intervalle, on pratique sur l'œil gauche *une* discision et l'extraction avec iridectomie forcée par la hernie de l'iris. Trois mois après V = 1/5 sans verre et 1/4 avec + 3.

Séance du 1er juin.

De l'ostéome de l'orbite, par M. LAGRANGE. — Ostéome implanté dans l'os planum de l'ethmoïde, faisant saillie mi-partie dans les fosses nasales, mi-partie dans l'orbite gauche, chez un homme de 33 ans. Cet ostéome est du volume d'un œuf de poule. Après l'opération, l'œil exophtalme a repris sa place, ses mouvements et une bonne acuité visuelle (1/3 avec + 2). Il s'agissait d'un ostéome du type éburné. Le début de l'affection remontait à sept ans, et les symptômes qui signalèrent l'apparition de cette tumeur eurent un caractère phlegmoneux (douleurs, exophtalmie, rougeur et tuméfaction des paupières) qui peut faire penser à une périostite à laquelle a succédé une poussée ostéogénique. Cette opération heureuse raffermit l'auteur dans son opinion qu'on doit opérer hardiment les ostéomes orbitaires tant que le cerveau n'est pas manifestement intéressé.

Séance du 8 juin.

Epithéliomia de la face, par M. FROMAGET. — M. F... présente un malade qui était atteint d'un épithélioma de la face depuis trois ans, et qui s'est bien cicatrisé sous l'action de la pâte arsénicale. Il est resté toutefois un ectropion très marqué pour lequel une blépharoplastie semble indiquée.

Séance du 6 juillet.

Ophtalmie sympathique quatorze ans après un traumatisme ayant occasionné l'atrophie du globe et probablement consécutive au développement tardif d'une ossification de la choroïde. — Observation d'une femme âgée de 50 ans qui a perdu

Digitized by Google

l'œil droit depuis *quatorze ans* à la suite d'un coup de crochet de fer. Atrophie progressive du globe oculaire. Après ce long intervalle (14 ans) le moignon devient sensible et douloureux; la douleur s'étend à l'autre œil. Enucléation du moignon. On trouve dans la choroïde, au niveau du corps ciliaire une *plaque de tissu osseux* large d'un demi-centimètre environ. Après l'énucléation, tout phénomène sympathique a disparu.

Séance du 27 juillet.

A propos de la tumeur lacrymale, par M. ARMAIGNAC. — M. A... rappelle que dans ses *Mémoires et observations d'ophtalmologie pratique* (Paris 1889, F. Alcan), il a signalé la poche précystique sur laquelle ont appelé l'attention récemment MM. Jocks et Rollet, et montré que ce n'est pas le sac lacrymal lui-même qui constitue la cavité de l'abcès, mais bien le tissu cellulaire sous-cutané prélacrymal. Cet abcès communique avec le sac lacrymal par un orifice étroit, formant ainsi *bouton de chemise*.

Séance du 26 octobre.

M. FROMAGET. **Syphilis de la caroncule.** — Observation d'un malade atteint de conjonctivite purulente avec hypertrophie de la caroncule. La caroncule, qui fait saillie entre les paupières, est excisée et sur la plaie se forme une fausse membrane. Ganglion préauriculaire. Examen bactériologique négatif. La cicatrice est indurée. Cette induration jointe au ganglion et à l'examen bactériologique négatif suffisent à l'auteur pour faire le diagnostic de chancre primitif de la caroncule.

Séance du 16 novembre.

Volumineux angiome de l'orbite et de la paupière guéri par l'électrolyse, par MM. FROMAGET et DEBÉDAT. — L'angiome de l'œil droit a débuté alors que l'enfant avait 1 mois. Développement rapide; deux ans et demi plus tard la tumeur était grosse comme une châtaigne, repoussait le globe en bas et en dedans et le recouvrait presque complètement. La tumeur occupe les parties profondes de la paupière et communique largement et profondément avec l'orbite. Pas de nœvus sur la peau. Dix séances d'électrolyse en un an. Guérison.

Séance du 23 novembre.

Hétéroplastie orbitaire par greffe d'œil de lapin dans la capsule de Tenon. Présentation de trois malades, par M. LAGRANGE.

Digitized by Google

— Quoiqu'un peu hâtive M. Lagrange fait cette présentation afin de prendre date. Il estime, en effet, que la date de l'hétéroplastie est encore trop récente pour apprécier les résultats (3 et 1 mois).

Séance du 30 novembre.

Deux cas de strabisme guéris; prompt retour à la vision binoculaire, par LAGRANGE. — Enfant de 13 ans. Strabisme interne de l'OG datant de l'âge de six ans. Dès cette époque diplopie qui persiste actuellement. Pas de maladie nerveuse. Strabisme variant de 25° à 35°, OG, V = 1/3; OD, V = 1. Champ du regard de l'OG limité du côté temporal à 35°. Pas de lésion du fond de l'œil. Double ténotomie suivie d'un excellent résultat esthétique. Exercices stéréoscopiques pendant trois semaines; après ce laps de temps la vision binoculaire était obtenue. Réfraction corrigée par verres appropriés.

Jeune fille de 21 ans. Strabisme interne de l'OG remontant à l'enfance. OG, V = 3/10; OD, V = 1; ODG, myopie — 2,25. A gauche en outre astigmatisme de 1,25. Champ du regard limité à 40° du côté temporal. Angle du strabisme 35°. Double ténotomie avec débridement plus large à gauche. Exercices stéréoscopiques. Résultat parfait et retour de la vision binoculaire.

Séance du 21 décembre.

Xérosis et symblépharon. Présentation de malade par M. MARTIN. — M. M... présente une malade atteinte de xérosis et de symblépharon et qui présente au niveau de la vulve et du vagin des lésions analogues à celles que l'on voit actuellement autour des globes oculaires. La rétraction du cul-de-sac et celle des canaux lacrymaux a été très rapide.

Séance du 28 décembre.

Synchisis étincelant. Présentation de malade, par M. SOUS. — M. S... présente une femme atteinte de synchisis étincelant ayant eu quinze ans auparavant du purpura. On n'a jamais constaté d'hémorragie du corps vitré.

SOCIÉTÉ DE MÉDECINE DE NANCY

Séance du 23 janvier 1901. — PRÉSIDENCE DE M. GUILLEMIN

Moignon artificiel en vaseline pour la prothèse oculaire. — M. ROHMER présente un opéré qui a subi l'énucléation de l'œil

Digitized by Google

gauche il y a quinze jours et à qui il injecta de la vaseline liquide dans le tissu cellulaire sous-conjonctival. S'inspirant du travail de Guersuny (de Vienne) paru dans la *Semaine médicale* (n° du 19 décembre 1900, p. 433), travail dans lequel l'auteur recommande ce procédé pour remplacer un testicule absent, pour soutenir et renforcer le voile du palais après suture d'un bec-de-lièvre, pour relever les cicatrices déprimées de la face, enrayer les varices, remplacer un sein amputé, oblitérer un orifice herniaire, enfin renforcer les sphincters vésicaux et rectaux, M. Rohmer a pensé qu'on pourrait peut-être par ce moyen remplacer le moignon de l'exentération destiné à soutenir l'œil artificiel et à éviter la difformité si repoussante que présente l'individu ayant subi une énucléation, difformité que la plus belle prothèse n'arrive pas souvent à atténuer. La vaseline, injectée dans le tissu sous-conjonctival, y demeure indéfiniment en place sans s'altérer et sans produire d'irritation. Ainsi se trouve résolue en même temps qu'éliminée la question des greffes de corps étrangers (boules de métal, de verre, pelotes de soie, d'éponges, yeux d'animaux, etc.), destinés à produire un moignon devant remplacer celui de l'exentération et soutenir l'appareil prothétique. Chez le patient opéré et présenté par M. Rohmer, c'est quinze jours après l'énucléation que l'auteur fit une première injection d'environ 2 centimètres cubes de vaseline liquide dans le centre de la cicatrice conjonctivale. Huit jours après, seconde injection d'environ 1 centimètre cube 1/2; celle-ci date de deux jours. Aujourd'hui même on a appliqué l'œil artificiel et on peut dire que, comme aspect, le résultat est parfait. On ne voit surtout pas le fameux sillon cadavérique de la paupière supérieure, et l'œil de verre est doué de mouvements assez étendus. Les suites des injections ont été extrêmement simples. L'opéré n'a ressenti qu'une douleur très modérée et pendant quelques instants seulement. Il n'est survenu ni gonflement ni œdème consécutifs. L'injection doit être faite avec toutes les précautions antiseptiques d'usage, telles que les a recommandées Guersuny, et après cocaïnisation de la conjonctive. (*Gazette des hôpitaux de Toulouse.*)

SOCIÉTÉ ANATOMO-CLINIQUE DE TOULOUSE

Séance du 5 février 1902

Epithélioma de la paupière inférieure gauche; deuxième récidive ayant détruit le bulbe oculaire; exentération de

Digitized by Google

l'orbite, par M. H. Frenkel. — Un malade qu'il a opéré, pour une troisième récidive d'un épithélioma cutané. Le contenu orbitaire se trouvant en majeure partie détruit par cette récidive, l'exentération de l'orbite fut pratiquée en même temps que l'ablation de toute la paupière supérieure jusqu'au-dessus des sourcils et des divers noyaux d'infiltration épithéliomateuse dans la cicatrice d'une ancienne opération.

Br... Jules, 45 ans, cultivateur, entre une première fois à la clinique ophtalmologique, le 24 décembre 1898, pour une épithélioma de la paupière inférieure gauche. Antécédents héréditaires et personnels bons. En 1895, le malade s'est aperçu qu'un bouton a paru à la partie externe de la paupière inférieure gauche et commençait à grossir.

Peu à peu, ce bouton s'est exulcéré en s'avançant vers la partie interne de la paupière. L'ulcération est enlevée, à la fin de 1898, par M. Vieusse, dans toute son étendue et la perte de substance est remplacée par un lambeau temporal. Le malade sort guéri le 25 janvier 1898. Il revient un an après, le 5 janvier 1901, pour une récidive qui s'est produite à la partie interne de la paupière inférieure et qui a nécessité une deuxième intervention. Celle-ci est faite par M. le professeur Jeannel et le malade sort bientôt guéri.

Mais, le 6 janvier 1902, il revient pour une deuxième récidive. A l'examen, on constate une cicatrice qui va de l'angle interne de l'œil, descend le long du sillon nasal et naso-labial et arrive en bas jusqu'à la commissure labiale gauche. La partie inférieure de cette cicatrice porte une croûte noirâtre, indurée avec induration du tissu voisin. Une deuxième cicatrice s'étend parallèlement à la première, de l'angle externe de l'œil jusqu'à 3 centimètres au-dessous de l'arcade zygomatique. Ces deux cicatrices circonscrivent un lambeau qui avait été mobilisé à la dernière opération pour remplacer la paupière inférieure absente. La fente palpébrale est remplacée par un petit trou circonscrit par de la peau de la joue attirée au devant de l'orbite et dont les bords sont en partie ulcérés. Cet orifice, de forme triangulaire, laisse voir au fond, le bulbe oculaire avec sa face externe; la cornée est opaque. Il s'écoule de cet orifice une sérosité plus ou moins sanieuse. La peau qui recouvre le côté gauche du nez est formée par du tissu cicatriciel, qui, en se rétractant, attire fortement en haut l'aile du nez.

En ce qui concerne la paupière supérieure, elle est également absente et l'arcade sourcilière est recouverte par un tissu assez mal nourri. Le sourcil se trouve attiré au bord de l'orifice oculaire, et y est fixé par des adhérences cicatricelles. Pas de ganglions préauriculaires ni sous-maxillaires.

Digitized by Google

Le 9 janvier 1902, on enlève sous narcose chloroformique, tout le contenu de l'orbite et tous les tissus périorbitaires, ainsi que la partie dégénérée de la cicatrice au niveau du sillon naso-labial. On mobilise ensuite un large volet du front et de la tempe pour tapisser la paroi supéro-externe de la cavité orbitaire. On fixe ce lambeau par des sutures en U qui passent, d'une part, par le milieu de ce lambeau, et d'autre part, par le périoste périorbitaire; le bord libre du lambeau est simplement appliqué contre l'os dénudé de la cavité orbitaire. On essaie de faire quelque chose d'analogue pour le côté nasal.

L'œil énuclé a conservé sa forme extérieure, c'est-à-dire ne présente pas macroscopiquement de trace de perforation par le néoplasme. Tout le tissu périoculaire est induré et paraît dégénéré. Des coupes histologiques faites par M. Gontier, interne du service, montrent qu'il s'agit bien là d'un épithélioma cutané avec abondants globes cornés et qui a envahi l'espace de Tenon.

M. Frenkel a tenu à présenter ce malade pour montrer la rapidité avec laquelle s'est réparée la perte de substance, créée par l'exentération de l'orbite, grâce au lambeau cutané. La doublure musculo-cutanée du lambeau a pris directement sur l'os privé de périoste et les bords de ce lambeau. (*L'Echo médical de Toulouse.*)

SOCIÉTÉ DE NEUROLOGIE

Séance du 13 *mars* 1902

Un cas de cécité cérébrale avec déviation conjuguée de la tête et des yeux. — M. Touche, apporte l'observation et présente les pièces anatomiques d'un cas de cécité cérébrale avec déviation conjuguée de la tête et des yeux; il existait des lésions de sclérose cérébrale par méningo-encéphalite superficielle disséminées sur plusieurs circonvolutions.

Des rapports de l'irrégularité pupillaire et du signe d'Argyll Robertson. — MM. Joffroy et Schrameck. — La déformation pupillaire se rencontre à peu près constamment et uniquement dans les affections où la motilité de l'iris est ou va être atteinte: tabes, paralysie générale, syphilis.

La forme que peut prendre l'orifice pupillaire est très variée; la déformation peut être très apparente et visible alors à l'œil

Digitized by Google

nu, ou peu marquée et bien visible alors seulement à l'éclairage oblique.

Elle semble être monolatérale tout d'abord, mais se présente souvent déjà bilatérale dès les premiers examens. Quand elle est encore monolatérale, elle peut permettre, dans les cas d'inégalité pupillaire à réflexes normaux, de discerner quelle est des deux pupilles inégales celle qui est pathologique.

Pour MM. Joffroy et Schrameck, la déformation pupillaire est le premier signe en date des troubles indiquant l'altération de l'innervation de l'iris, la première étape dans la marche régressive de cette innervation; elle précède toujours l'affaiblissement de l'un ou des deux réflexes papillaires et le signe d'Argyll.

MM. Joffroy et Schrameck ont pu voir plusieurs fois se développer peu à peu, et progressivement, le signe d'Argyll chez des paralytiques généraux où l'on avait observé seulement auparavant de la déformation pupillaire.

Ils pensent que toute déformation pupillaire, en l'absence d'anomalie congénitale et de synéchies iriennes, peut, alors que les réflexes pupillaires sont encore intacts, être considérée comme un signe probable de tabes, de paralysie générale, de syphilis, et que sa valeur séméiologique est la même que celle du signe d'Argyll Robertson dont elle marque le début.

M. Babinski a observé également quelques malades chez lesquels l'immobilité pupillaire avait été précédée pendant quelque temps par de l'irrégularité du contour des pupilles. (*Presse médicale*, 22 mars 1902.)

SOCIÉTÉ DE CHIRURGIE DE LYON

Séance du 28 février 1901

Résection de la paroi orbitaire externe pour pénétrer dans l'orbite. — M. Gangolphe ajoute quelques renseignements sur l'opération de Krönlein. La thèse de Domela, 1900 (Zurich), est très complète et fort intéressante.

M. Gangolphe considère que les dessins qu'on trouve dans ce travail ne sont pas tout à fait la reproduction exacte de ce qu'on obtient sur le cadavre. L'opération est présentée sous un jour trop favorable. Il est impossible, quoi qu'en dise Domela, d'arriver jusqu'au trou optique.

Les résections de Becker sont à peu près les mêmes que celle de l'orateur, mais il a opéré dans un tout autre but et il est impos-

Digitized by Google

sible de dépérioster la paroi externe de l'orbite, cette cavité étant rendue inabordable par la lésion.

Il pense que la résection définitive doit être le plus souvent employée à cause de la malignité de la lésion causale. Dans les tumeurs bénignes, au contraire, on pourrait la faire temporaire. Cette résection du trépied orbitaire ne donne pas le jour que prétend lui demander Becker.

M. Fochier. — Pourquoi redouter l'ouverture du sinus ?

M. Gangolphe. — A cause des infections graves qui peuvent en résulter, soit immédiatemant: lésion suppurative, soit à distance : troubles trophiques oculaires. On ne peut laisser ainsi communiquer les cavités orbitaires avec le sinus qui n'est pas aseptique.

BIBLIOGRAPHIE ET REVUE DES JOURNAUX

Sarcome de l'œil chez le chat. — MM. Petit et Basset (d'Alfort) présentent un jeune chat atteint de sarcome du globe oculaire. La tumeur, qui forme au-devant de l'orbite une saillie volumineuse, a la structure du sarcome globo-cellulaire. (Société anatomique, séance du 3 janvier 1902.) — Dr A. Yvert.

Deux analgésiques locaux dépourvus de toxicité : l'acoïne et la dionine. — M. Darier a retiré les plus grands bénéfices de l'acoïne et de la dionine comme analgésiques et anesthésiques dans les maladies des yeux. La première est surtout très utile dans le cas d'injections sous-conjonctivales qu'elle rend presque indolores même pour les plus irritantes (sublimé, iode, etc.) Quant à la dionine, elle permet de calmer rapidement, et quelquefois définitivement, les douleurs souvent intolérables de la kératite, de l'iris et surtout du glaucome. L'action de ces deux alcaloïdes est d'autant plus précieuse, qu'ils sont absolument dépourvus de toute toxicité. (Académie de Médecine de Paris, séance du 21 janvier 1902.) — Dr A. Yvert.

Examen histologique d'une sclérose en plaques ayant déterminé une paralysie des mouvements associés des globes oculaires. — MM. Raymond et Cestan relatent l'observation d'un cas de sclérose en plaques où la symptomatologie oculaire consistait en : paralysie incomplète des muscles de l'œil, absence de diplopie, et nystagmus prononcé; or, à l'autopsie, on trouva une

Digitized by Google

plaque scléreuse pédonculo-protubérantielle, intéressant les noyaux de la 3e et de la 4e paire, ainsi que les faisceaux qui unissent ces noyaux entre eux et aux tubercules quadrijumeaux. (Société de Neurologie, séance du 9 janvier 1902.) — Dr A. Yvert.

Trépanation des cellules ethmoïdales et du sinus sphénoïdal par la voie orbitaire. — D'une série d'opérations, de recherches anatomiques et de préparations, M. Guisez en arrive à cette conclusion : que contre l'ethmoïdite, soit isolée, soit associée à d'autres sinusites, la voie d'accès la plus sûre est la voie orbitaire. Pour cela, on pratique une incision suivant le rebord interne de l'orbite, prolongée suffisamment en dehors et en bas jusqu'au tiers interne de l'arcade orbitaire inférieure; on décolle et récline en dehors le globe oculaire; on évite avec soin la lésion de la poulie du grand oblique et du sac lacrymal; on resèque en totalité l'os unguis et une partie de la branche montante du maxillaire supérieur. Enfin, on curette les cellules ethmoïdales, on établit une large contre-ouverture dans le nez; et on suture la plaie extérieure. La même voie permet d'ouvrir le sinus sphénoïdal. (Société anatomique, séance du 24 janvier 1902.) — Dr A. Yvert.

Anévrisme artério-veineux traumatique du sinus caverneux droit. Insuffisance de la ligature de la carotide primitive correspondante. Traitement consécutif par les injections sous-cutanées de sérum gélatiné. Guérison. — Il s'agit dans ce cas, rapporté par M. Reynier à la Société de Chirurgie, d'un anévrisme artério-veineux, observé à la suite d'une fracture de la base du crâne, et comme conséquence d'une chute sur la tête, d'un second étage, chez une femme de 41 ans. L'exophtalmie; le bruit de souffle, constaté au niveau de la région temporale, d'une part par le chirurgien, et par la malade d'autre part, sous forme de bourdonnements d'oreille insupportables; la diminution de l'acuité visuelle; la dilatation des veines rétiniennes, notée à l'ophtalmoscope; la congestion de la conjonctive; la paralysie du moteur oculaire externe; et enfin la disparition du bruit de souffle par la compression de la carotide primitive à droite, ne laissaient aucun doute sur la nature de la lésion.

Ligature de ce vaisseau le 13 août 1901, suivie d'une telle disparition des symptômes, que la malade quittait la maison de santé le 29 août, paraissant complètement guérie. Mais dès le 1er septembre, réapparition des symptômes, après reprise de ses occupations. Tout bien considéré, M. Reynier se décide à recourir aux injections intramusculaires de sérum gélatiné à 10/1000, à la dose de 5 centimètres cubes par séance; de préférence à la liga-

Digitized by Google

ture de la carotide primitive gauche, dont les conséquences lui paraissent trop aléatoires. Du 4 au 26 septembre, 8 injections de 5 centimètres cubes sont pratiquées; du 26 septembre au 2 octobre, 4 de 10 à 20 centimètres cubes de sérum, avec des alternatives de mieux et de moins bien; mais, en somme, sans obtenir de modification notable. A la date du 4 octobre, M. le Dr Paulesco, consulté, recommande une injection de 200 centimètres cubes de sérum à 5 p. 100, comme il les pratique pour les gros anévrismes de l'aorte : elle est faite le lendemain 5. Le 17 octobre, nouvelle injection de sérum gélatiné à 5 p. 100 de 100 centimètres cubes. Mieux très appréciable, qui va se continuant très régulièrement jusqu'au 1er décembre, époque à laquelle la malade reprend complètement ses occupations, n'ayant plus ni bruit de souffle, ni exophtalmie, et n'éprouvant plus d'autre gêne qu'un peu de diminution de l'acuité visuelle à droite. Depuis, la guérison s'est parfaitement maintenue. « Telle est cette observation, dit en terminant M. Reynier, qui montre d'une façon indiscutable combien nous pouvons tirer profit, en cas d'anévrisme, du sérum gélatiné, que MM. Lancereaux et Paulesco ont eu le mérite de nous faire connaître. » A la condition, toutefois, ajouterons-nous, comme le prouve bien cette observation, d'employer le sérum assez concentré, 5 p. 100, et à la forte dose de 100 à 200 centimètres cubes par injection. (Société de Chirurgie de Paris, séance du 19 mars 1902.) — Dr A. Yvert.

L'irrégularité pupillaire et le signe d'Argyll-Robertson. — Pour MM. Joffroy et Schrameck, toute déformation pupillaire, en l'absence d'anomalie congénitale ou de synéchies iriennes, peut, alors que les réflexes pupillaires sont encore intacts, être considérée comme un signe probable de tabes, de paralysie générale ou de syphilis; et sa valeur séméiologique est la même que celle du signe d'Argyll-Robertson, dont elle marque le début. On la rencontre bien aussi, selon l'observation de M. Marandon de Montyels, chez un certain nombre de vésaniques; mais dans ce cas, ces vésaniques sont des syphilitiques. M. Joffroy tend, d'ailleurs, à accepter l'opinion de MM. Babinski et Charpentier, à savoir que le signe de Robertson paraît dénoter la syphilis, bien que le professeur Fournier ait, tout récemment encore, déclaré que ces troubles pouvaient se développer aussi parfois chez des sujets non contaminés. (Société de Neurologie, séance du 13 mars 1902.) — Dr A. Yvert.

Cécité cérébrale et déviation conjuguée de la tête et des yeux. — M. Touche présente les pièces relatives à une femme de

Digitized by Google

75 ans atteinte, pendant sa vie, de ces deux symptômes; et dont le cas offre les particularités suivantes :

1° La cécité cérébrale était due à des lésions de sclérose cérébrale, qui ne portaient d'aucun côté, sur le cunéus et la scissure calcarine; mais qui avaient détruit les radiations thalamiques dans la région pariétale.

2° La déviation conjuguée de la tête et des yeux vers la droite, coexistait avec une plaque de ramollissement de l'implantation de la 2e frontale droite. (Société de Neurologie, séance du 13 mars 1902.) — Dr A. Yvert.

Fibro-chondrome de l'orbite. Extirpation par le cul-de-sac supérieur avec conservation de l'œil et de la vision. — M. Fromaget, à propos de la présentation de la pièce enlevée par lui il y a trois mois, rapporte l'intéressante observation d'une jeune fille de 20 ans, atteinte d'un gros fibro-chondrome de la paroi supérieure de l'orbite, étendu d'un bord à l'autre et déterminant une exophtalmie très prononcée, sans grand trouble appréciable, cependant, de la vision. L'intervention active ayant été acceptée, M. Fromaget sectionna la commissure externe, rabattit vers le front la paupière, incisa le cul-de-sac conjonctival supérieur d'un bout à l'autre et extirpa la tumeur en totalité dans sa capsule. Guérison par première intention. (Société de Médecine et de Chirurgie de Bordeaux, séance du 14 mars 1902.) — Dr A. Yvert.

Chancre syphilitique de l'œil. — M. Gaucher présente un jeune garçon atteint de chancre syphilitique à l'angle interne de l'œil, dont on ne peut, malgré l'enquête la plus minutieuse, retrouver le mode d'infection.

Et à ce propos, M. Fournier fait observer que c'est un des caractères ordinaires des chancres du visage, qu'il attribue, pour sa part, très probablement à une parcelle de salive, projetée en parlant. (Société française de Dermatologie et de Syphiligraphie, séance du 5 décembre 1901.) — Dr A. Yvert.

Du signe de l'orbiculaire dans le diagnostic de la paralysie faciale, par L. Bard. — On sait que, dans l'hémiplégie, la paralysie du facial supérieur est toujours beaucoup moins marquée que celle du facial inférieur, qu'elle est incomplète et passagère, échappant facilement à une observation superficielle. Parmi les moyens propres à la mettre en évidence, le plus efficace et le plus élégant est celui qui a été signalé par M. le prof. Revilliod, sous le nom de *signe de l'orbiculaire;* « il consiste dans l'expérience suivante : si l'on demande à un hémiplégique de fermer

Digitized by Google

les deux yeux à la fois, il les ferme; il peut également fermer l'œil du côté sain, en laissant l'œil ouvert du côté paralysé, mais il lui est impossible de faire l'inverse, c'est-à-dire de fermer *seul* l'œil du côté paralysé, l'autre restant ouvert[1] ».

Ce signe est à peu près constant dans l'hémiplégie ordinaire, pourvu que le malade ait conservé ou retrouvé une conscience suffisante. Il exige cependant pour se produire que le malade possédât antérieurement à son hémiplégie la capacité de fermer isolément les deux yeux; son absence n'a de valeur bien entendu que si le malade peut affirmer qu'il en était bien ainsi. Il résulte d'ailleurs d'une statistique de Boïadjew[2], un élève de Revilliod, que cette capacité est assez générale : sur 750 sujets normaux examinés, 10 p. 100 seulement étaient incapables de fermer seul, soit l'un, soit l'autre des deux yeux; 65 p. 100 pouvaient fermer chaque œil isolément; 25 p. 100 ne pouvaient fermer isolément qu'un seul œil, dont 17 p. 100 le gauche et 8 p. 100 le droit. Il est vrai que cette statistique a pu fournir des résultats peut-être un peu supérieurs à la moyenne générale, par ce fait qu'elle a été établie à Genève, c'est-à-dire dans un milieu où la capacité de fermeture isolée des yeux peut être rendue plus fréquente, tant par les travaux d'horlogerie que par l'habitude très répandue du tir. Quoi qu'il en soit, on peut retenir de là que normalement les deux tiers des sujets environ peuvent fermer isolément chaque œil, et que, quand il s'agit de l'œil gauche, cette proportion dépasse les 4/5es. Par là le signe de l'orbiculaire est à même de présenter une réelle valeur clinique et il importe d'en préciser toute la signification.

Revilliod n'a guère demandé au signe de l'orbiculaire que le moyen de mettre en évidence la participation du facial supérieur à la paralysie hémiplégique; il ajoute cependant que les cas rares où le signe fait défaut s'expliqueront peut-être ultérieurement par des localisations spéciales de la lésion. Il est disposé à penser que ce signe serait constant dans l'hémiplégie à lésions centrales, tandis qu'il pourrait faire défaut dans quelques cas d'hémiplégie corticale, quand elle serait « due à un foyer très limité et dans lequel l'origine du facial supérieur ne serait pas comprise ». Toutefois, il ne donne, ni dans son mémoire initial, ni dans la thèse de Boïadjew, aucun fait à l'appui de cette manière de voir, et je ne sache pas qu'aucun auteur l'ait fait depuis.

J'ai eu plusieurs fois l'occasion de vérifier l'existence du signe

1. L. Revilliod, *Revue médicale de la Suisse romande*, octobre 1889.
2. *Le signe de l'orbiculaire de la paupière, paralysie du facial supérieur* (Thèse de doctorat, Genève, 1892).

Digitized by Google

de l'orbiculaire dans la paralysie faciale hémiplégique, mais, de plus, j'ai pu constater qu'il faisait par contre complètement défaut dans la paralysie faciale périphérique, ce qui, à ma connaissance tout au moins, n'avait pas encore été relevé. Dans la paralysie faciale périphérique, pourvu bien entendu, d'une part, que le sujet en fût capable antérieurement, et, d'autre part, que la paralysie ne soit pas assez totale pour supprimer tout mouvement, la fermeture isolée de l'œil du côté paralysé n'est pas abolie; il arrive même que l'occlusion s'effectue alors à un plus haut degré que dans la fermeture simultanée des deux yeux. Le degré de cette occlusion dépend naturellement de celui de la paralysie du muscle, mais, et c'est là le seul fait qui importe, le malade peut la tenter isolément de chaque côté; de plus, du côté malade, cette occlusion est moins incomplète dans le mouvement isolé que dans le mouvement synergique, par le fait de l'intensité plus grande de l'effort en pareil cas.

Il résulte, de la constatation qui précède, que le signe de l'orbiculaire a une importance clinique encore plus grande que celle que son auteur lui attribuait à l'origine, alors qu'il semblait devoir borner son rôle à mettre en évidence une paralysie larvée du facial supérieur, et à contribuer ainsi à effacer une des différences classiques des paralysies faciales centrales et périphériques; le signe de l'orbiculaire est appelé au contraire à accentuer leur séparation symptomatique et à devenir un des éléments de leur diagnostic différentiel.

Il est facile d'ailleurs de comprendre pourquoi il en est ainsi, et je l'avais prévu, *a priori*, n'attendant que l'arrivée de paralysies périphériques pour vérifier cette prévision. C'est en effet une loi très générale, et j'ai constaté le même phénomène en sens inverse, c'est-à-dire pour l'ouverture de l'œil, dans une paralysie périphérique très marquée du releveur de la paupière, dans un cas d'enophtalmos traumatique droit : la possibilité d'ouvrir isolément l'œil malade est conservée, de plus, son ouverture est sensiblement plus accusée dans l'effort unilatéral avec fermeture de l'œil opposé, que dans l'effort d'ouverture simultanée des deux yeux.

Dans une paralysie périphérique, en effet, l'étendue du mouvement réalisé dépend exclusivement du degré de la puissance musculaire utilisable et de l'effort effectué, nullement de la nature et de la qualité fonctionnelle du mouvement lui-même. Dans la paralysie centrale, au contraire, interviennent les centres fonctionnels et l'habileté psycho-motrice : les mouvements volontaires synergiques sont conservés, comme le fait est bien connu, par leur représentation bilatérale dans l'écorce et par les sup-

Digitized by Google

pléances plus ou moins parfaites qui en résultent; les mouvements unilatéraux sont abolis, ceux surtout qui sont le résultat de l'éducation ou d'exercices spéciaux. La fermeture isolée d'un œil étant au premier chef un mouvement de cet ordre, on comprend dès lors qu'elle soit perdue dans la paralysie centrale la plus légère, et conservée au contraire dans la paralysie périphérique la plus complète, aussi longtemps du moins que cette dernière laisse encore persister quelques faibles contractions volontaires des muscles atteints.

Sur les conséquences des kystes hydatiques du cerveau, par le professeur Esteves (de Buenos-Aires). — L'auteur publie dans le *Progrès médical* du 15 février 1902 le travail que nous produisons en extrait. Les kystes hydatiques ont été considérés des plus *bénins* à cause de la relative facilité de leur extirpation. Des quatre cas opérés par l'auteur, un date de 1894 et n'a été suivi que pendant les trois premières années, mais les trois autres sont moins sûrs.

L'ouverture secondaire des ventricules est une des principales causes de mort post-opératoire, et par l'occlusion hermétique de la plaie on évite cet accident; j'estime que tout est loin d'être dit quand on a obtenu la guérison immédiate. En général, les opérés de kystes reviennent à la santé pour un terme de trois, quatre ou cinq mois; après ce temps, on remarque que le caractère s'altère, ils deviennent fantasques, irritables, l'intelligence déchoit, la mémoire se perd, ils pleurent et rient sans motif, l'épilepsie qui avait disparu depuis l'extirpation de la tumeur se représente à nouveau ou fait son début quand elle n'avait point fait partie des symptômes, et finalement les malades meurent dans le coma.

Ces individus sont morts dans un terme variant entre quelques mois et un an. Et je serais incliné à changer dorénavant de conduite : au lieu de faire des résections temporaires pour extraire la membrane germinative, je crois préférable de faire la ponction et l'aspiration du liquide, procédé qui a donné quelquefois de bons résultats.

Un fait digne de remarque est celui de voir les convulsions jacksoniennes se produire seulement 4 ans et demi après la naissance de la tumeur et lorsqu'on avait déjà extirpé cette grande masse occupant une grande partie du cerveau. Voici cette intéressante observation :

Observation.

Au mois de juin 1900 le nommé F. V. agé de 11 ans, qui n'avait jamais quitté la capitale et qui n'avait pas eu de maladie. Ce n'était

Digitized by Google

que depuis un mois qu'il avait commencé à sentir des maux de tête avec des exacerbations nocturnes et une certaine diminution de l'intelligence. Pendant les derniers jours, on a remarqué chez lui des tremblements généraux plus accentués aux mains et aux pieds.

État actuel. — Développement et nutrition normaux. Température normale; pouls 96, appétit, miction et défécation normaux. Tête grosse, circonférence : 0,535, présence d'une cicatrice avec légère dépression sur la suture lambdoïde et la région pariétale gauches. Regard sans expression; la convergence est impossible; quelque rapprochés que soient les objets qu'on lui présente, il regarde comme si les globes suivaient deux parallèles. Sillon naso-génien droit plus prononcé que le gauche; en le faisant rire, paralysie faciale inférieure gauche. Marche légèrement tibutante, tremblement général à petites oscillations dont s'aperçoit le malade lui-même. Sensibilité générale conservée au toucher, à la douleur et à la température. Les réflexes profonds n'existent pas aux membres supérieurs; les rotuliens, qui étaient égaux le 17 juin, se trouvaient le 26 exagérés au côté gauche et disparus à droite. Réflexes plantaires : le droit normal : le gauche fléchit le pied en totalité. Névrite optique double; papilles très congestionnées avec bords diffus et veines variqueuses. Rien d'anormal dans les autres fonctions.

Jusqu'au 8 juillet, il a eu trois accès de céphalalgie intense localisée au pariétal droit, accompagnée de vomissements et suivie d'un profond sommeil. A cette date, résection temporaire dans la région pariétale droite : incision de 0,03 c. en profondeur de la substance cérébrale après avoir extrait un liquide clair, sans albumine; *enlèvement d'une membrane hydatique germinative,* de la dimension d'une grosse orange. Occlusion de la plaie sans drainage.

A la fin de juillet, la névrite optique s'était améliorée sensiblement et la congestion papillaire avait disparu. Il voit beaucoup mieux. Le 4 septembre, alors que je le présente à la Société médicale, la névrite optique a disparu presque complètement, les réflexes sont normaux, la convergence se fait normalement, en un mot, il est absolument rétabli.

Au mois de novembre, il a une attaque d'épilepsie jacksonienne du côté gauche. Il entre à nouveau à l'hôpital et en sort au bout de quelques jours sans qu'on ait rien remarqué.

Le 12 décembre, journée extrêmement chaude, il eut une nouvelle attaque comme la précédente qui se répéta 8 fois. A 4 h. 1/2, je le vis au lit, inconscient; en relevant les paupières, on voyait les yeux dirigés en haut et déviés à gauche. Paralysie faciale inférieure

Digitized by Google

gauche. Membre supérieur gauche fléchi à angle droit, appliqué au tronc; membres inférieurs étendus. Transporté à l'hôpital, on lui administre un bain tiède; il reprend alors connaissance. Pendant les deux jours suivants, on observe seulement une parésie du facial inférieur gauche. Au mois de janvier, les parents l'ont retiré de l'hôpital.

Les greffes adipeuses, par le Dr Barraquer, de Barcelone (*Archivos de oftalmologia Hispano-Americanos*, avril 1901). — Encouragé par les résultats obtenus avec les greffes de tissu adipeux dans la capsule de Tenon et en dessous de la conjonctive, l'auteur essaya de pratiquer la greffe intraoculaire après l'évisceration de l'œil chez un individu affecté de glaucome absolu.

Il décrit le procédé opératoire et l'état actuel du malade. Le moignon est presque du volume normal de l'œil, la blessure cicatrisée avec une petite ouverture en son centre, couverte par du tissu adipeux vascularisé, non douloureux.

Le Dr Barraquer croit que l'œil diminuera légèrement de volume; une fois l'hyperémie conjonctivale disparue, une prothèse parfaite sera possible. F. Berini.

THÉRAPEUTIQUE OCULAIRE ET FORMULAIRE

PAR

Le Dr GALEZOWSKI

Extrait de capsule surrénale dans le traitement des maladies des yeux, par le Dr Galezowski. — L'extrait de la capsule surrénale ou la surrénaline est un principe actif de la capsule surrénale; il a été pour la première fois isolé en 1900 par le Dr Takamine, puis étudié par les Drs Bernard Berins, Wilson, dans le traitement des hémorragies nasales.

Frappé de cette action hémostatique sur les muqueuses du nez et de la gorge, j'ai expérimenté son action sur les yeux atteints de congestions chroniques invétérées, avec des stases veineuses scléroticales, et j'étais frappé de son effet décongestionnant et rapide. Un œil rouge, irrité par un ulcère chronique de la cornée, était décongestionné au bout de dix à quinze minutes de son instillation.

De nouvelles recherches faites sur un grand nombre de mes

Digitized by Google

malades m'ont permis de confirmer les avantages réels et surprenants de la surrénaline dans les altérations congestives de la partie antérieure de l'œil et notamment dans les maladies de la cornée et de la sclérotique.

C'est un agent vaso-constricteur des muqueuses de l'œil, il ralentit très rapidement la circulation dans les tissus superficiels du globe.

Les recherches de Grandclément (de Lyon) ont démontré l'action aposthénisante sur l'œil dont la tension a été exagérée par une cause quelconque, même par les accidents glaucomateux. Je pense qu'il serait téméraire d'attribuer pour le moment à la surrénaline l'action curative dans le glaucome, dont la cause est placée profondément dans l'intérieur de l'œil, mais je puis affirmer aujourd'hui que ce médicament organique possède des propriétés hyposthénisantes de première force. Combinée avec la cocaïne ou eucaïne, la surrénaline peut être employée longtemps sans aucun inconvénient. Je la prescris généralement sous la forme suivante :

Extrait de la capsule surrénale de Petit (surrénaline)	0 gr. 50
Eau distillée.	10 gr.
Chlorhydrate de cocaïne.	0 gr. 10

Dans certains cas particuliers, lorsque des stases veineuses existent du côté de l'iris et du cercle ciliaire, je joins à cette préparation une certaine quantité de pilocarpine ou d'ésérine :

Eau distillée.	10 gr.
Nitrate de pilocarpine.	0 gr. 10
Chlorhydrate d'eucaïne	0 gr. 15
Surrénaline.	0 gr. 50

Ce collyre, pour pouvoir produire un effet durable, devra être nstillé 3 ou 4 fois par jour dans l'œil.

Il faut ajouter que le Dr Labarre[1] de Bruxelles a vanté aussi l'usage d'extrait de capsules surrénales comme hémastatiques sous forme de solution, environ 10 centigrammes d'extrait pour 10 grammes d'eau stérilisée.

Grâce à son action décongestionnante, on obtient de bons résultats, et très rapidement, dans les yeux atteints de stases veineuses dans le segment antérieur et là ou d'autres médicaments sont restés sans effets.

[1] Labarre, *Journ. méd. de Bruxelles*, 1901, n° 20.

Digitized by Google

Je le prescris habituellement dans les cas suivants :

1° Dans les kératites ulcéreuses, herpétiques, invétérées, accompagnées d'anesthésies locales;

2° Dans toutes les variétés de sclérite antérieure, dans les épisclérites et les scléro-kératites;

3° Dans les ecchymoses sous-conjonctivales, les hyphamas spontanés ou traumatiques de la chambre antérieure;

4° Dans les stases veineuses rétiniennes accompagnées d'hémorragies du corps vitré.

Traitement des syphilis graves par les injections sous-cutanées mercurielles. — M. J. LAPEYRE, dans une récente thèse, donne d'utiles renseignements sur le *benzoate de mercure* et son emploi thérapeutique.

1. Le benzoate de mercure est un sel blanc, cristallisé, sans odeur ni saveur, à réaction acide, peu soluble dans l'eau et dans l'éther, soluble dans l'alcool. On le prépare d'après M. Gaucher en agissant sur l'oxyde jaune de mercure par la solution acétique et le benzoate de soude.

MM. BRETONNEAU et GAUCHER utilisent la formule suivante, qui est bien tolérée :

Benzoate d'hydrargyre.....	30 centigr.
Benzoate d'ammoniaque....	1 gr. 50
Benzoate de cocaïne.....	15 à 60 centigr.
Eau distillée.....	Q. s. pour 30 cent. cubes.

Quelle que soit la solution employée, elle doit être stérilisée. Il faut injecter quotidiennement 2 centimètres cubes, correspondant à 2 centigrammes de benzoate de mercure. Il faut continuer le traitement, à cette dose, pendant deux mois consécutifs, s'il le faut, et suspendre la médication si elle est mal supportée. La seringue la plus commode est une seringue d'une contenance de 2 centimètres cubes, facilement aseptisable; il faut, de plus, choisir une aiguille fine, longue de 2 centimètres 1/2, en platine iridié.

L'injection peut être faite dans le tissu cellulaire sous-cutané, ou en plein muscle. Deux points sont habituellement préférés pour ces piqûres : la fesse, à 2 ou 3 travers de doigt au-dessus du sommet du grand trochanter (point de Galliet) (éviter de piquer au niveau même des ischions); les gouttières rachidiennes, au niveau de l'ensellure lombaire.

2. *Hermophényl.* — Un sel de mercure appelé oxyde de mercure dissous dans du phénol disulfonate de sodium, dont les

Digitized by Google

propriétés chimiques, physiologiques et antiseptiques sont connues, est employé en injections sous-cutanées avec succès par le Dr H. Reynès, dans le traitement de la syphilis, voici la formule de ce sel :

Hermophényl.....	5	centigrammes.
Eau distillée.....	10	—

Cette solution est facile à obtenir; elle présente parfois au moment de la préparation un léger trouble qui ne tarde pas à disparaître.

De cette solution, titrée à 1/2 centigramme pour 1 centimètre cube, M. Reynès injecte 4 centimètres cubes, représentant 8 *milligrammes* de mercure métallique.

La solution est si limpide, si facilement absorbable que M. Reynès en est arrivé à ne plus faire d'injections intra-musculaires mais des injections sous-cutanées, ce qui simplifie singulièrement le traitement et permet de faire les injections au bras au lieu de la région fessière.

Chez les 26 malades dont M. Reynès relate l'observation, il est arrivé à un total de 100 piqûres sans avoir observé aucun abcès, aucune induration, aucune pigmentation de la peau. L'injection est très rapidement résorbée et ne laisse aucune trace, elle est absolument indolore. Dr Galezowski.

INDEX BIBLIOGRAPHIQUE

Alph. Péchin et Félix Allard. —Paralysie faciale et paralysie des mouvements associés de la kératite des globes oculaires du même côté. Examen électrique. 1902, chez Masson, éditeur, Paris.

Félix Allard. — Contractilité et sensibilité électriques pendant l'analgésie chirurgicale par injection sous-arachnoïdienne de cocaïne. Paris, 1902.

Foveau de Courmelles. — L'année électrique, électrothérapique et radiographique. 1 vol., Paris et Liège, 1901.

Jean Ferras. — Recherches sur la nutrition chez les syphilitiques par l'analyse chimique des urines. Paris 1901.

M. Hytier. — De la tuberculose du rebord orbitaire inférieur (Thèse de Paris, 1897).

M. Campos. — Recherches expérimentales et cliniques sur les nerfs sécréteurs des larmes (Thèse de Paris, 1897).

E. Bruch. — Des relations qui existent entre les affections oculaires et les maladies générales (*Bulletin médical d'Algérie*, 10 juillet 1897).

Digitized by Google

M. Zeissl. — Sur la virulence des produits syphilitiques tertiaires. Syphilis maligne et syphilis galopante (*Wiener Klinische Rundschau*, 18 juillet 1897, Vienne).

M. Dudley et Reynold. — De l'astigmatisme (*La clinique ophtalmologique*, de Jocqs et Darier, juillet 1897).

NOUVELLES

SOCIÉTÉ FRANÇAISE D'OPHTALMOLOGIE

CONGRÈS DE 1902

à l'Hôtel des Sociétés Savantes, 28, rue Serpente, Paris

ORDRE DU JOUR DES SÉANCES

ARRÊTÉ PAR LE COMITÉ

Première séance, lundi 5 mai à 8 heures du matin.

MM.

1. De Lapersonne (Paris). **RAPPORT : Complications oculaires et orbitaires des sinusites.**
2. Parisotti (Rome). Atrophie des nerfs optiques, suite de polypes des cavités nasales.
3. Zanotti (Vercelli). Sur quelques cas d'iritis avec hypopyon et leur étiologie.
4. Zimmermann (Stuttgart). Pathogénie et traitement du glaucome.
5. Armaignac (Bordeaux). De l'ophtalmie purulente congénitale.
6. Abadie (Paris). De l'ophtalmie sympathique chronique.
7. Mlle L. Welt (Genève). Recherches anatomo-pathologiques sur l'ophtalmie sympathique, et préparations anatomiques d'un œil sympathisé.
8. Rollet (Lyon). La ténonite suppurée.
9. Jacqueau (Lyon). Les amblyopies d'origine hépatique.

Deuxième séance, mardi 6 mai à 8 heures du matin.

1. Trousseau (Paris) et Truc (Montpellier). **RAPPORT : La cécité et les aveugles en France.**

Digitized by Google

2. JAVAL (Paris). Conseils à donner aux adultes qui deviennent aveugles.
3. ROHMER (Nancy). De l'extirpation du ganglion ciliaire. Ses indications.
4. FAGE (Amiens). La névrite consécutive à la rougeole.
5. PFLÜGER (Berne). Un cas d'adénite et de phlébite rétinienne; injection d'huile biiodurée, gangrène partielle de la fesse.
6. GALEZOWSKI (Paris). Des thromboses rétiniennes syphilitiques : leur diagnostic et leur traitement.
7. LAGRANGE (Bordeaux). Rupture de la sclérotique.
8. CHESNEAU (Nantes). La pathogénie de l'ulcus rodens.
9. TERRIEN (Paris). Anatomie pathologique et pathogénie de la kératite congénitale.
10. MOISSONNIER (Tours). Congestion oculaire d'origine arthritique.

Séance d'affaires à 11 heures.

1° Rapport du Secrétaire.
2° BOÉ (Paris). De la nécessité de changer le comité.
3° Fixation de la date de la réunion en 1903 et choix du rapport.

Mardi soir, **banquet** à 7 h. 1/2, *restaurant Marguery*, boulevard Bonne Nouvelle, 36. Prix, **10 francs**.

Prière de se faire inscrire au plus tard à la séance du lundi ou chez le Dr DUBOYS DE LAVIGERIE, 56, rue de la Victoire.

Troisième séance, mercredi 7 mai, à 8 heures du matin.

1. MORAX (Paris). Quelques modifications à apporter dans l'organisation des cliniques et services ophtalmologiques.
2. MANOLESCU (Bucarest). Extraction de la cataracte combinée à l'iritomie.
3. AUBINEAU (Brest). L'iridectomie préalable dans l'opération de la cataracte sénile.
4. ROCHON-DUVIGNEAUD (Paris). De l'arrachement de la capsule antérieure dans l'opération de la cataracte.
5. BOURGEOIS (Reims). Abaissement de la cataracte. Méthode et observations.

Digitized by Google

6. Pflüger (Berne). Opérations des cataractes secondaires.
7. Badal et Aubaret (Bordeaux). Traitement des cataractes commençantes par les collyres et les bains oculaires iodurés.
8. Ch. Fromaget (Bordeaux). Traitement des hémorragies récidivantes du vitré par les injections massives hypodermiques du sérum gélatiné.
9. Valude (Paris). Sur l'extirpation du sac lacrymal.
10. Augerias (Laval). Résection de la caroncule lacrymale pour le traitement du larmoiement.
11. de Wecker (Paris). Du tatouage substitué à la prothèse oculaire.
12. Motais (Angers). Un cas d'absence totale de la capsule antérieure intertendineuse.
13. A. Terson (Paris). Kératites neuro-paralytiques chez l'enfant.

Quatrième séance, mercredi soir, 7 mai à 2 heures.

1. P. Petit (Rouen). Manifestations palpébrales et conjonctivales survenant au cours d'affections intracrâniennes.
2. Dupuy-Dutemps (Paris). Deux cas de cécité complète, sans lésions ophtalmoscopiques, consécutive à de très légers traumatismes de la région oculaire.
3. Badal et Aubaret (Bordeaux). Autoplasties palpébro-palpébrales et conjonctivo-conjonctivales par pont transbordé.
4. Gourfein (Genève). Note sur la guérison d'un cas de morve oculaire primitive.
5. Morax (Paris). Un cas tenace de kératite filamenteuse. Traitement par la greffe conjonctivale.
6. Aurand (Lyon). Neurome plexiforme de la paupière.
7. Péchin (Paris). Un cas d'ophtalmoplégie externe congénitale.
8. Desvaux (Angers). Un cas de conjonctivite diphtérique compliquée de broncho-pneumonie et suivie de guérison.
9. Chevalier (Le Mans). Un cas de glio-sarcome de la rétine.
10. Dr Picot et Aubaret (Bordeaux). Des amputations partielles du globe oculaire : nouveaux procédés pour la résection du segment antérieur.
11. Suarez de Mendoza (Paris). Sur les troubles oculaires d'origine dentaire.

Digitized by Google

12. Cosse (Tours). Opération de Motais dans un cas de ptosis d'origine opératoire.
13. Domec (Dijon). Du moulage de la cavité orbitaire au moyen de la paraffine en vue de la prothèse oculaire.
14. Sureau et de Rocca-Serra (Paris). De l'action malfaisante du podophyllin sur l'œil, par contact direct. Etude clinique et expérimentale.
15. Landolt (Paris). « Mon nouveau kystitome. »
15. Germaix (Alger). Présentation d'instruments :
    A. Nasalotome pour incision des rétrécissements du canal nasal.
    B. Pince à canthoplastre.

Cinquième séance, jeudi 8 mai à 8 heures du matin.

1. A. Darier (Paris). Essais thérapeutiques sur quelques nouveaux produits : « *Cuprol, Nargol, Jequiritol, Chlorhydrate d'adrénaline.*
2. Vignes (Paris). Note sur l'adrénaline.
3. C. Fromaget (Bordeaux). L'adrénaline en ophthalmogie.
4. Bruni (Rome). L'aspirine dans la thérapeutique oculaire.
5. Bellencontre (Paris). L'huile hyperiodée en thérapeutique oculaire (Iodipin, Lipiodol).
6. Germaix (Alger). De l'anesthésie locale oculaire.
7. L. Gorecki (Paris). Des troubles oculaires dans un cas d'empoisonnement par l'opium.
8. Schrameck (Paris). L'irrégularité pupillaire. Ses rapports avec le signe d'Argyll-Robertson.
9. Chaillous (Paris). Des troubles pupillaires chez les malades atteints de dilatation aortique.
10. Antonelli (Paris). L'astigmie acquise, régulière, inverse, suite d'affections diffuses du segment antérieur de l'œil.
11. Georges J. Bull (Paris). L'asthénopie produite par le clignement.
12. Sulzer (Paris). Note sur les verres à la Chamblant.
13. Chevallereau (Paris). De la correction totale de la myopie.
14. Vacher et Bailliard (Orléans). Note sur la correction totale de la myopie et son influence sur sa progression.
15. Rolland (Toulouse). « L'emploi régulier de *l'Opostat intégral*, supprime toutes les circonstances qui produisent la myopie et la fait fatalement progresser. »

Digitized by Google

EXTRAIT DU RÈGLEMENT DE LA SOCIÉTÉ.

Article 20. — **Les manuscrits** (communications, discussions) **et dessins** qui les accompagnent doivent être, *sans aucune exception*, remis au secrétaire avant la fin du Congrès.

Ceux qui ne seront pas remis à ce délai NE POURRONT FIGURER dans le compte rendu qui paraîtra en Août.

AVIS IMPORTANT.

Au nom du Comité, M. le Secrétaire général a fait près des différentes Compagnies de chemins de fer des démarches pour obtenir quelques concessions en faveur des membres de la Société qui se rendront à Paris pour le Congrès. En voici le résultat :

L'Administration des chemins de fer de l'Etat accorde une réduction de 50 p. 100 sur le prix des billets simples. Toutefois cette réduction ne sera valable, en ce qui concerne les trajets communs avec les Compagnies d'Orléans et de l'Ouest, qu'autant que la distance la plus courte entre la gare du départ et celle de destination (Paris) s'obtiendra par les voies de son réseau.

Les billets délivrés par les *Compagnies de l'Est* et *Paris-Lyon-Méditerranée* à partir du 3 mai seront valables jusqu'au 11 mai inclusivement.

Pour bénéficier des faveurs accordées par les trois Administrations précédentes il faudra en faire la demande à M. Duboys de Lavigerie, Secrétaire général, *avant le* 25 *avril*. Il enverra en temps voulu les pièces nécessaires aux intéressés.

Les Compagnies de l'Ouest, Nord, Paris à Orléans ont consenti à donner des billets d'aller et retour sur tous les points de leur réseau valables du **3 mai jusqu'au dernier train du 11 mai**.

Pour bénéficier de cette prolongation de validité des coupons de retour, il suffira aux Congressistes, voyageant sur ces différents réseaux, de remettre ces coupons à M. Duboys de Lavigerie, Secrétaire général, à la séance.

Le Gérant : FÉLIX ALCAN.

6038. — L.-Imprimeries réunies, B, rue Saint-Benoît, 7. — MOTTEROZ, directeur.

Digitized by Google

DES EMBOLIES

PAR ARTÉRIO-SCLÉROSES RÉTINIENNES

PAR

Le Docteur GALEZOWSKI[1]

Messieurs,

Je me propose aujourd'hui d'aborder une des questions les plus importantes de la pathogénie oculaire, et d'exposer ma manière de voir sur la signification respective de deux altérations circulatoires de la rétine et notamment des embolies et des thromboses rétiniennes.

Je n'ai pas besoin d'étudier devant vous la disposition anatomique de l'artère et de la veine centrales de la rétine, car elle est aujourd'hui très bien connue par tous ceux qui se sont occupés de l'ophtalmologie ; néanmoins, je ne crois pas exagérer, en disant que la position anatomique de l'artère centrale de la rétine est faite de telle sorte, qu'elle la rend plus susceptible à s'oblitérer que les autres parties de l'appareil circulatoire vasculaire. De là, disposition aux embolies, aux artério-scléroses et aux tromboses, etc.

Et, en effet, l'artère et la veine centrales du nerf optique doivent franchir un obstacle et une sorte de barrière, plus ou moins dure, plus ou moins rigide, avant de pénétrer dans l'intérieur du globe oculaire, et cet obstacle, cette barrière n'est autre que la lame criblée, constituée par du tissu fibreux, tendineux et rigide. Il suffira donc que les fibres de cette lame soient altérées, pour qu'il puisse se produire une gêne circulatoire dans cet endroit de l'artère centrale.

La lame criblée, comme dit Panas[2] avec raison, est formée en partie d'un fin treillis de fibres résistantes scléroticales.

1. Dr Galezowski *Des thromboses et des embolies de l'artère centrale de la rétine*. Conférence à la clinique de la rue Dauphine, 41, Paris, le 17 février 1902.

2. Panas, *Traité des maladies des yeux*, p. 62.

Digitized by Google

Ces dernières sont en outre doublées d'un tissu connectif accompagnant les vaisseaux centraux qui se rend à la rencontre de celles formées par la sclérotique, rendant ainsi les fibres de la lame criblée résistantes à la pression intra-oculaire. Cette même résistance à la pression peut, dans d'autres circonstances, prédisposer à la compression des vaisseaux et, jusqu'à un certain point, favoriser leur oblitération.

La lame criblée, lorsqu'elle est tendue et que ses fibres sont écartées, empêche la compression des fibres du nerf optique ainsi que de ses vaisseaux; elle contrebalance ainsi la tension des artères. Mais, il suffit que chez un goutteux, un arthritique ou un syphilitique, il se forme des amas granuleux ou des *hyperplasies cellulaires*, des scléroses et des gommes pour que la lame criblée dans son ensemble devienne moins souple, plus rigide et rende la circulation plus gênée, plus défectueuse.

La signification anatomo-pathologique d'accidents vasculaires de la rétine et du nerf optique est très complexe, elle dépend de plusieurs conditions anatomo-pathologiques. Nous pouvons les rapporter à trois causes principales :

1° Altérations des parois des vaisseaux;

2° Composition vicieuse du sang;

3° Propulsion anormale, insuffisante ou trop intense du cœur.

Examinons successivement chacune de ces conditions et voyons quel est leur rôle dans l'évolution d'une embolie.

I. Altération des parois artérielles de la rétine, goutteuse ou syphilitique.

Il n'est pas douteux aujourd'hui pour personne que les parois des vaisseaux rétiniens peuvent subir des altérations athéromateuses sur une étendue plus ou moins grande de leur trajet et rendre ainsi une circulation du sang gênée, chez les personnes arthritiques, goutteuses, syphilitiques, etc. L'athérome artériel va prendre son évolution lente et progressive et ne gênera d'abord que d'une manière tout à fait

Digitized by Google

insignifiante et par saccades la circulation et les fonctions de la rétine.

Cette altération des parois artérielles s'observe assez souvent chez les personnes âgées, et dans des différentes parties de l'organisme.

Le processus scléreux, artériel, l'artério-slérose apparaissent chez certains individus à l'âge mûr, et se traduisent par la généralisation de l'endartérite et de la périartérite, dans les différents organes, et forcément dans l'œil lui-même en y constituant des entraves dans la nutrition.

L'artério-sclérose constitue ainsi une forme maligne de dystrophie à marche lente et chronique qui, une fois apparue dans l'organisme, ne cesse pas de se développer et de se généraliser. Bien plus, cette sorte de maladie dystrophique devient héréditaire quelquefois et attaque les individus dès leur jeune âge, plus particulièrement vers l'âge de 35 à 40 ans surtout lorsque la cause est arthritique.

L'artério-sclérose générale peut exister dans l'organisme sans amener des lésions particulières dans la rétine; néanmoins, comme chez ces individus le système nerveux général fonctionne mal, on les voit se plaindre de palpitations sans lésion au cœur, d'éblouissements sans ou avec des douleurs de tête, de vertiges, de scotômes centraux, d'hémianopsies et, par moment, d'une perte subite de la vue dans l'un ou l'autre œil, avec les signes ophtalmoscopiques d'une embolie de l'artère centrale de la rétine, avec ou sans hémorragies disséminées.

Les hémorragies rétiniennes survenant d'une manière brusque avec hémianopsie doivent faire craindre des oblitérations vasculaires, artérielles ou des thromboses veineuses avec toutes leurs conséquences.

Tout fait alors supposer les phénomènes cardiaques des embolies et des thromboses, et combien n'est-on pas surpris, lorsque, en examinant le cœur, on n'y découvre point d'altération.

J'en ai eu dans ma clientèle plusieurs cas semblables, et où j'avais constaté des phénomènes emboliques du côté des

Digitized by Google

vaisseaux rétiniens, et où le cœur était complètement sain.

Nous aurons l'occasion de parler longuement plus loin de ces sortes de lésions : les malades en apparence bien portants, quoique goutteux ou arthritiques, dans d'autres cas, syphilitiques, jouissaient d'une bonne vue, lorsque un beau jour, et sans cause connue, quelquefois sous l'influence d'une émotion vive, d'une chute, etc., ils perdaient la vue dans un œil, par embolie de l'artère centrale de la rétine. En adressant ces malades à nos éminents maîtres en pathologie interne, à Dieulafoy et à Huchard, j'en avais acquis la conviction, que ni l'un ni l'autre de ces maîtres n'avait point constaté d'altération du cœur, là, où il y avait des signes ophtalmoscopiques typiques de l'embolie centrale de la rétine.

L'embolie rétinienne ne provenait pas, dans ces cas, du cœur, puisqu'on ne trouvait point de lésion ni dans les parois elles-mêmes ni dans ses valvules. L'embolie, je ne pouvais alors l'attribuer qu'à une endartérite, bien souvent développée dans le trajet de l'artère centrale elle-même survenant sous l'influence tantôt de la syphilis, tantôt de la goutte.

Si je compare chez certains de ces malades les signes emboliques de la rétine avec ceux qui ont été décrits par tous les auteurs classiques, tels que Græfe[1], Knapp[2], Fischer[3], Panas[4], Hirschberg[5] et tous les autres, je trouve une similitude complète entre ceux provenant du cœur et les autres qui sont dus à une artérite périphérique.

Le fait suivant pourra nous servir d'exemple des plus frappants et des plus concluants de cette endartérite.

Observation I.

Mme B... âgée de 45 ans, demeurant à Paris, perd subitement la vue de l'œil gauche sans aucune cause appréciable,

1. Græfe, *Archiv. f. opht.*, t. V, p. 7.
2. Knapp, *Archiv. f. ophl. de Græfe*, t. XIV.
3. Fischer, *Ueber embolies der arteria centr. retinen*, 1891.
4. Panas, *Traité des maladies des yeux*, p. 623.
5. Hirschberg, *Centralb. f. prakt. Augenheilk.*, 1884.

Digitized by Google

sauf qu'elle était arthritique et goutteuse. Elle vint me consulter le 19 décembre 1900; et j'ai pu constater ce qui suit :

Huit jours après la perte de la vue, la malade ne voit pas de cet œil le jour de la nuit, mais elle déclare avoir vu pendant les premières vingt-quatre heures comme à travers les feuilles d'arbres; dès le troisième jour, toute perception lumineuse avait disparu.

La pupille est large et ne se contracte point. A l'examen ophtalmoscopique, je constate les signes caractéristiques de l'embolie artérielle de la rétine. La papille est suffusionnée, et cette suffusion, laiteuse, à peine saisissable à l'image renversée, s'étend sur une grande surface de la partie postérieure de la rétine.

La macula est rouge au centre, entourée d'une suffusion blanchâtre à demi transparente. Les artères papillaires et les veines sont très minces, filiformes, semblables à celles d'une embolie. De plus, le long des deux branches principales artérielles, supérieure et inférieure, on distingue très nettement un liseré blanchâtre. L'œil droit est sain, les urines sont normales.

La malade n'a jamais souffert du cœur et n'a point éprouvé d'étouffement, ni de battements; néanmoins, je l'ai adressée à M. le professeur Huchard demandant son avis à cet égard. Après l'avoir bien examinée au point de vue de sa santé et de son cœur, il m'envoya le diagnostic suivant :

« Je ne trouve rien au cœur, mais la malade a eu des rhumatismes, des douleurs sciatiques; les artères sont rugueuses. »

Les époques chez Mme B... se sont arrêtées il y a dix-huit mois. Elle manque de sommeil depuis ce temps-là et elle est sujette aux crises nerveuses hystériques, qui se terminent souvent par des migraines; de plus, elle est syphilitique.

Tous ces phénomènes m'ont permis de conclure qu'il s'agissait chez notre malade d'une embolie artérielle rétinienne provoquée par une altération athéromateuse des parois artérielles; le cœur, d'après M. Huchard, étant bien portant.

Il y a donc là un fait incontestable, c'est que l'oblitération artérielle est survenue chez une personne arthritique, et elle

Digitized by Google

ne peut être autrement expliquée que par une altération des parois de l'artère centrale du nerf optique. Les parois artérielles ont dû posséder dans leur trajet des dépôts phosphatiques, calcaires ou autres, et qui se sont détachés pour être transportés vers la lame criblée et ici, ils se sont arrêtés et ont obstrué l'artère, d'où l'embolie sur place avec tous les signes emboliques qui auront entraîné une perte complète de la vision de cet œil.

L'embolie artérielle rétinienne périphérique de même qu'une embolie cardiaque, surviennent l'une et l'autre d'une manière subite, et le trouble visuel, comme dit très justement Germain Sée[1], apparaît inopinément pendant le jour, le plus souvent au réveil, quelquefois à la suite d'une frayeur. La vision s'éteint et cela le plus souvent d'une manière définitive, ce qui a eu lieu chez notre malade (Obs. I).

Ce fait me paraît, en effet, non douteux, que dans un certain nombre de cas, les troubles visuels emboliques ne viennent pas du cœur, mais qu'il s'agit, au contraire, d'une oblitération de l'artère centrale par une endartérite oblitérante.

Déjà Goldzicher et Kerns avaient signalé ce fait, et pour mon compte, je possède des faits très nombreux d'une oblitération artérielle par une endartérite, que cette dernière soit occasionnée comme chez notre malade par une affection athéromateuse, arthritique des parois des vaisseaux, ou qu'elle reconnaisse pour cause une affection syphilitique gommeuse, ou toute autre cause locale, constitutionnelle.

Garrod[2] a dit, avec raison, que toute circonstance pathologique qui rend le sang moins alcalin qu'à l'état normal, le rend en même temps moins apte à tenir en dissolution l'acide urique. On comprend alors que ces dépôts minéraux, crétacés, uriques, etc., peuvent se déposer sur la surface interne des parois des artères, et donner ainsi lieu à des artérites oblitérantes. Un thrombus peut se former dans la paroi interne de l'artère centrale du nerf optique, et s'en détacher à un moment

1. Germain Sée, *Du diagnostic et du traitement des maladies du cœur*, Leçons recueillies par Labadie-Lagrave, 1879, p. 282.
2. Garrod, *De la goutte*, p. 378.

Digitized by Google

donné, pour aller oblitérer son calibre et y provoquer subitement des signes d'embolie, semblables à ceux de l'embolie cardiaque.

Si on étudie soigneusement les différentes phases de la maladie, on ne tarde pas à s'apercevoir que les altérations rétiniennes aussi bien que celles de la papille tendent à subir des modifications selon le degré de tension des parois artérielles. Il s'en suivra, dans ces cas, des embolies partielles ou totales d'une de ses branches, avec les signes de thrombose ou d'embolie.

C'est ainsi que nous voyons, par moment, des malades qui, au premier abord, perdent complètement la vue d'un œil, et présentent tous les signes d'une embolie ou thrombose artérielle. La vue reste perdue une heure, une journée ou un mois, et puis peu à peu la circulation se rétablit en partie. Les signes ophtalmoscopiques sont ceux de l'embolie, puis, peu à peu la vue revient dans un segment pendant que la partie centrale reste complètement effacée par une rétinite syphilitique.

Cette cécité subite est provoquée par une thrombose d'une des branches collatérales de l'artère centrale, ayant donné lieu d'abord à une suffusion générale et une perte totale de la vision. Mais peu à peu les parties voisines de l'artère oblitérée reprennent leur fonction, après que la suffusion secondaire s'est résorbée.

A l'examen ophtalmoscopique, nous avons vu, en effet, assez souvent dans ces cas, la rétine reprendre sa transparence normale, et ne différer ainsi en rien de la rétine de l'autre œil; il n'existait alors d'anormal qu'une seule branche artérielle fine, réduite à un petit calibre fin, à peine appréciable à l'image droite et qui est celle de l'artère oblitérée.

L'observation suivante peut servir d'exemple des plus remarquables et des plus frappants de cet accident purement local.

Observation II.

Madame B..., âgée de 24 ans, demeurant à Paris, vint me consulter pour la première fois le 25 juillet 1900, pour une

Digitized by Google

perte de la vue qui lui est survenue subitement à l'œil droit, au commencement de juin. La cécité de cet œil était complète pendant les quinze premiers jours, puis, peu à peu, la vue s'est un peu éclaircie. En l'examinant à l'ophtalmoscope, j'ai constaté une embolie de la branche inférieure artérielle. Elle était complètement oblitérée et transformée en un petit liseré très fin, qui disparaissait à une distance d'un diamètre de la papille. L'artère ainsi oblitérée était bordée d'un filet blanchâtre dû à une endartérite partielle, circonscrite. L'examen du champ visuel montrait son rétrécissement dans un large segment correspondant à l'artère oblitérée, par conséquent supéro-externe.

La malade ne présentait point de lésion cardiaque, mais elle était très mal réglée depuis ses dernières couches, par conséquent depuis deux ans; elle accoucha avant terme d'un enfant mort et, de plus, elle portait des traces non douteuses de syphilis ancienne.

Cette observation confirme d'une manière frappante mon assertion, que *les oblitérations artérielles*, les embolies peuvent se produire dans le trajet intraoculaire par le seul mécanisme *de l'artérite* ou de périartérite, et sans qu'on ait besoin de rapporter le mal à une lésion quelconque du cœur.

Une oblitération de l'artère centrale du nerf optique peut amener un étranglement tellement considérable dans la papille optique, qu'elle entraînera consécutivement une névrite optique, avec ou sans hémorragies sur une étendue plus ou moins grande de la rétine.

Une altération aussi considérable du nerf optique dans ce cas particulier ne pourra pas être rapportée au cerveau, d'abord, parce qu'elle est monoculaire, et ensuite, parce qu'il n'existe point de troubles cérébraux, et une intégrité parfaite de circulation de l'encéphale reste plausible.

On ne pouvait pas non plus croire que ces malades ont perdu la vue par une névrite optique orbitaire, et une hémorragie intravaginale des gaines du nerf optique, car aucun signe d'une lésion orbitaire ne pouvait pas être découvert, comme on pourra en juger par les détails de l'observation ci-après.

Digitized by Google

Le fait suivant, en effet, très important, démontre une influence des plus frappantes de la blennorragie constitutionnelle sur l'évolution d'une embolie périphérique.

Observation III.

Embolie rétinienne avec signes de névrite optique à l'œil droit. Rhumatisme blennorragique... Rien au cœur.

M. P..., âgé de 67 ans, demeurant à Paris, vient me consulter le 6 novembre 1899 pour une perte subite de la vue, qui lui était survenue subitement quatre jours auparavant sans aucun signe précurseur, sans douleur, ni inflammation extérieure de l'œil. Après un examen attentif, je constate que le malade n'a pas conservé dans cet œil la moindre perception lumineuse. La pupille reste large et ne réagit pas à la lumière du jour. A l'examen ophtalmoscopique on distingue une oblitération des artères rétiniennes qui sont réduites à des filets rouges, très fins. Les veines sont un peu gorgées de sang, la papille est infiltrée et présente les signes d'une sorte de périnévrite optique. La macula est rouge, entourée d'une buée blanchâtre comme dans une embolie.

Le cœur pourtant est sain, jamais de palpitations, ni de pulsations arythmiques, comme le prouve l'examen fait sur ma demande par M. le professeur Dieulafoy. Le malade a eu à l'âge de 35 ans une blennorragie qui a duré longtemps. Quelques années plus tard, il a eu des attaques de rhumatisme, et à l'âge de 62 ans, il était atteint d'une attaque de douleurs sciatiques qui a duré plusieurs mois. Les urines sont normales et ne contiennent ni sucre, ni albumine, sauf un peu d'excès d'acide urique.

Ici, nous ne pouvons pas nier que l'accident oculaire était provoqué par une endartérite oblitérante. Comme le démontre le docteur Brault[1], il y a souvent une indépendance des lésions de l'endartère et de la circulation générale de l'organisme.

1. Brault, *Les artérites, leur rôle en pathologie* (*Encyclopédie scientifique des aide-mémoire*, Paris, 1899).

Digitized by Google

Ces lésions sont souvent isolées, et prédisposent à l'oblitération par un thrombus de l'artério-sclérose. Lorsqu'elles sont associées aux destructions de la membrane moyenne des vaisseaux, elles aboutissent aux ectasies simples, aux anévrismes et par moments aux ruptures des vaisseaux.

Une autre variété d'embolie rétinienne est celle qui est provoquée par la syphilis. Ce sont notamment les artérites scléreuses de *Fournier*[1] et les périartérites et endartérites syphilitiques de Mauriac[2]. Sous l'influence de cette cause constitutionnelle, les parois artérielles, comme disent ces auteurs, s'epaississent et leur calibre diminue. C'est surtout aux artérites gommeuses qu'il faut rapporter les oblitérations artérielles syphilitiques. Selon Mauriac, l'oblitération de ces vaisseaux progresse lentement. De là, des lésions artérielles rétiniennes, des thromboses localisées dans une ou plusieurs branches artérielles de la rétine suivies des cécités partielles ou totales si on n'intervient pas énergiquement à temps contre la cause réelle de la maladie.

Des faits de ce genre ne sont pas rares, nous les voyons survenir subitement et sans signe précurseur. Une coïncidence malheureuse, une chute, un coup, etc., provoque une oblitération d'un vaisseau qui avait été déjà atteint préalablement. Le cœur n'ayant rien d'anormal, c'est à la syphilis qu'il faut songer et à la coïncidence simultanée de plusieurs autres symptômes, qui mettront souvent sur la voie du diagnostic de la cause réelle de l'embolie.

Avec les signes ophtalmoscopiques, il y a parfois une paralysie de la 3e ou de la 6e paire, et d'autres accidents cérébraux, tels que coma, perte de connaissance, etc.

Ricord disait dans une de ses études cliniques, qu'une paralysie oculaire accompagnant n'importe quelle lésion, était en quelque sorte la signature de la vérole sur l'œil d'un malade. Et, en effet, pourquoi et par quelle raison devons-nous rapporter la perte subite de la vue à une embolie venant du cœur, lorsque ce dernier est sain, tandis que la lésion

1. Fournier, *Etude sur la syphilis*.
2. Mauriac, *Traitement de la syphilis*, 1896, p. 699.

Digitized by Google

syphilitique des parois des vaisseaux se produisant dans le trajet d'une artère peut et doit forcément provoquer son oblitération.

Le fait devient encore plus plausible, lorsque à côté d'une artère rétinienne oblitérée, nous trouvons du côté de la choroïde des dépôts pigmentaires, des atrophies choroïdiennes disséminées vers l'ora serrata et d'autres stigmates caractéristiques de la syphilis.

L'observation suivante est là pour confirmer mon assertion qu'une oblitération de l'artère centrale de la rétine survenant subitement, n'est pas due à une embolie cardiaque, lorsque le cœur chez ces individus est sain, mais elle est le résultat d'une endartérite avec une thrombose syphilitique.

Observation IV.

Embolie artérielle double survenue subitement d'abord dans l'œil droit, et quelques années plus tard dans l'œil gauche, les deux yeux atteints précédemment d'une rétino-choroïdite syphilitique.

Mme R..., âgée de 38 ans, ancienne écuyère, tombe d'un cheval pour la première fois à l'âge de 25 ans, et elle perd complètement la vue de l'œil droit, par une thrombose artérielle. Cinq ans plus tard, survient une nouvelle chute de cheval, avec une perte de la vue de l'œil gauche mais avec une conservation partielle de la vision dans ce second œil.

La malade vint me consulter pour la première fois le 8 février 1901, et j'ai constaté ce qui suit :

Les deux yeux sont atteints d'une rétino-choroïdite atrophique avec pigmentations disséminées dans les deux yeux, plus prononcées à l'œil droit. De plus, les artères de la rétine droite sont complètement oblitérées tandis que dans l'œil gauche la branche inféro-externe a conservé sa circulation normale; les autres branches artérielles sont aussi oblitérées. Rien au cœur, rien au cerveau.

La malade déclare avoir eu à l'âge de 17 ans des accidents syphilitiques graves dont elle a dû se soigner pendant plu-

Digitized by Google

sieurs mois au moyen de pilules et de l'iodure de potassium.

Il n'est pas aujourd'hui douteux pour moi que l'oblitération artérielle n'a été provoquée que par une endartérite oblitérante rétinienne dans un œil, précédemment rongé, et je dirais presque désorganisé par des amas choroïdo-rétiniens pigmentaires, que l'on distingue actuellement avec l'ophthalmoscope dans tout le fond de l'œil.

Si je passe en revue tous les cas d'oblitérations artérielles de la rétine et j'analyse scrupuleusement l'étiologie de ces accidents, j'arrive facilement à cette conclusion, qu'il n'y a en général que deux causes constitutionnelles qui provoquent le plus habituellement une thrombose artérielle : ce sont notamment la syphilis et la goutte. Cette dernière peut attaquer tout le système vasculaire aussi bien central que périphérique et donner lieu à une embolie, plus tard d'autres affections athéromateuses des parois artérielles, suivies des thromboses, des affections cardiaques, etc.

J'ai rencontré bien souvent des arthritiques et des goutteux chez lesquels la vue était perdue subitement et brusquement, par une embolie périphérique, arthritique suivie d'une hémorragie avec rupture des parois artérielles, déjà amincies et désorganisées par des dépôts phosphatiques, calcaires ou autres.

L'observation suivante prouve d'une manière incontestable combien les altérations vasculaires seules peuvent amener des embolies rétiniennes, des hémorragies rétiniennnes, et des stases veineuses consécutives sans aucune affection du cœur.

Observation V.

Embolies rétiniennes sans lésions du cœur avec hémorragies et stases veineuses.

Mme C..., âgée de 38 ans, demeurant près de Saint-Quentin, me fut adressée par notre éminent confrère, le docteur Husson, le 30 novembre 1901 pour consulter sur le trouble de la vue de l'œil gauche, qui lui était survenu cinq semaines avant d'une manière subite. A l'examen, j'avais constaté de

Digitized by Google

très nombreuses hémorragies veineuses péripapillaires. Dans la moitié inféro-externe on distinguait une artère presque complètement oblitérée, réduite en un cordon blanc.

Son cœur est complètement sain, mais elle est rhumatisante. Rien dans les urines. La malade peut lire de cet œil difficilement le n° 4 de l'Echelle à l'aide d'un verre convexe sphérique de + 5 Dioptries. Le champ visuel est libre sauf la partie supéro-interne, où il existe une oblitération artérielle de la rétine, juste dans la partie correspondante à l'hémianopsie.

Les embolies de cause cardiaque de même que les thromboses provoquées par une endartérite périphérique peuvent amener une oblitération partielle, limitée exclusivement à une seule branche capillaire, ce qui donnera lieu à une interruption de la circulation dans une moitié ou même un quart de la circonférence rétinienne, avec des hémorragies disséminées, et des oblitérations veineuses formant comme une espèce de bouchon fibrineux dans le trajet des veines correspondantes.

Si on examine l'aspect de l'image rétinienne en détail, on ne tarde pas à s'apercevoir que l'artère dans ces cas devient mince, filiforme, dans sa portion oblitérée, quelquefois même elle forme un liseré blanchâtre sans ou avec des exsudations périvasculaires, pendant que la veine devient ondulée, engorgée par places, et présentant dans son ensemble comme une sorte de chapelet en noyaux fusiformes. Cet aspect ne dure habituellement que peu de temps pour se transformer ensuite en un réseau vasculaire fin, filiforme des artères et des veines de différentes régions de l'espace rétinien. La papille elle-même devient blanche et partiellement atrophiée comme on peut juger par les détails de la malade que j'ai eu à soigner.

Observation VI.

Embolie de la branche infero-externe de la rétine droite. Souffle au cœur. Syphilis probable.

Mme F..., âgée de 40 ans, demeurant à Paris, perd subitement la vue de l'œil droit, le 18 novembre 1895, et vient

Digitized by Google

me consulter le lendemain. J'ai constaté chez elle une embolie de la branche inféro-externe de l'œil droit. A l'examen ophtalmoscopique j'ai pu constater une oblitération de l'artère inférieure et des coagulums sanguins dans la veine voisine, formant de vrais chapelets. La malade a fait trois couches, deux enfants sont morts à un an et une seule fille vit encore. Syphilis ancienne certaine. Le père et la mère de la malade sont morts jeunes par des accidents cérébraux. La malade a eu des battements de cœur, et quelquefois des étouffements. Ses urines sont normales.

L'ayant adressée à M. le professeur Lancereaux, j'ai reçu la réponse suivante de cet éminent maître : « Mon cher ami, il existe un souffle à l'aorte et le système artériel est sûrement affecté. En même temps il y a de la dyspepsie et des douleurs avec antécédents syphiliques. »

Ici donc le cœur est affecté et on peut admettre l'existence d'une embolie cardiaque développée sous l'influence d'accidents syphilitiques. Heureusement une seule branche périphérique de la rétine a été oblitérée et la vision n'était abolie que dans une moitié du champ visuel.

Les altérations athéromateuses des parois artérielles sont plus particulièrement occasionnées par la constitution goutteuse, arthritique, comme Garrod, Germain Sée et Peter l'avait démontré et que nous avons signalé plus particulièrement dans notre travail sur les thromboses artérielles du nerf optique[1]. Mais la syphilis favorise le développement de la trombose oblitérante.

Cette lésion arthritique intravasculaire pourra amener d'abord une sorte d'érosion dans la couche endothéliale artérielle, qui laissera à jour la couche plus profonde des parois vasculaires. Peu à peu, des dépôts nouveaux vont s'y produire et donneront lieu à des oblitérations et des étranglements du calibre de tel ou tel autre vaisseau.

L'athérome et l'arthritis goutteuse reconnaissent pour cause initiale l'alcoolisme, comme cela avait déjà été démontré par

1. Galezowski, *Leçons cliniques d'ophtalmologie*, 1872, p. 183.

Digitized by Google

Garrod. Ce dernier auteur est on ne peut plus affirmatif au sujet de l'origine alcoolique de la goutte lorsqu'il dit que : « le vin et les bières doivent être interdits, le vin de Porto sera défendu absolument de même que les vins du Rhin, etc. »

Mais il y a un certain nombre de cas, où l'état alcoolique, l'arthritisme sont peu accentués et n'amèneraient pas d'oblitération rétinienne, s'il ne survenait pas chez les individus une autre cause non moins grave que l'arthritisme et qui amènerait dans les vaisseaux prédiposés aux oblitérations, des poussées inflammatoires

La syphilis constituera dans ces cas une des premières et une des plus graves complications. Elle provoquera des accidents emboliques. Cette complication, grave en elle-même, pourra cependant nous être utile, car elle nous donnera des ressources très puissantes en ce qui concerne le traitement. Pourvu qu'on retrouve à temps la présence dans le sang de l'individu, du virus vénérien, l'on arrivera à rétablir, en partie du moins, la circulation de la rétine compromise.

Lisez, messieurs, les détails de l'observation ci-jointe, et vous verrez combien la coïncidence de ces deux causes, de la goutte et de la syphilis, peut atténuer une issue fatale d'une embolie rétinienne, si on intervient énergiquement à temps.

Observation VII.

Embolie de l'artère centrale de la rétine droite avec cécité subite. Antécédents syphilitiques. Rétablissement partiel de la vision par le traitement mercuriel.

M. S..., âgé de 43 ans, perd subitement la vue de l'œil droit dans les premiers jours du mois de mai. Le malade était sujet aux accidents migraineux, aux douleurs sciatiques. Depuis de longues années il ne faisait pas grande attention à cette cécité qu'il croyait attribuer à un accès de migraine. Mais le 11 mai 1900, subitement, la vue se perdit totalement. J'avais constaté alors qu'il s'agissait d'une embolie de l'artère centrale.

Digitized by Google

Les renseignements que j'ai recueillis chez le malade sur ses antécédents ne m'ont laissé aucun doute sur les antécédents syphilitiques, datant de sept ans, et aux phénomènes arthritiques migraineux, auxquels il était sujet de longue date.

Des injections hypodermiques de cyanure que je lui ai fait faire et des frictions mercurielles avec hydrargyrine à la dose de 2 grammes, rétablirent déjà au bout de seize jours une partie de la vision. A l'ophtalmoscope je constate la branche inféro-externe réduite en un filet blanc avec diminution partielle du champ visuel; le reste de la vision se trouve sauvé.

II. Composition vicieuse du sang.

Pour que les parois vasculaires subissent une dégénérescence morbide, il faut que la composition du sang soit défectueuse. Et en effet, chez les anémiques et les chlorotiques, les globules blancs prédominent, ils se coagulent par moments et peuvent former des concrétions fibrineuses ou albumineuses qui boucheront le calibre de quelques vaisseaux isolés, en constituant dans la membrane rétinienne une thrombose ou une embolie avec toutes ses conséquences.

Tel est le cas des embolies chez les Brightiques avec la névrite optique consécutive.

Chez les femmes anémiques il arrive quelquefois, que la suppression des règles entraîne une altération vicieuse du sang avec une abondance exagérée des globules blancs ce qui entraîne quelquefois des coagulums fibrineux.

C'est de la même façon que je m'explique les thromboses et les embolies qui surviennent chez les diabétiques, chez lesquels les parois artérielles de même que le cœur sont sains; mais où, par suite d'une composition vicieuse du sang, il se forme par moment des coagulums organiques graisseux, de cholestérine, etc., et qui, entraînés dans le courant circulatoire, s'arrêtent dans les endroits rétrécis tels que, par exemple, les trous de la lame criblée. Là, le sang a de la peine quelquefois à se frayer le passage, et y dépose les parties

Digitized by Google

coagulées, les résidus pathologiques, etc. Deux faits suivants viennent à l'appui de mon assertion : l'un se rapporte à une rétinite glycoémique binoculaire avec une thrombose monoculaire; l'autre a trait à une thrombose survenue subitement dans un seul œil, sous l'influence de la composition vicieuse du sang, de la glycose.

Observation VIII.

Thrombose de tous les vaisseaux de la rétine droite.

Mme A..., âgé de 28 ans, m'est amenée par un de nos confrères de province le 6 décembre 1888, pour l'infiltra-

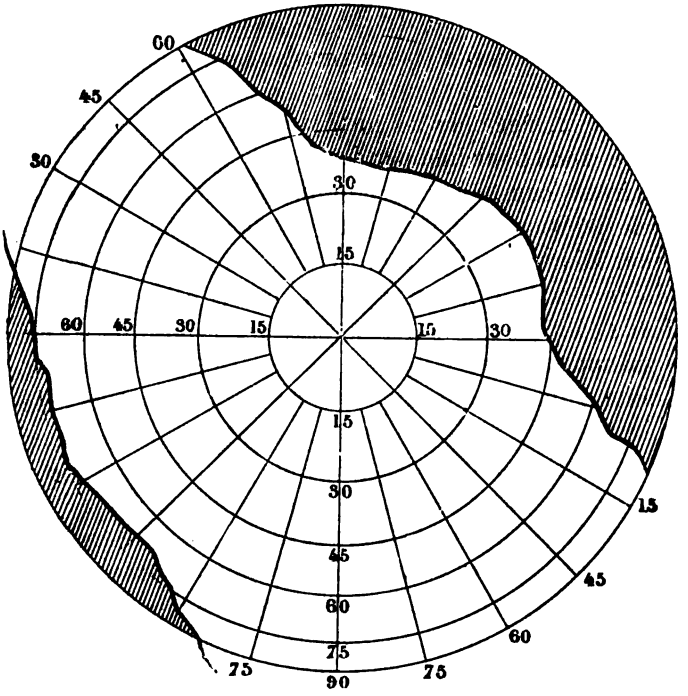

tion de la rétine avec hémorragies et exsudat, simulant un décollement. Elle souffre de névralgies faciales et de migraines dans les tempes. Mme A... a eu quatre enfants et deux fausses

Digitized by Google

couches. Dernier enfant, il y a deux ans, qui vit et se porte bien. La malade voit à peine de cet œil dans le champ visuel supéro-interne et inféro-externe comme le prouve le dessin ci-contre.

Prenant en considération tous les symptômes, il y a tout lieu de croire qu'il s'agit chez cette malade d'une thrombose artérielle syphilitique. Le traitement que j'avais établi immédiatement par la friction mercurielle m'a donné raison. En effet, au bout de cinq mois de traitement, la vue de cet œil est revenue à 3/4; et la malade pouvait lire le n° 3 de mon Echelle.

Observation IX.

Embolie de la rétine droite. Glycosurie. Aucune lésion au cœur.

Mlle R..., âgée de 24 ans, vint me consulter le 21 décembre 1888 pour une perte subite de la vue de l'œil droit. Nous avons constaté chez cette malade avec mon confrère et ami le Dr Despagnet l'existence d'une embolie de la rétine droite. Migraine ophtalmique.

L'examen du cœur n'a révélé aucune altération mais la malade était glycosurique et ses urines contenaient de 20 à 30 grammes de sucre depuis six mois, époque où elle a été atteinte d'une pneumonie et où l'embolie s'est produite.

III. Propulsion anormale du cœur par altération de ses valvules.

Il ne peut pas y avoir de doute que les rétrécissements aortiques, de même que l'insuffisance mitrale peuvent donner lieu à des embolies oblitérantes des vaisseaux rétiniens, comme cela avait été déjà démontré par tous les auteurs. L'embolie de l'artère centrale classique, de de Græfe, de Desmarres, de Panas, de Fischer, etc., doit être rapportée à cette variété de lésion.

Cette embolie vient habituellement d'une manière spon-

Digitized by Google

tanée, subite et sans aucun signe précurseur, bien souvent sous l'influence d'une émotion, d'une chute, d'un coup, etc. Mais il n'en est pas moins vrai qu'elle est quelquefois précédée de phénomènes passagers, d'éblouissements, de troubles passagers, qui indiqueraient une sorte de dissémination de la lésion anatomique, et que ce n'est plus dans le cœur seul qu'il faudrait en chercher la cause, mais aussi dans des infections intraartérielles.

Si l'insuffisance mitrale du cœur peut provoquer une oblitération embolique de l'artère centrale de la rétine, on doit se demander si c'est le cœur seul qui provoque l'embolie, et si avec une altération cardiaque il n'existe pas simultanément d'altérations vasculaires périphériques. Cette supposition est d'autant plus admissible, qu'il y a des malades chez lesquels on constate les altérations emboliques ou thrombosiques sur plusieurs points de l'organisme à des périodes différentes de leur existence et plus particulièrement chez les syphilitiques.

On pourrait, selon moi, incriminer les artérites, les endartérites, qui donneraient lieu à une sorte d'infection intravasculaire, et dont le cœur lui-même se ressentirait.

Cette opinion est d'autant plus admissible, que chez quelques-uns de mes malades on trouve par moment des signes fonctionnels prodromiques, tels que éblouissements, scotomes, troubles visuels passagers sans importance, et qui se terminent ensuite par une cécité subite partielle ou totale d'un œil. L'oblitération d'un vaisseau en est la cause principale.

L'artério-sclérose des artères rétiniennes est d'autant plus admissible qu'il existe un certain nombre de cas d'altération simultanée d'oblitération artérielle dans le nerf optique et dans d'autres points de l'organisme. Le cœur seul ne peut pas être accusé, même s'il est altéré, mais il faut en même temps admettre une altération du système vasculaire dans l'œil comme partout ailleurs.

Le fait suivant, rapporté par le Dr Rispail, de Toulouse, en est un exemple le plus frappant[1].

1. Rispail, *L'Echo médical*, avril 1902.

Digitized by Google

Observation X.

Embolie avec cécité subite d'un œil, et gangrène des orteils, au cours d'une cardiopathie valvulaire.

Le nommé L. C..., né à Saint-Brieuc, âgé de 30 ans, boulanger, est entré à l'Hôtel-Dieu le 13 janvier 1902, robuste et bien constitué. Il a commis plusieurs excès alcooliques et n'a eu qu'une blennorragie à l'âge de 18 ans, sans gravité. Dans les premiers jours de janvier 1902, il éprouva une sensation de froid et de fourmillement dans les orteils du pied gauche. Bientôt après, des douleurs lancinantes, extrêmement vives, lui empêchèrent la marche; les douleurs s'exaspérèrent la nuit.

Ce malade déclare aussi qu'après avoir éprouvé depuis quelque temps des vertiges et par moment des légers obscurcissements de l'œil gauche, il s'était réveillé un matin totalement et soudainement aveugle de cet œil. Le Dr Frenkel, après l'avoir examiné à l'ophtalmoscope, déclara que cet œil était frappé d'une amaurose complète, ne permettant même pas au malade de distinguer la lumière; la réaction directe de la pupille à la lumière est normale à droite, presque nulle à gauche; la réaction consensuelle est normale à gauche, presque disparue à droite. Avec l'ophtalmoscope on voit que la papille du nerf optique est blanche, très pâle, à contours nets, sans modification notable des vaisseaux, la macula est visible sous forme d'une petite tache rosée; à l'image renversée, apparaît un vaisseau capillaire situé au dessous. Il s'agit donc chez ce malade d'une embolie de la rétine et d'une gangrène des orteils, provoqués par des oblitérations artérielles des artères des pieds.

(*A suivre.*) Dr Galezowski.

NEUROME PLEXIFORME FASCICULÉ AMYÉLINIQUE DE LA PAUPIÈRE

Par le Dr LOPEZ (de La Havane)

Cette rare maladie a été observée à ma clinique ophtalmologique une fois sur 12,000 cas.

Une petite enfant de 15 mois, autrement bien portante,

Digitized by Google

avait une tumeur sur la paupière supérieure gauche. Cette tumeur était toute petite au moment de la naissance, mais avait grandi peu à peu jusqu'à avoir un peu plus d'un centimètre de diamètre. Elle était aplatie, molle, donnait entre les doigts la sensation de cordons tendineux, enfermés dans de la graisse. Elle était douloureuse à la compression. La peau de la paupière était normale. De la partie supérieure venaient aboutir à la tumeur, quatre cordons très gros qui ressemblaient aux vaisseaux variqueux, se subdivisant en de nombreuses branches.

Après l'extirpation, la tumeur était d'un blanc rosé plus blanc au centre, d'apparence rugueuse comme de la substance cérébrale. L'examen histologique fait par le Dr Carvallo a montré un tissu nerveux de nouvelle formation, comme des tubes sans myéline, entrecroisés en tous sens, avec un tissu fibreux interposé renfermant des éléments cellulaires embryonnaires. Beaucoup de ces fibres étaient atrophiées par le développement de la substance intercellulaire. On y voyait aussi comme de gros vaisseaux coupés transversalement, mais qui n'étaient autre chose que des fascicules nerveux terminés par un grossissement nodulaire, constitués par tubes nerveux sans myéline enchevêtrés et repliés. Il s'agissait donc d'un neurome fasciculé amyélinique et plexiforme, et qui a été suivi d'une récidive au bout de cinq mois.

Dr Lopez.

SOCIÉTÉ FRANÇAISE D'OPHTALMOLOGIE

CONGRÈS DE 1902[1]

Prof. de Lapersonne. **Les complications orbitaires et oculaires des sinusites.** — Cette étude se divise en six chapitres :

1° Notions générales sur la fréquence des complications oculo-

1. Compte rendu emprunté à la *Clinique ophtalmologique*.

Digitized by Google

orbitaires des sinusites, les variétés, leur mode de production et leur mécanisme.

2° Etude de ces complications dans les sinusites maxillaires.

3° Dans les sinusites frontales;

4° Dans les sinusites ethmoïdales;

5° Dans les sinusites sphénoïdales;

6° Etude sur les polysinusites.

I. — Notions générales.

A part quelques cas de troubles mécaniques momentanés, c'est par l'infection qu'il faut expliquer les troubles oculo-orbitaires dans les sinusites. L'auteur a la ferme conviction qu'en interprétant d'une façon exacte le rôle de l'infection, en finira par élucider les points restés obscurs. Bien plus que les hypothèses sur les actions réflexes ou sur les congestions veineuses passives, l'infection nous permet d'expliquer des manifestations plus ou moins éloignées de ces sinusites.

Rapports anatomiques. — Description claire, basée sur trois bonnes figures, de l'anatomie régionale des sinus.

Fréquence. — L'auteur estime que 20 p. 100 au moins des sinusites sont suivies tôt ou tard de complications oculo-orbitaires. Assez rarement une sinusite en traitement devient l'origine d'une de ces complications, mais fréquemment une sinusite est découverte par l'oculiste parce qu'elle se manifeste par des troubles oculaires.

Division des complications oculaires. — L'auteur admet la division suivante : A. les abcès et les collections liquides enkystées de l'orbite; B. les lésions des annexes de l'œil, voies lacrymales, conjonctive, paupières, muscles extrinsèques; C. les altérations du globe de l'œil.

A. — Abcès orbitaires.

1° Abcès dans les sinusites aiguës. — Complication rare. C'est quelquefois l'abcès de l'orbite (partie supéro-interne) qui donne l'éveil au sujet d'une sinusite aiguë. Parfois, malgré les phénomènes inflammatoires aigus oculo-orbitaires, le pus ne s'est pas encore fait jour à travers le paroi sinusienne et il faut aller à sa recherche par une ponction.

2° Abcès suivis de fistule dans l'empyème chronique. — C'est la complication la plus fréquente précédée d'un phlegmon de l'orbite à développement plus ou moins lent. Mais d'ordinaire, le développement en est lent, ce qui distingue les abcès rétrobul-

Digitized by Google

baires des métastatiques, qui ont une marche plus aiguë et plus rapide.

Souvent, les malades viennent consulter avec leur fistule située d'ordinaire au niveau de l'angle supéro-interne et occasionnée le plus souvent par une sinusite frontale. Les abcès sinusiens maxillaires et ethmoïdaux donnent plus rarement lieu à la fistule orbitaire.

3° Abcès avec ostéite nécrosante des parois de l'orbite. — C'est particulièrement dans les cas de sinusite maxillaire que l'on voit se produire ces larges altérations osseuses. Si les autres sinus sont pris en même temps, on peut assister à des complications cérébrales : l'abcès intracérébral pour le sinus frontal; la méningite suppurée pour les cellules ethmoïdales; la trombo-phlébite des sinus caverneux pour le sinus sphénoïdal. Rarement, on voit la trombo-phlébite des veines ophtalmiques et des sinus de la dure-mère à la suite des suppurations sinusiennes.

4° Mucocèle. — Tumeurs à marche chronique très lente contenant un liquide visqueux épais de coloration rosée ou brunâtre. Assez souvent bilatérales, produisant une exophtalmie ordinairement en bas et en dehors. Ordinairement molles et fluctuantes, ces tumeurs liquides peuvent être recouvertes par une lamelle osseuse assez résistante pour faire croire à une exostose. Souvent il y a hyperostose vaso-orbitaire.

B. — Lésions des annexes de l'œil.

La plupart des complications concernent les voies lacrymales et appartiennent presque toujours aux sinusites maxillaires.

Une collection encore contenue dans le sinus frontal, mais appuyant sur le globe oculaire, peut gêner ses mouvements et provoquer la diplopie qui peut être un symptôme indicateur pour trouver la sinusite. La diplopie peut encore provenir de la lésion des muscles après destruction de la paroi osseuse.

C. — Altérations du globe de l'œil.

1° Cornée. — Rares. Quelques cas de suppuration à la suite de dacryocystite.

2° Tractus uvéal. — *Iritis et irido-choroïdites*, surtout dans les sinusites maxillaires. *Chorio-rétinites.*

3° Appareil neuro-rétinien. — *Hyperhémie papillaire. Névrite optique.* Rarement dans la sinusite frontale, un peu plus souvent dans les sinusites maxillaires ou ethmoïdales, mais surtout dans la sinusite sphénoïdale. Une névrite optique œdéma-

Digitized by Google

teuse unilatérale doit toujours donner l'éveil au sujet d'une sinusite sphénoïdale passée inaperçue.

La *thrombose de la veine centrale de la rétine* a été observée dans quelques cas.

La *névrite rétrobulbaire* ou périnévrite caudiculaire à marche aiguë a été admise pour expliquer des cas d'amaurose subite, ou de rétrécissement du champ visuel au cours de la sinusite sphénoïdale.

L'*atrophie papillaire* peut être la suite des affections précédentes.

4° Troubles fonctionnels. — *Asthénopie accomodative* avec dilatation pupillaire et parésie de l'accommodation.

Diminution de l'acuité visuelle centrale.

Rétrécissement du champ visuel. — Plus particulièrement dans les sinusites maxillaires, plus rarement dans les frontales.

Pathogénie des complications orbito-oculaires.

L'*infection est à l'origine de toutes les complications orbito-oculaires des sinusites.* Exception faite pour certains troubles mécaniques.

Toutes les sinusites étant infectieuses, on doit admettre qu'il peut y avoir des infections de voisinage comme des infections générales de l'économie qui sont admises : troubles dyspeptiques, diarrhée, mauvais état général simulant la tuberculose, etc.

Mode de propagation. — La question est différente, suivant qu'il s'agit des lésions suppuratives de l'orbite ou des lésions non suppuratives qui atteignent le globe de l'œil.

Pour les lésions nécrosantes des os de l'orbite et suppuratives du tissu orbitaire, la propagation se fait par la voie osseuse. Mais on ne peut faire ensuite que des hypothèses au sujet du mécanisme même de cette propagation à travers les canaux de Havers, par thrombose septique intraosseuse, par lymphangite intraosseuse. Enfin l'invasion peut se faire directement lorsqu'il existe une déhiscence de la paroi osseuse.

L'interprétation est plus difficile pour les complications non suppuratives de l'œil : iritis, irido-choroïdites, troubles fonctionnels. On a invoqué la *congestion veineuse passive* de voisinage et l'*action réflexe,* qui sont l'une et l'autre difficilement acceptables, au moins d'une façon générale. On peut aussi invoquer l'*infection générale par résorption purulente.* L'auteur admet fort judicieusement que, dans la plupart des cas, on peut expliquer plus simplement ces complications par une transmission directe de l'infection, comme on le voit pour la transmission de sinus à sinus.

Digitized by Google

II. — Sinusites maxillaires.

L'auteur décrit les symptômes des sinusites maxillaires. C'est l'empyème clos du sinus maxillaire qui donne surtout lieu aux complications orbito-oculaires.

Les *complications orbitaires* sont plus ou moins graves, suivant que le pus est resté cantonné dans le sinus, ou qu'il a envahi l'orbite après destruction des parois osseuses. Dans le premier cas, l'abcès sinusien ne retentit sur l'orbite que comme lésion de voisinage, par de l'œdème et le refoulement de l'œil en haut. Dans le second cas, on a les symptômes de l'abcès intraorbitaire avec des complications plus ou moins graves, suivant que les parois osseuses ont été détruites dans une plus ou moins grande étendue. Les altérations osseuses peuvent envahir l'orbite, non seulement du côté de son plancher, mais même de la voûte. Elles peuvent détruire les parois des autres sinus et produire non seulement des lésions du nerf optique, dans la partie canaliculaire, mais aussi des accidents de méningo-encéphalite suppurée ou des abcès intra-cérébraux.

Les *complications oculaires* sont plus insidieuses. On sait maintenant qu'on peut mettre sur le compte des sinusites maxillaires certaines iritis ou irido-choroïdites récidivantes et même des chorio-rétinites et neuro-rétinites dont l'étiologie est restée longtemps inconnue.

Le *traitement* doit consister dans l'ouverture du sinus maxillaire par sa face antérieure en maintenant sa cavité en communication non avec la cavité buccale, mais avec les fosses nasales.

III. Sinusites frontales

Les sinusites frontales aiguës peuvent donner lieu à des symptômes aigus simulant le phlegmon de l'orbite. Les phénomènes se localisent d'abord dans l'angle supéro-interne et une intervention immédiate met le plus souvent fin aux accidents.

Les sinusites frontales chroniques donnent lieu à des complications plus ou moins graves, suivant que l'écoulement du pus est intermittent ou complètement empêché. C'est dans ce dernier cas que s'observent les accidents graves des sinusites frontales. Le pus, après destruction d'une partie de la paroi inférieure, se porte d'ordinaire en avant au niveau de l'angle supéro-interne. Les malades se présentent, soit avec une tumeur fluctuante de cette région, soit avec une fistule plus ou moins ancienne qui peut se trouver au niveau de la région du sac lacrymal.

Dans quelques cas cependant, l'abcès s'enfonce profondément

Digitized by Google

dans l'orbite, à cause d'une étendue anormale du sinus frontal ou de la participation des cellules ethmoïdales. Dans ces cas, il y a de l'exophtalmie et on peut voir survenir des complications graves du côté du nerf optique.

Les destructions osseuses peuvent atteindre, outre la paroi inférieure, ce qui est le plus commun, la paroi postérieure et donner lieu à de la méningo-encéphalite ou à des abcès intracérébraux, ces derniers étant dus le plus souvent à la sinusite frontale, tandis que la sinusite ethmoïdale amènerait plus volontiers la méningo-encéphalite.

Parfois, mais rarement, on a observé la thrombo-phlébite orbitaire.

Maintenant que l'attention des ophtalmologistes est attirée du côté des sinusites, le *diagnostic* de celles-ci n'est pas difficile, lorsque le pus s'est fait jour à l'extérieur du sinus par un abcès pointant dans la région périorbitaire ou encore mieux par une fistule. Mais dans certains cas, ce sont certains symptômes oculaires très légers, assez délicats à rechercher, qui peuvent faire penser à une sinusite encore inconnue. M. de Lapersonne ne développe pas cette partie du diagnostic pourtant très intéressante pour nous ophtalmologistes.

Nous n'insisterons pas au sujet du *traitement* de la sinusite frontale qui nous intéresse moins directement. On a à choisir entre les méthodes frontales ou fronto-orbitaires et la méthode orbitaire, la plus communément employée par les ophtalmologistes, et qui ne leur donne pas moins de succès que les autres méthodes plus compliquées. Avec la méthode orbitaire, on peut avoir à craindre la lésion de la poulie du grand oblique.

IV. Sinusites ethmoïdales.

La sinusite ethmoïdale est le plus souvent associée à d'autres sinusites. Les graves complications oculaires ne lui appartiennent donc pas en propre. Si les cellules ethmoïdales postérieures sont prises, il y a exophtalmie et ici les symptômes se confondent avec ceux de la sinusite sphénoïdale.

D'ordinaire, l'empyème ethmoïdal s'ouvre dans l'angle supéro-interne, quelquefois très près du sac lacrymal ou dans le sac lacrymal lui-même; il peut enfin s'ouvrir au niveau de la paupière inférieure.

V. Sinusites sphénoïdales

Ces sinusites ne sont peut-être pas très fréquentes, mais elles nous intéressent tout particulièrement en raison des rapports

Digitized by Google

intimes que présente la paroi externe du sinus sphénoïdal avec le canal optique et le paquet vasculo-nerveux qui passe par la partie postérieure de la fente sphénoïdale. D'où deux ordres de complications : *vasculaires* et *nerveuses*.

Les lésions vasculaires sont les plus graves, mais aussi les plus rares. La thrombo-phlébite, qui d'ailleurs peut s'observer en dehors de la sinusite, se manifeste par des symptômes d'une gravité exceptionnelle. Avec les symptômes oculaires, les malades présentent des accidents provenant d'une méningo-encéphalite rapidement mortelle.

Plus intéressantes sont les lésions du *nerf optique*, parce qu'elles sont plus fréquentes et d'un diagnostic plus difficile. Elles peuvent se présenter sous deux formes : par des signes de névrite ou périnévrite rétrobulbaire canaliculaire, ou sous l'aspect de névrite œdémateuse. Celle-ci paraît la plus fréquente; aussi peut-on dire qu'une névrite œdémateuse unilatérale est un excellent signe de sinusite sphénoïdale.

On a signalé plusieurs cas de paralysies des nerfs moteurs de l'œil et de ses nerfs sensitifs, quelquefois des névralgies très tenaces de ces derniers.

Nous n'insisterons pas sur le traitement parce qu'il sera rarement, croyons-nous, du domaine de l'oculiste.

De Lapersonne termine son rapport par un chapitre sur les *polysinusites*, où il insiste sur ce fait, qu'il a d'ailleurs déjà mis en lumière dans le reste de son travail, qu'on a rarement affaire à une sinusite isolée et que, le plus souvent, les accidents orbito-oculaires en particulier sont sous la dépendance de la maladie de plusieurs sinus. Pour ceux qui se rencontrent au cours des sinusites maxillaires, dit-il, il faudra rechercher avec le plus grand soin la participation des sinus postérieurs, sans suppuration fronto-ethmoïdale.

Nous avons tâché, autant que nous l'a permis ce court résumé, de donner la substance de cet excellent rapport. Si nous n'avons pas cru devoir insister sur les parties *symptômes et traitement des sinusites*, c'est uniquement pour ne pas allonger démesurément ce compte rendu.

M. A. Terson. — Les rapports de l'orbite avec les trois sinus sont si intimes, si immédiats, qu'il serait juste de leur donner le nom de *sinus périorbitaires*, nom que j'ai proposé il y a plus de dix ans. Les noms de sinus *sus-orbitaire*, *sous-orbitaire*, *rétroorbitaire* conviennent même mieux, à mon avis, aux divers sinus que leur appellation habituelle. C'est en effet leur situation *juxtaorbitaire* qui explique leur retentissement pathologique et c'est elle seule qui nous intéresse.

Digitized by Google

J'ai observé dans ces dernières années plusieurs lésions oculaires provoquées par des sinusites. Certaines complications furent relativement bénignes. Chez un jeune homme, une sinusite frontale détermina un énorme abcès qui s'ouvrit dans l'angle interne de l'orbite en intéressant la région prélacrymale. Mais, par suite de la position antérieure, il ne détermina ni exophtalmie, ni phlegmon postérieur, ni lésion de l'œil. Chez une jeune Anglaise, une sinusite maxillaire s'ouvrit sur le plancher de l'orbite, mais ne détermina pas non plus de phlegmon postérieur. Une fistule s'établit à travers la paupière inférieure, et se ferma par les soins donnés à la sinusite. Un léger ectropion nécessita une opération plastique réparatrice. Chez un homme de lettres, une sinusite maxillaire suraiguë provoqua un violent larmoiement pendant plusieurs années. Le malade refuse l'opération de la sinusite à un rhinologiste, et sinusite et larmoiement guérirent spontanément peu à peu, comme on en observe des cas, et sans aucune récidive. J'ai vu également des névralgies unilatérales du trijumeau avec *asthénopie* unilatérale attribuables à des sinusites frontales latentes et durant depuis des années.

Au cours d'une sinusite maxillaire chez une femme de 30 ans, il se produisit un *décollement rétinien* qui devint total, et sans qu'il y ait eu de phlegmon de l'orbite.

Enfin, chez un vieillard atteint d'une sinusite maxillaire ancienne, une périostite volumineuse du plancher de l'orbite se développa, avec exophtalmie et stase papillaire. L'abcès fut ouvert, la sinusite maxillaire ouverte également par l'alvéole. De larges drainages et irrigations firent tomber de suite la fièvre et le pus, tout en laissant le nerf optique s'atrophier. Le malade était considéré comme allant bien, lorsqu'un mois après il succomba à une méningo-encéphalite à marche brusque. De tels cas, comme celui publié par Panas en 1895, où le malade était mort brusquement alors qu'il était opéré depuis plusieurs semaines, et en bon état apparent, prouvent que l'on observe quelquefois de graves complications tardives, alors que les opérés, munis d'un drain ou porteurs d'une fistule, semblent hors de danger. Les méthodes nouvelles et larges évitent peut-être plus que les anciennes les récidives orbitaires et il eût été bon que le rapport nous eût bien fixés sur ce point.

J'ai vu enfin plusieurs fois des *dacryocystites* purulentes chez des malades atteints de sinusites, évidemment par la même infection nasale.

M. Péchin. — La nature de la mucocèle est encore discutée ; il n'est pas certain qu'il s'agisse d'une infection atténuée ; pour cette raison, M. Péchin pense qu'on aurait dû écarter la mucocèle du sujet.

Digitized by Google

Parmi les causes déterminantes qui peuvent jouer un rôle dans les complications sinusitiques on doit faire mention des lésions locales et des corps étrangers.

Certains cas de phlegmon de l'orbite et de phlébite des sinus au cours d'infections générales, de l'érysipèle entre autres, sont des complications sinusitiques ignorées. Le mérite de ce rapport sera d'appeler l'attention sur ces complications.

On a, sans en fournir la preuve, considéré comme des ethmoïdites aiguës certains états phlegmoneux, avec retentissement orbitaire et palpébral, état général quelquefois grave, et induration de la paroi interne de l'orbite. Cette affection, d'un pronostic bénin à en juger par les observations connues, n'est pas encore classée. Il serait hâtif d'en faire une complication sinusitique.

M. Péchin rapporte une observation de sinusite maxillaire consécutive à une extraction dentaire, précédée trois mois avant d'une amblyopie très accentuée ayant débuté au moment même de l'extraction dentaire et qui a persisté depuis. Ces phénomènes doivent être considérés comme distincts, non dépendants l'un de l'autre. L'amaurose est d'origine hystéro-traumatique; les détails de l'observation justifient ce diagnostic. Ce fait montre que, lorsqu'il n'y a pas infection, avant d'admettre une origine réflexe bien contestable, il faudra penser à l'hystérie.

M. Rollet rapporte neuf observations inédites de sinusites frontales et maxillaires avec accidents orbito-oculaires. Il en conclut qu'il faut intervenir et pratiquer, en cas de suppuration, un drainage transsinusique (fronto-orbitaire, vestibulo-orbitaire); on préviendra ou l'on guérira ainsi les complications qui se manifestent si souvent du côté du globe ou du nerf optique.

Jocqs. — Je remercie et félicite M. de Lapersonne de son rapport clair et précis, qui a mis au point cette question des complications orbito-oculaires des sinusites, ce qui permettra à chacun de nous d'apporter sa contribution à l'étude de cette question.

Pour ma part, j'ai observé trois cas instructifs à des points de vue différents.

1° Un homme de 52 ans se présente à l'hôpital avec un phlegmon chronique de l'orbite, exophtalmie et fistule à l'angle supéro-interne. Le malade refuse l'opération. Bientôt surviennent des troubles graves; fortes douleurs, puis kératite neuro-paralytique. Plus tard, le malade meurt avec des symptômes de méningo-encéphalite. A l'autopsie, on trouva la paroi inférieure du sinus frontal détruite et le fond de l'orbite transformé en cloaque où se confondaient les vaisseaux et les nerfs de la fente sphénoïdale et du trou optique. Le pus baignait la face inférieure du cerveau.

2° Un enfant de 10 ans avait un abcès froid au-dessous de la tête du

Digitized by Google

sourcil. L'incision donna issue à du pus et permit d'enfoncer un stylet jusqu'à l'os. Une incision de plusieurs centimètres le long du rebord orbitaire supérieur permit de voir que l'abcès venait d'un très petit sinus frontal dont la paroi orbitaire était presque toute détruite. Après curettage, lavage antiseptique énergique et compression, la réunion eut lieu par première intention.

3° Mon troisième cas est celui qui est signalé par M. de Lapersonne dans son rapport et que j'ai publié dans la *Clinique ophtalmologique*, 1898. Ici, chez un homme atteint de sinusite frontale et maxillaire, c'est un symptôme, oculaire, la diplopie, qui m'a mis sur la voie du diagnostic. Le globe de l'œil était comprimé et gêné dans son mouvement d'élévation par l'abcès du sinus.

Ainsi ces trois cas sont instructifs chacun à un point de vue différent.

Le premier est une preuve des graves complications qui peuvent suivre une sinusite frontale non soignée.

Le deuxième montre qu'on peut observer la sinusite chez l'enfant et que parfois l'opération par voie orbitaire suffit à la guérison.

Dans le troisième nous voyons que ce sont parfois les symptômes oculaires seuls qui peuvent mettre sur les voies du diagnostic d'une sinusite frontale.

M. Vacher fait l'examen rhinologique complet des malades qui se présentent à lui avec des affections oculaires graves. Il cite deux cas de sinusites méconnues qui donnèrent lieu à des accidents sérieux. M. V... a constaté plusieurs fois des névrites optiques unilatérales coïncidant avec une pharyngite sèche. Or la pharyngite sèche est très souvent un symptôme de sinusite sphénoïdale. M. V... est partisan des larges ouvertures dans le traitement des sinusites parce que ces complications oculaires sont le résultat des cavités closes suppurantes et non pas d'empyèmes ouverts, dont on peut modifier les parois par des irrigations ou des cautérisations prudentes.

M. Dianoux, chez un malade atteint de mucocèle du sinus frontal, a observé une hernie de la substance cérébrale sous forme de polype. La guérison eut lieu sans complications.

M. Landolt. — Le rapport de M. de Lapersonne aura le grand mérite d'avoir limité le nombre des amblyopies sans causes apparentes et d'avoir fait gagner à la thérapeutique un champ d'action nouveau, vaste et fertile.

M. de Wecker est surpris que la discussion ne porte pas davantage sur les sinusites sphénoïdales susceptibles d'expliquer certaines lésions du nerf optique. En tout cas, il doit ressortir

Digitized by Google

de ce rapport que, dans tous les cas de névrite rétrobulbaire, de papillite, d'amblyopie avec atropie commençante du nerf optique, il faut examiner les sinus.

M. Morax fait remarquer que, depuis que Berger a émis l'hypothèse de l'origine sinusienne de la névrite rétrobulbaire, aucun fait n'est venu l'infirmer ou la confirmer. M. M... croit que la syphilis joue un rôle fréquent dans la propagation à un sinus d'une infection de la muqueuse nasale. Souvent ces iritis et choroïdites observées au cours d'une sinusite pourraient trouver leur explication dans une infection générale syphilitique mieux que dans une infection locale sinusienne.

M. de Wecker répond à M. Morax que les faits négatifs ne prouvent rien, mais que les faits positifs ne tarderont pas à se produire, comme celui observé à sa clinique par un de ses élèves, M. Trantas, et publié dans les *Archives d'ophtalmologie*.

M. Motais croit que la propagation infectieuse à l'œil doit se faire par l'intermédiaire de l'espace lymphatique de Tenon et de là à la choroïde par les orifices des vasa corticosa.

M. Pfluger cite un cas où, avec les symptômes classiques d'une sinusite frontale, il fut reconnu à l'opération qu'il s'agissait d'une tuberculose étendue des os frontal et pariétal.

Le Dr Galezowski, à propos du rapport très important de M. le prof. de Lapersonne, montre que les complications orbitaires des sinusites, lorsqu'elles se produisent, peuvent aboutir à des conséquences graves : troubles visuels partiels ou même cécité complète.

Les sinusites orbitaires peuvent apparaître à tout âge ; chez l'enfant, elles sont, le plus souvent, de nature infectieuse; chez l'adulte, leur apparition est spontanée et, comme elle est en outre insidieuse, il y a lieu de les dépister le plus tôt possible pour éviter la compression du nerf optique. C'est en analysant minutieusement les symptômes et en suivant l'évolution qu'on arrive à diagnostiquer la maladie.

Ces symptômes sont variables; on constate : du gonflement du rebord orbitaire, surtout marqué au niveau de l'angle externe de l'œil, de l'insensibilité chez les uns et de l'hypéresthésie chez les autres, de la rougeur et de la stase veineuse péricornéenne et sclérale, du chémosis séreux, de l'exophtalmie, de l'immobilité du globe oculaire, de la périnévrite optique.

La sinusite sphénoïdale, relativement beaucoup plus rare que les autres, le Dr Galezowski l'a rencontrée quelquefois dans les infections rhumatismales gonococciques. Lorsqu'elle survient à la suite d'une rougeole ou d'une grippe infectieuse, elle résulte habituellement d'un transport des microbes pyogènes du sinus

Digitized by Google

maxillaire vers les cavités postérieures. Quant à la sinusite maxillaire, elle est le plus souvent d'origine dentaire et se traduit de préférence par un gonflement de la joue, des douleurs violentes dans toute la moitié correspondante de la tête et s'exaspérant surtout la nuit. Souvent l'extraction d'une dent cariée amène un écoulement de pus par l'alvéole dentaire avec la disparition de l'exophtalmie et de tous les accidents.

Le Dr Galezowski signale, pour terminer, deux cas de sinusite qu'il soigne actuellement : le premier concerne un enfant de 2 ans qui, au début d'une rougeole, fut pris d'une ophtalmie purulente des deux yeux ; en outre, il y avait exophtalmie considérable avec chémosis de l'œil gauche. Sur la tempe gauche il s'est formé un abcès qui s'est ouvert et a déterminé une fistule, ainsi qu'un écoulement de l'oreille du même côté. L'œil gauche a été détruit ; quant à l'œil droit, il a été guéri par des cautérisations répétées. Il s'agissait dans ce cas d'une sinusite sphénoïdale ayant déterminé un écoulement par la région temporale, ce qui était dû à la propagation de la suppuration sinusienne aux os orbitaires voisins. La suppuration de l'oreille est due à une ostéite et périostite des os auriculaires, amenée elle-même par la sinusite, ce qui constitue une complication des sinusites que je n'ai pas encore vu nulle part signalée.

Le second cas a trait à une femme âgée de 28 ans qui avait présenté de la fièvre puerpérale pendant quelques mois. Sa santé était redevenue satisfaisante, lorsqu'elle fut prise d'exophtalmie de l'œil droit avec périnévrite optique. Elle accusait des douleurs violentes périorbitaires et tous les signes d'une ostéo-périostite de la partie postérieure du plancher de l'orbite. Les douleurs s'exaspéraient à la pression du bord orbitaire supérieur. Les paupières étaient extrêmement enflées, il y avait de l'exophtalmie avec immobilité complète du globe oculaire et du chémosis. Les maux de tête s'exaspéraient surtout la nuit. La papille du nerf optique présentait une suffusion séreuse avec de la périnévrite. Il y avait là les signes non douteux de sinusite spénoïdale. L'application des sangsues devant l'oreille, les frictions mercurielles et la quinine à haute dose ont déjà beaucoup soulagé la malade au bout de douze jours de traitement, et il y a lieu d'espérer que des moyens résolutifs et antiphlogistique permettront de la guérir de la sinusite, ainsi que de l'exophtalmie.

Dr H. Truc (de Montpellier). **Des aveugles en France.** — La première partie de ce rapport traite de la constitution, de l'éducation et de l'instruction des aveugles ; la seconde, de leur assistance générale ; la troisième partie, de leur assistance oculis-

Digitized by Google

tique. Une liste complète des établissements spéciaux termine ce travail.

Le travail de M. Truc a pour but de montrer que le rôle de l'oculiste n'est pas terminé lorsqu'il a déclaré qu'un malade est définitivement aveugle et que la médecine est désormais impuissante à l'égard de sa triste infirmité. Il doit d'abord, eu égard à son âge, à son intelligence, à sa catégorie sociale, à ses aptitudes, l'éclairer sur le parti qu'il peut encore tirer du travail, soit pour gagner sa vie s'il est indigent, soit pour se rendre l'existence supportable s'il est riche et, dans tous les cas, pour se rendre utile à la société.

« Nous avons, dit M. Truc, à rechercher les aveugles dans notre sphère professionnelle et à les aiguiller vers les établissements régionaux. Quand ils viennent à nous, nous devons les initier aux ressources de l'instruction et de l'éducation spéciales, leur faciliter les moyens d'y accéder, les aider moralement et matériellement; quand ils sortent de l'école, les diriger vers les ateliers; quand ils sont enfin impotents ou dégénérés, il y a lieu de les faire admettre à l'asile ou à l'hospice. Il nous faut développer l'assistance et le patronage de toutes nos forces. Nous ne continuerons pas moins à soigner nos malades, à les soulager ou à les guérir, mais en outre, nous soutiendrons et nous consolerons ceux que notre science et notre art n'auront pu préserver de la cécité. Notre profession n'en sera que plus honorée, notre rôle social plus complet et, suprême consolation, nous ferons un peu plus de bien. »

Ce sont les indications indispensables au médecin pour remplir ce noble but que contient l'excellent rapport de M. Truc. Les divers chapitres qui le composent ne se prêtent pas à une analyse sommaire. Il faut les lire en entier et de leur lecture ainsi que de la discussion dont il sera l'objet, naîtra sans doute dans l'esprit de tous les oculistes la certitude qu'ils ont encore un rôle très utile à remplir auprès des aveugles, quand leur science et leur dévouement auront été impuissants à leur conserver la vue.

MM. Trousseau et Truc. **Rapport sur la cécité et les aveugles en France.** I. *La cécité en France.* Statistiques. Répartition géographique. Causes par le Dr Trousseau.

Les rapporteurs admettent comme aveugle *tout sujet qui n'a pas assez de vue d'une façon définitive pour travailler et vivre avec ses yeux*, se plaçant ainsi au point de vue social, mais n'acceptant pas comme atteint de cécité un individu dont l'acuité visuelle n'est point inférieure à 1/10.

Digitized by Google

Ce travail est divisé en trois parties :

1° La cécité en France; sa répartition géographique.

2° Les causes de la cécité.

3° La prévention de la cécité.

La cécité en France; répartition géographique. Pour cette étude, le rapporteur s'est basé sur les deux dernières statistiques en France par les soins du Ministère de l'Intérieur, celle de 1876 et de 1883. Les chiffres donnés par ces deux statistiques sont inférieurs à la réalité, parce que beaucoup d'aveugles non assistés ont échappé au recensement.

Recensement de 1876 = 28,494 aveugles
— 1883 = 31,966 —

L'augmentation en 1883 n'est pas explicable par l'augmentation proportionnelle de la population, mais plutôt par ce fait que le dernier recensement, aidé par le travail préliminaire de 1876, a été plus exact.

L'augmentation porte exclusivement sur les adultes. Il y a au contraire diminution chez les enfants. Le rapporteur estime que ce résultat est presque entièrement dû aux progrès réalisés dans le traitement de l'ophtalmie purulente qui, il l'espère, disparaîtra un peu de la liste noire. Cette diminution du nombre des enfants aveugles est du meilleur augure pour les constatations futures.

On trouvera dans ce travail plusieurs tableaux pour la statistique par département, par région et une carte montrant la répartition géographique de la cécité.

« Je n'ai tiré de mes recherches, dit M. Trousseau, qu'une conclusion peut-être quelque peu discutable, à savoir que le climat, la constitution géologique, la topographie des régions n'avaient que peu d'influence sur la cécité.

« Au contraire, la situation agricole ou industrielle de la région, la facilité des communications et des secours médicaux, l'état plus ou moins intellectuellement élevé, plus ou moins prospère, des habitants, les lois hygiéniques sous lesquelles ils vivent, leur propension plus ou moins grande à l'alcoolisme, sont des facteurs importants à noter ».

Causes de la cécité. — M. Trousseau a établi sa statistique de la cécité binoculaire sur un total de 3,763 aveugles, d'après les aveugles des Quinze-Vingts, de l'École Braille et les documents envoyés par des confrères. En y ajoutant les 1,756 cas de la statistique de M. Truc, cela fait un total de plus de 5,000 observations.

Digitized by Google

Chez les pensionnaires des Quinze-Vingts, les affections ayant amené la cécité sont, par ordre de fréquence :

Statistique de 1892 : *Total :* 627

Atrophie papillaire	130
Ophtalmie purulente	161
Traumatismes et Ophtalmie sympathique	68
Glaucome	66
Maladies congénitales	44
Maladies de la cornée	44
Myopie	34
Conjonctivite granuleuse	24

Statistique de 1892 *à* 1902 : *Total :* 134

Atrophie papillaire	26
Maladies congénitales	18
Glaucome	16
Myopie	15
Maladies de la cornée	10
Ophtalmie purulente des nouveau-nés	8
Ophtalmie sympathique	7

De cette comparaison, dit le rapporteur, résultent des notions intéressantes, telles que : maintien au premier rang de l'atrophie papillaire dans les deux tableaux, passage de l'ophtalmie purulente du second à l'avant-dernier dans la statistique récente, etc... Les efforts thérapeutiques et hygiéniques sembleraient n'avoir eu aucune action sur l'atrophie, sur le glaucome, sur la myopie, qui ont gagné des rangs depuis dix ans, mais avoir utilement agi sur l'ophtalmie purulente qui en a perdu.

École Braille.

229 sujets examinés : 135 enfants sexe masculin, 94 sexe féminin.

Maladies de la conjonctive	104
Maladies congénitales	50
Maladies de la cornée	36
Atrophies du nerf optique (Méningites diverses, syphilis héréditaire)	23
Traumatismes	4
Irido-choroïdites	4
Ophtalmie sympathique	2
Décollement de la rétine	2
Causes non précisées	5

Digitized by Google

« L'école Braille reçoit les enfants aveugles du département de la Seine âgés de 3 à 13 ans. Elle les conserve tant qu'ils peuvent travailler.

« Cette statistique montre donc bien les causes de cécité chez les enfants parisiens.

Ces causes se résument presque à quatre principales : l'ophtalmie purulente, qui a fait le chiffre formidable de 100 aveugles, proportion que je ne retrouverai jamais à beaucoup près dans les statistiques des départements et qui permet de déplorer qu'à Paris la prophylaxie de cette maladie soit beaucoup moins bien organisée qu'en province; les maladies congénitales, les maladies de la cornée; et enfin, les atrophies des nerfs optiques, dues presque toutes à la tuberculose ou à la syphilis et en partie évitables ».

Statistique d'après les documents envoyés au rapporteur.

Cette étude se termine par le résumé suivant :

Glaucome	722	19	p. 100.
Atrophies du nerf optique	720	19	—
Conjonctivite purulente	350	9	—
Maladies de la cornée	334	8	—
Myopie	324	8	—
Traumatismes et ophtalmie sympathique	243	6	—
Maladies congénitales	232	6	—

« Les hommes figurent pour 60 p. 100 dans cette statistique ».

« Les enfants pour 20 p. 100. La conjonctivite purulente est le grand facteur de cécité chez eux, surtout dans la région de Paris; viennent après elle les maladies de la cornée et les affections congénitales. On voit combien il serait facile de réduire le nombre des enfants aveugles par la simple prophylaxie de l'ophtalmie purulente, par les meilleurs soins donnés aux scrofuleux en général et par un traitement précoce et bien entendu des diverses variétés de kératites.

On peut dire que la vue est surtout menacée :

Chez les enfants, par la conjonctivite purulente.

Chez les adultes, par l'atrophie des nerfs optiques.

Chez les vieillards, par le glaucome.

Après avoir établi des statistiques sur la cécité monoculaire, M. Trousseau termine son travail par un chapitre sur la *prévention de la cécité*.

D'après le rapporteur, il y aurait 35 p. 100 au moins de cécités

Digitized by Google

évitables en mettant les individus à l'abri des maladies qui occasionnent les affections oculaires et en assurant aux malades atteints d'affections oculaires des soins intelligents et immédiats.

Il est certain qu'on diminuerait le nombre des affections oculaires graves en enrayant les progrès de la contagion syphilitique, de l'alcoolisme, etc., mais où nous sommes pleinement de l'avis de M. Trousseau c'est lorsqu'il déplore qu'il y ait encore tant d'aveugles par ophtalmie purulente. « On ne se douterait jamais, dit-il, du nombre d'aveugles dus à la seule incurie des sages-femmes. » Cela, tous les oculistes le savent bien, mais c'est le public qui devrait en être prévenu.

« Il serait désirable aussi, dit-il, que tout praticien fût au courant des soins à donner aux enfants contaminés et que de sérieuses interrogations fussent faites aux examens sur cette matière ». Voilà qui est encore bien vrai et il est incompréhensible qu'il n'en soit pas ainsi depuis longtemps à la Faculté de Paris. Si tous les docteurs ne peuvent pas acquérir assez de connaissances ophtalmologiques pour traiter eux-mêmes les affections oculaires, au moins devraient-ils être capables de reconnaître leur gravité, comme, s'ils ne peuvent pas opérer une hernie étranglée, ils savent cependant qu'il n'y a pas de temps à perdre pour l'adresser à un chirurgien.

M. Chavasse (médecin militaire du Val-de-Grâce) trouve que la définition de MM. Trousseau et Truc, qui fait commencer la cécité au-dessous de 1/10 de vision est trop large. Avec 1/20 et même 1/25, des hommes peuvent encore gagner leur vie. On pourrait donc peut-être admettre deux sortes de cécité : la cécité vraie, lorsque toute vision distincte a disparu ou que le sujet ne peut plus compter les doigts à 0 m. 50, et la cécité professionnelle, qui commencera avec une acuité réduite à 1/15 ou 1/20 par exemple.

M. Chavasse présente une statistique portant sur le nombre de jeune gens enlevés chaque année à l'armée par la cécité bilatérale et unilatérale (de 1891 à 1900).

Il en ressort que le nombre des aveugles hommes arrivés à la vingtième année est resté assez sensiblement stationnaire dans ces dix dernières années, oscillant du chiffre minimum de 2,60 pour 10,000 en 1894, au chiffre maximum de 3,89 en 1891 et que la moyenne annuelle des hommes de vingt ans aveugles, soit de naissance, soit par maladie, soit par accidents, est de 3,17 pour 10,000.

M. Golesceano résume les causes de la cécité suivant les âges, d'après un travail qu'il a fait à ce sujet à la Clinique des Quinze-Vingts et dont nous retrouvons les conclusions dans le rapport.

Digitized by Google

M. Péchin. — Contrairement à l'opinion de M. Trousseau, je ne crois pas que la méthode de Crédé constitue un excellent moyen de prophylaxie de la conjonctivite purulente gonococcique des nouveau-nés. Pour faire bien, et je reconnais que c'est difficile dans la pratique, puisque même à Paris, j'ai eu des examens contradictoires, erronés, il faudrait dès le début d'une suppuration procéder à un examen bactériologique afin de savoir à qui l'on a affaire. En instillant préventivement du nitrate d'argent à 2 p. 100 on risque de déterminer des taies cornéennes, de provoquer une suppuration qui devient la cause d'un nouveau danger, et cela pour lutter contre une infection qui n'existe peut-être pas, probablement pas, étant donné les mesures préventives prises déjà du côté de la mère et qui, si elle existe, peut être une infection de nature variée ou même gonococcique bénigne. C'est pourquoi je repousse la méthode de Crédé. On dit que les statistiques lui sont favorables; mais les autres méthodes également ont des statistiques favorables. On vante tour à tour les antiseptiques les plus énergiques ou l'abstention. C'est un tort des deux côtés. Pour ma part, je recommande un lavage minutieux, bien fait, des bords palpébraux avec de l'eau bouillie savonneuse, des soins de propreté de la face particuliers et le lavage des yeux avec une solution de borate de soude. Généralement les choses se passent bien et l'on a évité les accidents que peuvent donner le nitrate d'argent ou d'autres agents tels que le sublimé.

M. Jocqs. — A l'école Braille, sur 229 sujets examinés, M. Trousseau a trouvé que la conjonctive purulente des nouveau-nés avait occasionné la cécité 100 fois.

De cette énorme proportion d'aveugles par conjonctivite purulente chez les enfants parisiens, M. Trousseau conclut que la prophylaxie de cette maladie est beaucoup moins bien organisée à Paris qu'en province. Je ne suis pas de son avis à ce sujet. car je crois que la plupart de ces aveugles le sont devenus en dehors de Paris. Il ne faut pas oublier, en effet, que beaucoup d'enfants parisiens sont placés en nourrice dans les départements voisins de la Seine. Là ils sont mal surveillés, mal soignés et lorsqu'une conjonctivite purulente se déclare, elle est le plus souvent soignée d'après les conseils d'une sage-femme ou d'une commère. Pour ma part, dans le courant d'une seule année, j'ai vu deux nourrissons devenus aveugles de cette manière. J'ai été obligé de déclarer qu'il n'y avait plus rien à faire. C'étaient de futurs pensionnaires de l'école Braille.

Il faut reconnaître, d'ailleurs, que les médecins eux-mêmes sont encore trop ignorants de la gravité de la conjonctivite puru-

Digitized by Google

lente, ainsi d'ailleurs que des autres maladies oculaires et de leur traitement. Et je m'associe très volontiers à M. Trousseau lorsqu'il dit : « Il serait désirable que tout praticien fût au courant des soins à donner aux enfants contaminés et que de sérieuses interrogations fussent faites aux examens sur cette matière ». D'une manière générale, d'ailleurs, si l'on ne peut pas exiger de tous les médecins qu'ils sachent traiter toutes les affections oculaires, au moins devrait-on exiger d'eux qu'ils pussent en reconnaître la gravité pour les adresser sans retard aux spécialistes. L'instruction plus répandue de l'ophtalmologie diminuerait considérablement le nombre des aveugles en France.

M. Boé. — Dans le mémoire que nous présente l'honorable rapporteur, je lis ces mots : on embrasse trop aisément la spécialité ophtalmologique, tous les oculistes ne sont pas dignes de ce nom ; n'y aurait-il pas quelques mesures de garantie à prendre qui permettent l'affirmation de la compétence?

Il est bien regrettable que ce scrupule exprimé par M. Trousseau n'ait pas été éprouvé par Gambetta quand il créa la Clinique, dite Nationale, des Quinze-Vingts pour le compte de son ami Fieuzal qui ne connaissait pas l'Ophtalmalogie.

Il y a un point dans cette histoire qui n'a pas encore été bien éclairci.

Fieuzal sollicitait un poste officiel quelconque ; il aurait hésité à accepter celui que lui offrait Gambetta, objectant qu'il ne connaissait pas les maladies des yeux et Gambetta lui aurait répondu. « Cela ne fait rien, mon ami, tu les apprendras. »

Gambetta a-t-il réellement prononcé ces paroles? il serait honorable de penser, pour la mémoire de notre confrère Fieuzal, qu'il ait hésité tout d'abord à accepter un tel emploi. Y a-t-il dans l'Assemblée quelqu'un de mes confrères qui pourrait éclaircir ce point d'histoire?

M. de Wecker répond à M. Boé que la personne à laquelle il fait allusion ne peut être que lui. Il s'agit d'un article qu'il a publié dans la *Gazette hebdomadaire* intitulé : « L'œil de Gambetta ». M. Fieuzal protesta contre le propos que Gambetta aurait tenu à son égard, mais M. de Wecker affirme son exactitude. D'ailleurs, il connaît bien quel était le bagage ophtalmologique de Fieuzal, puisque celui-ci a commencé à fréquenter sa clinique pendant un an et demi à deux ans seulement après avoir été nommé médecin des Quinze-Vingts.

M. Landolt reconnaît avec les auteurs du rapport l'importance de la disparition des maladies générales occasionnelles pour la diminution de la cécité.

La myopie est grave surtout par ses complications ; mais cette

Digitized by Google

maladie n'a pris place dans les statistiques de la cécité que depuis qu'on l'attaque chirurgicalement.

Il s'associe à eux dans la recherche d'une amélioration morale et matérielle du sort des aveugles. Il rappelle que, dans certains pays, les aveugles se livrent au massage; ce serait pour eux une carrière nouvelle.

MM. de Wecker, Dufour, Javal entament une discussion intéressante sur l'habitus extérieur et l'affinement des sens des aveugles.

M. de Lapersonne propose, comme sanction à ces rapports de MM. Trousseau et Truc, qu'il soit nommé une commission chargée de représenter aux Pouvoirs publics la nécessité de rechercher les moyens les plus propices à enrayer les progrès de la cécité.

M. Parisotti demande que cette question devienne le sujet d'une enquête internationale.

(*A suivre.*)

SOCIÉTÉ D'ANATOMIE ET DE PHYSIOLOGIE DE BORDEAUX

Séance du 3 mars 1902

Présidence de M. le prof. Boursier, président

Un cas d'anophtalmie unilatérale. — M. Ginestous présente un enfant âgé de onze mois atteint de cette affection extrêmement rare. On ne relève chez les parents aucun antécédent digne d'être noté. La mère raconte seulement qu'étant enceinte elle vit un enfant atteint de leucome et en fut vivement impressionnée. Le présentateur songe à faire ultérieurement chez cet enfant de la prothèse oculaire.

SOCIÉTÉ DES SCIENCES MÉDICALES DE LYON

Séance du 19 décembre 1900

Présidence de M. Vallas

Hypotonie oculaire consécutive à l'emploi de l'extrait de capsules surrénales. — M. Grandclément rappelle l'observation du malade qu'il a présenté à une des dernières séances. Depuis lors, il a changé presque complètement d'opinion et ne croit plus pouvoir incriminer la surrénine.

Digitized by Google

L'hypotonie considérable de l'œil malade a cessé. Le deuxième œil, qui n'avait jamais présenté d'hypotonie, commence à devenir plus mou à son tour; or, il y a vingt et un jours qu'il n'emploie plus d'extrait de capsule surrénale; bien plus, à aucun moment, cet œil qui était relativement sain, n'a reçu de suprarénine, il lui faut donc abandonner son interprétation antérieure et revenir à sa première impression, qu'il s'agit là d'une sorte d'ophtalmomalacie ou plutôt d'une affection encore indéterminée, liée à une diminution de la sécrétion de l'humeur aqueuse, soit sous l'influence d'un trouble d'innervation du grand sympathique, soit sous toute autre influence (*Gazette des hôpitaux de Toulouse*, 8 *février* 1902).

SOCIÉTÉ DE MÉDECINE ET DE CHIRURGIE DE BORDEAUX

Séance du 10 *janvier* 1902

M. Loumeau, au nom d'une Commission composée de MM. Brindel, Guénard et Loumeau, lit un rapport sur les finances de la Société. Les conclusions mises aux voix sont adoptées avec félicitations à M. Peyre, trésorier.

M. Lagrange. **Amputation du segment antérieur de l'œil. Nouveau procédé de suture en bourse et de capitonnage musculaire.** — Lorsque l'amputation du segment antérieur de l'œil est nécessaire, beaucoup de chirurgiens pratiquent la suture en bourse selon le procédé de Badal, et obtiennent ainsi souvent de bons résultats; mais souvent aussi la conjonctive ainsi ramenée devant l'œil ouvert supporte mal l'effort du corps vitré, la suture ne tient pas, la muqueuse se déchire et la beauté du moignon est en péril.

C'est pourquoi il y a lieu de remplacer le plan conjonctival à l'aide d'un capitonnage musculaire, obtenu par la suture deux à deux des muscles droits, supérieur et inférieur, externe et interne; ce capitonnage musculaire peut être fait selon le procédé de Picot et Aubaret avant la fermeture de la suture en bourse; mais pendant qu'on recouvre ainsi le corps vitré avec les muscles ramenés au-devant de lui, il s'échappe avec facilité, et ce temps de l'opération est très périlleux; à vrai dire même, il expose tant à la perte énorme du vitré qu'il vaut mieux y renoncer et se contenter de la simple suture conjonctivale.

Mon procédé consiste à faire le capitonnage musculaire après avoir

Digitized by Google

serré la suture en bourse; je commence par passer un fil dans le tendon de chaque muscle, à détacher le tendon à son insertion scléroticale; la suture conjonctivale est passée comme d'habitude, le segment antérieur de l'œil rapidement excisé, et tout de suite après cette excision la suture conjonctivale est serrée sans se préoccuper des muscles. Les quatre fils musculaires qui sortent par l'orifice étroit, froncé, de la suture en bourse, *fermée*, servent ensuite à ramener les muscles deux à deux; ils glissent sous la cojonctive et viennent s'affronter.

Sans perte de vitré, on réalise ainsi la suture à deux étages, étage muqueux superficiel, étage musculaire profond.

M. Armaignac. — M. Lagrange fait ce que je fais pour l'énucléation, c'est-à-dire la suture des muscles deux à deux. La technique employée par M. Lagrange constitue un bon procédé pour l'amputation du segment antérieur de l'œil.

M. Davezac prie M. Lagrange de vouloir bien formuler les indications de cette amputation.

M. Lagrange. — On pratique la section du segment antérieur de l'œil lorsque la cornée est par trop déformée par un staphylome volumineux, ou quand elle est douloureuse, rouge, irritée, ou bien encore quand il règne dans le corps ciliaire une irritation continue. (*Gazette hebdomad. des sciences méd. de Bordeaux.*)

Séance du 14 février 1902

M. Fromaget. **Tuberculose cutanée et tuberculose du tractus uvéal. Amputation du segment antérieur et évisceration de l'œil.** — Le 4 mai 1901 se présentait à ma consultation le jeune Henri P..., âgé de 15 ans, originaire de Jarnac (Charente). La mère est morte à trente-trois ans, d'une affection mitrale; le père, vivant, est très vigoureux; deux frère et sœur sont d'une excellente santé.

Depuis seize mois, Henri P... souffre de l'œil gauche. La première crise remonte au mois de décembre 1899 et dure jusqu'en février 1900, puis en janvier 1901, et depuis lors il souffre beaucoup d'une irido-choroïdite avec *séclésion pupillaire complète*. La portion médiane de l'iris est refoulée en avant par l'humeur aqueuse. La région ciliaire interne est notablement bombée, il y a un staphylome sur une étendue de 5 à 6 millimètres. La tension oculaire est notablement augmentée.

Le 13 mai 1901, je pratique une iridectomie supérieure. Le 20 mai, l'œil est devenu très mou (T — 2) et je vois dans l'épaisseur de la cornée, à la partie interne, deux petits points grisâtres

Digitized by Google

vers lesquels se dirigent des vaisseaux nés de la périphérie dus à un semis tuberculeux.

Le 29 mai, la tension est diminuée, les douleurs ont tout à fait disparu, la vision est de 1/12.

Le malade part guéri de ses accidents glaucomateux, avec une vision bien meilleure.

Le 8 août 1901, les lésions de la cornée ont augmenté, le staphylome ciliaire est plus volumineux, mais la tension *est toujours inférieure à la normale.*

Vers le 15 janvier 1902 l'œil s'enflamme de nouveau.

A ce moment je note une injection conjonctivale et épisclérale intense : les deux tiers de la cornée sont infiltrés et vascularisés; l'iris est envahi par des produits grisâtres. Le staphylome a augmenté; il présente l'aspect d'un petit haricot, ulcéré à la partie supérieure, de couleur gris rosé, il offre l'aspect d'une masse fongueuse, la tension est très abaissée (T — 3). Le diagnostic oculaire n'est pas seulement basé sur l'évolution de l'affection choroïdienne. En examinant avec soin le jeune homme, je trouve sur l'avant-bras droit, sur la fesse gauche, des cicatrices et des nodules lupiques. Au niveau du menton existe aussi un petit nodule, et tout à côté une gomme superficielle grosse comme une noisette.

En interrogeant le malade et son père j'apprends que le lupus de la cuisse date de quatre ans environ, il a précédé de deux ans à peine les lésions oculaires. Tous les autres organes sont sains.

Il est donc certain que la tuberculose de l'œil est consécutive à l'affection cutanée.

En présence de la perforation de la coque oculaire et de la formation d'un fongus grisâtre, je me décide à pratiquer l'ablation du segment antérieur de l'œil et l'exentération.

L'œil soulevé et maintenu béant par les aides qui tiennent en main les quatre fils de catgut, j'inspecte le contenu du globe et je vois que jusqu'au pôle postérieur la choroïde présente des foyers disséminés et je pratique l'évidement complet de l'œil. Je nettoie ensuite la coque sclérale avec des tampons de gaze stérilisée, je noue les catguts en croix, celui du droit supérieur avec celui de l'inférieur, l'externe avec l'interne.

Je serre les fils de soie qui suturent en bourse la conjonctive au-devant. Ainsi se trouve réalisé le *procédé idéal de l'éviscération.*

Voici trois semaines qu'il est opéré; la réunion s'est faite sans aucun incident; la cicatrisation est complète.

M. Lagrange craint que le curettage de la choroïde dans les lésions tuberculeuses de l'œil ne favorise la généralisation de la maladie. Avec l'énucléation on ne s'expose pas à la dissémination des bacilles.

Digitized by Google

M. FROMAGET ne voit pas pourquoi on ne procéderait pas de la même façon pour les tuberculoses oculaires que pour celles des autres régions. Le grattage et le curettage des foyers tuberculeux doivent être tentés avant des interventions plus radicales.

(*Gazette hebdomadaire des sciences médicales de Bordeaux.*)

Compte rendu analytique de la séance du 21 février 1902

Spasme ciliaire de 9 dioptries chez un hypermétrope de vingt ans. — M. FROMAGET présente un jeune homme refusé comme engagé au régiment pour myopie. Ce malade, qui désire vivement faire du service militaire, porte tout le temps, des deux côtés, des verres de 6 dioptries avec lesquels il ne lit qu'à une distance de vingt-cinq centimètres. Sans verres, il lit à dix centimètres, à peine, et au loin avec un verre de 9 dioptries; il a une acuité de 1/3 environ. Il se comporte donc dans la vie courante et à la méthode de Donders comme un myope de 9 dioptries.

A la skiascopie, on ne trouve plus que 2 D. 50 de myopie; pas de lésion myopique du fond de l'œil, mais congestion énorme de la papille. M. Fromaget prescrit alors l'atropinisation de l'œil droit, et au bout de quinze jours mesure la réfraction. A ce moment, sans verre, l'acuité visuelle est de 1/8, et à la skiascopie, on trouve une hyperopie de 0 D. 50 dans le méridien vertical et de 0 D. 75 dans le sens horizontal.

Le sujet est donc bien un hypermétrope atteint de spasme tonique du muscle ciliaire entraînant une myopie factice de 9 dioptries et entretenue par le port de verres concaves.

Au point de vue du service militaire, ce malade doit-il être considéré comme myope ou comme hypermétrope? Doit-on lui faire suivre, avant de se prononcer, un traitement qui puisse permettre d'établir exactement sa réfraction et son acuité visuelle? On ne peut le qualifier de myope, et pourtant il n'est pas hypermétrope dans la vie ordinaire.

La solution du cas semble être la suivante : faire disparaître le spasme actuel, permettre à l'œil de se reposer un peu, au nerf optique de se décongestionner et, lorsque les soins rationnels auront été donnés, que le spasme ciliaire aura été vaincu, on pourra alors prendre une détermination.

M. HASSLER fait ressortir la rareté du cas présenté et dit qu'il se rallie à la solution proposée par M. Fromaget. Au reste, une circulaire ministérielle récente permet au médecin militaire une latitude plus grande pour les conditions d'acceptation des recrues. En ce qui concerne l'œil, par exemple, autrefois on ne prenait

Digitized by Google

que les myopes jusqu'à 8 dioptries qui, corrigés, avaient une acuité de 1/2 et 1/10. Les hypermétropes et les astigmates n'étaient pris qu'avec cette même acuité sans correction. Actuellement, on peut prendre les hypermétropes et les astigmates corrigeables dans les mêmes conditions que les myopes. (*Journal de méd. de Bordeaux.*)

Séance du 7 mars 1902

Tumeur palpébrale pulsatile. — M. Lagrange montre une malade qui, depuis l'âge de quinze ans, présente une tumeur palpébrale pulsatile avec exacerbation des symptômes à chaque époque menstruelle. L'an dernier ont apparu des phénomènes d'irido-choroïdite qui ont cédé au traitement (iridectomie). L'accident inflammatoire a disparu, mais les vaisseaux artériels persistent. Le cas est intéressant : 1° en raison de la rareté des varices artérielles; 2° en ce que ces varices ont déterminé une inflammation oculaire; 3° l'affection, qui a débuté au moment de l'apparition des règles, s'est aggravée à chaque époque et encore à l'occasion de la ménopause.

M. Lagrange serait heureux d'avoir l'opinion de ses confrères sur la thérapeutique à employer chez sa malade.

M. Martin conseille l'électrolyse, qui lui a très bien réussi dans un cas à peu près semblable.

M. Fromaget croit qu'en l'état actuel on pourrait attendre qu'un symptôme quelconque nouveau dictât la conduite à tenir.

Amblyopie astigmatique. — M. G. Martin a observé chez un jeune homme qui, ces jours-ci, lui demandait un certificat pour le conseil de revision, une acuité de 1/1 sur l'œil droit et de 1/5 sur l'œil gauche avec le même degré d'astigmatisme sur les deux cornées, sans aucune lésion intraoculaire.

Déjà en 1897, ce sujet ne possédait à gauche que 1/5 d'acuité, mais à cette époque son astigmatisme gauche était de 1,50 dioptrie, dépassant l'astigmatisme de droite d'une dioptrie. La différence entre le chiffre de l'astigmatisme des deux cornées expliquait alors la nature astigmatique de l'amblyopie. Aujourd'hui, ce même diagnotic étiologique doit être maintenu bien que l'astigmatisme ne soit plus que de 0,50 dioptrie. L'amblyopie a survécu à la cause qui l'a engendrée. Ces diminutions dans le degré de l'astigmatisme cornéen sont rares, mais absolument réelles et s'observent pendant toute la période de croissance. Il faut les avoir présentes à l'esprit pour savoir reconnaître toutes les amblyopies d'origine astigmatique.

Digitized by Google

M. HASSLER. — Ce cas est intéressant, car il démontre la possibilité des variations de l'astigmatisme. Quant à l'acuité visuelle du malade, elle permet son incorporation. Les astigmates corrigeables sont du reste pris actuellement. M. Lagrange avait à ce sujet émis autrefois un vœu tendant à faire modifier les règlements en usage. On n'attache plus d'importance à la parfaite intégrité de l'œil droit. Si l'œil gauche est bon, on apprend aux soldats à viser de cet œil. Il est enfin recommandé de pratiquer l'examen de l'astigmatisme cornéen.

M. LAGRANGE demande à M. Martin l'explication de ces variations de l'astigmatisme.

M. MARTIN dit qu'on ne peut invoquer que cette cause un peu vague : la croissance. Ces variations ne se voient pas en effet au-dessus de vingt-sept ou vingt-huit ans. Le système nerveux semble aussi jouer un rôle. Les variations sont plus fréquentes chez les personnes nerveuses, et chez les jeunes filles plus que chez les garçons (*Extrait du Journal de médecine de Bordeaux*, 9 *mars* 1902).

La lèpre en France et à l'étranger. — D'après les données récentes, les départements où la lèpre est le plus répandue sont la Vendée, les Côtes-du-Nord et les Landes. Dans ce dernier département, il y a en moyenne 7 lépreux sur 100,000 habitants, tandis que dans la Vendée et dans les Côtes-du-Nord il y en a 44 et 80 par 100,000 (*Gaz. médicale de Paris*).

Le gouvernement des Etats-Unis a ordonné une enquête sur la fréquence de la lèpre. Jusqu'à présent on a trouvé 275 cas, mais on pense qu'en réalité il y a plus de 1,000 lépreux. Le plus grand nombre a été trouvé à la Nouvelle-Orléans, 74 cas, pour la plupart des Italiens; puis à Minnesota, 23 cas, parmi la population rurale d'origine scandinave; 15 cas dans le Dakota septentrional et 2 cas dans le Dakota méridional; 6 à New-York, 5 à Chicago, etc. Il est à remarquer que presque tous les 375 malades sont des étrangers, généralement des Scandinaves, soit déjà malades à leur arrivée en Amérique, soit devenus malades plus tard (*New-York med. Journal*).

Aux îles Philippines, on aurait trouvé 200,000 lépreux. Les Américains ont procédé à l'isolement de tous ces malades dans chaque île, en attendant de leur désigner une résidence spéciale dans l'une des îles où l'on construira une colonie centrale, une léproserie (*Pacific. med. Journal*, 1901.

Dans l'île de Crète, M. Ehlers a trouvé 400 lépreux; mais il est possible que le chiffre réel des malades atteigne 600 (*Journal de médecine de Bordeaux*).

Digitized by Google

SOCIÉTÉ DE BIOLOGIE

Séance du 8 février. — PRÉSIDENCE DE M. MAREY

Lésions des capsules surrénales. — MM. OPPENHEIM et LŒPER ont étudié les altérations des glandes surrénales dans l'intoxication aiguë par l'arsenic, le mercure et le phosphore. Les lésions diapédétiques et hémorragiques sont les mêmes dans les trois cas.

Les lésions cellulaires dans l'intoxication de l'arséniate de potasse et le sublimé sont identiques à celles des infections expérimentales. Dans le phosphorisme, les lésions prennent une importance spéciale. Les trabécules sont dissociés, le protoplasma diffluent, et il y a des altérations prononcées du noyau. Stéatose des cellules de la couche corticale avec fines granulations.

SOCIÉTÉ MÉDICALE DES HOPITAUX

Séance du 7 février. — PRÉSIDENCE DE M. DU CASTEL

Les troubles pupillaires dans les lésions aortiques. — M. VAQUEZ rappelle que récemment M. Babinski avait critiqué l'explication que l'on donne ordinairement des troubles pupillaires dans les affections aortiques, les attribuant à la compression du ganglion cervical sympathique ou des filets nerveux qui en partent. Cette hypothèse pathogénique peut se vérifier dans quelques cas, mais on ne saurait lui donner la même valeur qu'à la compression du récurrent dans la paralysie laryngée. Dans la grande majorité des cas, la compression ne peut être en cause, de plus le signe d'Argyll Robertson coexiste et M. Babinski croit pouvoir attribuer les troubles pupillaires, comme l'inflammation de l'aorte, à la même cause, la syphilis. M. Vaquez a observé trois malades atteints de lésions aortiques purement valvulaires et sans dilatation.

Chez ces malades, qui avouaient des antécédents syphilitiques, il existait des troubles pupillaires; myosis chez les uns; inégalité pupillaire chez l'autre, tous présentaient le signe d'Argyll Robertson. Chez deux de ces malades, il y avait perte des réflexes rotuliens et, malgré l'absence de tout autre signe, on pouvait se demander si l'on n'avait pas affaire à un début de tabes.

Ces faits viennent à l'appui des observations faites par M. Babinski. M. Vaquez propose d'appeler les troubles pupillaires associés aux

Digitized by Google

lésions aortiques, syndrome de Babinski. La recherche de ce syndrome, intimement lié à la syphilis, permettra de diagnostiquer des tabes au début et expliquera peut-être les bons effet obtenus dans les lésions aortiques par un traitement ioduré prolongé tel que le conseillait Potain.

BIBLIOGRAPHIE ET REVUE DES JOURNAUX

Myope et bossu par flexion de la tête pendant la lecture, par le Dr E. Rolland, chirurgien-oculiste à Toulouse, 1 vol. in-8° avec planches et figures dans le texte. — *La Gazette des Hôpitaux de Toulouse* donne l'analyse suivante de ce livre :

« A l'aide des documents les plus autorisés et de son expérience personnelle, l'auteur démontre que la cause déterminante de la myopie, de la cyphose et de la scoliose des liseurs est la flexion de la tête pendant la lecture, l'écriture, le dessin, le piano, etc. Or, comme la flexion de la tête pendant la lecture est inévitable, ces déformations des yeux et de la taille, leurs progrès, leurs complications sont inévitables. Pour s'opposer à la flexion de la tête pendant la lecture, il est absolument nécessaire, mais il suffit de suivre le conseil de l'Académie de Médecine, de rendre obligatoire « la « seule mesure qui puisse inspirer confiance, l'adoption de tables « pourvues d'appareils métalliques s'opposant à l'universelle ten- « dance qu'ont les enfants à se rapprocher outre mesure » (*Rapport au ministère de l'Instruction publique.*) M. Rolland décrit minutieusement un appareil mécanique, l'*Optostat intégral*, qui, adapté à un pupitre scolaire, à une liseuse familiale, à un bureau quelconque d'adulte, s'oppose sans brutalité, mais réellement et constamment à la flexion de la tête pendant la lecture. La lecture de *Myope et Bossu* sera donc très profitable aux oculistes, aux hygiénistes, aux praticiens, aux membres de l'enseignement, aux architectes, aux publicistes, aux conférenciers scolaires, aux peres de famille, aux législateurs, à tous ceux auxquels l'instruction devenue obligatoire impose impérieusement la recherche de la solution du problème : orner le cerveau de l'enfant sans diminuer le rendement individuel et social de ses yeux et de son corps. »

(*Actualité médicale*, 15 décembre 1901.)

Relèvement opératoire du ptosis de la paupière supérieure, par le Dr Wolff. — Le docteur Wolff en s'appuyant sur des recherches anatomiques de Bowmann sur le relèvement du muscle

Digitized by Google

releveur de la paupière supérieure, montre l'existence d'une ligne d'insertion distincte, courant transversalement sur la face antérieure du cartilage tarse à peu près parallèle au bord libre de la paupière, à 5 millimètres.

L'opération se fait de la manière suivante : après une incision cutanée de 2 centimètres de long, correspondant au bord convexe du cartilage tarse, on dissèque la peau de la paupière jusqu'à ce que la partie palpébrale de la paupière soit à découvert. Dans le champ opératoire et un peu au-dessous du bord concave du cartilage on prend avec une pincette un pli vertical du muscle orbiculaire qui comprend le tendon de l'élévateur placé au-dessous et on l'isole de chaque côté avec deux coups de ciseaux donnés verticalement. On attire ensuite ce pli et on s'assure qu'on tient le tendon de l'élévateur avec la pincette.

La portion isolée est placée sur deux gros crochets de manière que l'un deux soit placé tout près de la ligne d'insertion. On mesure la longueur dont il faut raccourcir le tendon, en comparant le côté sain, et l'on enfonce deux fils de catgut en suturant le tendon à la ligne d'insertion au moyen de quatre aiguilles. Les fils sont coupés court et on ferme la plaie cutanée.

Il s'agit ici de réunir le plan du muscle au plan sousjacent, qui est la face antérieure du cartilage tarse; une autre difficulté que Wolff a également signalée, c'est de bien étaler le muscle et de l'adapter au bord de la plaie.

Wolff réserve cette méthode pour les cas de ptosis congénital avec épaississement du tissu adipeux de la paupière, lorsque l'orbiculaire est prédominant.

Le point où le muscle releveur de la paupière supérieure est facilement accessible sous la conjonctive est la voûte conjonctivale supérieure. Pour bien éclairer ce champ opératoire, il faut retrousser deux fois la paupière supérieure, ce qui se fait de la manière suivante : Après avoir retroussé une fois la paupière supérieure, on saisit le bord convexe du cartilage avec une pince et on renverse encore une fois en haut la paupière, ce qui découvre le champ opératoire. La paupière ainsi doublement renversée est tendue sur un angle du blépharostat de Snellen. A la limite droite du champ opératoire on prend un pli de la conjonctive et on divise par un coup vertical de ciseaux. On dissèque la conjonctive par cette ouverture et on fait une incision à gauche, le lambeau conjonctival est formé en haut ou en bas. Du milieu du muscle sousjacent et étalé, on saisit avec une pincette une portion de 1 centimètre de large et on en dissocie 3 ou 4 faisceaux avec les ciseaux fermés. La portion ainsi isolée est placée de nouveau sur deux crochets de Schweigger ou une spatule de Wolff. Du bord concave du cartilage tarse, on

Digitized by Google

mesure sur cette spatule graduée la quantité dont il faut raccourcir le muscle. On ligature le muscle en ce point à l'aide du catgut et on sectionne au devant de la ligature, puis on suture en compressant le bord supérieur du cartilage tarse. Les fils sont coupés court.

Immédiatement après l'opération on peut et on doit fermer l'œil. Le traitement consécutif consiste en un pansement double pendant les cinq premiers jours et qu'on change une fois par jour.

MURAKAMI. **Altérations des vaisseaux rétiniens dans la leucémie** (*Klinische Monatsblätter f. Augenheilkunde*, 1901, février, p. 136). — Dans un cas de leucémie avec adénopathies, gros foie et grosse rate, chez un homme de vingt-huit ans, l'examen histologique des lésions rétiniennes a conduit l'auteur à des considérations intéressantes sur la pathogénie de ces lésions.

L'examen ophtalmoscopique avait montré des veines remplies et sinueuses, des papilles floues et de nombreuses petites hémorragies périphériques dont quelques-unes avec un centre blanc.

A l'examen histologique des rétines, on trouva un léger œdème papillaire et péripapillaire, et surtout des troubles vasculaires. La plupart des vaisseaux, principalement les veines, étaient remplis de globules sanguins avec prédominance des globules blancs. Les espaces lymphatiques périvasculaires étaient élargis. Dans beaucoup d'endroits, les vaisseaux étaient entourés d'une couche de globules blancs. A la périphérie des rétines, il existait des varicosités des petits vaisseaux, la plupart bourrées et entourées de leucocytes mêlés de quelques rares globules rouges. Le plus souvent, les parois de ces varicosités n'étaient indiquées que par des noyaux endothéliaux plus ou moins bien colorés, de sorte qu'avec leur manchon de leucocytes, les varicosités elles-mêmes avaient simplement l'aspect d'amas de globules blancs. Il existait encore quelques vaisseaux thrombosés ou déchirés et des hémorragies.

L'altération la plus typique est constituée par les varicosités périphériques dont la cause est vraisemblablement l'engorgement produit par les leucocytes. D'après Murakami, ce sont ces varicosités remplies et entourées de globules blancs qui constituent les foyers leucocytiques d'apparence néoplasique qu'on regarde généralement comme spéciaux à cette affection.

Ces foyers rétiniens sont probablement analogues aux foyers leucocytiques décrits par Friedländer dans la substance cérébrale.

A. DRUAULT.

RIMOVITSH. **Contribution à l'étude de la pathogénie de la conjonctivite diplobacillaire et de la biologie du diplobacille**

Digitized by Google

de Morax-Axenfeld (*Arch. de Pathologie, de Médecine clinique et de Bactériologie*, vol. X, fasc. 6). — Le Dr Rimovitsh a examiné systématiquement au point de vue bactériologique 116 cas de conjonctivite, et a constaté que dans plus d'un quart des cas, l'affection est provoquée par le diplobacille Morax-Axenfeld. Si l'on exclut les cas de conjonctivite aiguë eczémateuse, on trouve que, dans 52 0/0 de cas, la conjonctivite subaiguë et chronique est provoquée par ce bacille.

Au point de vue de la morphologie de ce microorganisme, les expériences de Rimovitsh concordent avec celles des autres auteurs. C'est un gros diplobacille dont les éléments sont séparés par un espace clair. Chaque élément mesure 2μ de longueur, tout le microbe a 5μ de long. Son épaisseur est de 1/2 à 3/4μ. Les extrémités sont arrondies. Dans la sécrétion, ces bacilles se trouvent souvent réunis en chaînettes de 3 à 5 articles.

Ils se colorent très bien par des solutions aqueuses et phéniquées des couleurs basiques d'aniline et se décolorent par la méthode de Gram. Ils ne possèdent pas d'enveloppe. On peut les cultiver très bien sur des milieux additionnés de sang ou de sérum. Ils ne se développent pas dans le bouillon peptonisé, sur la gélatine peptonisée, dans le lait et sur la pomme de terre.

Les inoculations de ce diplobacille dans le sac conjonctival du chien, du lapin, du chat, du cobaye et du pigeon, ont donné des résultats négatifs. Les lésions provoquées chez l'homme sont peu importantes. La caractéristique de ces conjonctivites expérimentales, c'est le défaut de tendance à la guérison spontanée.

Le sulfate de zinc est très efficace dans ces affections. Cependant, il résulte des expériences comparatives de Rimovitsh, que du sulfate de zinc et du nitrate d'argent, ce dernier est plus bactéricide pour le diplobacille.

La sécrétion séreuse qu'on observe au cours de cette conjonctivite passe facilement à la suppuration et l'on trouve un certain nombre de diplobacilles englobés dans les leucocytes. Aussi, l'auteur croit-il que l'influence favorable du sulfate de zinc est due à son action chimio-tactique sur les globules blancs.

(*La Tribune médicale*, 27 novembre 1901.)

Troubles visuels dans la neurasthénie. — Béard, de New-York a ainsi nommé, en 1869, une affection nerveuse, caractérisée par des symptômes particuliers ou stigmates permettant de la distinguer des autres névropathies.

Les stigmates de la neurasthénie, plus ou moins accusés suivant les cas, sont : *la céphalée, la rachialgie, l'insomnie, le vertige, la dépression mentale, l'asthénie neuro-musculaire, la dyspepsie.*

Digitized by Google

1° La *céphalée*, permanente dans quelques cas, fait son apparition, en général au réveil, le matin, diminue presque toujours d'intensité pendant le repas, augmente pendant la digestion et cesse le soir. Parfois la douleur est bi-temporale, le plus fréquemment elle siège au front et à l'occiput, donnant au malade la sensation d'un casque trop lourd posé sur la tête.

2° La *rachialgie* occupe la région lombo-sacrée (plaque sacrée) et peut rayonner jusqu'aux membres inférieurs.

L'*insomnie*, accompagnée d'envies fréquentes d'uriner, de démangeaisons, d'engourdissement dans les membres, etc., vient après quelques heures d'un sommeil très lourd, agiter le malade qui s'endort de nouveau vers le matin pour se réveiller plus fatigué que le soir au coucher.

3° Le *vertige* apparaît dans la journée, entre les repas, et par moments il est accompagné de la diplapie.

La *dépression mentale* est d'autant plus pénible pour le neurasthénique qu'il se rend parfaitement compte de son état. Il a perdu tout esprit d'initiative et le goût au travail.

4° La *dyspepsie* est très fréquente et est accompagnée de somnolence, et de tiraillements d'estomac.

5° Les névralgies, les troubles de la sensibilité cutanée, les sensations de chaud et de froid et dans la neurasthénie héréditaire, les phobies.

Le caractère est très variable et se fait remarquer par le défaut de suite dans les pensées et dans les actes. Chez le neurasthénique héréditaire le caractère est bizarre dès le jeune âge et ces bizarreries s'accentuent à l'âge de la puberté.

6° *Troubles de la circulation*. — L'angor pectoris simule parfaitement la véritable angine de poitrine. Le pouls est fréquent, les extrémités sont parfois pâles et refroidies, les palpitations font rarement défaut et apparaissent par accès. Les muqueuses et la peau présentent souvent une sécheresse exagérée, d'autres fois au contraire il y a formation de sueurs.

7° *La neurasthénie* présente ainsi que la paralysie générale, les réflexes rotuliens inégaux et les pupilles sont inégalement dilatées. L'hystérie se distingue par ses stigmates mais est parfois associée à la neurasthénie.

Le traitement des neurasthéniques demande un repos absolu; quand la température sera devenue normale les exercices progressifs seront conseillés.

L'alimentation varie selon les sujets; elle sera substantielle sans être abondante et réglée suivant l'augmentation ou la diminution de poids des malades; les repas seront pris à heures fixes. L'hydrothérapie, l'électricité, le massage rendent de grands ser-

Digitized by Google

vices; les calmants, les toniques du cœur seront ordonnés avec circonspection, les épices interdites.

Les neurasthéniques étant atteints de phosphaturie et d'azoturie, et vu leur prédisposition aux fractures, les phosphates sont des agents thérapeutiques indispensables; les glycérophosphates tonifiant le système nerveux et facilitant les échanges azotés seront les phosphates de choix.

La neurasthénie vraie est souvent guérissable définitivement, la neurasthénie héréditaire l'est rarement, mais peut être améliorée.

Le Dr Metifeu à Bubry (Morbihan), recommande à juste titre contre la neurasthénie les glycérophosphates. M. Dalloz a réalisé le meilleur mode d'administration de ce remède en le granulant. Chaque cuillerée à café de glycéro Dalloz contient très exactement trente centigrammes de glycérophosphate de chaux chimiquement pur et inaltérable. En ordonnant une à deux cuillerées à café de glycéro Dalloz à prendre avant chaque repas dans un peu d'eau, on voit rapidement disparaître les troubles nerveux si bien décrits par le Dr Metifeu. (*Le Correspondant médical.*)

Paralysies du moteur oculaire commun consécutives aux traumatismes craniens : compression par épanchement sanguin, par MM. Durand (de Lyon) et G. Gayet (de Lyon). — Les chirurgiens et les ophtalmologistes connaissent bien aujourd'hui la fréquence des paralysies des nerfs moteurs de l'œil, à la suite des traumatismes craniens. Panas, en 1880, attira l'attention sur les rapports que présentent les troncs nerveux dans leur trajet à la base du crâne, et montra que la fréquence toute spéciale des lésions du moteur oculaire externe était due à ce que ce nerf se trouvait plus particulièrement au contact du sommet du rocher, point d'élection pour les fissures de la base. Depuis, M. le professeur Panas est revenu à plusieurs reprises sur cette intéressante question. Chevallereau, Genouville, Gangolphe, Purtscher, les thèses de Longchampt, de Lépine, celle toute récente de Ferron (Lyon, 1901), nous ont bien fait connaître toutes les particularités de ces paralysies traumatiques. A mesure que les cas ont été plus nombreux et mieux étudiés, on s'est rendu compte que le mécanisme pathogénique de ces troubles nerveux était loin d'être aussi simple qu'on avait pu se l'imaginer au premier abord, et qu'une véritable classification était à faire, ayant une grande importance au point de vue du diagnostic.

Ayant eu l'occasion d'observer un cas des plus intéressants de paralysie totale du moteur oculaire commun à la suite d'une chute sur la tête chez une fillette, nous avons jugé intéressant de

Digitized by Google

publier ce cas et d'ajouter à cette observation les remarques qu'elle suggérait à notre esprit.

Les paralysies du moteur oculaire commun sont infiniment plus rares que celles du moteur oculaire externe à la suite des traumatismes craniens. Pour ces dernières, l'explication fournie par M. le professeur Panas reste vraie dans la très grande majorité des cas, même dans ceux où un examen superficiel pourrait laisser échapper une fracture des plus minimes, ainsi qu'en témoigne la belle observation suivie d'autopsie rapportée par Nélaton et Genouville (*loc. cit.*). Le voisinage intime du nerf et de l'os au point où celui-ci est le plus souvent fracturé l'explique suffisamment. Pour le moteur oculaire commun, le mécanisme est déjà plus discutable, car ce tronc nerveux est séparé du rocher par le sinus pétreux supérieur et par conséquent il est difficile d'expliquer sa paralysie isolée par une fracture l'ayant lésé directement.

On a invoqué souvent, pour expliquer les paralysies des nerfs oculaires, les lésions de leurs noyaux au niveau du 4e ventricule; c'est l'application à ce point de pathologie de la théorie que Duret a défendue pour la contusion cérébrale en général.

Les lésions qui portent sur le trajet basilaire des nerfs moteurs oculaires, et en particulier de l'oculo-moteur commun, nous paraissent au contraire devoir être très fréquemment en cause. Là, ces rameaux nerveux passent très mal défendus contre toute agression et susceptibles de participer aux désordres des parties voisines : os, dure-mère, vaisseaux. Il peuvent être blessés directement par une petite esquille, par une dislocation des os de la base (rocher au niveau de l'articulation pétro-basilaire), et c'est là le mode bien connu aujourd'hui, auquel pense volontiers le chirurgien témoin d'une paralysie oculaire venant compliquer les autres symptômes de fracture de la base.

Restent les hémorragies. Comment peut-on concevoir leur action? Peut-on admettre que du sang épanché autour d'un nerf puisse produire une compression suffisante pour paralyser ce nerf?

D'autre part pourquoi cette compression diffuse au niveau de la base du crâne n'atteindrait-elle pas les différents nerfs de la région? Pour résoudre ces différentes questions, nous nous sommes reportés aux observations qui paraissent avoir trait à une hémorragie bien nette, observations qui ne sont, du reste, pas très fréquentes.

Les observations de Marvaud, de Turner, de Nélaton-Genouville le prouvent.

Il n'y a pas en effet besoin d'une fracture et d'une lésion directe

Digitized by Google

du nerf pour qu'il y ait paralysie; une compression, et mieux une dissociation des faisceaux par le sang épanché suffit à atteindre profondément le fonctionnement du rameau nerveux, cela est désormais indiscutable. Ce sang agit comme cause d'irritation, comme gêne à la nutrition des fascicules et il se déclare une névrite phlogistique, qui dure jusqu'à ce que la résorption se soit faite et guérit ordinairement alors.

Quels seront les phénomènes qui, en clinique, permettront de reconnaître ces lésions ? On peut les préjuger facilement : la paralysie sera le plus souvent, non pas immédiate, mais plus ou moins lente à s'établir. Elle s'accompagnera de symptômes cérébraux de compression plus ou moins nets; elle aura une tendance à la guérison spontanée.

A son entrée et dans son passage à travers l'orbite, le nerf moteur oculaire commun pourra être atteint par les traumatismes suivant des modalités semblables à celles que nous venons de rappeler :

Fracture de la fente sphénoïdale, blessant ou comprimant le plus souvent plusieurs des nerfs moteurs de l'œil si voisins à ce niveau.

Hématome du sommet de l'orbite, qui, par la compression exercée sur ces différents nerfs, aura les mêmes effets que la fracture, mais dont les symptômes iront ensuite s'atténuant. Ici la paralysie ne sera pas immédiate, mais s'installera progressivement dans les heures qui suivront l'accident.

Enfin, dernière modalité : la fracture agira tardivement par formation de cal compressif qui, lui aussi, atteindra les différents nerfs le plus souvent (y compris le nerf optique). Ici la paralysie surviendra un temps assez long après le traumatisme et aura bien des chances d'être définitive.

Nous laisserons de coté ces paralysies par fractures qui sont bien connues, et faciles à comprendre. Mais nous insisterons sur les paralysies par hémorragie qui ont la plus grande ressemblance avec celles qui résultaient d'une hémorragie basilaire et que nous avons étudiées plus haut.

Le siège de cet épanchement est la cavité séreuse arachnoïdienne, car le sang se serait étalé facilement dans cette cavité et aurait comprimé plusieurs organes importants qui traduisaient leur souffrance par des symptômes en foyer. Le sang s'est épanché, au contraire, dans les espaces sous-arachnoïdiens, dans la région voisine de l'espace interpédonculaire que traversent les cordons moteurs communs avant de gagner les sinus caverneux, alors que le pathétique et le moteur externe sont assez éloignés de lui pour échapper à un agent de compression bien localisé.

Digitized by Google

Cet épanchement, bien que de faible volume, a pu cependant produire une compression suffisante des centres vitaux pour amener le coma, mais sa facile résorption a fait disparaître assez tôt les signes qu'il avait provoqués et il n'a bientôt plus comprimé que les deux moteurs communs. Sa résorption définitive a peu à peu libéré aussi ces deux cordons et la guérison est devenue dès lors complète.

Du reste, si on pouvait penser à une petite fracture, analogue à celle de la pointe du rocher, par exemple, on aurait un épanchement dans la cavité arachnoïdienne et non dans les espaces sous-arachnoïdiens, ce qui n'est pas en rapport, on l'a vu, avec les faits observés. Il est logique d'admettre la rupture de quelque petit vaisseau artériel traversant le grand confluent sous-arachnoïdien. (*Archives provinciales de chirurgie* de Marcel Baudouin, mars 1901.)

Lèpre oculaire, par M. le Dr Galezowki. — La malade que je présente à la Société vient du service de notre éminent confrère, M. le Dr Tenneson.

Elle est native de Nice, âgée de 26 ans, et déclare que c'est dans ce pays qu'elle a contracté le mal.

Les deux yeux ont été pris de kératite lépreuse qui a amené la perforation et la destruction de la cornée gauche. Quant à l'œil droit, il est atteint actuellement d'une taie superficielle et centrale de la cornée; la vue est conservée, mais avec diminution de l'acuité visuelle. Si on examine la surface de la cornée avec un fort grossissement, on constate un soulèvement de l'épithélium, ce qui semblerait constituer une nouvelle rechute.

En présence de ces accidents, on doit se demander quel est le mode d'évolution de la lèpre oculaire? Je crois nécessaire d'expliquer ici, en quelques mots, mon avis à ce sujet.

La lèpre, en général, atteint la paupière, les sourcils, et de là se porte sur la conjonctive et le globe de l'œil; tantôt nous la voyons sous forme herpétique avec anesthésie de la cornée, tantôt elle se porte sur le bord sclérotical et l'iris, comme, du reste, MM. Jeanselme, Hirschberg et d'autres l'ont démontré.

Mais ce que je m'attache surtout à démontrer, ce sont les lésions qui existent sur la choroïde et dont il n'a pas encore été question.

J'ai, depuis une dizaine d'années, examiné avec soin plusieurs lépreux venus en consultation à ma clinique, et j'ai constaté qu'il existe très souvent des taches atrophiques choroïdiennes analogues à celles que je présente sur les planches en couleurs ci-jointes, et qui ont un caractère propre à la lèpre.

Digitized by Google

Au début, elle sont très peu nombreuses et peu à peu elles augmentent dans de grandes proportions.

Est-ce une forme de choroïdite bacillaire (bacille de Hansen), ou bien sont-elles le résultat d'une irritation nerveuse secondaire, comme pensent quelques auteurs ?

Quant à moi, je suis tout à fait de l'avis de M. le Dr Darier, lorsqu'il dit qu'il n'y a qu'une seule variété de lèpre, qui est seule produite par le bacille de Hansen.

En ce qui concerne l'anesthésie de la cornée, que les auteurs attribuent spécialement à l'ulcère lépreux, je crois pouvoir affirmer que cette anesthésie existe dans toutes les ulcérations de la cornée, produites par n'importe quelle cause lorsqu'elles dépassent la membrane de Descemet.

M. Besnier. — Il est de règle que les lésions oculaires guéries ne récidivent pas. Je ferai remarquer qu'il s'agit ici d'une lépreuse française, habitant Nice, n'ayant aucun lépreux dans sa famille, et qui n'a jamais quitté son pays. Mais pendant deux ans, elle a passé l'été dans la montagne et y a fréquenté des malades qu'on lui a dit être atteints de lèpre.

M. Galezowski. — M. Besnier dit avec raison que la lèpre oculaire guérie ne récidive ordinairement pas. J'ai observé cependant un cas de récidive après dix ans; il se peut qu'alors la guérison ne fût qu'apparente.

M. Hallopeau. — C'est le cinquième cas de lèpre que je vois originaire des environs de Nice.

M. Brocq. — Il me souvient avoir observé, pendant que j'étais l'assistant et le collaborateur du regretté E. Vidal, plusieurs cas de lèpre originaires des environs de Nice, surtout de la Turbie. Le regretté Leloir a étudié des foyers lépreux à la Turbie.

(*Bull. de la Soc. Franç. de dermat. et de syphilogr.*, 1901.)

Amblyopies et amauroses consécutives aux hémorragies gastro-intestinales. Dr E. Derain (Thèse de doctorat de Lyon). — Toutes les hémorragies peuvent donner naissance à des troubles visuels, allant depuis une amblyopie légère et fugitive, jusqu'à une amaurose définitive et complète d'emblée.

On les a signalés après des hématémèses, des *melæna*, des métrorragies survenant après l'accouchement ou occasionnées par la présence de fibromes utérins. Certaines femmes, au moment de leurs règles, présentent également une diminution de leur acuité visuelle, ou se plaignent d'un brouillard obscurcissant leur vue. Horner cite même un cas où des menstruations profuses ont amené une amaurose durable.

On les observait souvent autrefois à la suite des saignées

Digitized by Google

répétées; on les a vues aussi dans la fièvre typhoïde après les hémorragies intestinales.

Mais de toutes les pertes sanguines, celles qui constituent la cause la plus fréquente des accidents oculaires sont les hémorragies du tube digestif, principalement celles qui sont dues à l'ulcère rond. Elles figurent au moins pour un quart des cas dans l'étiologie.

En général, il s'agit d'hémorragies abondantes; mais cependant la perte du sang a été faible dans certains cas.

En résumé, chez tout malade atteint d'ulcère d'estomac, il faut s'attendre à voir survenir des complications du côté de l'appareil de la vision et faire systématiquement des réserves sur l'état ultérieur de la fonction visuelle. Si un état général plus ou moins débilité doit faire craindre davantage une pareille éventualité, il faut aussi se rappeler que l'affection survient très fréquemment chez des sujets bien portants; il faut examiner les urines au double point de vue sucre et albumine, la présence de l'un ou de l'autre (néphrite interstitielle, diabète), étant une cause fréquente de troubles oculaires, s'ajouterait à l'hématémèse pour faire redouter plus sérieusement encore leur apparition. Il faut rechercher avec le plus grand soin l'état du cœur et des vaisseaux, quel que soit l'âge des malades. On comprend l'importance de la constatation de l'artério-sclérose au point de vue de la pathogénie des altérations vasculo-rétiniennes ultérieures.

D'après Terson, il existe trois variétés principales d'accidents consécutifs aux pertes du sang : l'hémianopsie, l'amblyopie, l'amaurose. La première, qui résulte de la suppression de l'une des moitiés interne ou externe du champ visuel est fort rare et s'est toujours rencontrée dans les hémorragies utérines consécutives à l'accouchement dû à la présence de fibromes. Il n'en sera donc pas question ici.

L'amblyopie est caractérisée par une diminution notable de l'acuité visuelle.

Souvent la perte sanguine provoque une *obnubilation passagère* qui cesse, en général, très rapidement après l'hémorragie.

L'amblyopie peut être passagère ou définitive. Dans ce dernier cas, le malade conserve toujours une vision centrale assez bonne, hormis les cas, malheureusement fréquents, où l'amaurose vient compliquer l'amblyopie. Elle peut, parfois, complètement disparaître et même, après plusieurs années, on voit survenir la *restitutio ad integrum*.

Rarement un seul œil est intéressé. Les lésions sont presque toujours bilatérales, mais elles affectent une inégale répartition sur les deux yeux.

Digitized by Google

Au point de vue du moment de l'apparition des troubles visuels, on peut distinguer : 1° une amblyopie *fulminante*, celle qui survient immédiatement après l'effusion de sang; 2° une amblyopie *rapide*, celle qui se développe dans les douze premières heures de l'accident; enfin des *amblyopies tardives* et *retardées*, c'est-à-dire débutant trois ou six jours après l'hémorragie ou même beaucoup plus tard : quinze, dix-huit jours. Les amblyopies tardives, du troisième au sixième jour, sont de beaucoup les plus fréquentes. Les plus graves paraissent être les plus tardives.

L'amaurose est la complication la plus redoutable et, malheureusement, aussi la plus fréquente des hémorragies gastro-intestinales. Tantôt elle apparaît brusquement et est complète d'emblée; tantôt, au contraire, elle vient compliquer progressivement une amblyopie et demeure définitive par suite d'une atrophie du nerf optique.

D'après les recherches statistiques de Pergens, l'amaurose serait environ deux fois plus fréquente que l'amblyopie et frapperait le plus ordinairement les deux yeux, soit à la fois, soit successivement.

Extérieurement, l'œil ou les deux yeux frappés d'amaurose présentent l'aspect classique : les pupilles sont dilatées et immobiles; le regard se dirige en haut, sans redouter la lumière; le réflexe à la lumière est, en effet, totalement aboli. La cécité peut être absolue.

Au point de vue ophtalmoscopique, les troubles visuels consécutifs aux hémorragies sont dus à des lésions papillaires et rétiniennes caractérisées soit par une simple ischémie rétinienne, soit par une neuro-rétinite hémorragique et séreuse.

Malheureusement le pronostic de ces troubles visuels doit être considéré comme grave, car ils se terminent très souvent par l'atrophie du nerf optique qui peut se développer très rapidement, en quelques semaines, parfois en une seule.

On sera averti d'un pareil dénouement, d'abord par les phénomènes subjectifs relatés par le malade et surtout par l'examen ophtalmoscopique. On notera aussi une réduction de plus en plus considérable du champ visuel occasionnée, elle-même, par l'élargissement, du côté du centre, des scotomes, primitivement périphériques. A la dernière période, l'aspect blanchâtre de la papille, le rétrécissement des artères, etc., seront absolument caractéristiques.

Donc, en présence d'un individu, qui est pris de troubles oculaires consécutivement à une hématémèse, il faudra toujours faire les plus grandes réserves, au sujet du rétablissement de la vision, alors même que l'amblyopie serait légère au début.

Digitized by Google

Cependant, si, dans la majorité des cas, dans 50 p. 100, d'après Fries, l'affection se termine par la perte totale de la vue, il faut savoir que d'autres éventualités peuvent également se produire.

Tout d'abord, on peut voir survenir une restitution complète de la vision, dans 20 p. 100 des cas observés (Fries).

Plus fréquemment (30 p. 100), il survient une amélioration sensible.

Enfin, dans des cas moins heureux, l'affection peut rester stationnaire.

Le pronostic est donc très défavorable. On pourra espérer sinon la guérison, mais une amélioration lorsqu'il n'y aura qu'une ambloypie, que l'hémorragie aura été peu abondante et que l'état général du sujet sera satisfaisant.

Quant au traitement, il ne peut agir que sur l'état général, car les tentatives faites localement n'ont donné aucun résultat, et les interventions chirurgicales paraissent contre-indiquées. (*Journal de médecine et de chirurgie de Lucas-Championnière.*)

THÉRAPEUTIQUE OCULAIRE ET FORMULAIRE

PAR

Le Dr GALEZOWSKI

Solutions et compresses résolutives dans le traitement des atrophies choroïdiennes. — Nous savons depuis longtemps que les atrophies choroïdiennes des yeux myopes sont en grande partie provoquées et entretenues par la conformation staphylomateuse de l'enveloppe oculaire scléro-capsulaire, de même que par un état morbide de tout le système vasculaire de la membrane vasculaire intraoculaire et de l'organisme tout entier.

Du côté de la sclérotique il se produit, dans certains yeux, des amincissements de la paroi vasculaire vaginale tout entière, et des ciliaires antérieures qui cèdent à la pression intraoculaire. Ces accidents deviennent plus appréciables chez les individus chez lesquels on voit surgir des troubles dystrophiques accompagnés pendant de longs mois de la tachycardie et des troubles du côté de la glande lacrymale. Souvent tout le système sympathique et glandulaire de l'individu est atteint, principalement à la suite de la menstruation défectueuse chez la femme, ou d'altération de

Digitized by Google

vascularisation goutteuse et arthritique, hémorroïdaire chez les hommes.

Les bouffées de chaleur qui se portent sous ces différentes impressions du côté de la tête ou des globes oculaires se traduisent par des thromboses choroïdiennes.

Chez certains de ces malades, qui ont des hypertensions artérielles, avec une sclérose générale vasculaire, on verra l'altération se porter sur le système choroïdien tout entier ou sur des points isolés d'un ou de deux yeux.

L'accélération du pouls varie dans ces cas de 37 à 40 et jusqu'à 42°. J'ai vu quelquefois, avec mon thermomètre oculaire, la température de l'œil lui-même atteindre de 38 à 42°.

Pour combattre tous ces accidents, on devra agir sur le système vasculaire localement. En appliquant des compresses chaudes et froides alternativement sur les yeux fermés, on arrive facilement à diminuer la congestion choroïdienne et on arrête ainsi le progrès du mal. Les solutions qui pourront servir pour ces compresses sont les suivantes :

Rp.	Chlorhydrate n. de cocaïne	0 gr. 50
	Dionine.	0 gr. 30
	Digitaléïne	0 gr. 05
	Oxycyanure d'hydrargyre.	0 gr. 30
	Eau distillée de laurier cerise	25 gr.
	Eau distillée simple	275 gr.

Solution pour les compresses oculaires.

Ces compresses seront d'autant mieux supportées qu'elles seront soutenues par des sacs en caoutchouc remplis d'eau chaude et de glace alternativement.

Le traitement local seul ne suffirait pas à arrêter les altérations atrophiques de la choroïde, mais il faut aussi agir sur la santé générale, par des dérivatifs dirigés spécialement du côté des organes plus particulièrement atteints.

C'est ainsi qu'on agira utilement par les dérivatifs sur les parties inférieures du corps : des ventouses sèches ou scarifiées vers les parties lombaires, des purgatifs répétés, etc., prolongés pendant plusieurs mois.

Dr Galezowski.

Digitized by Google

INDEX BIBLIOGRAPHIQUE

Des lésions du fond de l'œil dans les infections générales aiguës, par le Dr PROTHON, chef de clinique ophtalmologique à la Faculté de Lyon (Octave Doin, éditeur).

Les aveugles à travers les âges. La clinique nationale ophtalmologique des Quinze-Vingts, par GOLESCEANO (Maloine, éditeur, 1902).

Troubles oculaires dus aux parasites intestinaux. BATARD (*Journal des Sciences médicales de Lille*, 8 mars 1902).

A propos de l'examen bactériologique de quelques sécrétions oculaires. PAINBLAN (*Echo médical du Nord*, 16 mars 1902).

Notes d'ophtalmologie. GUIOT (*Année médicale de Caen*, 15 février 1902).

De l'énucléation chez les enfants; ses inconvénients. Un procédé à lui substituer. DIANOUX (*Gazette médicale de Nantes*, 15 mars 1902).

Ectropion sénile opéré d'après le procédé d'Albert Terson. Guérison. Dr TERSON père (*Archives médicales de Toulouse*, 15 mars 1902).

Erysipèle des paupières. TROUSSAINT (*Marseille médical*, 1er mars 1902).

Lésions du fond de l'œil dans la pneumonie. Par PETERS (*La Presse médicale*, n° 5, p. 58, 1902).

Les traumatismes oculaires. Par LAVAL (*Bulletin gén. de Thérapeutique*, 15 février 1902). Dr A. YVERT.

NOUVELLES

Législation pour la protection de la vue en Amérique. — Un nouveau et intéressant projet de loi vient d'être formulé et présenté à la législature des Etats-Unis de New-York. Cette loi tend à obliger les éditeurs et les directeurs de journaux à imprimer leurs ouvrages, surtout les publications périodiques et journalières en caractères plus gros que ceux qui sont usités actuellement. C'est ainsi qu'on ne devra plus employer que des types de huit points et au-dessus.

Les législateurs américains ont été inspirés dans la rédaction de

Digitized by Google

cette loi par les rapports et les statistiques établis par les ophtalmologistes, et qui tendaient à prouver que la vue s'affaiblissait d'une manière inquiétante dans la masse de la population instruite de ces pays. Les efforts que font les yeux pour la lecture des caractères très fins étant une des causes de l'affaiblissement de la vue, ils cherchent à remédier à ce mal par la loi ci-dessus indiquée.

Modifications à la loi sur l'hygiène des établissements industriels. — La Chambre des députés a adopté les modifications suivantes :

« Art. 1er. — Sont soumis aux dispositions de la présente loi, les manufactures, fabriques, usines, chantiers, ateliers, laboratoires, cuisines, caves et chais, magasins, boutiques, bureaux, entreprises de chargement et de déchargement et leurs dépendances, de quelque nature que ce soit, publics ou privés, laïques ou religieux, même lorsque ces établissements ont un caractère d'enseignement professionnel ou de bienfaisance.

« Art. 2, § 4. — Les dispositions qui précèdent sont applicables aux theâtres, cirques et autres établissements similaires où il est fait emploi d'appareils mécaniques.

Art. 3. — Des règlements d'administration publique rendus après avis du Comité consultatif des arts et manufactures détermineront : « 1° les mesures générales de protection et de salubrité applicables à tous les établissements assujettis, notamment en ce qui *concerne l'éclairage*, l'aération ou la ventilation, les eaux potables, les fosses d'aisances, l'évacuation des poussières, vapeurs, les précautions à prendre contre les incendies, le couchage du personnel, etc; 2° au fur et à mesure des nécessités constatées, les prescriptions particulières relatives soit à certaines professions, soit à certains modes de travail. Le Comité consultatif d'hygiène publique de France sera appelé à donner son avis en ce qui concerne les règlements généraux prévus sous le n° 1er du présent article. La présente loi sera appliquée trois mois après la date de sa promulgation ».

Congrès international de médecine. — Le XIVe Congrès international de médecine, aura lieu à Madrid, du 23 au 30 avril 1903.

Dans presque tous les pays d'Europe et d'Amérique, des Comités nationaux de propagande se sont constitués. Le ministre des affaires étrangères d'Espagne a adressé une invitation à toutes les Universités, Ecoles de Médecine, etc., ainsi qu'aux principales Sociétés médicales de tous les pays. Tout fait prévoir que la participation à ce Congrès ne le cédera en rien à celle des Congrès passés.

Digitized by Google

Les différentes sections ont arrêté déjà leurs thèmes officiels et ont commencé à désigner les rapporteurs étrangers. Dans le programme préliminaire qui va être publié dans peu de temps figureront, en outre des thèmes officiels, nombre de communications qui ont été annoncées.

MM. les médecins qui désirent s'inscrire comme membres sont priés de le faire le plus tôt possible, en joignant à leur demande un chèque sur Madrid de 25 francs.

Le sectionnement du Congrès est définitivement établi comme suit : 1° Anatomie (Anthropologie, Anatomie comparée, Embryologie, Anatomie descriptive, Histologie normale et Tératologie); 2° Physiologie, Physique et Chimie biologiques; 3° Pathologie générale, Anatomie pathologique et Bactériologie; 4° Thérapeutique et Pharmacie; 5° Pathologie interne; 6° Maladies mentales; 7° Pédiatrie; 8° Dermatologie et Syphiligraphie; 9° Opérations chirurgicales et Urologie; 10° Ophtalmologie; 11° Otologie et Rhino-Laryngologie; 12° Odontologie; 13° Gynécologie; 14° Hygiène militaire et navale; 15° Hygiène, Epidémiologie; 16° Médecine légale et Toxicologie.

Commission pour étudier la cause de la cécité. — Sur la proposition de M. le prof. de Lapersonne, une commission de neuf membres a été nommée par la Société française d'ophtalmologie, qui devra étudier la cause de la cécité en France, et les moyens de la prévenir et de conjurer le danger par l'assistance des aveugles.

Cette commission présentera le rapport à M. le ministre de l'intérieur, basé sur le travail de MM. les docteurs Trousseau et Truc et qui établira les statistiques générales des aveugles dans les départements par les soins des préfets et des conseils d'hygiène.

En se basant sur ces données statistiques la commission rédigera des rapports sur les mesures administratives qu'il y aura à prendre pour remédier au mal et préserver les yeux des conséquences d'ophtalmies et des différentes causes de la cécité.

Le docteur Parisotti s'est associé à ce vœu en y ajoutant que les mêmes études devraient être faites par des recherches internationales des spécialistes ophtalmologues.

Dr Galezowski.

Le Gérant : Félix Alcan.

6048. — L.-Imprimeries réunies, B, rue Saint-Benoît, 7. — Motteroz, directeur.

Digitized by Google

DE L'OPHTALMIE GRANULEUSE

DANS LE CERCLE DE LAGHOUAT

(PROVINCE D'ALGER)

PAR

Le Dr P.-H. SAGRANDI

Médecin-major de 2e classe au 11e régiment de dragons, à Tarascon.

Pendant notre séjour à Laghouat, profitant des avantages que nous donnait la double fonction médicale dont nous étions chargé (service du Bureau arabe et de la Colonisation), nous nous sommes attaché à faire une petite enquête sur l'état de l'ophtalmie granuleuse; nous avons observé minutieusement cette affection, aussi bien chez ceux qui étaient en pleine voie d'évolution granuleuse, que chez les individus qui ne portaient plus que des stigmates de cette maladie.

Notre petite étude portait sur la fréquence relative de cette affection chez les divers habitants du Cercle, c'est-à-dire les Ksouriens, ou habitants des villages des oasis, appelés ksours, les Nomades, les Juifs et les Européens (Français et Espagnols); sur l'influence des conditions d'altitude et des conditions d'habitation; enfin sur le traitement qui réussissait le mieux et les mesures prophylactiques qui seraient les plus faciles à prendre.

Le Cercle de Laghouat commence à 50 kilomètres au sud de Djelfa, s'étend à 150 kilomètres au sud de la ville de Laghouat, et à 200 kilomètres au sud-est : il a une superficie de 341,500 hectares, en plaines et montagnes. Le pays montagneux se trouve principalement vers le Nord-Ouest où sont deux chaînes de montagnes, celle de Lazreg, et celle du Mylock (1,200 à 1,500 mètres d'altitude). L'oasis, qui comprend dix mille palmiers et plusieurs ksours, est à 750 mètres d'altitude; les autres régions du Cercle sont à une altitude qui oscille entre 700 mètres et 900 mètres. Le pays, en gé-

Digitized by Google

néral, est très sec, sauf dans l'intérieur de l'oasis; on n'y rencontre pas de marécages. Le climat est plutôt sec; la température maxima + 45° et la température minima + 6°.

Dans ce grand territoire militaire, les habitants étaient au nombre de 14,397, presque tous Arabes, sauf quelques rares Juifs, à Tadjemout et à Aïn-Mahdi.

La population sédentaire des ksours se répartissait ainsi :

El-Assafia	353
El-Haouita	338
Aïn-Mahdi	736
El-Hirane	853
Tadjemout (900 m. d'alt.)	871

Les habitants de ces villages étaient dans les mêmes conditions que ceux de la commune mixte de Laghouat.

La population nomade comprenait les tribus des montagnes dont le nombre d'habitants était de 1,550, et les Larbâa comprenant cinq fractions de tribus (5,603 hab.); toute cette population vivait au grand air, sous la tente, dans un milieu plus pur que les habitants des villages; mais elle était plus exposée aux rayons ardents du soleil et aux nuages de sable.

D'après ce que nous avons pu voir nous-même et d'après les renseignements qui nous avaient été fournis par plusieurs membres du Bureau arabe, l'affection granuleuse était peu connue chez les nomades. Les principales affections oculaires que nous avons remarquées étaient la conjonctivite simple et la conjonctivite catarrhale, ne guérissant pas franchement et laissant les conjonctives et les bords palpébraux légèrement congestionnés; ces deux affections avaient-elles un lien de parenté avec l'affection granuleuse, nous ne le pensons pas; l'examen le plus attentif ne nous avait pas permis de trouver la moindre trace de granulation, et la proportion très faible d'yeux leucomateux était également une preuve que ces maladies n'avaient rien de commun avec le trachôme : elles étaient provoquées par l'intensité de la lumière du jour, les tourbillons de vent et de sable, et aussi la malpropreté; elles n'étaient pas chez ces nomades la première manifesta-

Digitized by Google

tion de la greffe granuleuse; elles auraient préparé simplement le terrain, si celui-ci avait été fécondable; mais il n'en était pas ainsi, car la plupart d'entre eux jouissaient d'une immunité relative due en grande partie à l'altitude, à l'absence de marécages, à la dissémination et la vie au grand air, et enfin à la question d'idiosyncrasie, n'étant, presque tous, ni paludiques, ni scrofuleux.

La commune mixte de Laghouat a une superficie de 2,062 hectares, en plaines, montagnes et coteaux, et une population de 6,062 habitants :

Juifs.	831	Arabes.	4,800
Français.	156	Espagnols	275

La garnison n'était pas comprise dans ce dénombrement.

Dans l'intérieur de l'oasis, les sédentaires ou Ksouriens habitaient des maisonnettes basses, sans fenêtres, construites avec des mottes de terre argileuse; ils vivaient entourés d'immondices, en promiscuité avec des animaux de toutes sortes; sur eux-mêmes, ils conservaient, nuit et jour, les mêmes vêtements, et la plupart ne les renouvelaient qu'une fois l'an, durant les fêtes qui suivaient le jeûne du Rhamadan.

Dans l'intérieur de leurs maisonnettes privées de fenêtres, et de cheminées, bien entendu, ils allumaient, pour leurs besoins culinaires, du feu dont la fumée s'échappait difficilement; malpropreté, encombrement, fumée, voilà des causes d'irritation, d'infection et de débilitation qui faciliteront, tôt ou tard, l'éclosion ou le développement du trachôme.

A côté des indigènes de l'oasis vivaient des Européens (Français et Espagnols) et des Juifs; leurs conditions d'habitation (hormis quelques exceptions pour certaines familles françaises) étaient les mêmes.

Les Juifs se tenaient dans une malpropreté repoussante; couverts de vermine, la plupart atteints d'affections cutanées d'origine tuberculeuse ou syphilitique, ils offraient un ter-

Digitized by Google

rain très fertile à la génèse et au développement de la granulation.

Les Européens, débitants de liqueurs pour la plupart, vivaient dans une grande misère, habitaient des logements semblables à ceux des indigènes et étaient débilités par les privations et les fatigues du climat.

Nous avons trouvé des granuleux partout, dans toutes les maisons, et nos observations sont venues confirmer l'opinion, très répandue, de la corrélation entre la conjonctivite granuleuse et l'agglomération de gens malpropres.

Si l'oasis de Laghouat se trouve à une altitude, qui d'après certaines opinions, ne serait pas bien favorable à l'affection qui nous occupe, elle possède une cause directe de l'aggravation de ce mal, c'est l'humidité constante qui y règne, produite par le grand nombre de canaux d'irrigation, appelés « seghias » qui sillonnent les jardins.

En totalisant, sans distinction de races, le nombre de malades granuleux, que nous avons visités pendant un an, nous pouvons évaluer à 12 ou 13 p. 100 environ la proportion atteinte : le pourcentage des hommes était moindre de 1/8 par rapport à celui des femmes et des enfants.

Ce fait s'expliquerait par la présence plus constante de la femme et de l'enfant dans leur domicile, qui est infecté et qui se trouve être un centre de débilitation et contamination.

Fréquence relative par nationalité. — Il était intéressant pour nous de savoir si le trachôme présentait une affinité particulière pour telle ou telle catégorie des habitants de l'oasis.

Sur 860 granuleux qui se sont présentés pendant une année nous avons compté :

Ksouriens	680
Juifs	145
Français	10
Espagnols	25

Digitized by Google

Si on se rapporte à la densité de chacune des catégories de la population, on obtient le pourcentage suivant :

Ksouriens	14	p. 100.
Juifs	17,4	—
Français	6,4	—
Espagnols	9	—

L'ordre de fréquence par nationalité est donc le suivant :

Juifs	1
Arabes	2
Espagnols	3
Français	4

Les Juifs, nous le voyons, sont au premier rang; leur malpropreté repoussante, leur entassement dans des maisons et des quartiers mal aérés, ne recevant pas le soleil, leur cohabitation avec des animaux, leur constitution lymphatique et scrofuleuse, due, peut-être en grande partie, à leurs mariages consanguins, en font un terrain très favorable à la granulation.

L'Arabe vient ensuite; il se trouve dans les mêmes conditions d'habitation, mais ne prend probablement le second rang que grâce à sa constitution plus robuste.

Les Européens fournissent un plus petit nombre de granuleux; si les conditions d'habitation sont à peu près analogues avec celles des Arabes et des Juifs, si leur santé délabrée par le climat les met dans un état d'infériorité, par rapport aux indigènes, les règles d'hygiène, qu'ils observent bien mal, mais enfin qu'ils essaient d'appliquer, les préservent un peu. Les Français sont les derniers, c'est-à-dire les moins atteints, car leurs notions d'hygiène sont plus étendues et ils comprennent mieux la nécessité de se faire soigner dès le début de la maladie.

Nous avons eu l'occasion de voir très peu de nègres à Laghouat; mais d'après les informations et les observations recueillies pendant notre voyage à El-Goléa, les nègres habitant

Digitized by Google

depuis longtemps le pays, et ceux amenés du Gourara et des autres oasis sahariennes, seraient à peu près indemnes de l'affection trachômateuse.

Symptomatologie. — Nous n'avons été appelé à soigner l'ophtalmie granuleuse, à son début, que chez les Français et, ce qui peut paraître étonnant, chez les Juifs.

Chez les Espagnols et chez les Arabes, moins soigneux et plus indifférents, nous ne l'avons traitée que malgré eux, lorsqu'ils venaient nous consulter pour d'autres affections; notre curiosité nous faisait découvrir chez eux une maladie dont ils ne soupçonnaient pas l'existence; chez les uns et les autres nous trouvions, une fois la paupière retournée, de petites granulations avec injection, au pourtour, de la conjonctive palpébrale; la conjonctive oculaire était aussi fortement injectée; on trouvait des inégalités, pour ainsi dire transparentes, autour de la cornée.

Dans une forme plus avancée de la maladie, les granulations étaient plus volumineuses, molles ou crétacées, avec un point jaunâtre au centre. Il existait de petits abcès périphériques, qui amenaient rapidement des ulcères avec perforation de la cornée et hernie de l'iris.

Ces diverses formes étaient compliquées de secrétion séro-purulente.

Dans les cas plus avancés, nous avions des complications sans nombre, dont les plus fréquentes étaient : blépharites, trichiasis, entropion et ectropion; kératites, leucomes et staphylômes de la cornée, plus ou moins prononcés. Consécutivement aux lésions cornéennes, l'iris s'enflammait aussi; par suite iritis ou irido-choroïdites, d'autant plus graves, que chez la plupart de nos malades un autre facteur entrait en jeu, la syphilis.

Bon nombre de ces malades avaient de l'obstruction des voies lacrymales avec tumeur lacrymale suppurée.

Nous mentionnerons simplement, à titre d'exemple de l'indifférence des Arabes ou de leur manque de confiance, que beaucoup d'entre eux ne venaient à la visite que lorsque

Digitized by Google

l'un de leurs yeux était complètement perdu et l'autre atteint déjà de kératite granuleuse avec menace de staphylôme.

De ces diverses catégories d'habitants, quels étaient ceux qui venaient avec le plus d'empressement consulter le médecin français ? Nous les classerons d'après les numéros d'ordre suivants :

Français	1
Juifs	2
Arabes	3
Espagnols	4

Les Français et les Juifs se présentaient dès le commencement de la conjonctivite granuleuse, de la sécrétion séro-purulente, c'est-à-dire de la poussée aiguë; ils suivaient consciencieusement le traitement; mais il était impossible de faire comprendre aux Juifs qu'avec de la prudence et de la propreté, ils pouvaient se mettre à l'abri de la contamination.

Les Espagnols, qui nous ont paru ressembler beaucoup aux Arabes par leurs mœurs, leur insouciance et leur fatalisme, ne venaient, comme ces derniers, que lorsqu'ils ne pouvaient plus ouvrir leurs yeux et encore cessaient-ils rapidement le traitement, trouvant qu'il n'agissait pas assez vite.

Les Arabes consultaient le médecin français, mais ils ne venaient à lui qu'après avoir usé de tous les remèdes indiqués par leurs « toubibs ».

Médecine arabe. — Dans la ville de Laghouat il y a un certain nombre de médecins arabes; les uns sont de vulgaires charlatans, absolument ignorants, qui prétendent posséder, par héritage, le secret de remèdes merveilleux; les autres ont une certaine instruction et pratiquent selon des livres de médecine, écrits en langue arabe, qui leur sont envoyés de Constantinople ou de Syrie.

Pour eux les granulations sont de trois variétés: la première ressemble aux grains qui se trouvent dans l'intérieur d'une figue sèche; ces grains sont disséminés en dedans de la pau-

Digitized by Google

pière, ils sont pointus; la deuxième consiste en de petits boutons blancs, qui viennent se loger dans les paupières; la peau, qui recouvre ces boutons, se pèle. Enfin la troisième ne comporte pas de boutons; elle se reconnaît par la lourdeur des paupières, qui deviennent épaisses et dures.

La cause des granulations tient au vice du sang et aux mélanges d'humeurs qui se trouvent dans le corps humain; le malade éprouve sans cesse le besoin de se frotter les yeux.

Telle est l'opinion des Arabes sur la maladie; voyons comment ils la soignent. Ils commencent par saigner le malade aux deux mains, en lui ouvrant une veine qu'ils appellent « ouseilem » et qui se trouve entre l'annulaire et l'auriculaire; ils ouvrent aussi une veine du front. La saignée est pratiquée deux fois par mois.

Le malade ne doit manger que des aliments légers, autant que possible des légumes. On lui fait boire le jus de certains fruits ou légumes, qu'on a fait cuire et macérer dans de l'eau. On prescrit souvent l'usage interne de l'eau de rose.

Pour les deux dernières variétés de la maladie, les médecins arabes emploient quelquefois le grattage, pratiqué avec un instrument spécial, ayant la forme d'une petite spatule en bois, ou bien avec un fragment d'écume de mer ou bien encore avec des feuilles de figuier, du safran, du plomb brûlé ou du cuivre fondu. Ils instillent souvent dans les yeux granuleux quelques gouttes de fiel de chèvre ou de porc.

Relation avec les conjonctivites catarrhale et purulente. — Les deux affections des yeux qui jouent un grand rôle dans le Sud et aggravent le plus les granulations sont la conjonctivite catarrhale et la conjonctivite purulente (cette dernière plutôt parmi les sédentaires que parmi les nomades); elles préparent le terrain chez ceux qui n'étaient pas encore granuleux; elles aggravent le mal, en lui donnant une poussée très aiguë, chez ceux qui possédaient la granulation à l'état latent.

Nous avons pu constater souvent que la conjonctivite catarrhale aiguë, après un traitement de dix à quinze jours,

Digitized by Google

revêtait une allure chronique; c'était alors une première manifestation de l'infection granuleuse.

Ces conjonctivites sont favorisées par l'intensité de la lumière du jour, la réflexion des rayons du soleil sur les murs peints en blanc et sur le terrain pierreux, dénudé et sablonneux, surchauffé par le soleil.

L'influence du rayonnement nocturne, qui est connue et signalée depuis longtemps, agit aussi d'une façon certaine et prépare bien le terrain.

Tous les Arabes de l'oasis couchent en plein air, pendant l'été; quelques-uns se couvrent de leurs burnous, et tous les autres, les plus nombreux, ne se couvrent pas les yeux.

Les tourbillons de vent sont très fréquents en été : ils arrivent sous forme de cyclones : ce sont des orages secs qui durent quelquefois plusieurs heures : l'air tient en suspension du sable et toutes sortes de détritus, qui pénètrent partout et ont incontestablement une action très nocive sur les yeux.

L'influence des saisons sur le développement de ces deux affections est certaine, elle l'est donc aussi sur le trachôme.

Nous avons noté, par mois, pendant une année, le nombre de consultants venus à la visite du Bureau arabe et de la Municipalité.

La courbe que nous avons relevée graphiquement indique une élévation en mai et en septembre.

Il est difficile d'expliquer cette influence atmosphérique, que nous avons constatée également dans le Tell, et qui se manifeste peut-être sous l'influence de certains miasmes méphitiques, des vents, et de la floraison des cactus et autres arbres.

En définitive, les conjonctivites aiguë ou catarrhale, et l'ophtalmie purulente, nous paraissaient être des entités morbides différentes, mais à notre avis elles préparaient d'une façon certaine l'évolution de la granulation, affection endémique dans l'oasis.

Nous avons fait remarquer plus haut que dans les tribus nomades les affections conjonctivales étaient fréquentes, tandis que le trachôme était rare.

Digitized by Google

Aux différentes causes occasionnelles que nous avons citées plus haut, il faut ajouter la blennorragie, qui était très fréquente parmi les sédentaires : cette affection contri-



buait beaucoup au développement de l'ophtalmie purulente.

Les germes fermentescibles de cette maladie, transmis par les linges, les mains, les mouches, donnaient lieu à de véri-

Digitized by Google

tables épidémies. On comprendra aisément quel essor prenait la granulation dans ce milieu nosocomial.

Fréquence relative dans les diverses classes de la population. — L'ophtalmie granuleuse est endémique dans le Cercle de Laghouat, mais il y avait incontestablement une différence sensible dans la proportion des cas observés dans la classe pauvre et dans la classe plus aisée.

Quelle pouvait être la raison de cette différence, si ce n'est l'observation de quelques règles d'hygiène? Nous avions très peu de granuleux dans les familles aisées, arabes ou françaises; nous ne disons rien des Espagnols, représentés seulement par la classe pauvre, et des Juifs, qui malgré leur fortune relative, continuaient à mener la même vie que les misérables.

On a dit souvent que l'ophtalmie granuleuse était la maladie du pauvre : dans le Sud-Algérien elle l'est, peut-être, plus que partout ailleurs, car les conditions dans lesquelles vivent la plus grande partie des habitants sont en contradiction complète avec les mesures prescrites par l'hygiène publique et l'hygiène privée.

S'il est une preuve que l'hygiène suffit quelquefois à enrayer l'affection granuleuse à son début, n'est-ce pas l'absence, presque totale, de cette maladie que nous avions constatée chez les tirailleurs indigènes du 1er Régiment au moment où nous faisions partie de ce corps de troupe?

Ces indigènes n'avaient été admis, il est vrai, à contracter un engagement qu'après un examen complet; mais certainement la plupart avaient eu des maux d'yeux pendant leur enfance et possédé aussi des granulations, qui, étant à l'état latent au moment de l'engagement, avaient échappé à l'examen le plus attentif.

Nous avions, du reste, trouvé chez plusieurs de nos tirailleurs des cicatrices de la conjonctive et des altérations des bords palpébraux, qui avaient été occasionnées par des granulations.

Nous pensons que le fait de n'avoir pas eu à soigner de

Digitized by Google

conjonctivite granuleuse chez des indigènes qui avaient eu des granulations ou qui avaient vécu dans un milieu contaminé par cette maladie, nous permettait de conclure qu'il résultait de l'engagement un changement de condition sociale et partant, une obligation d'observer certaines règles de l'hygiène, qui empêchaient l'évolution de la granulation et enrayaient la poussée aiguë, qui serait fatalement survenue dans la condition sociale précédente.

C'était la guérison, pour ainsi dire spontanée, consécutive à l'amélioration, très sensible, de l'état général et aux soins hygiéniques exigés par la tenue et les règlements militaires.

Prophylaxie. — Quand on voit ce nombre considérable d'aveugles, ces femmes, ces enfants et ces adultes devenir à leur tour la proie du trachôme, on se dit qu'il faut absolument arriver, par tous les moyens, à apprendre à ces malheureux, que la granulation est une maladie contagieuse, que le fait d'habiter des logements mal aérés, humides, sales, favorise l'éclosion et la transmission de cette terrible maladie; que la contamination directe, entre sujets séjournant dans un même local, est certaine.

Mais on s'aperçoit rapidement que la tâche est dure, sinon impossible.

Il est difficile de se faire comprendre par des gens insouciants et incrédules.

Prévenir le mal, c'est trop leur demander.

L'autorité militaire devrait ne pas se lasser de leur venir en aide et de leur édicter des règlements, en vue de les soumettre à quelques mesures hygiéniques, indispensables à la lutte contre l'ophtalmie granuleuse; elle devrait les obliger à aérer leurs logements par des fenêtres, qui laisseraient pénétrer l'air et les rayons du soleil; à pratiquer la désinfection des locaux par le badigeonnage des murs et du parterre avec le lait de chaux au 20 p. 100, et la désinfection des effets et linges qui ont servi aux granuleux, par l'ébullition. Ces mesures si simples, si pratiques, pourraient être à la longue, à force d'insistance, comprises et observées.

Digitized by Google

Il faudrait, à la suite d'enquêtes domiciliaires, engager et au besoin obliger à venir à la consultation tous ceux qui sont atteints d'affections oculaires.

Les Ecoles devraient être inspectées et surveillées au point de vue des yeux; les parents des enfants malades seraient invités à les présenter aux visites et à les garder chez eux jusqu'à ce que la période aiguë fût passée et la sécrétion muco-purulente tarie.

Dans les centres un peu importants, comme Laghouat, par exemple, il serait possible, pour ne pas priver les granuleux de l'instruction, de créer une classe spéciale pour ces petits malades, dans un local isolé; le maître serait en même temps chargé de surveiller les soins hygiéniques donnés par les parents.

Dans les cafés maures et autres lieux de réunion (bains, mosquées, synagogues, etc.), des conférenciers leur rappelleraient les dangers que font courir les granuleux, les dangers que ces malades courent eux-mêmes, et la facilité relative d'enrayer le mal lorsqu'on s'y prend dès le début; ils leur enseigneraient que la propreté est indispensable pour éviter la contagion et les complications, et qu'il existe des moyens très simples de se soigner eux-mêmes lorsque l'éloignement ne leur permet pas de venir à la consultation.

Ces mêmes recommandations devraient être faites aux Européens, par la voie de l'affichage ou du crieur public, et de conférences.

Toutes ces mesures prophylactiques seraient certainement peu observées au début, malgré le zèle de l'administration militaire et du corps médical; mais, à force de les répéter, on arriverait à un petit résultat appréciable et ce serait déjà un immense progrès.

Traitement. — Nous les avons presque tous essayés, nous avons donné la préférence au traitement énoncé plus bas.

Nous nous sommes rapporté, bien entendu, à la forme sous laquelle le trachôme se présentait : forme aiguë ou chronique. Dans la première, cautérisations au pinceau, avec une solu-

Digitized by Google

tion de nitrate d'argent, variant selon l'intensité du mal de 1/100 à 1/20 : à ces cautérisations, nous avons joint des lavages fréquents, chauds, boriqués, ou avec de l'eau bouillie à 35° ou 40°, pratiqués avec un laveur, de façon à avoir assez de force, pour faire pénétrer le liquide entre les paupières tuméfiées, jusque dans le fond des culs-de-sac palpébraux; nuit et jour, d'une façon permanente, les yeux étaient recouverts de compresses, soumises préalablement à l'ébullition et imbibées d'eau boriquée tiède, sous le taffetas imperméable. Cette précaution nous paraissait indispensable en raison du rôle considérable que jouent les mouches dans la propagation du contage.

Dans la deuxième forme, les granulations étant plus ou moins volumineuses, nous employions les scarifications avec massage à la poudre boriquée ou la pommade iodoformée, l'excision et le brossage énergique au sublimé et, dans l'intervalle, des lavages à l'eau bouillie ou boriquée, chaude à 40°.

Dans tous les cas, nous nous assurions s'il existait des complications cornéennes (ulcères ou abcès), nous employions alors les collyres d'atropine et la vaseline boriquée ou iodoformée, glissée entre les paupières, nous complétions le traitement par le pansement chaud.

Nous avions essayé quelquefois le collyre au bleu de méthylène (solution au 1/1000); il nous avait donné d'assez bons résultats, aussi bien dans les conjonctivites granuleuses, dont il faisait rapidement disparaître les phénomènes inflammatoires, que dans les kératites consécutives, à forme grave (ulcérations, pannus, etc.).

Conclusions. — En résumé, dans le Cercle de Laghouat, la conjonctivite granuleuse existait très peu chez les nomades, et faisait un grand nombre de victimes chez les sédentaires pauvres, de quelque nationalité qu'ils fussent, c'est-à-dire chez ceux qui vivaient dans des maisons humides, privées d'air et de lumière, entourés d'une malpropreté repoussante.

Dans les ménages aisés, arabes et français, l'encombrement et la malpropreté ayant fait place à une hygiène bien entendue,

Digitized by Google

la granulation avait diminué de fréquence et même disparu.

L'immunité relative dont jouissaient les nomades était due en partie à l'altitude, car une bonne partie d'entre eux habitaient les montagnes, et surtout au grand air, à la dissémination et à la vie sous la tente, loin des causes nombreuses qui, si elles n'engendraient pas la granulation chez les sédentaires, accéléraient du moins son évolution.

Nous pouvons, en outre, affirmer que grâce aux soins médicaux demandés à temps, cette affection avait été bien atténuée dans son intensité chez les Européens et chez les Juifs et que les lésions consécutives à la granulation tendaient à disparaître ou à devenir de plus en plus rares.

Cette amélioration irait en augmentant et répandrait ses bienfaits chez les Arabes également, le jour où l'administration militaire obligerait toute cette population de l'oasis à s'incliner devant les règles de l'hygiène et à suivre les conseils des médecins français.

Dr P.-H. Sagrandi.

SOCIÉTÉ D'OPHTALMOLOGIE DE PARIS

Séance du 3 juin 1902

Présidence de M. Wuillomenet

M. Péchin, *secrétaire annuel*, lit le procès-verbal, qui est adopté.

M. Morax, *secrétaire général*, dépouille la correspondance, qui comprend :

Un certain nombre de réponses au sujet du tarif des honoraires médicaux. Elles seront l'objet d'un rapport spécial;

Une lettre du Dr Dehenne s'excusant de ne pouvoir assister à la séance et demandant la nomination d'un autre rapporteur pour le travail adressé par le Dr Giraud.

Une lettre du Dr Caudron, s'excusant de ne pouvoir assister à la séance.

Digitized by Google

Le rapport annuel de la Commission permanente de l'hygiène de l'enfance par M. Porak.

Le rapport général de l'Académie de Médecine sur les *vaccinations et revaccinations.*

ELECTIONS. — *Election d'un membre titulaire :*

Votants : 16. M. Broca obtient 12 voix; M. Druault, 4 voix. — M. BROCA est nommé membre titulaire.

Election d'un membre correspondant national :

M. ABT est nommé à l'unanimité de 15 votants.

M. LE PRÉSIDENT déclare vacante une place de membre titulaire.

M. SULZER. **Myopie à développement rapide d'origine probablement syphilitique** (*Présentation de malade*). — La femme courbée et d'aspect âgé que vous venez de voir n'est âgée que de 23 ans. Elle entra le 3 mars 1902 à l'hôpital Broca, salle Natalis, n° 36 (service du Dr Brocq), se plaignant de violentes douleurs de tête, de douleurs thoraciques et de faiblesse générale.

Elle acquit la syphilis en avril 1901 et les manifestations de cette maladie furent dès le début intenses : adénopathie énorme, affections amygdaliennes graves, douleurs ostéocopes pariétales et surtout frontales dès le second mois de l'infection. Un séjour à l'hôpital de la Charité, en juin 1901, améliore certains symptômes (amygdalites et tuméfaction de la région sous-maxillaire) mais ne fait pas disparaître les douleurs de tête.

Deux points sont à noter dans les antécédents de la malade, recueillis par M. Jillhoulaud, externe des hôpitaux. Les règles. apparues à l'âge de 16 ans, ont amené un trouble de la santé qui a duré cinq à six mois et au cours duquel la vue de la malade a été très faible. La santé revenue, la vision de l'œil gauche est redevenue bonne, tandis que l'œil droit, faible de naissance, resta tel qu'il était auparavant. En dehors de cet accident passager cet œil présente des troubles du cristallin, probablement congénitaux. La malade a toujours reconnu le nom des rues d'aussi loin que les autres personnes et travaillait et lisait à la distance ordinaire. Elle sait que pour le travail elle ne se sert que de son œil gauche. Peu de temps avant d'entrer à l'hôpital Broca elle voyait encore à grande distance aussi bien que de près mais sa vue avait un peu faibli, les objets étaient entourés d'un léger brouillard.

A son entrée à l'hôpital (3 mars 1902) on constata des syphilides pigmentaires très accentuées au cou et à l'aisselle gauche et des syphilides vulvaires. Elle a été successivement soumise aux fric-

Digitized by Google

tions, aux injections de cacodylate iodo-hydrargyrique et aux injections de calomel.

Le 11 mars, elle vient à la consultation d'ophtalmologie se plaignant d'un abaissement récent et considérable de la vue. L'œil droit présente des troubles cristalliniens circonscrits disséminés, fort probablement congénitaux; il a toujours été plus faible que le gauche. Les membranes profondes des deux yeux sont normales à l'exception de staphylomes postérieurs d'apparence particulière. L'acuité visuelle est inférieure à 0,1 (5/50) sans verres; avec le verre concave — 10,0 dioptries elle remonte presque à la normale à l'œil gauche et à 0,4 (5/20) à droite.

Des deux côtés il y a des croissants, dont la largeur dépasse légèrement le quart du diamètre papillaire; ce qui frappe surtout c'est la coloration sombre, ardoisée de ces deux croissants. Depuis que nous observons la malade, la largeur du croissant a augmenté. Dans quelques endroits, le pigment qui leur donne cet aspect ardoisé et opaque a disparu, laissant voir, sur une étendue grosse comme une petite tête d'épingle, les vaisseaux choroïdiens.

L'emploi énergique et continu de l'atropine a fort peu diminué la myopie; avec les pupilles dilatées l'acuité est quelque peu moins bonne des deux yeux et la malade voit également bien avec les verres — 9,0 et — 10,0.

Si l'assertion de la malade, d'avoir bien vu à distance peu de temps avant son entrée à l'hôpital, est exacte, et rien n'est venu la rendre suspecte, cette myopie de 9 à 10 dioptries se serait développée en peu de semaines. Or il s'agit d'une vraie élongation du globe.

On connaît fort bien la myopie traumatique par spasme hystérique de l'accommodation et la myopie produite par une rupture partielle ou complète du ligament suspenseur du cristallin. On sait également que l'élongation du globe peut survenir à la suite d'un traumatisme du globe ou du crâne.

Kugel (*Graef's Archiv*, t. XVI, p. 323, année 1870) rapporte l'observation de deux soldats turcs, atteints tous les deux pendant l'insurrection de Samos d'une plaie cranienne ayant occasionné une méningo-encéphalite suppurée chronique. Les deux soldats présentèrent une élongation énorme de leur œil droit avec abaissement avancé de la fonction rétinienne par une rétino-choroïdite métastatique.

C'est de ce genre de cas qu'il faudra rapprocher l'observation de notre malade. Ce qui frappe dans l'évolution de sa maladie c'est l'encéphalopathie violente et persistante, qui n'a pas cessé d'occasionner des douleurs ininterrompues depuis dix mois consécutifs. Les symptômes d'affection en foyer manquent, mais la

Digitized by Google

perte de mémoire, les phobies, l'asthénie générale sont très caractérisées. Ces symptômes sont presque identiques à ceux que Kugel observa chez ses deux malades.

Récemment Antonelli et Cruchandeau ont exposé les relations qui existent entre la vérole et la myopie monoculaire.

Ce qui précède a été rédigé vers la fin de mars de cette année Une réaction violente mais passagère, occasionnée par une injection de calomel, retint la malade au lit lors de la séance d'avril. Aujourd'hui je n'ai que deux mots à ajouter aux remarques précédentes. De tous les traitements mis en œuvre les injections de calomel ont donné les meilleurs résultats; elles ont amélioré l'état général d'une façon remarquable et ont diminué les symptômes douloureux. Malgré l'emploi continu de l'atropine le degré de myopie n'a pas diminué. La coloration noire des croissants a fait place, ainsi que vous avez dû le remarquer, à une coloration rougeâtre.

M. Antonelli. — J'ai été particulièrement heureux de voir annoncée et d'entendre la communication de M. Sulzer, car elle représente encore une contribution aux recherches cliniques qui sont venu confirmer, depuis 1897, les faits énoncés dans ma thèse sur les stigmates ophtalmoscopiques dus à la syphilis. J'ai soutenu que la myopie monoculaire, ou bien la myopie beaucoup plus élevée d'un œil que de l'autre, se rencontre souvent chez les hérédo-syphilitiques, lorsque les altérations du fond de l'œil, rudimentaires ou classiques, sont plus prononcées dans l'un des deux yeux. Des faits analogues ont été démontrés par le Dr Cruchandeau, dans sa thèse de l'année dernière, sur la syphilis conceptionnelle dépistée grâce à l'examen oculaire.

La myopie acquise, à l'âge adulte, sous l'influence de la syphilis, doit être un fait plus rare que la myopie monoculaire ou l'anisométropie myopique considérable des jeunes sujets hérédo-syphilitiques, car l'on conçoit aisément que l'allongement de l'œil, sous l'influence des affections des membranes diminuant la résistance de la coque oculaire soit d'autant plus facile que le sujet est plus jeune. L'avancement du système cristallinien n'entre nullement en jeu, comme M. Sulzer l'a du reste bien dit, dans ce genre de myopie. Quant aux efforts d'accomodation et de convergence, je crois que leur rôle a été plutôt exagéré, ces temps derniers, en oubliant beaucoup trop que toute myopie, tant soit peu élevée, est l'expression d'un état pathologique des membranes profondes. — En ce qui concerne la *myopie syphilitique* (car aujourd'hui il est permis de se servir de cette locution, sans toutefois négliger les réserves qu'elle comporte), les apparences du pseudo-staphylome tel que dans le cas que nous venons d'examiner, et les altérations

Digitized by Google

pigmentaires du fond de l'œil, notamment de la région péripapillaire, sont bien faites pour nous montrer la nature de l'affection.

M. Kalt. — La question est celle-ci : Peut-on voir évoluer chez des adultes des scléro-choroïdites avec myopie forte, du même type que chez les enfants? Pour moi j'ai observé un cas bien net de scléro-choroïdite avec myopie de 10 dioptries chez une dame qui s'observait bien et qui certainement avait une vision excluant toute hypothèse de myopie antérieure. Cette personne était percluse de rhumatismes et se plaignait beaucoup de douleurs périoculaires. J'ai déjà signalé des altérations choroïdiennes à la suite de douleurs névralgiques, et je suis convaincu que certaines choroïdites disséminées relèvent d'une altération nerveuse.

L'explication de ces cas est difficile. Pour le moment je crois qu'il importe surtout d'en rappeler le plus d'exemples possible.

M. A. Terson. — On voit quelquefois des myopies élevées, sans lésion du cristallin, accompagner des chorio-rétinites à marche rapide, chez certains sujets, en particulier des femmes à la ménopause, ou des myopies minimes subir à ce moment-là des élévations considérables.

M. Dreyer-Dufer s'étonne que l'on n'ait pas envisagé la question de la myopie d'origine choroïditique utérine. La caractéristique du cas de choroïdite que nous décrit M. Sulzer paraît être l'énorme pigmentation chorio-rétinienne centrale ; or cette pigmentation exagérée doit être rapprochée à mon avis de la pigmentation reflexe diffuse du début de la grossesse. La malade en question a certainement fait une fausse couche avant le début de cette affection, je rappellerai seulement que déjà au moment de la puberté cette jeune personne a passé une période de troubles visuels graves.

M. Chevallereau. — J'ai souvent admiré, et envié, l'esprit scientifique de M. Sulzer, mais j'ai regretté de ne pas retrouver ce soir la précision qu'il apporte habituellement dans ses communications. Son travail est intitulé : un cas de myopie à marche rapide, or il nous dit bien quel est le degré actuel de la myopie de cette malade, mais pour juger de l'état antérieur il s'en rapporte bénévolement au dire de cette femme qui prétend avoir bien vu de loin auparavant. Nous savons tous combien peu il faut s'en rapporter aux malades à ce sujet. Des personnes prétendent avoir une excellente vue à distance qui, mises devant nos échelles optométriques, ont à peine un dixième. Il est donc impossible, avec ces données, de comparer exactement la vision de cette malade à deux périodes différentes de son existence.

Autre point : M. Sulzer pense que les cataractes dont cette malade est atteinte sont congénitales, or nous ne retrouvons pas

Digitized by Google

là les caractères habituels de la cataracte congénitale; cela ressemble un peu, mais d'assez loin, à la cataracte ponctuée décrite par Romiée (de Liège) il y a une trentaine d'années et que cet auteur attribue à des maladies de longue durée de l'enfance et de la jeunesse. Je sais bien que cette opinion de Romiée est très discutable, mais cette femme a été longtemps souffrante à l'époque de sa menstruation, vers l'âge de 15 ans et sa vue, dit M. Sulzer, s'est troublée à cette époque. Il serait logique de faire remonter à cette époque le début de l'opacité du cristallin; d'autre part nous savons que la sclérose du cristallin, en augmentant la réfringence de la lentille, peut déterminer chez un emmétrope une myopie s'élevant à plusieurs dioptries. Peut-être doit-on attribuer à cette cause une partie de la myopie observée chez cette malade.

M. J. Chaillous. **Lésions des voies lacrymales chez un nouveau-né syphilitique, atteint de dilatation variqueuse de tout le réseau veineux cranien** (*Présentation du malade*). — Observation: L'enfant Marcelle D..., âgée de 8 mois est amenée à la consultation du service d'optalmologie de l'hôpital Lariboisière, le 29 mars 1902, pour un larmoiement des deux yeux.

Il y a cinq semaines environ, la mère a remarqué que les yeux de son enfant étaient continuellement remplis de larmes; à l'air, les larmes augmentaient et coulaient sur les deux joues. Le matin les paupières n'étaient pas collées; il y a eu, cependant, un peu de pus sur le bas des paupières durant une quinzaine.

L'enfant examinée présente un nez affaissé, à racine effondrée; ses yeux sont larmoyants, sans cesse humides. Les bords des paupières sont dépourvues de cils, mais les conjonctives sont saines. Pas de pus par la pression des sacs lacrymaux. Des deux côtés le liquide injecté par le point lacrymal inférieur ressort par le point lacrymal supérieur.

L'attention est attirée, chez cette enfant, par un développement exagéré des os du crâne et par une dilatation anormale des veines sous-cutanées de tout le cuir chevelu. La tête est complètement nue, et dépourvue de tout cheveu, les cils et les sourcils sont également absents, on peut donc très facilement étudier la disposition anormale des veines superficielles de la région cranienne. Elles forment trois réseaux principaux. Le réseau pariétal plus net à droite aboutit à une grosse veine qui vient disparaître en avant et en haut de l'oreille. Les affluents de ce tronc principal sont formés par quelques grosses veines sinueuses; l'une se dirige sur la région occipitale, les autres couvrent la région frontro-

Digitized by Google

pariétale. Elles sont anastomosées entre elles et forment un lacis veineux qui parcours toute la boîte cranienne.

A la région occipitale de nombreux vaisseaux viennent s'anastomoser et se réunissent en une étoile veineuse qui forme le second groupe de ces varices.

Enfin, sur la région frontale, les veines se réunissent en gros tracés qui aboutissent à la racine du nez où elles vont bientôt s'anastomoser avec la veine angulaire.

La tête de l'enfant est d'un volume exagéré, la fontanelle antérieure encore très large et les bosses frontales font au-dessus de la face une saillie d'autant plus marquée que la région nasale est effondrée.

Le corps de l'enfant, mais surtout les fesses et les membres inférieurs portent de nombreux placards rouge foncé, séparés par des intervalles de peau saine, on voit aussi des sillons cicatriciels autour de la bouche et des narines.

Toutes ces cicatrices résultent, nous dit la mère, d'une éruption qui a couvert l'enfant à l'âge de 2 mois. Elle apparut sous forme de « rougeurs » qui furent bientôt remplacées par des croûtes; en même temps, survint une « écorchure » de la lèvre inférieure. Cette érosion se recouvrit de croûtes qui gagnèrent les ailes du nez, et le pourtour des yeux. En même temps l'enfant perdit ses cheveux, ses sourcils et ses cils. Il fut conduit à la consultation de l'hôpital Saint-Louis, où on ordonna une pommade. Peu à peu, les croûtes tombèrent, les érosions se cicatrisèrent pour laisser les cicatrices actuelles.

On ne retrouve aucun autre fait à noter dans les antécédents de l'enfant. Il est venu presque à terme, a été nourri au sein par sa mère. Il pèse 5 kilogr. 500 (le poids moyen d'un enfant de 8 mois est de 7 à 8 kilogrammes).

La mère a eu à 18 ans, une « anémie » intense, des maux de tête violents, elle a perdu ses cheveux à la même époque.

Le traitement prescrit à l'enfant consiste en frictions mercurielles et en sirop de Gibert.

15 avril. Le larmoiement a diminué, les cheveux repoussent sur toute la tête.

25 mai. Le volume de la tête est resté stationnaire, la fontanelle antérieure conserve ses dimensions. Les larmes ne coulent plus sur les joues, mais le liquide injecté par le point lacrymal inférieur sort par le point lacrymal supérieur.

Il s'agit, en somme, dans ce cas, d'un nouveau-né atteint de syphilis probablement héréditaire. Nous voulons seulement attirer l'attention sur un symptôme assez rare que présente la petite malade, nous voulons parler du développement

Digitized by Google

anormal de toute la circulation veineuse du cuir chevelu.

Ce symptôme a été particulièrement étudié par M. Edmond Fournier, dans sa thèse et dans un mémoire récent[1], intitulé *Des dystrophies veineuses de l'hérédo-syphilis*. Les planches qui sont jointes à ce travail montrent que chez les malades observés par M. Fournier, les dilatations variqueuses atteignent soit les veines pariétales, soit les veines frontales, soit les veines occipitales, toutes affluents de la veine jugulaire externe. Il s'agit donc d'une sorte de dérivation du sang intracranien, par la voie extracranienne, en un mot d'une circulation supplémentaire qui fait supposer un obstacle au cours du sang veineux devant s'écouler par la veine jugulaire interne.

On a supposé qu'il existait chez ces nouveau-nés une lésion des os de la base du crâne, lésion ayant pour effet, dit M. Fournier, d'atrésier les défilés de la circulation en retour, et notamment le trou déchiré postérieur. Le cas que nous venons d'observer plaide en faveur de cette hypothèse. Pourquoi, en effet, la cause qui a produit le tassement des os de la racine du nez, l'obstruction des voies lacrymales, et un larmoiement rebelle ne produirait-elle pas des effets analogues du côté des os de la base du crâne. Il vaut mieux, je crois, s'en tenir à cette idée qu'à l'hypothèse admise par M. Fournier d'une dystrophie veineuse, d'une faiblesse congénitale des parois vasculaires.

M. A. Terson. — Plusieurs auteurs ont déjà signalé la fréquence de la dacryocystite congénitale chez les hérédo-syphilitiques. Dans la seconde enfance, j'ai vu souvent des dacryocystites bilatérales avec ozène, des phlegmons, des fistules, chez des hérédo-syphilitiques, conjointement avec des kératites interstitielles, la surdité et d'autres stigmates. J'ai dû oblitérer une fistule lacrymale chez une jeune fille où la syphilis héréditaire avait, dans l'enfance, détruit la cloison des fosses nasales, le cornet inférieur et obstrué définitivement la partie inférieure du canal lacrymo-nasal d'un côté.

M. Galezowski. — Je m'associe à l'opinion émise par M. Terson, que les affections constitutives syphilitiques, plus souvent que les autres, donnent lieu de préférence à des altérations des voies lacrymales congénitales. Bien plus, il y a des cas où les maladies congénitales cornéennes se compliquent à un moment donné dans la seconde enfance, d'un larmoiement, de dacryocystite suppurative, de l'ozène suivi bientôt d'altération de l'appareil auditif. Le traitement établi contre la cause constitutionnelle, joint au réta-

(1) *Des dystrophies veineuses de l'hérédo-syphilis*, par le Dr Edmond Fournier (*Revue d'Hygiène et de Médecine infantiles*, t. 1, n° 1, 1902).

Digitized by Google

blissement des voies lacrymales, rétablit aussi les fonctions de l'appareil auditif.

Voici l'observation toute récente :

Mlle S..., agée de 8 ans, est amenée à ma clinique le 7 février pour une dacryocystite gauche qui lui est survenue deux mois après sa naissance. Tous les traitements qu'on lui a fait subir pendant les derniers deux ans sont restés sans aucun résultat. Mais la mère s'est aperçue que sa fille n'entendait que très peu de son oreille gauche. Elle me l'a amenée au commencement du mois d'avril pour que je la soigne pour sa dacryocystite et pour sa kératite interstitielle monoculaire.

Le traitement que j'ai établi, qui consistait en frictions mercurielles et en cathétérismes des voies lacrymales, a contribué au rétablissement aux trois quarts de sa vision et de son appareil auditif. L'enfant déclare elle-même que toutes les fois qu'on lui passe la sonde dans le canal nasal, et que son œil pleure moins, elle entend beaucoup mieux de l'oreille gauche, ce que du reste j'ai pu constater moi-même en présence de mon chef de clinique, M. le docteur Sandral et de mon assistant, M. le Dr Herdosia.

M. Antonelli. — La dacryocystite aiguë est relativement fréquente chez les hérédo-syphilitiques, et j'en possède plusieurs observations, même chez des jeunes sujets où ni l'effondrement de la racine du nez ni la rhinite chronique ozéneuse pourraient être invoqués comme causes favorisant l'affection lacrymale. — A cet égard, je voudrais signaler un stigmate facial inédit, mais que j'ai rencontré non rarement, surtout chez des hérédo-syphilitiques à système veineux sous-cutané de la tête très apparent : il s'agit d'une atrophie du périoste et des téguments recouvrant la région nasale proprement dite, de sorte que, au toucher de la région lacrymale et de la surface latérale du nez contiguë, la pulpe du doigt perçoit la crête de l'os unguis, la surface et le bord antéro-inférieur de l'os nasal comme des saillies et des surfaces osseuses absolument à fleur de peau.

M. E. Valude. **Lymphôme conjonctival.** — Dans une des dernières séances de la Société d'ophtalmologie de Paris, nous avons, M. Morax et moi, présenté un cas d'infiltration lymphoïde de la conjonctive qui ne nous avait pas paru mériter la qualification de lymphôme pur. En effet, il y manquait un des symptômes caractéristiques de la maladie, l'engorgement des ganglions du cou.

Dans le cas actuel, la symptomatologie du lymphôme est au complet, avec l'aspect lisse des tumeurs conjonctivales, et l'adénopathie cervicale; et même il existait une dégénérescence

Digitized by Google

lymphoïde d'une des amygdales. C'est un lymphôme vrai de la conjonctive.

La tumeur a été étudiée très complètement par notre ancien assistant, le Dr Duclos, au laboratoire de Dr Letulle : nous trouverons plus loin sa note histologique, annexée à l'observation clinique du malade.

Voici cette observation :

H... Jean, ouvrier lamineur, âgé de 67 ans, jouit d'une santé robuste; il n'accuse pas de syphilis dans son passé. L'affection actuelle a débuté il y a deux ans et demi par la gorge; on lui fit alors l'ablation de l'amygdale gauche et, peu de temps après cette intervention, les yeux commencèrent à être envahis par le même mal.

État actuel. — Au premier coup d'œil, le malade nous apparaît les yeux entr'ouverts, les paupières supérieures soulevées et surtout repoussées en avant par une lésion absolument semblable des deux côtés, symétrique. Cette lésion représente un néoplasme boudiné, d'une coloration rosée, lie de vin, sillonnée de vaisseaux sanguins et de surface lisse. La conjonctive supérieure paraît comme distendue à l'extrême par une sorte de chémosis solide. Ce qui est remarquable, outre la symétrie de la lésion, c'est l'absolue intégrité de toute la conjonctive, *hormis le cul-de-sac supérieur*. Rien, en effet, dans le cul-de-sac inférieur des deux côtés, rien non plus en haut de la conjonctive bulbaire, aussi haut qu'on l'examine, rien à la conjonctive tarsale supérieure jusqu'au fornix. Le néoplasme conjonctival est absolument limité au fond du cul-de-sac supérieur, au-delà du sommet du tarse. La paupière supérieure ne peut être retournée à cause du volume de la tumeur et de la résistance de celle-ci; ce néoplasme s'oppose à ce retournement par sa seule masse, car sa consistance est assez mollasse et on la pressent friable. Aucune sécrétion conjonctivale. Rien d'anormal d'ailleurs à l'œil lui-même.

A côté de cette néoplasie conjonctivale, le patient offre deux ordres de lésions : 1° un engorgement et une augmentation de volume de presque tous les ganglions de la tête et du cou. Notons en particulier un énorme ganglion, en dehors de la commissure buccale, à gauche, dans l'épaisseur de la joue, puis des chaînes ganglionnaires, à la nuque, sous le sterno-cleïdo-mastoïdien, des engorgements au niveau des ganglions parotidiens, sous-maxillaires, etc.; 2° une dégénérescence lymphomateuse de toute la région amygdalienne gauche et de la partie postérieure du voile du palais. Le voile du palais semble empâté et présente une coloration blanche hyaline; la région amygdalienne, qui a été

Digitized by Google

sectionnée précédemment, apparaît mamelonnée, avec une coloration d'un blanc grisâtre, offrant l'aspect d'un ganglion lymphatique fraîchement sectionné. La voix du malade est nasonnée, comme dans les cas où il existe une forte tuméfaction de l'amygdale.

Du côté des autres organes, nous trouvons à noter une hypertrophie notable du testicule droit qui est gros comme un œuf de dindon, dur et lisse; cet état est très ancien au dire du malade, mais aucun autre organe ne nous a paru intéressé. Le foie, la

rate ont leur volume normal; aucun des ganglions lymphatiques du tronc et des membres ne présente d'engorgement comme ceux du cou.

Examen de la pièce. — L'extirpation des néoplasies conjonctivales s'opère avec facilité, mais donne lieu à un assez notable écoulement sanguin. Il est à remarquer que la masse néoplasique se laisse séparer avec la plus grande facilité de son enveloppe conjonctivale; la décortication se fait toute seule, comme s'enlève la peau de certains fruits. Sous cette enveloppe muqueuse, la néoplasie apparaît grisâtre, peu vasculaire, d'apparence lymphomateuse, très friable. Le volume de ces tumeurs est considérable et peut être évalué à celui d'un marron d'Inde ordinaire. C'est dire que l'apparence extérieure de ces tumeurs ne donne pas une idée exacte de leurs dimensions.

Digitized by Google

Examen histologique (d'après la note du Dr Duclos). — Un faible grossissement montre que la muqueuse, facilement isolable avec son épithélium et son chorion, est séparée de la tumeur lymphoïde sous-jacente par un tissu conjonctif lâche.

En examinant chacune des diverses couches de la conjonctive et de la tumeur à un plus fort grossissement, on constate les points suivants :

1° L'épithélium est normal absolument ;

2° Le derme conjonctival est sillonné de vaisseaux pleins de globules sanguins; de plus, d'abondants éléments lymphatiques sont groupés autour de ces vaisseaux, ou en des points quelconques parmi les fibres conjonctives du chorion de la muqueuse. Ces amas lymphatiques sont une exagération évidente de la dissémination normale de ces éléments dans le derme muqueux à l'état sain;

3° La tumeur lymphomateuse elle-même est constituée par un amas compact de cellules lymphatiques, dont la trame est constituée par un fin tissu réticulé. Rares sont les vaisseaux sanguins dans cette masse lymphoïde; ils sont aussi moins larges que dans la muqueuse. Des parois de ces faisceaux partent des trabécules conjonctives fines qui s'entrecroisent pour former le tissu de soutènement de la masse néoplasique. Entre ces parois et ces fibrilles conjonctives, on ne voit que des cellules lymphatiques tassées les unes contre les autres.

Il s'agit donc là d'un lymphôme pur développé dans les couches profondes du derme sous-conjonctival.

La recherche des microorganismes a donné des résultats négatifs.

L'examen du sang du malade a été fait également par M. Duclos. Il existait une notable augmentation dans la proportion des globules blancs vis-à-vis des globules rouges, ce qui indique une véritable leucémie; celle-ci était déjà démontrée par l'engorgement des ganglions céphaliques et la dégénérescence amygdalienne.

Les cas de lymphôme vrai de la conjonctive, avec coïncidence de l'adénopathie cervicale sont encore assez rares; celui-là est un des plus complets qui se puisse voir, avec ses deux tumeurs conjonctivales symétriques, bien lisses et considérables de volume, l'engorgement d'à peu près tous les ganglions de la tête et du cou, enfin avec la dégénérescence lymphoïde très nette de l'amygdale.

Nous avons revu le malade plusieurs mois après l'ablation de ses deux tumeurs; aucune récidive n'est encore survenue au niveau de la conjonctive; la condition des yeux est parfaite.

M. Dreyer-Dufer prie son confrère de lui dire si en présence

Digitized by Google

de l'enchifrénement nasal qui a suivi l'éclosion des tumeurs lymphomateuses amygdaliennes il n'y aurait pas eu propagation par l'intermédiaire du tissu lymphoïde pericystique (canalicules lacrymaux) de l'affection au tissu du même genre des culs-de-sac conjonctivaux. « Il y a bien du y avoir eu une graine qui s'est disséminée à un moment donné du point de départ amygdalien »

M. ANTONELLI. **Rapport sur la candidature du Dr Golesceano.** — Messieurs, le Dr Golesceano, aide de clinique dans le service de M. Kalt à l'Hospice des Quinze-Vingts, médecin du Bureau de bienfaisance, médecin du Dispensaire municipal, de la Crèche, etc., nous a présenté, à l'appui de sa candidature au titre de membre titulaire de la Société d'Ophtalmologie de Paris, un travail inédit sur *La Sérothérapie dans les amblyopies toxiques.*

Ce travail mentionne 53 observations, dont 32 personnelles et récentes, et dont 14 seulement peuvent être considérées comme partie documentaire, à proprement parler, de la thèse de notre confrère. En effet, 18 parmi les 32 malades qu'il a personnellement examinés, se sont refusés à tout traitement, ou ses ont même dérobés à l'examen ultérieur, et il est bon de faire ressortir à ce propos un fait clinique que nous tous nous connaissons, mais qui n'est pas signalé dans les traités classiques et complets, je veux dire la difficulté d'obtenir de ce genre de malades une discipline médicale et hygiénique quelconque. Ils apportent, en cela, la même veulerie, la même faiblesse d'esprit, et de volonté surtout, qui en a fait la proie de l'éthylisme; de sorte qu'il est très malaisé au médecin, même le plus autorisé et le plus persuasif, de les garder fidèles à des soins quelconques.

Dans les 14 cas que M. Golesceano a pu soumettre, pendant un temps plus ou moins long, à la sérothérapie, il a eu recours à la solution de Chéron (chlorure de sodium 2 grammes, phosphate de soude 4 grammes, sulfate de soude 8 grammes, acide phénique neigeux 1 gramme, eau distillée 100 grammes), sérum qui aurait déjà donné de très brillants résultats à M. de Wecker, suivant la communication par lui faite à la Société française d'Ophtalmologie en mai 1897. Tandis que M. de Wecker pratiquait des injections massives de 60, 80 et 100 grammes par jour, dans le tisssu cellulaire de la paroi abdominale ou de la région dorsale, M. Golesceano s'en est tenu à des injections de 20 centimètres cubes, intramusculaires, à la région fessière, 4 fois par semaine. Après une quinzaine d'injections l'amélioration de l'acuité visuelle serait déjà manifeste et au bout de 25, 30, 40 ou 50 injections elle atteindrait le maximum définitif. L'on conçoit qu'il est très difficile de démontrer d'une façon rigoureuse, par des observations

Digitized by Google

cliniques, l'avantage absolu de la sérothérapie, comme du reste de tout autre traitement médical, sur le traitement purement hygiénique de l'amblyopie toxique. Personne ne contestera, je pense, que la suppression de l'agent toxique et l'hygiène alimentaire des malades dont nous nous occupons est la condition *sine qua non* de leur guérison. Sur ce point aussi, une remarque personnelle me sera permise, à savoir que les amblyopes ne sont pas seulement des intoxiqués par l'alcool et le tabac (le premier jouant certainement, d'après nous, le plus grand rôle), mais aussi des *intoxiqués du ventre* et des *ralentis de la nutrition*. Toutes les fermentations gastriques, chez eux, sont troublées; toutes les fonctions intestinales sont altérées, sans compter le trouble de la fonction hépatique; de sorte que d'un côté la formation des leucomaïnes est plus abondante et de l'autre leur élimination est plus difficile et plus lente.

Le mécanisme d'action de la sérothérapie ne peut donc être interprété que comme celui de l'hydrothérapie, des injections de strychnine, et surtout de l'iodure de potassium, tous des adjuvants précieux du traitement hygiénique et diététique de l'amblyopie toxique. Les injections de sérum peuvent avoir, sur le traitement ioduré habituel, l'avantage de ne pas toucher à la muqueuse gastrique, déjà si éprouvée chez les amblyopes toxiques, tout en activant l'échange nutritif et l'élimination des déchets de l'organisme, et tout en augmentant la tonicité des tissus, surtout du système nerveux. Mais, encore une fois, c'est la sobriété qui, seule, peut sauver de tels malades; et j'irai jusqu'à dire, que l'avantage principal de tout autre traitement, suivi par eux chez le médecin, c'est la surveillance que ce dernier peut exercer, la persuasion répétée par laquelle il peut arriver à enrayer leurs excès.

Je n'oserai pas souscrire à l'opinion de M. Golesceano, « *que la sérothérapie doive primer et représenter pour les amblyopies toxiques ce que le mercure est pour la syphilis* », mais je m'empresse de reconnaître que quelques-unes de ses observations, surtout les dernières de la série, sont bien faites pour engager le praticien à adopter les injections de sérum dans le traitement des amblyopies toxiques.

Le mémoire se termine par quelques considérations sur la nosologie de ces amblyopies, au point de vue du sexe et de l'âge, de la cause prévalente d'intoxication, de l'abaissement de l'acuité visuelle au moment où ces malades se décident à consulter, des modalités de la dyschromatopsie et de l'amélioration obtenue grâce au traitement. L'auteur ne manque pas de signaler les symptômes tabétiformes de l'alcoolisme chronique, déjà remarqués

Digitized by Google

par Fischer, Déjerine, Krücke, Charcot et Eperon : parmi 32 cas il y avait 2 fois abolition et 2 fois affaiblissement des réflexes rotuliens, 6 fois abolition et 3 fois affaiblissement du réflexe pupillaire, 1 fois signes de Romberg et d'Argyll-Robertson associés. Enfin, au point de vue de l'urologie, parmi 17 cas examinés, le plus souvent une diminution des phosphates, de l'urée et des chlorures étaient pour démontrer les troubles de la nutrition.

Après ce résumé du travail de notre distingué confrère, il ne me reste, pour le recommander encore mieux à vos suffrages, qu'à citer ses publications précédentes, à savoir :

1° *Ophtalmoplégie incomplète et transitoire dans le cours du diabète* (Communicat. à la Soc. méd. des Bureaux de bienf., nov. 1900).

2° *Considérations pratiques et remarques sur les végétations adénoïdes, spécialement chez les nourrissons; leurs rapports ultérieurs avec les affections oculaires* (Communicat. à la Soc. méd. du XVIIe arr., déc. 1900).

3° *Système d'appareil pour le lavage et le traitement des oreilles* (*Otoplynter*) (Communicat. à l'Acad. de Méd., 12 mars 1901).

4° *Axphyxie et mort apparente : 1° par intoxication oxycarbonée; 2° par suffocation laryngée médicamenteuse. Rappel à la vie par les tractions rythmées de la langue* (Tribune médicale, n° 4, Janvier 1902).

5° *Les aveugles à travers les âges. La Clinique nationale Ophtalmol. des Quinze-Vingts, avec une statistique sur les causes de la cécité, basée sur* 2,000 *observations. L'Hospice des Quinze-Vingts moderne*. Maloine, édit. Paris, 1902.

M. A. Terson. — Il est important d'examiner la *réfraction* chez les sujets atteints d'amblyopie toxique. M. Parisotti a déjà signalé que presque tous ces malades étaient hypermétropes. Quant à moi, dans ces quinze dernières années, je n'ai jamais vu un seul myope atteint d'amblyopie alcoolique ou tabagique. Toutes les amblyopies de cette origine étaient chez des sujets souvent très hypermétropes, presbytes ou emmétropes.

M. Kalt. — Le plus beau cas de guérison que j'aie vu par les injections de solutions salines, dites sérum de Chéron, etc., est celui d'un fabricant de vins de Champagne, grand buveur de son vin et grand fumeur. Il avait le scotome classique, les papilles pâles (on avait diagnostiqué : atrophie optique simple). De plus il était myope de — 8 D. L'acuité était de 1/10.

Un premier traitement avec 1 centimètre cube par jour pendant un mois, ne donna rien. Mais 12 injections à 10 — 15 centimètres cubes chacune donnèrent un résultat extraordinaire, et au bout de quinze jours le malade pouvait lire son journal.

Digitized by Google

J'ai reconnu que cette dose ne pouvait pas être dépassée en raison des douleurs vives qu'elle provoque.

M. Morax. — Je ne puis admettre l'application de ce terme de sérothérapie à l'injection d'une solution minérale qui n'a rien à voir avec le sérum. C'est de propos délibéré rechercher une confusion dont nous devons au contraire nous défendre. Quant aux propriétés thérapeutiques des injections de sérum de Chéron, je ne suis nullement édifié par les observations publiées. A la clinique du Dr Parinaud où j'ai observé de nombreux cas d'amblyopies toxiques chez les employés de la Compagnie de l'Ouest, j'ai vu la guérison se produire d'une manière identique par la simple suppression des agents d'intoxication : alcool et tabac.

M. Chevallereau. — Un fait m'a frappé comme il a frappé sans doute tous les oculistes exerçant depuis plus de vingt ans, c'est que l'amblyopie due à l'intoxication par l'alcool et par le tabac ne se comporte pas comme elle le faisait autrefois, sans doute à cause de changements dans la nature des alcools consommés. Autrefois il suffisait que les malades intoxiqués s'abstiennent complètement d'alcool et de tabac; quel que fût le traitement employé, le retour à la guérison était rapide. Aujourd'hui j'observe rarement ces guérisons si faciles; l'amblyopie toxique n'est trop souvent que le premier état de l'atrophie de la papille. Les heureux résultats obtenus par M. Morax sur les employés du chemin de ferde l'Ouest tiennent peut-être à ce que ces malades sont peu intoxiqués. La campagne antialcoolique est rigoureusement menée dans les compagnies de chemins de fer et les cas d'emblyopie toxique y sont fort rares; c'est du moins ce que j'observe à la compagnie P.-L-M.; mais je reconnais que la chose peut être fort différente à la compagnie P.-L.-M., dont les employés sont surtout recrutés dans le Centre ou le Midi, où l'on boit peu, tandis que les employés de la compagnie de l'Ouest viennent surtout de la Bretagne et de la Normandie, les deux provinces les plus alcooliques de France.

M. Dupuy-Dutemps. — Je m'associe complètement aux observations que vient de présenter M. Morax.

M. Antonelli. — Je dois dire à M. Terson que le travail de notre confrère ne mentionne pas la réfraction des sujets examinés. Je garde, aussi, de mes observations personnelles d'amblyopies toxiques, l'impression qu'il s'agissait presque toujours, si ce n'est pas toujours, de sujets emmétropes ou encore plus souvent hypermétropes. Je ne puis que m'associer aux remarques de MM. Morax et Dupuy-Dutemps sur l'ambiguïté du mot *sérothérapie*, au jour d'aujourd'hui, pour des traitements aux solutions salines.

Digitized by Google

ANALYSE DE LA « CLINIQUE OPHTALMOLOGIQUE »

(Nos de janvier, février et mars 1902)

Par le Dr A. YVERT

Etude sur la dionine, son emploi en thérapeutique oculaire. — A propos de la thèse soutenue dernièrement à Lyon, par le Dr Soulier, sur ce sujet, M. Darier résume les études très intéressantes qu'il a faites sur la *dionine*, et qu'il vient d'exposer encore tout au long dans la 2e édition de ses *Leçons de Thérapeutique oculaire*. Il insiste tout d'abord, avec raison, sur la distinction très nette à établir entre l'analgésie et l'anesthésie, et démontre que la dionine, qui constitue l'analgésique le plus actif que nous possédions, est, par contre, un anesthésique peu énergique, et de beaucoup inférieur, assurément, à la cocaïne. Cette action analgésiante aurait surtout l'immense avantage d'être de longue durée et de se prolonger pendant un temps parfois indéfini. Elle jouirait, de plus, d'une propriété soporifique spéciale sur les centres nerveux ; ce qui explique parfaitement le bien-être relatif accusé, aussitôt après son application locale en collyre ou en injection sous-conjonctivale, par les pauvres patients que la douleur empêchait de goûter un seul instant de repos ou de sommeil. Joignons à cela son action lymphagogue et antiseptique indiscutable, celle qu'elle paraît exercer également sur les terminaisons nerveuses de la cornée, de la conjonctive et du tractus uvéal; et force est bien de conclure, avec M. Darier, que la « dionine est un des médicaments les plus précieux que la chimie moderne ait introduits dans notre arsenal thérapeutique ».

En raison de toutes ces propriétés réunies, elle trouve son emploi tout naturel : 1° dans tous les cas de violentes douleurs causées par les iritis, les iridocyclites, les ulcères, les kératites, les glaucomes, etc. ; 2° quand il s'agit d'activer la nutrition des tissus, d'accélérer la résorption des exsudats pupillaires, des hémorragies, des masses cristalliniennes, de favoriser la mydriase, de combattre l'iritis après l'opération de la cataracte et l'infection post-opératoire à son début. La solution préférable, pour M. Soulier, serait celle à 2 p. 100. Dr A. Yvert.

De l'emploi de l'iodipine en thérapeutique oculaire, par le Dr Von Hymmen, de Stuttgart. — L'iodipine est une combinaison d'iode avec l'huile de sésame, préparée par la maison Merck, de

Digitized by Google

Darmstadt, et destinée à remplacer l'iodure de potassium, dans tous les cas où ce dernier est mal supporté ou se montre insuffisant. Elle présente, contrairement à l'iodure, la propriété de n'être éliminée que petit à petit, très lentement, de l'économie; au point qu'on retrouve encore de l'iode dans les urines 53 jours après l'administration de la dernière dose. De plus, elle est parfaitement tolérée par le tube digestif. On prescrit l'iodipine à l'intérieur à 10 p. 100 à la dose de 3 cuillerées à soupe par jour; ou bien en injections hypodermiques de 10 à 15 centimètres cubes à 25 p. 100, au nombre de dix, pratiquées tous les 2 ou 3 jours, dans la région interscapulaire ou aux bras : 10 injections correspondent à un traitement interne de 2 ou 3 mois.

D'après plus de 100 observations recueillies à la clinique ophtalmologique du Dr Zimmermann à Stuttgart, il résulte que cette médication a donné d'excellents résultats dans la plupart des affections oculaires scrofuleuses; dans quelques cas de kératites parenchymateuses hérédo-spécifiques; dans les inflammations chroniques de l'uvée, dans un cas de sclérite profonde, alors même que le traitement par l'iodure de potassium s'était montré absolument inefficace. Dr A. Yvert.

Valeur comparée de la radiographie et de la radioscopie pour la détermination du siège des corps étrangers dans l'orbite, par MM. Terrien et Béclère. — A la Société française d'Ophtalmologie, en mai 1901, M. Bourgeois avait cherché à démontrer que : « La radioscopie ne rend pas de grands services en ophtalmologie. Outre qu'elle ne décèle pas les corps étrangers d'un petit volume, elle ne permet pas de localiser nettement le siège du corps étranger. C'est donc à la seule radiographie que l'on aura recours ». C'est contre cette assertion que s'élèvent MM. Terrien et Béclère, apportant à l'appui de leur manière de voir une très intéressante observation, dans lesquelle la radioscopie leur permit de délimiter très nettement l'emplacement d'un grain de plomb, en dehors du globe de l'œil, à l'intérieur de l'orbite. Dr A. Yvert.

Traitement des kératites par l'électrolyse, par le Dr Ballemaerts, de Bruxelles. — A la suite de l'application de ce traitement à une trentaine de cas de kératites strumeuses, en segment ou en bandelette, et d'ulcères de la cornée anciens et atones, l'auteur se croit en droit de recommander le mode d'intervention suivant : « Dans tous les cas, l'intensité du courant ne doit pas dépasser 2 milliampères; l'électrode positive est appliquée sur la tempe et sur l'os malaire; l'électrode négative est constituée par

Digitized by Google

l'électrode à griffe, dont on peut n'utiliser qu'une seule dent, ou bien on se sert de la petite aiguille en platine qu'on utilise pour l'électrolyse des cils. Pour les lésions étendues, il est indispensable de recourir à la narcose; pour les petites ulcérations de la cornée ou les kératites en bandelettes, la cocaïne suffit. Dans le cas du pannus total, je promène rapidement la griffe sur la cornée et puis je fais une péritomie électrolytique. Ce traitement simple et facile sera surtout efficace dans les cas invétérés lorsque les autres moyens auront échoué ».

Dr A. Yvert.

Néoplasme primaire des gaines du nerf optique. L'opération de Krönlein. Conservation de l'œil et d'une bonne vision, par Pockley. — Cas extrêmement rare de tumeur des gaines du nerf optique gauche, observé chez un paysan de 13 ans, ayant évolué depuis six à huit mois, et traité par l'extirpation, au moyen de la résection provisoire de la paroi externe de l'orbite, avec conservation intégrale du globe oculaire et de l'acuité visuelle. A ce propos Pockley cite l'opération de Krönlein pratiquée pour la première fois en 1887 par ce chirurgien, mais vulgarisée seulement en 1893 par le travail de Braunschweig. D'après l'*Oftalmic Review* de janvier 1901, il n'y aurait eu, jusqu'à cette date, que 45 cas publiés de cette opération, pour toutes espèces de tumeurs orbitaires, dont 10 pour tumeurs du nerf optique et 2 pour tumeurs des gaines de ce nerf: ce cas serait le troisième ayant eu les gaines comme point de départ. Pour les auteurs, la forme anatomique la plus fréquente de ces tumeurs du nerf optique est le myxo-sarcome bénin; avec cette distinction que les néoplasmes ayant pris naissance dans la gaine sont beaucoup plus dangereux que ceux qui viennent du nerf lui-même. Dans le cas particulier de Pockley, il s'agissait d'un sarcome à cellules rondes encapsulées, à récidive peu probable. (*The Australian med. gaz.*, Sydney, octobre 1901.)

Dr A. Yvert.

Angio-fibrome de l'orbite Modification au procédé de Krönlein, par Parinaud et Roche. — A propos d'un angio-fibrome, sans la moindre connexion, il est vrai, avec le nerf optique, mais développé à l'intérieur de l'orbite, MM. Parinaud et Roche décrivent une modification au procédé classique de Krönlein, ayant pour but de donner plus de jour, tout en laissant, après la cicatrisation, des traces beaucoup moins apparentes de l'opération. Dans ce but « ils pratiquent, au niveau de l'implantation des poils de la région préauriculaire et temporale une incision verticale distante de 5 centimètres environ du rebord externe de l'orbite et longue

Digitized by Google

de 4 à 5 centimètres. De l'extrémité supérieure de cette incision, ils en font partir une autre horizontale allant vers l'angle supéro-externe de l'orbite et dont l'extrémité orbitaire se recourbe légèrement en haut suivant la direction du sourcil dans laquelle elle vient se perdre. Une autre incision horizontale, parallèle à cette dernière suit exactement l'arcade zygomatique et vient s'arrêter au niveau de l'angle inféro-externe de l'orbite ». Dissection et rabattement du lambeau cutané en dedans, hémostase. Section du périoste du rebord correspondant de l'orbite, et, avec la rugine courbe, détachement de toute la paroi externe de ce dernier. Alors, incisions horizontales, supérieure et inférieure, des os, à l'aide d'un ciseau plat, continuées par des débridements suffisants de l'aponévrose temporale et du muscle sous-jacent; mouvement de bascule en dehors du fragment osseux, y adhérent; enfin section du périoste orbitaire. (*Annales d'oculistique*, octobre 1901.) — Dr A. Yvert.

Traitement du décollement de la rétine par la méthode de Dor, par Gallus de Hannover. — Pour notre confrère, l'ensemble des moyens constituant la méthode dite de Dor : — 1° injections sous-conjonctivales de Nacl à 30 p. 100; 2° pointes de feu sur la sclérotique; 3° émissions sanguines à la tempe; 4° décubitus dorsal pendant 6 semaines environ - lui paraît « applicable dans tous les cas ou il s'agit d'un exsudat sous-rétinien primitif, et le recollement est d'autant plus probable et plus rapide que le décollement est de date récente, qu'il y ait ou non déchirure de la rétine; même en cas de récidive, le traitement peut être encore suivi de succès. » — Dans 5 cas sur 8, dit le Dr Gallus, le traitement aurait amené un recollement complet de la rétine. Mais, ici encore, comme pour bien d'autres genres de traitements préconisés contre cette malheureuse affection, l'auteur s'est trop pressé de conclure; et les résultats brillants qu'il s'est pressé d'annoncer n'ont pas été de longue durée : de ces 5 prétendus succès complets, en effet, un seul s'est maintenu jusqu'à ce jour; une récidive est survenue dans le second; un troisième a été guéri 6 mois, un autre 10 semaines et le dernier 6 semaines seulement. (*Zeitschrift für Augenheilkunde*, décembre 1901.) — Dr A. Yvert.

Prophylaxie de l'ophtalmie purulente des nouveau-nés par le protargol, par Piotrowski. — L'auteur croit que le protargol est particulièrement indiqué dans le prophylaxie de la blennorrhée des nouveau-nés; et qu'il convient de remplacer le nitrate d'argent par la solution de protargol à 10 p. 100. (*Wochenschrift für Hyg. und Thérap. des Auges.*) — Dr A. Yvert.

Digitized by Google

Sur les altérations de la rétine dans les anémies chroniques provoquées par des néoplasmes (*Retinitis cachecticorum*), par le Dr Pick, de Königsberg. — A la suite de l'examen ophtalmologique de tous les malades admis depuis plusieurs années dans le service de son collègue, M. le professeur de la clinique médicale Lichtheim, notre distingué confrère a constaté, chez 30 à 40 p. 100 des malades atteints de cancers de l'estomac et du foie, des altérations particulières de la rétine qu'il caractérise ainsi : 1° le plus souvent, ce sont des plaques péripapillaires, situées en dehors des vaisseaux ou les enveloppant; variant, comme couleur, du gris-blanc au blanc le plus clair; à forme irrégulière; de grandeur variable, depuis les plus petites jusqu'à celles proéminentes comme de véritables tumeurs; 2° d'autres fois, mais moins souvent, il a noté des hémorragies rétiniennes, de formes différentes, mais avec cette particularité qu'elles avaient souvent un centre blanc, sans connexion constante avec les vaisseaux; 3° dans quelques cas, il y avait des œdèmes de la papille, absolument différents, comme aspect ophtalmoscopique, de la névrite optique et de la staung papille; en ce sens surtout, que les vaisseaux sont complètement normaux, ni dilatés, ni tortueux.

Et ce qu'il y a d'étonnant, c'est que d'autres anémies graves, causées par les ulcères de l'estomac, la cirrhose hépatique, la tuberculose ne provoquent qu'exceptionnellement des altérations rétiniennes. — Dr A. Yvert.

Traitement du xanthôme par l'électrolyse, par le Dr Leplat (de Liége). — A l'excision classique du xanthôme, M. le Dr Leplat propose de substituer l'électrolyse; quand le xanthôme est trop étendu et quand il y a lieu de craindre une cicatrice vicieuse; quand il est nodulaire et disséminé en divers points des paupières; enfin, quand il est au début de son évolution, il y a avantage à opérer le plus tôt possible. Il décrit ainsi la méthode à laquelle il a eu recours dans 2 cas : « L'aiguille de platine était reliée à la cathode, l'autre pôle tenu en main par la patiente, je faisais passer un courant de 2 à 4 milliampères suivant la sensibilité de la région, j'introduisais l'aiguille très obliquement dans le derme, comme pour faire une injection intradermique de cocaïne, et la retirais lorsqu'elle était entourée d'un collier de mousse. Je fis neuf séances, pendant chacune desquelles je ponctionnai 5 à 6 fois... La tumeur a disparu et est remplacée par une série de petites cicatrices planes, peu visibles... ». — Dr A. Yvert.

Le Cuprol, nouveau médicament pour le traitement des conjonctivites, par le Dr Sicherer (de Munich). — Sous ce nom,

Digitized by Google

l'auteur présente une nouvelle combinaison de cuivre et d'acide nucléinique, qu'il expérimente depuis 10 mois, soit en solution à 10 p. 100, soit en poudre, contre les catarrhes chroniques ou aigus de la conjonctive, contre la conjonctivite phlycténulaire et contre le trachome (Snell de Sheffield). — Le grand avantage de cette préparation serait : l'absence à peu près complète de douleur d'une part; et la faible irritation des tissus, d'autre part. Or, pour qui connaît les douleurs intolérables occasionnées par le cuivre en général, ce serait là, assurément, un avantage incomparable. Il y a donc lieu de mettre à l'essai ce nouveau médicament. — Dr A. Yvert.

La sympathectomie dans le traitement du glaucome. — (Thèse inaugurale de M. le Dr Bichat (de Nancy). — Ce travail, le plus important qui ait été publié jusqu'à présent sur cette question, porte sur 88 observations dont 14 inédites; et, en comptant les résections bilatérales, sur un total de 111 sympathectomies pour glaucome.

Dans les 2/3 des cas, exactement 78 sur 111, on a obtenu une guérison, ou une amélioration notable et persistante; par contre, les effets nocifs, sauf les douleurs névralgiques passagères au niveau du cou, de la face et de l'épaule, se réduisent à fort peu de chose. L'opération n'est pas indiquée dans toutes les variétés de glaucome; et, comme l'admet, d'ailleurs, aujourd'hui, la grande majorité des spécialistes, elle est de mise surtout (nous pourrions ajouter *uniquement*) dans le glaucome chronique simple, dans le glaucome hémorragique et dans l'hydrophtalmie : cas où précisément l'irideotomie est inutile, sinon dangereuse. — Dr A Yvert.

Contribution à l'étude du traitement de l'ophtalmie sympathique à rechutes, par le Dr Darier. — Comme entrée en matière, notre distingué confrère pose tout d'abord en principe qu'on est en droit de conclure, de presque tous les travaux publiés dans ces dernières années, que le tableau clinique de l'ophtalmie sympatique ne peut être provoqué par une simple irritation nerveuse, l'élément nerveux jouant le rôle de simple cause prédisposante; mais qu'il se traduit toujours par une série de phénomènes que l'on doit considérer comme de nature infectieuse, bien que, jusqu'ici, l'expérimentation sur les lapins n'ait donné que des résultats négatifs ou contradictoires, quand on a voulu démontrer le bien-fondé de la théorie de la migration par la voie des nerfs optiques. Toujours est-il qu'en clinique cette pathogénie est la seule qui donne des résultats réellement sérieux. A ce propos, M. Darier rapporte en détails une observation extrêmement inté-

Digitized by Google

ressante d'ophtalmie sympathique à rechutes, datant de six ans, où il ne vint à bout de l'infection, après l'énucléation, bien entendu, de l'œil sympathisant, que grâce aux injections d'une pleine seringue de Cn Hg à 1/1,000, répétées dans le tissu sous-conjonctival de son congénère; combinées une première fois, à une injection de 1 cent. cube de Cn Hg à 1/500 jusqu'au fond de l'entonnoir orbitaire énucléé; une seconde fois à la résection du moignon du nerf optique suivie, à 3 reprises, de la même quantité de Cn Hg à 1/500 au sommet de l'orbite; et accompagnées de frictions mercurielles locales et générales, jusqu'à production de salivation abondante. — Dr A. Yvert.

Névrite rétro-bulbaire aiguë monolatérale par troubles menstruels de la ménopause, par le Dr Stocke. — L'auteur, comme préambule à l'intéressante observation qui sert de base à son travail, présente un résumé, aussi clair que concis, de l'histoire de la névrite rétro-bulbaire et de son étiologie. Ce fut Samelshon qui découvrit, au niveau du canal du trou osseux du nerf optique, la lésion anatomique de l'affection en question; et la raison pour laquelle les fibres axiales étant ainsi surtout atteintes, le symptôme capital accusé par les malades est l'existence d'un scotome central plus ou moins prononcé.

Le fait également pour les fibres axiales du nerf optique, d'occuper, au moment de leur entrée dans le globe oculaire, au moment où elles se rendent dans la macula, la partie inféro-externe de la papille, explique tout naturellement la pâleur spéciale, l'aspect atrophique de la moitié temporale de la papille qui constitue, comme on sait, le second symptôme capital de la névrite rétro-bulbaire. A ces deux signes, pour ainsi dire pathognomoniques, le Dr Stocke ajoute, dans la forme aiguë : la céphalalgie et des douleurs profondes dans l'orbite, douleurs augmentées par les mouvements du globe oculaire et par son refoulement en arrière. Les deux yeux sont ordinairement atteints simultanément; l'unilatéralité est l'exception. On admet aujourd'hui que la plupart des névrites rétro-bulbaires sont de nature et d'origine infectieuses. Quant à l'étiologie, elle varie suivant qu'on a affaire à la forme aiguë ou à la forme chronique : dans le premier cas, en effet, rentrent toutes les maladies infectieuses, l'influenza plus spécialement; les inflammations osseuses du trou optique, l'auto-intoxication des diabétiques; voire même, quoique exceptionnellement (Fauconnier), les troubles menstruels. A la forme chronique ressortissent surtout les intoxications par l'alcool, la nicotine, le plomb, la quinine, etc.; et enfin l'hérédité, sur laquelle Leber, le premier, a attiré l'attention. Pour ce qui est du traite-

Digitized by Google

ment, il se résume en deux mots : injections sous-conjonctivales de cyanure de mercure associées aux frictions mercurielles. Vient enfin, pour terminer, exposée tout au long, la curieuse observation recueillie par l'auteur, à la suite de troubles menstruels de la ménopause, chez une femme de 45 ans. — Dr A. Yvert.

Traitement du ptosis des granuleux après la guérison, par le massage palpébral, par le Dr Bouchart, médecin aide-major. — A propos d'une observation de kérato-conjonctivite granuleuse grave, ayant amené à sa suite et comme conséquence, ainsi que le fait se présente fréquemment en pareil cas, un prolapsus de la paupière supérieure, épaissie, ridée, lâche et flasque tout à la fois, notre jeune collègue a utilisé et recommandé le massage palpébral, suivant une technique, particulière à lui, dont on trouvera tous les détails dans l'original lui-même. Toujours est-il que le résultat obtenu paraît assez favorable; et que dans des cas semblables, comme le dit en terminant M. le Dr Bouchart, le « massage palpébral doit avoir sa place ». — Dr A. Yvert.

Rétino-choroïdite rudimentaire dans la syphilis héréditaire. Importance du traitement, par le Dr Senn (de Wyl). — Si dans bien des cas d'*amblyopie sans lésions* on ne se contente pas de ce diagnostic, et qu'on examine, après dilatation de la pupille, le fond de l'œil avec grand soin, on constate assez souvent, dans des yeux considérés comme normaux, des altérations rudimentaires d'inflammation très chronique ou en voie d'évolution lente de la choroïde et de la rétine. De plus, si on recherche à fond l'étiologie, on arrive ainsi à des anamnestiques de syphilis héréditaires. Enfin, en recourant à une cure antisyphilitique énergique, on obtient le plus souvent une amélioration surprenante de l'acuité visuelle. Telles étaient les conclusions d'une première communication, faite à Berne par l'auteur, le 11 juin 1897, et basée sur 22 cas. Aujourd'hui, c'est avec 64 observations à l'appui que le Dr Senn insiste sur ce qu'il appelle la triade symptomatique de la rétino-choroïdite rudimentaire. Le premier caractère serait, en effet, l'absence remarquable d'épithélium pigmenté de la rétine, permettant de distinguer plus nettement qu'à l'état normal les vaisseaux de la choroïde : tantôt à 5 ou 6 diamètres papillaires du disque optique (type *périphérique*), dans 35 cas; tantôt à 1 ou 2 diamètres de la papille, dans l'espèce *circumpapillaire*, dans 22 cas; 7 fois enfin, sous forme de *secteurs*, partant de la papille comme centre et s'étendant plus ou moins loin vers la périphérie. Le second signe consisterait dans la constatation, au niveau du stroma choroïdien, de taches d'une teinte plus ou moins gris sale,

Digitized by Google

à aspect miroitant, bleu-gris en certains endroits; avec, par places, comme un véritable exsudat rétinien : ce que Senn appelle les parties *chagrinées*. Enfin, le troisième symptôme serait caractérisé par de petits foyers de *choroïdite jaunâtres* ou le plus souvent *pigmentaires*, ronds, bien limités, bien distincts, de 1/4 de millimètre à 1 millimètre de diamètre, et *d'autant plus grands qu'ils sont moins nombreux*. A cette triade, vraiment pathognomonique, s'ajoutent parfois d'autres signes de valeur secondaire : dans 1/5 des cas, *les parties équatoriales du fond de l'œil paraissent plus coloriées que d'habitude*. Dans l'autre, les *vaisseaux choroïdiens* semblent amincis et vides de sang, *oblitérés* par places. Enfin des modifications du *nerf optique*, rappelant plus ou moins celles de la papille dans la rétinite pigmentaire, ont parfois été notées.

Au point de vue étiologique, Senn a pu trouver des signes plus ou moins certains de syphilis héréditaire dans 42 cas sur 64. 41 malades seulement furent soumis au traitement spécifique, par l'huile biiodurée suivant la méthode de Panas; avec 40 injections au minimum, en continuant, d'ailleurs, tant que l'acuité visuelle s'améliore. Et, comme complément, une légère cure, pendant trois semaines à six mois, d'iodure de potassium. Dans quelques cas même, des injections sous-conjonctivales d'oxycyanure d'hydrargyre à 1/4,000 furent pratiquées, sans grande différence, du reste. *Le gain moyen de l'acuité visuelle avant et après le traitement dans les 41 cas est de* 0,54

Dr A. Yvert.

Sur l'amblyopie nicotinique, par le Dr Jocks. — Afin d'avoir des données aussi exactes que possible, sur la fréquence de cette affection, l'auteur de cet article a pensé qu'il serait particulièrement intéressant de connaître l'opinion des oculistes qui exercent dans les pays producteurs de tabac, et où se trouvent également des fabriques employant de nombreux ouvriers : à la Havane et en Amérique. Telles sont, d'ailleurs, les constatations, assez contradictoires, auxquelles il est arrivé : Santos Fernandez, en effet, se croit en droit de conclure, après 25 années de pratique à la Havane, que : « L'amblyopie nicotinique, malgré la grande quantité du tabac qui se fume dans notre pays, est cependant moins fréquente qu'en Europe, différence qui peut être attribuée à la qualité du tabac et à la manière de fumer ». Par contre, M. Finlay, au dernier Congrès tenu à la Havane, en février 1901, rapportait que, sur un total de 4,300 malades de sa clientèle privée, il avait noté 92 cas d'amblyopie alcoolique et tabagique, dont 31 cas d'amblyopie tabagique pure et 56 cas d'amblyopie

Digitized by Google

mixte. Sur ces 31 cas de tabagisme pur, 2 se rapportent à des ouvriers de fabrique chez lesquels l'intoxication ne peut s'expliquer que par le contact de la poudre de tabac avec les muqueuses.

Pour M. Halé, de Chicago, si la manipulation du tabac ne paraît donner lieu qu'à de très rares cas d'intoxication, en revanche, elle produirait fréquemment des irritations externes de la conjonctive et des paupières; et pourtant, comme même dans ces cas, la vision est presque toujours réduite à 6/12 ou 6/18, force est bien d'admettre encore une légère intoxication par absorption de contact de la poudre avec les muqueuses. Ce qui, soit dit en passant, est absolument conforme avec ce que nous avons personnellement observé, dans plusieurs cas, chez les employés des manufactures de l'Etat, qui n'usaient du tabac, sous aucune forme, pour leur consommation individuelle, et qui n'en étaient pas moins intoxiqués.

Enfin, l'opinion intime de M. Jocks lui-même serait : que l'amblyopie nicotinique pure constituerait presque une rareté; attendu que depuis 15 ans environ, soit dans les hôpitaux, soit à la clinique ou dans son cabinet particulier, il ne se souvient pas d'en avoir vu plus de 4 ou 5 cas ; et encore n'oserait-il affirmer que le tabac fût seul en cause. Dr A. Yvert.

Thérapeutique des plaies pénétrantes infectieuses du globe oculaire, par M. Schirmer. — En cas de blessures graves du globe de l'œil, l'auteur recommande : 1° Comme traitement général antiseptique et résolutif, les frictions mercurielles à la dose de 8 à 9 grammes chez les hommes, de 6 à 8 grammes chez les femmes et de 3 grammes chez les enfants, en deux fois, 1/2 dose matin et soir. 2° localement : *a*) La cautérisation au galvanocautère de la plaie dans toute sa profondeur. *b*) La paracentèse de la chambre antérieure. *c*) Les injections sous-conjonctivales, d'abord avec du sublimé à 1/2,000, puis avec du chlorure de sodium à 2 p. 100. Grâce à ce traitement, Schirmer est parvenu à conserver plus de la moitié des yeux blessés, avec une vision plus ou moins bonne : dans 60 p. 100 des cas d'uvéite fibrineuse et dans 65 p. 100 des cas d'uvéite purulente.

Haab, Ostwalt et Mayweg préconisent en plus, dans ces cas, l'introduction, dans la chambre antérieure, de petits bâtonnets d'iodoforme; mais Schirmer n'a, à ce sujet, aucune expérience personnelle.

En terminant, il recommande surtout de ne jamais entreprendre d'opérations sur de tels yeux avant au moins 3 mois d'accalmie complète de l'organe (*Von Græf's Archiv*. T. 53).— Dr A. Yvert.

Digitized by Google

Traitement de la conjonctivite granuleuse par l'ichtargan, par le Dr GORTALOFF. — Pour l'auteur, la solution à 1 p. 100 d'ichtargan (combinaison de l'argent et de l'ichthyol) donnerait jusqu'à présent les meilleurs résultats dans le traitement du trachôme. (*Medicinische Central Zeitung*, n° 5, 1902.)

Dr A. YVERT.

Du rétrécissement hémiopique du champ visuel chez les tabétiques. Sa valeur pronostique, par le Dr JOCQS. — D'ordinaire, chez les tabétiques atteints d'atrophie du nerf optique, la vision baisse d'une façon progressive et régulière; le champ visuel, à quelques échancrures près, se rétrécit concentriquement, et le pauvre malade voit venir peu à peu, lentement, le moment où il sera complètement aveugle. Il peut prendre ses précautions en conséquence. Toute autre est la marche de cette affection, quand le rétrécissement du champ visuel prend la forme hémiopique; car la cécité sera complète, pour la vision distincte, lorsque la limite temporale aura atteint le point de fixation, bien que la vision centrale soit encore excellente. De sorte que le malheureux patient deviendra complètement aveugle, du jour au lendemain, sans que rien ait pu lui faire soupçonner une pareille catastrophe. Aussi, est-il de la plus grande importance, pour le clinicien, de connaître ces formes insidieuses, afin d'en prévenir ses malades et de ne point se laisser prendre à l'improviste, sans crier gare. C'est ce sur quoi insiste, avec beaucoup de raison, notre distingué confrère, à propos de 3 cas d'atrophie de papille tabétique, compliquée d'hémiopie du champ visuel temporal, qu'il vient d'observer.

Dr A. YVERT.

Eléphantiasis lymphangiectasique et lymphangiome caverneux des paupières, par le prof. KONIGSHOFER. — Observation fort intéressante d'eléphantiasis nostras de la moitié gauche de la face, caractérisé par un œdème chronique hémifacial, par l'épaississement des lèvres et de la langue; et coïncidant avec un premier lymphangiome, gros comme une noisette, à la paupière supérieure, avec un second de 2 cent. 1/2 de longueur sur 3/4 de centimètre de largeur, à la paupière inférieure du même côté; sans compter une troisième tumeur, de même nature, au niveau du canthus interne correspondant. Or, ce qu'il y avait de très remarquable dans ce fait, et qui, à notre avis, suffisait amplement pour porter un diagnostic exact, était le développement, bien dûment constaté, régulièrement chaque année, et indépendamment de la saison, d'un érysipèle sur la moitié gauche de la face, et cela pendant plus de dix années consécutives.

Digitized by Google

Si on ajoute, en effet, à ces anamnestiques, que ces tumeurs étaient mollasses, disparaissaient par la compression pour réapparaître à nouveau, aussitôt après, le diagnostic ne semblait pas douteux et force était de conclure, comme le fit, du reste, parfaitement le professeur Konigshofer, à l'existence de lymphangiomes des paupières.

L'extirpation au bistouri, combinée à la cautérisation de la surface cruentée et à la suture, donna d'excellents résultats opératoires et permit de confirmer, le microscope en main, l'exactitude du diagnostic posé. Au dire de l'auteur, ses recherches bibliographiques jusqu'en 1840 ne lui auraient permis d'enregistrer que 5 cas entièrement semblables au sien, sur 18 de même nature. (*Ophtalmologische Klinik*, n° 2, 1902.) — Dr A. Yvert.

Cornes palpébrales, par le Dr Albert Terson. — A propos de la Thèse du Dr Zarzycki, soutenue en 1901 à la Faculté de Paris, et ayant pour titre « *Étude sur les cornes palpébrales* », M. le Dr A. Terson, qui l'a inspirée, revient brièvement sur ce sujet, qui, en raison même de la rareté de cette affection, conserve une certaine originalité. Pour son compte personnel, notre distingué confrère en a observé 5 cas, sur les 19 qu'est parvenu à réunir son élève. Ces cornes paraissent un peu plus fréquentes chez la femme; sur les 5 faits de M. Terson, 4 concernent le sexe féminin. Leurs dimensions sont très variables : la plus longue (Shaw) mesurait 4 cent. 1/2; celles de l'auteur avaient 5 millimètres de long chez deux malades, 6 millimètres chez une autre, 13 millimètres et 15 millimètres chez les deux dernières. Leurs points d'implantation sont notés à peu près aussi souvent à la paupière inférieure qu'à la supérieure; parfois même sur le bord ciliaire (2 cas de M. Terson). Ce qu'il y a de particulièrement intéressant, dans quelques observations, c'est la parenté de ces cornes avec d'autres néoplasmes personnels ou familiaux : une malade, atteinte en même temps de fibro-myome utérin, avait une sœur opérée d'épithélioma mélanique typique du limbe cornéen, une grand'mère morte de cancer utérin, et un frère décédé par suite de cancer de l'estomac. Dans un autre cas, il y avait coexistence d'une corne palpébrale avec un épithélioma de l'oreille.

L'intervention ne doit pas se borner, suivant M. Terson, à l'excision pure et simple du néoplasme au ras de la peau; mais il recommande expressément de découper, autour de son point d'implantation, un petit losange horizontal de peau saine, dont la cicatrice, après la suture disparaît complètement dans les plis palpébraux.

Sous le rapport du pronostic on peut poser en principe que les

Digitized by Google

cornes constituent en général, des productions bénignes; mais encore cette bénignité varie-t-elle avec la quantité de glycogène (Brault) qu'elles renferment. — Dr A. Yvert.

Les signes oculaires unilatéraux du goitre exophtalmique par le Dr J. Terson. — Pour M. J. Terson, « il n'est pas très rare d'observer chez des sujets manifestement basedowiens une *exophtalmie unilatérale*, soit comme prodrome d'un goitre exophtalmique qui se développera peu à peu jusqu'à devenir complet, soit comme seul signe oculaire définitif au cours d'une forme du syndrome destinée à demeurer plus ou moins fruste ». Or, si à ce premier symptôme, s'ajoutent, du même côté : le *signe de Stellwag*, caractérisé par la rétraction de la paupière supérieure, laissant apercevoir une partie de la sclérotique au-dessus de la cornée; et le *signe de de Græfe*, qui consiste, comme on sait, en ce fait, que la paupière supérieure, au lieu de s'abaisser, demeure complètement ou à peu près immobile, quand l'œil regarde en bas; dans ces conditions, le diagnostic de maladie de Basedow ne saurait être hésitant. A plus forte raison si l'on constate en même temps un certain degré de tachycardie et de tremblement, même en l'absence de toute hypertrophie du corps thyroïde. M. Terson cite trois observations à l'appui de sa manière de voir et insiste, en terminant, sur l'importance de l'emploi prolongé, avec interruptions, du salicylate de soude à la dose de 3 à 4 grammes par jour. — Dr A. Yvert.

Du ptosis amyotrophique, par Salomonsohn. — Présentation d'une jeune dame, de 26 ans, atteinte de cette affection rare, qu'on désigne sous le nom de *ptosis amyotrophique* et qui donne lieu aux 3 symptômes suivants : 1° Développement extraordinairement lent de la maladie (11 ans dans le cas en question). — 2° Amincissement de toute la paupière tel, qu'on peut reconnaître la pupille au travers. — 3° Isolement constant de l'affection. 9 cas seulement existent actuellement dans la littérature médicale : 2 de Goldzieher, 5 de Fuchs, et 2 de Silex.

Le relèvement mécanique de la paupière a paru le seul mode de traitement possible à Goldzieher; quant à Salomonsohn, il a eu recours aux lunettes spéciales qu'il a préconisées en 1900 contre la chute des paupières. (Société de médecine de Berlin. — Séance du 4 décembre 1901.) — Dr A. Yvert.

Digitized by Google

ANALYSE DES « ARCHIVES D'OPHTALMOLOGIE »

PAR

Le Dr VALOIS

Anesthésie dans l'exentération du globe oculaire, par le Dr BRUNSCHWIG (du Havre). — L'idée d'employer le bromure d'éthyle dans l'exentération du globe est très intéressante; l'auteur commence par instiller de la cocaïne, puis il fait sous le bromure d'éthyle la section cornéenne et le curettage du globe.

Six observations sont apportées à l'appui.

Traitement des affections des voies lacrymales par les sondes de gélatine au protargol, par le Dr ANTONELLI. — Les sondes ainsi préparées présentent un degré de dureté très suffisant pour être employées. Elles sont introduites aussitôt après avoir retiré la sonde métallique.

Leur effet est de rapidement supprimer le catarrhe du sac. Elles agissent mieux que les injections par le contact prolongé du médicament avec la muqueuse et la diffusibilité spéciale du sel organique d'argent.

De la dacryoadénite palpébrale supérieure, par le Dr LOR (de Bruxelles). — Cette adénite est une affection de l'adolescence et du jeune âge, semblant atteindre surtout l'œil droit, étant le plus souvent unilatérale. Elle est causée le plus souvent par des orgelets, des traumatismes. Elle serait parfois épidémique.

Le staphylocoque se retrouve le plus souvent dans le pus.

Il est probable qu'il s'agit d'une infection ascendante analogue à celle de l'orgelet et de l'abcès méibonien.

Les symptômes sont: tumeur inflammatoire du volume d'une fève, située à la partie externe de la paupière supérieure. Chémosis limité à la région palpébro-bulbaire externe, présentant bientôt une fistule purulente. Pas de réaction conjonctivale, pas de retentissement sur le globe.

Souvent le ganglion préauriculaire est engorgé.

L'inflammation peut gagner la partie orbitaire de la glande lacrymale, ce qui constitue le type mixte. Dans ce cas, il y a exagération des phénomènes généraux et de la sécrétion des larmes.

Digitized by Google

La durée est de quinze jours au maximum. Le pus tend à se frayer passage du côté de la conjonctive.

Le pronostic est bénin, bien plus que celui de la dacryoadénite orbitaire suppurée. Une complication peut résulter de l'éventualité d'un dacryops secondaire.

Le diagnostic doit être fait avec ophtalmie purulente, chalazion suppuré, abcès du cul-de-sac.

L'abcès doit être débridé dès qu'il est à la période d'état, mais en remarquant qu'il n'y a pas d'inconvénient à l'ouverture spontanée du petit abcès par lequel se termine ordinairement la dacryoadénite palpébrale.

ACADÉMIE DE MÉDECINE

31 *décembre* 1901

Inutilité de l'énucléation de l'œil chez les enfants. — M. Jaccoud lit, au nom de M. Panas, un rapport sur le travail de M. Dianoux, qui montre l'inutilité et les dangers de l'énucléation chez les enfants. Cette intervention produit une infirmité déplorable. En dehors des tumeurs malignes du globe et des iridocyclites infectieuses, il préfère recourir à un procédé de chirurgie conservatrice qui lui est propre, et qu'il applique surtout dans les cas d'hydrophtalmie avec staphylome adhérent de la cornée.

Avec la pointe au rouge sombre, il pratique une cautérisation en étoile, les rayons partant du limbe de la cornée et convergeant vers son centre. La cautérisation doit intéresser les deux tiers de l'épaisseur de la cornée. Le centre de la cornée est évidé en cupule, puis perforé pour laisser écouler l'humeur aqueuse. On applique un bandeau compressif, une cicatrice se produit et au bout de trois mois on peut apprécier le résultat définitif.

M. Panas, tout en considérant comme excellente l'opération de M. Dianoux, pense que la kératectomie combinée qu'il a pratiquée dans les mêmes circonstances n'expose pas aux dangers de l'ophtalmie sympathique et qu'au point de vue esthétique le résultat est aussi remarquable.

Digitized by Google

SOCIÉTÉ D'ANATOMIE ET DE PHYSIOLOGIE DE BORDEAUX

Séance du 13 octobre 1901

Examen histologique d'un kyste lymphatique de la conjonctive. — M. CABANNES. — La ponction de la tumeur liquide, grosse comme un gros grain de blé, donne issue à deux à trois gouttes d'un liquide un peu trouble que nous avons soumis à l'examen microscopique (après fixation), d'abord sans coloration, puis après coloration au bleu de méthylène et à la thionine aqueuse. Cet examen nous a permis de constater au milieu d'une substance fondamentale (matière albuminoïde coagulée) un nombre considérable de leucocytes et en particulier de *lymphocytes*.

La présence de ces globules blancs nous paraît offrir un certain intérêt; peut-être permettrait-elle de différencier par la fonction et l'examen microscopique les kystes lymphatiques des kystes glandulaires. Ce fait, que l'on pourra vérifier dans des cas analogues, n'a pas encore été constaté. D'ailleurs, on a peu fait l'examen microscopique des liquides des kystes conjonctivaux.

L'examen histologique de la paroi du kyste nous a donné les renseignements suivants :

Dans un des points de la préparation qui représente la coupe de la paroi du kyste qui s'est affaissée après la ponction capillaire, on reconnaît : 1° la couche épithéliale conjonctive modifiée, composée de plusieurs plans de cellules cylindriques profondément ovoïdes dans la région moyenne, et plates à la superficie; 2° le derme sous-jacent avec ses fibres ondulées, ses noyaux disséminés, quelques vaisseaux sanguins turgescents, plein de sang. En un point, le derme se raréfie, ses fibres sont comme distendues, de nombreuses mailles se montrent; il semble que l'on a fait une injection dans son épaisseur; au voisinage de cette région raréfiée et distendue, on aperçoit un gros vaisseau lymphatique distendu, de forme ovalaire, très volumineux, à paroi tapissée d'un épithélium plat, dont les noyaux sont très apparents grâce au carmin boraté.

Le contenu de ce vaisseau est vaguement granuleux et ressemble à de l'albumine coagulée. Tout autour de la région raréfiée du derme (précédemment décrite), région qui était certainement remplie de liquide avant la ponction, et au voisinage du gros canalicule lymphatique distendu et même déchiré en un point, on voit des

Digitized by Google

coupes de nombreux capillaires lymphatiques, reconnaissables aussi à leur épithélium plat. Par places, on en voit de coupés en long. Tous sont distendus et leur nombre important autour de ce qui est le vestige de la cavité centrale prouve bien que cette dernière prend comme des racines lymphatiques dans le derme conjonctival : c'est plus exactement un *lymphangiome inflammatoire* qu'un kyste symphatique à proprement parler. Des vaisseaux sanguins, assez nombreux et congestionnés, cernent cette zone et ses lymphatiques. En un point, l'un deux, rompu, a donné naissance à une petite hémorragie interstitielle.

M. Boursier. — En quoi votre théorie pathogénique se sépare-t-elle de celles émises antérieurement ?

M. Cabannes. — Par ce fait, que l'examen histologique m'a démontré ici que le kyste lymphatique de la conjonctive était beaucoup plus un lymphangiome inflammatoire qu'un kyste lymphatique proprement dit.

J'insisterai, de plus, sur les résultats très intéressants de l'examen du liquide que j'ai ici pratiqué. Cela démontre amplement tout l'intérêt qu'il peut y avoir à faire désormais l'examen cytologique des liquides kystiques.

SOCIÉTÉ DE MÉDECINE ET DE CHIRURGIE DE BORDEAUX

Goitre exophtalmique. — M. Pitres dépose sur le bureau de la Société une thèse de M. Collon faite dans son service. Sur 24 cas de goitres exophtalmiques traités par les injections d'éther iodoformé, il y a eu 12 cas de guérison, 9 d'amélioration par suite d'un traitement involontairement incomplet.

Celles-ci agissent en produisant une sclérose diffuse de l'organe, mais il persiste au milieu du tissu des cavités glandulaires. La glande ne disparaît pas complètement; aussi n'a-t-on pas à craindre des troubles de myxœdème, comme on en rencontre après l'ablation complète de la glande.

M. Pitres ne croit pas que l'iode agisse comme spécifique. On pourrait probablement obtenir un résultat analogue avec une injection sclérosante modificatrice quelconque.

Pemphigus et xérosis conjonctival. Présentation de malade. — M. Aubaret présente un malade atteint de symblépharon à chaque œil. Les culs-de-sac conjonctivaux sont nuls.

Digitized by Google

La conjonctive forme un bourrelet autour de la cornée. A l'œil droit, il y a eu iritis exsudative et ulcération de la cornée.

La lésion oculaire a débuté en même temps qu'une affection cutanée, caractérisée par des vésicules laissant échapper un liquide jaune citrin. Il reste maintenant sur la peau des taches d'une teinte rosée, ayant des dimensions variables, et se présentant sur les différentes parties du corps.

Le voile du palais et l'arrière-gorge présentent des lésions ulcéreuses, disséminées en plaques et recouvertes d'un exsudat grisâtre peu intense.

Il y a un écoulement urétral qui est très ancien et un phimosis qui, d'après le malade, ne se serait montré que lors de l'apparition des symptômes cutanés.

Les urines contiennent une quantité notable d'albumine.

Anévrisme artérioso-veineux de l'orbite. — M. AUBARET présente un enfant âgé de 9 ans atteint d'exophtalmie à droite. Cet enfant a été blessé par une aiguille à tricoter qui a pénétré dans l'orbite, au niveau de la commissure interne, jusqu'à une profondeur qu'on suppose être de 7 centimètres. Pendant les premiers mois après l'accident on ne remarqua qu'un léger strabisme, puis, graduellement et insensiblement, l'exophtalmie est survenue en même temps qu'on remarquait de nombreuses varicosités au pourtour de l'orbite et occasionnant un gonflement qui déforma la racine du nez, surtout à droite. Ce qui frappe le plus à un premier examen, c'est ce gonflement considérable du système veineux, qui converge vers l'orbite. Toutes les veines de la région angulaire, palpébrale, temporale et de la conjonctive montrent des varicosités bleuâtres des plus évidentes. Par le palper. on a la sensation d'un soulèvement systolique au niveau des zones cutanées saillantes. En même temps, le doigt perçoit un thrill qui est très caractéristique.

A l'auscultation, on entend un souffle continu avec renforcement systolique. Ce souffle est perceptible avec la même intensité quel que soit le point du crâne où l'on place le sthétoscope. La pression des jugulaires au niveau du cou augmente la turgescence des varicosités.

Il s'agit d'un anévrisme artérioso-veineux de l'orbite, facilement supporté par le malade. En effet, cet enfant n'éprouve aucun symptôme fonctionnel, aucune douleur, pas de trouble oculaire et pas de trouble de l'audition. (*Gazette hebdomad. des sc. médicales de Bordeaux*, 29 décembre 1901.)

Digitized by Google

SOCIÉTÉ DES SCIENCES MÉDICALES DE LYON

Séance de mars 1902

PRÉSIDENCE DE M. CHAMBARD-HÉNON

Cécité corticale. — Absence de réaction pupillaire. — M. JOSSERAND présente le cerveau d'une malade décédée dans son service et dont voici l'histoire.

Un beau jour, au mois de septembre dernier, la malade étant à son travail s'aperçut tout à coup qu'elle n'y voyait plus rien. La veille, elle n'avait aucun trouble visuel, le matin encore, elle y voyait comme d'habitude et elle avait pu se rendre à l'atelier de couture où elle travaillait, ne se doutant de rien. C'est au milieu de la journée, que sa vue disparut.

L'amaurose ne fut pas d'emblée absolue, et la malade put rentrer chez elle, très étonnée de ce phénomène. Pendant deux semaines elle put encore se guider chez elle, mais toute vue disparut progressivement et définitivement.

Elle entra, en novembre 1901, à l'Hôtel-Dieu. Au moment de son entrée, la cécité était absolue, y compris le point de fixation. Elle ne distinguait même pas le jour de la nuit.

La réaction pupillaire fut recherchée au moins cinq ou six fois. Toujours on la trouva absente. Malgré la singularité du cas, il fallut bien se rendre à l'évidence.

La malade se cachectisa rapidement dans le service et décéda.

C'est le sort ordinaire de ces malades qui ont un ramollissement double des lobes occipitaux, peut-être parce que les lobes occipitaux jouent en même temps un rôle dans la nutrition organique (Jouffroy).

A l'autopsie, on a trouvé un athérome très prononcé du tronc basilaire et des cérébrales postérieures, et un double ramollissement des lobes occipitaux : à droite, ramollissement en bouillie du lobe occipital occupant toute la zone visuelle; à gauche, ramollissement moins prononcé, mais contemporain de l'autre, atteignant la pointe occipitale et la partie inférieure du cuneus, mais respectant les lobules lingual et fusiforme.

M. Josserand attire l'attention sur deux points : tout d'abord, sur la simultanéité et la bilatéralité des lésions, chose très rare. Ensuite, sur l'absence certaine et plusieurs fois constatée du

Digitized by Google

réflexe pupillaire. La lésion étant corticale, le réflexe aurait dû persister, d'après la loi formulée par Wernike.

En compulsant les observations semblables à la sienne, M. Josserand a vu que la paresse ou même l'abolition du réflexe pupillaire n'est pas rare; Déjerine, d'ailleurs, est assez sceptique sur la constance de la loi de Wernike dans l'hémianopsie.

Il croit donc que lorsqu'on a des raisons cliniques suffisantes pour croire à de la cécité corticale, il ne faut pas former son diagnostic sur le seul fait de l'abolition du réflexe irien à la lumière.

Ramollissement occipital double. — Absence du réflexe pupillaire, par M. Pauly. — Par une coïncidence remarquable, je vous apporte aujourd'hui une pièce analogue à celle de M. Josserand. Elle provient d'un homme âgé de 76 ans, entré à l'Hôtel-Dieu dans un coma absolu. Huit jours auparavant il se portait très bien; un matin il fut trouvé dans un état comateux complet et fut amené à l'hôpital, il ne présentait pas de signes d'hémiplégie. On ne trouvait rien dans les urines, ni sucre, ni albumine. Il succomba.

A l'autopsie on a trouvé un ramollissement occipital double. Les tubercules quadrijumeaux, comme on peut le voir, sont absolument sains, les bandelettes et les nerfs optiques également. Or, ce malade ne présentait *aucune réaction pupillaire à la lumière.*

Encore un cas confirmant ce que disait M. Josserand, à savoir que, dans le ramollissement occipital double, avec intégrité apparente de l'axe réflexe, le réflexe pupillaire peut être absent.

M. Josserand. — Voilà deux cas typiques qui se suivent de ramollissement double de la sphère visuelle avec absence du réflexe pupillaire à la lumière. De même que la réaction hémianopsique de Wernike s'est trouvée plusieurs fois en défaut, de même il semble, que dans la cécité corticale, la loi de Wernike peut subir plus d'une entorse.

Je ne veux pas chercher à expliquer ces faits. L'explication importe peu au point de vue pratique. On pourrait admettre, évidemment, une lésion microscopique des ganglions de la base, et je suis tout disposé à admettre cette explication, mais il faut bien savoir que la loi du réflexe irien n'est pas encore bien connue. Il faut bien savoir, aussi, au point de vue pratique, que l'abolition du réflexe photo-irien n'est pas suffisante pour faire rejeter le diagnostic de cécité corticale, si l'on a de bonnes raisons de croire à une lésion corticale.

M. Jaboulay. — Une lésion corticale, surtout une lésion double.

Digitized by Google

peut amener des troubles fonctionnels au niveau des noyaux. Des cas semblables ne sont pas suffisants pour faire rejeter la voie actuelle du réflexe irien.

M. Josserand. — Je ne prétends pas détruire la théorie actuelle, je veux seulement insister sur ce fait clinique, que dans une lésion corticale, on peut voir l'abolition du réflexe irien (l'*Echo médical de Lyon*, 15 avril 1902).

SOCIÉTÉ MÉDICALE DES HOPITAUX DE PARIS

7 mars 1902.

Sur les inconvénients du traitement mercuriel intensif dans la paralysie spasmodique syphilitique. — MM. E. Brissaud et P. Marie ont observé que la paralysie syphilitique ne guérit pas par le traitement mercuriel intensif et que, chose plus grave, non seulement elle ne guérit pas par ce traitement, mais qu'elle empire. Est-ce à dire que chez ces malades il ne faut jamais donner de mercure? Il y a lieu d'établir à cet égard certaines distinctions : chez un malade qui est tout à fait au début de l'affection, chez lequel celle-ci ne se traduit encore que par une gêne légère de la marche et par faiblesse des fléchisseurs des jambes on est autorisé à employer le traitement intensif; mais quand on l'aura pratiqué à une ou deux reprises, il conviendra de s'armer de prudence et de ne reprendre ensuite la mercurialisation que d'une main discrète.

De même chez un malade frappé brusquement d'une paraplégie, il convient de faire immédiatement une ou deux séries de traitement mercuriel intensif. Mais dans les périodes avancées de la maladie, au bout de deux ans, on doit se tenir en garde contre les méfaits d'une mercurialisation intense.

D'ailleurs, tous les modes d'administration du mercure ne sont pas également nuisibles. Les injections de M. Panas, d'huile au biiodure de mercure, à la dose quotidienne de 5 à 8 milligrammes, ne déterminent pas d'accidents. Il en est de même pour l'ingestion de pilules mercurielles (protoiodure, pilules bleues); il semble en être aussi de même pour le sirop de Gibert. L'iode en nature, soit par ingestion, soit en injections hypodermiques, par exemple sous forme de lipiodol, peut être utile, et n'est pas nuisible pourvu qu'on s'en tienne à des doses modérées (*La Presse médicale*, 12 mars 1902).

Digitized by Google

BIBLIOGRAPHIE ET REVUE DES JOURNAUX

Troubles pupillaires et lésions de l'aorte. — Pour M. Babinski, les troubles pupillaires, qui accompagnent les lésions de l'aorte, ne seraient qu'exceptionnellement la conséquence de la compression des filets ou du ganglion cervical du grand sympathique par la partie dilatée de ce vaisseau. La preuve en est que ces symptômes existent même en l'absence de tout anévrisme aortique, et qu'ils coexistent souvent avec d'autres troubles de la pupille, notamment la perte du réflexe lumineux (signe d'Argyll Robertson). A son avis, la syphilis seule serait, à la fois, cause des troubles pupillaires et des lésions de l'aorte.

M. Vaquez rapporte, à la Société médicale des hôpitaux de Paris, 3 observations qui confirment pleinement les assertions de M. Babinski. (Séance du 7 février 1902.) — Dr A. Yvert.

De l'évolution des troubles et des déformations pupillaires chez les vésaniques, par le Dr Marandon de Montyel, médecin en chef de Ville-Évrard. — Travail extrêmement intéressant, qui fait suite, en le complétant, à un précédent mémoire du même auteur, paru le 18 septembre 1901 dans la *Presse médicale;* travail se prêtant mal à une analyse succincte, que nous engageons vivement à lire avec attention dans l'original lui-même, et dont voici en résumé les principales conclusions :

« Toutes ces constatations établissent que, contrairement à l'opinion ayant cours, et comme l'a écrit M. Mignot, les pupilles sont, dans l'immense majorité des cas, altérées dans leur fonctionnement et leur forme chez les vésaniques; que les altérations constatées, si elles sont le plus souvent légères, peuvent être très marquées dans une proportion assez importante; bien plus, que, loin d'être transitoires, elles sont presque toujours durables et même à évolution assez souvent croissante. Tous ces faits ont une importance considérable pour le diagnostic différentiel de la vésanie et de la paralysie générale ». (*Gaz. hebd. de méd. et de chir.*, n° 2, p. 13, 1902.) — Dr A. Yvert.

Les injections de benzoate de mercure en thérapeutique oculaire. — M. Armaignac, après avoir essayé toutes les préparations mercurielles, solubles ou insolubles, employées en injections, s'est arrêté définitivement au benzoate de mercure à 1 p. 100, auquel il reconnaît l'immense avantage d'être absolument indo-

Digitized by Google

lore, même quand il est injecté sous la conjonctive, et de ne pas laisser la moindre nodosité persistante. (Société de médecine et de chirurgie de Bordeaux, séance du 17 janvier 1902.)

Dr A. Yvert.

Blessure du nerf optique. — M. Gayet rapporte l'observation curieuse d'un petit malade, qui, ayant été atteint au niveau de l'œil par une botte de paille, ne présentait en apparence qu'une blessure très superficielle de la paupière inférieure, mais fut bientôt atteint de cécité complète de cet œil, avec tous les symptômes objectifs d'une atrophie de papille. D'où cette conclusion qu'un long fétu de paille avait certainement pénétré profondément dans l'orbite et lésé directement le nerf optique. Un fait analogue, du reste, avait déjà été noté par M. Gayet, à la suite d'un coup de parapluie. (Société de chirurgie de Lyon, séance du 19 décembre 1901.) — Dr A. Yvert.

Examen de la vision dans les écoles. — M. Leprince (de Bourges), présente à l'Académie de médecine un tableau qu'il a fait construire, et qui remplit ce but, éminemment pratique, que le personnel des écoles, même absolument dépourvu de toute notion médicale, peut déterminer l'acuité visuelle des élèves. Cet examen a été fait, grâce à ce tableau, dans tous les établissements scolaires du département du Cher. (Académie de médecine, séance du 7 janvier 1902.) — Dr A. Yvert.

Traumatisme grave de l'œil. — M. le professeur Delorme présente un cavalier qui avait été atteint d'une lésion très grave de l'œil, consécutive à un coup de lanière de cuir reçu sur le globe oculaire : la cornée était sectionnée dans le tiers supérieur de son insertion scléroticale, avec large hernie de l'iris. M. Delorme, appelé quelques heures seulement après le traumatisme, fit la résection de l'iris, nettoya minutieusement la chambre antérieure remplie de caillots et appliqua un pansement aseptique. La guérison fut parfaite et rapide, avec conservation de l'acuité visuelle. (Société de chirurgie de Paris, séance du 12 février 1902.) — Dr A. Yvert.

Traitement de la maladie de Basedow par les injections intrathyroïdiennes d'éther iodoformé. — MM. Abadie et Collon (de Bordeaux) attirent de nouveau l'attention sur un mode de traitement, les injections intrathyroïdiennes d'éther iodoformé, préconisé en 1899, au congrès de médecine de Lille, par M. le professeur Pitres, qui sur 12 malades, ainsi traités par lui, avait obtenu

Digitized by Google

6 guérisons et 6 améliorations. La solution employée contient 4 grammes d'iodoforme pour 20 grammes d'éther. On injecte chaque fois 1 centimètre cube à l'aide de la seringue de Pravaz et après avoir pris, bien entendu, toutes les précautions antiseptiques, à l'intérieur de la glande thyroïde hypertrophiée; ces injections sont répétées à sept ou huit jours d'intervalle. Le traitement a consisté quelquefois en une seule ou deux injections; mais le plus habituellement, pour aboutir à une guérison définitive, il a été poursuivi pendant des mois et même des années.

La statistique de MM. Abadie et Collon porte sur 24 cas de maladie de Basedow, les uns graves, les autres légers, tous traités systématiquement, à l'exclusion de toute autre médication, par cette méthode. Les résultats définitifs ont été les suivants : 12 cas de guérisons ou d'améliorations pouvant en imposer pour des guérisons, 9 cas d'améliorations notables et persistantes, 3 cas d'améliorations passagères. Le traitement a toujours été parfaitement toléré. (*Revue neurologique* du 30 janvier 1902, p. 80.)

Dr A. Yvert.

Glaucome chronique double traité par la Sympathectomie. — M. Fromaget présente une malade atteinte de glaucome chronique double, rebelle à tous les traitements en usage en pareil cas, iridectomie, sclérotomie, myotiques, et chez laquelle M. le Dr Sengensse a pratiqué une sympathectomie gauche. Comme résultats, on a constaté après l'opération : une diminution de la fente palpébrale, un peu d'enophtalmie, et à partir du deuxième ou troisième jour une diminution de la tension intraoculaire. Dix jours après, la malade, qui ne comptait les doigts qu'à 10 centimètres avant l'intervention, les comptait à 50 centimètres, sans toutefois pouvoir se conduire seule. Malheureusement, peu de temps après, l'œil a durci de nouveau; et l'on n'a obtenu, en somme, qu'une amélioration légère et passagère.

A ce propos, M. Lagrange fait observer que la thérapeutique du glaucome étant surtout dirigée contre l'hypertension, on ne peut accorder de valeur à la sympathectomie qui ne procure habituellement qu'une hypotension passagère. Quant à l'amélioration de la vision due à cette intervention, elle est encore, pour lui, à démontrer. (Société de médecine et de chirurgie de Bordeaux, séance du 14 février 1902.) Dr A. Yvert.

Mouvements de rotation du globe de l'œil. — M. Motais cherche à démontrer que, contrairement à l'opinion généralement admise, on ne saurait assimiler la capsule de Tenon, qui entoure le globe de l'œil, à une sorte de séreuse; ni comparer les mouve-

Digitized by Google

ments de rotation de ce dernier à ceux qui se passent dans une véritable néarthrose. Pour le distingué professeur d'Angers, l'œil est réellement adhérent à la capsule qui l'entoure, surtout à sa partie antérieure, au pourtour de la sclérotique, et en arrière, au niveau du nerf optique; par suite, les mouvements de rotation seraient dus uniquement à la laxité et à l'inflexion des tissus périoculaires. (Académie de médecine, séance du 11 mars 1902.)

Dr A. Yvert.

Phlegmon chronique du fond de l'orbite. — M. Depagé, de Bruxelles, rapporte l'observation d'un cas aussi rare qu'intéressant de phlegmon chronique du fond de l'orbite concernant un enfant de 10 ans 1/2, atteint il y a trois ans, à la suite de rougeole, d'accidents du côté de l'orbite droite. Cette affection, au début, avait été caractérisée par une inflammation de la conjonctive, par des douleurs au niveau de la racine du nez et du front, et par de l'exophtalmie; au moment de l'examen de M. Depagé, seul ce dernier symptôme persistait, avec une sensation de résistance rétro-bulbaire plus forte que du côté opposé. Les mouvements du globe étaient intacts; on sentait comme une tumeur molasse, mais sans fluctuation, dans l'angle interne de l'orbite, le nerf optique droit paraissait hyperémié. Le diagnostic, posé de concert avec M. le professeur Coppez, fut celui de tumeur bénigne probable, ayant son point de départ dans l'ethmoïde : en conséquence, incision de 3 centimètres sur le pli naso-palpébral allant jusqu'à l'os et qui mena directement dans une cavité, entourant complètement le globe oculaire et le nerf optique, et contenant un flot de pus jaunâtre et crémeux. La paroi osseuse interne de l'orbite avait disparu; mais il n'y avait pas la moindre communication avec les cellules ethmoïdales. Antisepsie et drainage. Guérison sans cicatrice apparente. (Société belge de chirurgie, séance du 15 février 1902.)

Dr A. Yvert

Tumeur palpébrale pulsatile. — M. Lagrange présente, afin d'avoir l'opinion de ses confrères sur la thérapeutique à employer à son égard, une malade qui porte depuis l'âge de 15 ans, une tumeur palpébrale pulsatile, avec exacerbation des symptômes à chaque époque menstruelle. En 1901 sont survenus des accidents d'iridochoroïdite qui ont cédé à l'iridectomie. Cette affection rare semble encore s'être aggravée du fait de la ménopause. (Société de médecine et de chirurgie de Bordeaux, séance du 7 mars 1902.)

Dr A. Yvert.

Traitement des cataractes commençantes par les solutions iodurées. — Le Dr Etiévant, de Lyon, se basant sur les

Digitized by Google

résultats obtenus par Badal, au moyen de l'iodure de potassium et de sodium, en bains oculaires ou en collyres dans le traitement des cataractes au début; partant, d'autre part, de ce fait que ses malades avaient toujours à gagner et rien à perdre de cet essai, résolut d'employer systématiquement cette méthode dans tous les cas soumis à son observation. Mettant ainsi à profit, du reste, les recherches d'Ulry et de Frézals, qui ont établi que l'œil absorbe en quantité notable les sels d'iode contenus dans les collyres et les solutions aqueuses mises au contact de la cornée et de la conjonctive. Ses conclusions très nettes sont : que l'iodure en collyre paraît agir d'une façon favorable dans les altérations purement séniles, dans les cataractes appelées, il y a peu de temps encore, idiopathiques; mais que son action est absolument nulle quand il s'agit de dystrophie liée à des troubles du tractus uvéal et de la rétine, dans les cataractes dites symptomatiques. Même insuccès pour les cataractes diabétiques et albuminuriques, bien entendu. Ce travail repose sur une trentaine d'observations. (*Lyon médical*. février 1902.) Dr A. Yvert.

Recherches cliniques expérimentales sur le rôle du pneumobacille de Friedlœnder en ophtalmologie. — Dans ce travail, extrêmement intéressant, M. le Dr Gourfein, médecin à la clinique ophtalmique (Fondation Rothschild), passe en revue les différentes maladies des yeux, dans lesquelles on retrouve le pneumobacille comme agent pathogène et expose ensuite comment il a reproduit sur les animaux, expérimentalement, les affections qu'il avait constatées, de par la clinique, sur l'homme.

Sur 26 cas d'*ulcus serpens*, 3 fois c'est le pneumobacille qu'il faut incriminer.

Sur 450 *conjonctivites*, examinées au point de vue bactériologique, 23, soit 5 p. 100, ressortissaient à cet agent pathogène; dont : 4 conjonctivites des nouveau-nés; 5 conjonctivites catarrhales aiguës rappelant celle qu'on attribue actuellement au bacille de Weeks; 2 conjonctivites aiguës avec des hémorragies conjonctivales; 12 conjonctivites subaiguës. Dans aucune de ces 23 conjonctivites, il n'a été constaté de complications du côté de la cornée ni du côté de l'iris. Il était impossible d'après le tableau clinique, de les différencier de celles attribuées aux autres microbes qui déterminent le plus ordinairement l'inflammation de la conjonctive : gonocoque, bacille de Weeks, diplobacille de Morax. pneumocoque.

Sur 40 cas de dacryocystite appartenant à toutes les formes cliniques, 4 fois seulement, le pneumobacille de Friedlœnder était en jeu.

Digitized by Google

Telle est la conclusion qui termine cette véritable monographie :

« Il ressort de nos recherches cliniques et expérimentales que le pneumobacille de Friedlœnder peut causer diverses lésions oculaires, tantôt graves, tantôt bénignes, au même titre que le pneumocoque, le streptocoque pyogène, et le staphylocoque doré; qu'il n'imprime à ces lésions aucun caractère particulier permettant de les distinguer au point de vue clinique de celles causées par les autres microorganismes pathogènes cités et que s'il se rencontre moins fréquemment dans les affections oculaires, c'est parce qu'il est moins souvent hôte saprophyte des membranes externes de l'œil que les trois autres ». (*Revue médicale de la Suisse romande*, n° 2. Février 1902.) — Dr A. Yvert.

Glaucome aigu. — Insuccès de l'iridectomie. — Guérison rapide par l'arrachement du nerf nasal externe. — A propos de ce fait intéressant, M. le professeur Badal revient sur un de ses sujets de prédilection : le traitement du glaucome aigu par l'arrachement du nerf nasal, avec cette particularité cette fois, que l'iridectomie ayant été absolument inefficace, l'arrachement du nerf nasal, pratiqué six semaines après cette première intervention, amena une guérison complète et définitive. (*Clinique ophtalmologique de Bordeaux*, n° 8. Février 1902.) — Dr A. Yvert.

Tuberculose du tractus uvéal et tuberculose cutanée. — Amputation du segment antérieur et évisceration de l'œil. — M. Fromaget présente un malade qui, quelque temps après une iridectomie pratiquée pour une atrésie pupillaire et irido-choroïdite consécutive, fut atteint de tuberculose de la cornée, de la région ciliaire interne avec staphylome ulcéré très saillant à l'extérieur. Des nodules lupiques existaient au menton, à l'avant-bras et à la fesse. Le 22 janvier 1902, amputation du segment antérieur de l'œil, et comme l'on constate un semis tuberculeux étendu à toute la choroïde, M. Fromaget se décide pour l'éviscération, sous prétexte que la sclérotique est toujours indemne, et que l'exentération fournit un moignon supérieur à celui qui résulte de l'énucléation.

Ce à quoi M. Lagrange objecte, non sans raison, à notre avis, qu'on doit craindre que le curettage de la choroïde, dans les lésions tuberculeuses de l'œil, ne favorise la généralisation de la maladie; tandis que, avec l'énucléation, on ne s'expose pas à la dissémination des bacilles. (Société de médecine et de clinique de Bordeaux, séance du 14 février 1902.) — Dr A. Yvert.

Digitized by Google

Du capitonnage musculaire sous-conjonctival dans les amputations partielles du globe oculaire. — A propos de l'éviscération précédente, M. Fromaget insiste sur le procédé opératoire de suture, en usage actuellement à la clinique de Bordeaux, après l'amputation du segment antérieur du globe de l'œil et qui consiste : dans l'éviscération, après fixation de l'œil à l'aide de quatre fils de catgut passés dans les tendons des quatre muscles droits, suivie de la réunion de ces tendons deux à deux et de la suture de la conjonctive en bourse par devant.

On trouvera, d'ailleurs, tous les détails relatifs à cette question, dans la thèse originale, soutenue en 1901 devant la Faculté de Bordeaux, par M. le Dr Mondiet, intitulée *Contribution à l'étude des amputations partielles du globe oculaire*, et où se trouve décrit tout au long le moyen, qu'ont imaginé MM. Picot et Aubaret, de suturer deux à deux les muscles droits au-devant du corps vitré, après les avoir détachés de leurs insertions, de manière à faire ce qu'ils appellent *le capitonnage* de la plaie. La conjonctive est ensuite ramenée au-devant du plan musculaire : ce qui donne comme résultat définitif une cicatrice très résistante. — Dr A. Yvert.

Troubles oculaires liés à une cirrhose hépatique. — M. Vollbracht présente un malade atteint, un an auparavant, d'ictère et d'héméralopie, puis de douleurs intraoculaires, de conjonctivite violente et d'ulcérations symétriques de la cornée. Comme on constate, en même temps, une hypertrophie du foie et de la rate, l'auteur de la présentation admet qu'il s'agit très vraisemblablement de troubles oculaires liés à une cirrhose hépatique.

Par contre, M. Königstein affirme avoir examiné à ce point de vue et avec le plus grand soin, pendant plusieurs années, tous les malades de l'Hôpital général de Vienne, et n'avoir jamais noté la moindre relation entre l'ictère et les maladies oculaires. (Société de médecine interne de Vienne, séance du 6 mars 1902.) — D. A. Yvert.

Du traitement du kératocône par les cautérisations ignées en dehors du champ pupillaire, dans la zone intermédiaire de la cornée. — M. le Dr Moinson se base sur les excellents résultats obtenus dans un cas de kératocône très prononcé de l'œil droit, chez une personne de 35 ans, par la cicatrisation d'un ulcère en coup d'ongle de 1 millimètre de large sur 2 millim. 5 de long, situé en dehors du sommet du conus, sur le versant externe de la cornée, pour préconiser la cautérisation ignée dans cette zone

Digitized by Google

intermédiaire. (*La Clinique générale de chirurgie*, n° 2, novembre 1901.) — Dr A. Yvert.

Technique opératoire oculaire, *in Traité de technique opératoire de Monod et Vauverts*, par le Dr S. Baudry, professeur de clinique ophtalmologique à l'Université de Lille. — Voici un livre dont l'apparition sera accueillie favorablement par les praticiens et les étudiants. Ceux-ci surtout sauront gré à l'auteur de l'heureux choix des méthodes opératoires, et de la clarté de ses descriptions. L'éminent professeur de Lille, fidèle en cela à ses méthodes d'enseignement, a voulu en premier lieu être précis, et il a éliminé fort heureusement de ses descriptions tout ce qui n'était pas essentiel à l'acte opératoire. Remercions-le surtout de nous avoir donné pour chaque cas, un *modus faciendi* bref et limpide. Nous avons dans nos bibliothèques de spécialistes des livres plus gros, plus prétentieux sur les mêmes matières, nous n'en avons peut-être pas de plus précis et de plus utile à consulter. Le professeur Baudry a surtout très heureusement relégué sous la rubrique de « modifications opératoires » tout ce qui n'apportait pas un notable progrès dans la chirurgie oculaire. Combien nous le louons de celà ! Une méthode décrite en un style sobre et clair. méthode classique, puis, relégués au second plan, tous les addenda plus ou moins utiles que la série des spécialistes en quête de découvertes n'ont pas manqué d'apporter. Et cependant M. le professeur Baudry est au courant de tout ce qui a paru dans ces dernières années sur la thérapeutique chirurgicale des maladies des yeux. Nous n'en citerons comme preuve que la bibliographie très complète annexée à chaque article. Mais il a jugé avec raison que celui qui consulterait son traité aurait besoin d'un guide sûr et clair, et il a voulu être ce guide. Les cas particuliers indiqueront suffisamment au praticien les modifications à apporter à son acte opératoire.

Nous ne voulons, ni ne pouvons suivre l'auteur pas à pas dans son traité. Cette appréciation générale motivée par une lecture attentive suffira ici. Puisse-t-elle inspirer à ceux qui la liront le désir de connaître l'ouvrage du professeur Baudry. Ils y trouveront tous les renseignements nécessaires à la pratique ophtalmologique, brièvement et clairement exposés. MM. les Drs Monod et Vauverts ne pouvaient s'attacher un collaborateur plus autorisé pour leur *Traité de technique opératoire*.

Dr A. Beauvoir.

Digitized by Google

THÉRAPEUTIQUE OCULAIRE ET FORMULAIRE

PAR

Le Dr GALEZOWSKI

M. Armand Gautier a fait une seconde communication sur l'**arrhénal** ou **méthylarsynate de soude**, ce sel arsenical qui est appelé à remplacer le cacodylate de soude dans toutes les affections où celui-ci était indiqué. Le cacodylate de soude n'agit bien et sans inconvénient qu'en injections sous-cutanées. Administré par l'estomac, il devient facilement toxique; mal toléré il donne lieu même assez souvent à de l'albuminurie.

Un des grands avantages du méthylarsynate de soude sur le cacodylate est précisément de pouvoir être facilement donné par la voie gastrique.

Dans une première communication, M. Gautier a fait connaître les effets très remarquables de ce nouveau médicament dans le paludisme. En quelques jours, il est arrivé à faire cesser complètement des accès de fièvre intermittente grave que ni la quinine, ni aucun autre médicament n'étaient parvenus à améliorer. Dans cette nouvelle communication, M. Gautier fait connaître les résultats d'expériences faites dans divers hôpitaux de Paris avec le méthylarsynate de soude ou arrhénal.

Comment faut-il l'employer ?

« Le grand avantage du méthylarsynate disodique, et en général des sels dérivés de l'acide méthylarsynique et des analogues, dit M. Gautier, c'est de pouvoir être indifféremment absorbés par la voie sous-cutanée ou ingérés par la bouche sans provoquer de dyspepsies, gastrites, renvois alliacés, congestions rénales, albuminuries, que provoquent les modifications toxiques subies dans le tube digestif par les cacodylates. Ces fâcheuses conséquences du traitement cacodylique mal appliqué se produisent toujours lorsqu'on prolonge suffisamment la médication. J'ai montré dans ce mémoire que l'ingestion des arrhénates peut, sans inconvénient, se continuer durant des mois, avec les arrêts nécessaires, sans provoquer aucun effet stomacal et rénal fâcheux, et alors même qu'il y aurait une légère albuminurie. Si l'on ne dépasse pas les doses que je vais indiquer, la tolérance du médicament est généralement parfaite : ni renvois, ni gastralgie, ni diarrhée, ni albuminurie ».

Doses. — A quelles doses convient-il de donner l'arrhénal ?

Digitized by Google

Chez l'adulte, on peut, sans provoquer d'accidents toxiques ou d'entérite sérieuse, donner l'arrhénal, jusqu'à la dose de 15 centigrammes et chez quelques personnes aller jusqu'à 20 centigrammes par jour. Mais ce sont là des limites qu'on doit rarement atteindre, car à ces doses élevées, quelquefois même à 10 centigrammes, on fatigue le malade et perd le bénéfice du traitement. Il est rare qu'on ait intérêt à dépasser la dose de 5 centigrammes à laquelle, chez les tuberculeux en particulier, le médicament possède son maximum d'action.

Il faut surveiller l'emploi du méthylarsinate de soude chez tous les malades dont le foie est insuffisant (cirrhoses, congestions hépatiques), chez les cardiaques, les malades sujets aux hémorragies intestinales et pulmonaires; mais même dans ce dernier cas, il peut encore être utilisé à faibles doses.

Il peut être indifféremment donné par la bouche ou en injections sous-cutanées. (*Gazette des Hôpitaux*. Juin 1902.)

Le **Somnoforme**, par M. le Dr Rolland (de Bordeaux). — Ce nouvel anesthésique est destiné surtout aux opérations de courte durée.

Il présente comme avantages de produire une anesthésie immédiate, facile, sans dangers, avec un retour rapide à la connaissance, sans malaises ultérieurs.

Le somnoforme est un mélange de chlorure d'éthyle, 60 p. 100; de chlorure de méthyle, 35 p. 100, et de bromure d'éthyle, 5 p. 100.

Il a une action énergique sur le grand sympathique, qui se traduit par une énergie plus grande de la tension artérielle et de la contraction cardiaque.

D'après l'auteur, cet anesthésique ne présenterait aucun des inconvénients, ou du moins *infiniment atténués*, de ceux que l'on reproche depuis un temps indéfini au chloroforme et à l'éther. On n'a pas constaté cliniquement les accidents initiaux irritatifs et mécaniques (syncope laryngée réflexe), le somnoforme n'étant pas caustique et n'irritant pas les muqueuses.

Les accidents toxiques provenant de la saturation de l'organisme par l'agent anesthésique ne se produisent pas avec le somnoforme à cause de sa volatilité et de son élimination presque immédiate.

Cet anesthésique a été employé avec succès en obstétrique, en chirurgie générale et en chirurgie dentaire. Je l'ai employé en ophtalmologie.

Voici la manière dont on doit l'employer;

On fait une compresse avec un mouchoir plié en forme de cornet entre les plis duquel on a mis une feuille de papier. On met dans le fond une boulette de coton sur lequel on projette cinq centi-

Digitized by Google

mètres cubes de somnoforme et l'on applique rapidement la compresse sur la bouche et le nez, qu'on emboîte le plus exactement possible. Le malade peut être assis ou couché.

Pour une dose de cinq centimètres cubes on peut obtenir de cinquante secondes à cinq minutes de sommeil. Pour pousser l'anesthésie plus loin, il faut faire simplement respirer davantage le patient dans le cornet, et pour le maintenir anasthésié dans les longues opérations, procéder à des rations d'entretien comme pour les autres anesthésiques, mais en pratiquant le plus possible l'herméticité du cornet dans son contact avec la face. (*Echo médical de Lyon*, 15 mars 1902.)

Dr Galezowski.

INDEX BIBLIOGRAPHIQUE

Nicollas. — Etude sur la conjonctivite à pneumocoques (Thèse de doctorat, 1901-1902).

Mourmouziadès. — La conjonctivite granuleuse (Aide de clinique à l'Hospice national ophtalmologique des Quinze-Vingts, avec préface par le Dr Trousseau, 1902).

Dr Grullon. — L'ophtalmie sympathique (Thèse de Paris, 230 pages, chez Rousset). C'est un travail très important dont les conclusions sont très pratiques et très utiles. Les signes qui caractérisent cette ophtalmie sympathique, sont très importants à connaître, car ils permettent de combattre énergiquement et de très bonne heure le mal qui survient sympathiquement dans l'œil sympathisé.

La période la plus caractéristique de l'évolution de l'ophtalmie sympathique est celle des douze premières semaines de l'apparition de l'ophtalmie sympathique.

L'ophtalmie sympathique apparaît habituellement à une époque très éloignée de l'accident primitif. D'où l'erreur de diagnostic.

Grullon a signalé l'éclosion de l'ophtalmie sympathique trente-cinq ans après le début du premier œil pris. Weecks signale 1 cas d'ophtalmie sympathique où les phénomènes sympathiques apparurent quarante-deux ans après la perte du premier œil et même dans un cas, l'énucléation a dû être pratiquée cinquante-quatre ans après l'atrophie du globe oculaire.

Mouzon. — Etude sur les kystes de l'iris (Paris, 1902).

Bourdeau. — De la dionine et de ses effets sur l'œil (Paris, 1902).

Digitized by Google

SABOT. — Contribution à l'étude des ophtalmoplégies nucléaires (Paris, 1902).

FUCHS. — Ueber ringförmige Keratitis (*Klinische Monatsblatt f. Augenheilkunde*, juillet 1901).

STASINSKI. — Zur Behandlung des Ulcus serpens corneæ (*Therapie de Gegenwart*, 1901).

BENSON. — A case of Neuritis, affecting the optic and cervical nerves (*Britisch Med. Journal*, april 1901).

REUSS. — Die Erosionen der Hornhaut und ihre Folgen (*Centralblatt für praktische Augenheilk.*, 1901).

GUIBERT. — Atrophie des nerfs optiques d'origine saturnine. Présentation à l'Académie de médecine par le Dr JAVAL (Paris, le 19 février 1901, et la *Clinique ophtalmologique*, 25 mars 1902).

LAGRANGE. — Chancre syphilitique de la paupière chez un enfant (*Journal de médecine de Bordeaux*, 30 mars 1902).

NOUVELLES

La réforme de l'enseignement médical.

Il n'est personne parmi les membres du corps enseignant des Facultés de médecine qui n'ait été frappé des très graves défectuosités, parfois même incohérences, que l'on peut constater dans l'organisation des cours et des examens. M. le professeur Mayet, en adressant à tous ses collègues des Facultés et Ecoles de médecine la lettre ci-jointe prend, en vue d'une réforme indispensable, une initiative à laquelle on ne peut qu'applaudir :

Honoré Confrère,

Intimement convaincu que les règlements qui régissent la distribution des matières de l'enseignement et des examens dans les Facultés et Ecoles de médecine sont défectueux, je me suis décidé, après avoir fait part de ma détermination à M. le Directeur de l'Enseignement supérieur, qui m'a laissé libre, à vous demander comme à tous les professeurs et agrégés des Facultés et des Ecoles, si vous êtes d'avis qu'il y ait lieu d'étudier une réforme complète de ces institutions, sans introduire, bien entendu, dans le projet en question aucune mesure pouvant nuire à la prospérité d'aucune

Digitized by Google

Faculté ou Ecole, ni aux droits d'aucun des membres du corps enseignant.

Quand jaurai reçu votre réponse, si elle est favorable, ce dont je ne puis douter, je vous enverrai un questionnaire relatif aux principaux points sur lesquels doit porter la réforme, en vous priant d'indiquer la solution que vous regardez comme la meilleure et d'y joindre les observations que vous croirez devoir y ajouter. (*Journal de médecine de Bordeaux*, 2 *mars* 1902.)

Dr Mayet,
Professeur de pathologie générale à la Faculté de médecine de Lyon.

Fondation de l'Institut Marey

Dans une de ses dernières séances, la Chambre des députés a voté un crédit de 25,000 francs pour la fondation de l'Institut Marey.

Cet Institut aura pour but de faire multiplier les recherches physiologiques, sous la direction de l'éminent maître, le professeur Marey.

Il pourra ainsi donner un plus grand développement aux recherches à faire par la méthode graphique qu'il a créée lui-même et par laquelle il cherche à établir une sorte d'unité dans les mesures scientifiques qui serviront ainsi de base pour tous les appareils graphiques.

C'est dans la rue du Parc-aux-Princes qu'on va construire cet Institut, sur un terrain que la Ville de Paris a concédé à titre gratuit pour cette œuvre scientifique et humanitaire.

Le Gérant : Félix Alcan.

6068. — L.-Imprimeries réunies, B, rue Saint-Benoît, 7. — Motteroz, directeur.

Digitized by Google

BLESSURES DE L'ŒIL PAR GRAINS DE PLOMB

PAR

Le Dr VALOIS (de Moulins)

Les blessures de l'œil par grains de plomb ne doivent pas constituer une catégorie complètement différente des autres blessures du globe oculaire; comme dans tous les autres traumatismes de l'œil, le siège de la blessure a dans le pronostic l'importance la plus grande. Les grains de plomb n'ont qu'un seul caractère bien spécial, c'est leur état le plus souvent aseptique, ce qui le plus souvent permet d'écarter du pronostic les dangers d'infection et de phlegmon du globe oculaire. Le grain de plomb arrivant directement du canon du fusil est presque toujours aseptique; le contact avec le sol, dans un ricochet, seul peut le rendre infectieux. Mais il ne faut pas oublier que la plaie oculaire peut dans la suite être infectée par l'état pathologique des voies lacrymales ou de la conjonctive.

Partant de ces idées, j'ai pu dans ma thèse expliquer bien des cas de blessures oculaires par grains de plomb dans lesquelles le corps étranger a été admirablement bien toléré par l'œil.

Le diagnostic de la présence ou de l'absence du corps étranger dans l'œil perd donc beaucoup de son importance au point de vue du pronostic et de la conduite à tenir. D'ailleurs ce diagnostic est aujourd'hui facile grâce à la radioscopie.

Toute la gravité de la blessure réside dans la plaie : 1° par les dangers d'infection primitive ou secondaire; 2° par le siège de la blessure du globe oculaire.

Les dangers d'infection sont écartés après quelques jours quand le calme est rétabli, mais il n'en est pas de même des

Digitized by Google

risques que court l'œil du fait du siège de la blessure qui dans bien des cas reste comme une épée de Damoclès suspendue sur la tête du malade.

J'ai donc été très surpris en lisant dans ce journal un très récent article de M. Yvert sur ce même sujet, dans lequel il commentait un travail de M. le professeur Panas. Il repousse l'énucléation en cas de cyclite consécutive à une blessure du corps ciliaire et conseille de tenter l'extraction du corps étranger en faisant une plaie sclérale et en se livrant ensuite à des recherches très aveugles dans le corps vitré. Il m'a semblé que cette règle était beaucoup trop absolue, et que son plus grand défaut était de ne pas répondre à toutes les variétés de cas en présence desquels il arrive de se trouver. De plus, cette règle de conduite peut devenir très dangereuse, surtout posée d'une façon aussi intransigeante.

L'auteur a le grand tort de vouloir trop différencier les blessures du globe oculaire par grains de plomb des autres blessures du globe de l'œil. Il a surtout voulu donner une grande valeur à la nature du corps étranger, et il a eu le tort de croire la question totalement résolue par l'examen radiographique tirant des conclusions exagérées de la localisation du corps étranger.

Cette localisation a son importance, mais il ne faut pas oublier qu'il y a eu plaie traumatique et que la nature de cette plaie n'est pas sans intérêt.

C'est sous l'impression de deux cas que j'ai eu à observer ces temps derniers que j'ai lu le travail de M. Yvert; il est possible que j'aie des idées erronées sur ce sujet, cependant je me suis cru autorisé à publier ces deux observations de même que les conclusions que j'en ai tirées.

Observation I

M. X... reçut plusieurs grains de plomb tirés à une faible distance, il y a huit mois environ. L'un deux atteignit le globe oculaire droit et produisit une plaie d'entrée située au

Digitized by Google

niveau du limbe scléro-cornéen. Deux jours après l'accident je vois le malade, et je constate l'état suivant : œdème assez prononcé des deux paupières, chemosis; en entr'ouvrant les paupières, on voit un épanchement de sang dans la chambre antérieure et une hernie de l'iris du volume d'une tête d'épingle. Cette hernie se trouvait située au côté interne et inférieur, à 1 millimètre environ au-dessous du limbe scléro-cornéen. La plaie affecte une forme triangulaire ayant beaucoup de rapports avec une piqûre de sangsue. L'iris est repoussé par le liquide de la chambre antérieure, fait une hernie de près d'un millimètre de saillie.

La tension oculaire qui au début était assez faible, remonta sensiblement, au bout d'une dizaine de jours.

Je décide de cautériser cette hernie avec l'anse galvanique. En deux fois, le prolapsus de l'iris fut entièrement cautérisé, au moins toute la partie de cette membrane qui se trouvait au dehors. Au bout de deux mois, la plaie était entièrement cicatrisée. Mais il restait toujours un petit point noir témoignant de l'enclavement de l'iris dans la plaie. A ce moment, l'état de l'œil était devenu normal, la rougeur avait totalement disparu, la tension était très bonne. Quinze jours après, le malade avait repris son existence normale.

A la suite d'une promenade à cheval, une irido-choroïdite se déclara, la tension oculaire diminua beaucoup, l'œil devint sensible et même douloureux à la pression.

En présence de cette situation je conseille l'énucléation qui fut acceptée et que je pratiquai. Le même conseil du reste avait été donné par mon maître le Dr Despagnet à qui j'avais adressé le malade et qui lui aussi attribuait l'irido-choroïdite et la phtisie de l'œil à la plaie ciliaire.

Antérieurement, l'examen radiographique avait été fait, sans qu'il fût possible de localiser le corps étranger dans l'œil; de cet examen, on pouvait conclure que le corps étranger se trouvait situé en arrière du globe oculaire, mais faute de repères nettement définis il était impossible de préciser absolument sa situation.

Après l'énucléation l'autopsie de l'œil fut faite et le corps

Digitized by Google

étranger ne fut pas retrouvé. Le diagnostic de l'irido-choroïdique consécutive à une plaie de la région ciliaire avec enclavement dans les lèvres de la plaie de la racine de l'iris fut donc ainsi confirmé.

Observation II

Le second cas offre de très grandes analogies avec le précédent.

Il m'a été permis de voir le blessé quelques instants (une heure environ) après l'accident; le grain de plomb avait pénétré dans l'œil après avoir ricoché sur le sol; il avait produit une plaie d'entrée située dans le limbe scléro-cornéen à environ 1 millimètre au dessous et en dehors.

La plaie pouvait avoir 2 millimètres de largeur, l'iris faisait hernie, et la blessure, comme dans le premier cas, offrait l'aspect d'une morsure de sangsue.

La tension oculaire était assez faible, la vision presque nulle; à peine y avait-il un peu de vision dans la partie inférieure du champ visuel.

Le traitement consista au début en applications de compresses antiseptiques : atropine, cautérisations de l'iris hernie avec le galvanocautère, repos absolu.

Au bout d'un mois et demi, tout était rentré dans l'ordre, l'œil n'était plus rouge du tout, il n'y avait pas de douleur.

Pendant quatre mois je perds de vue complètement le malade.

Dans cet intervalle, il avait eu des rechutes de temps en temps, l'œil devenait rouge par instants, puis cette rougeur disparaissait sous l'influence des instillations d'atropine et des compresses chaudes.

Enfin, le malade m'arrive l'œil très hypotone, rouge, la vision presque abolie.

L'énucléation comme dans le cas précédent fut décidée, j'insiste beaucoup sur ce fait, sur les instances du malade.

L'examen radiographique avait permis de localiser dans

Digitized by Google

l'orbite le corps étranger. Voici par parenthèse le procédé que j'avais employé pour arriver à cette localisation : deux points de repère avaient été placés, l'un à la racine du nez, l'autre au sommet de l'os malaire. Puis l'épreuve radiographique avait été faite de profil. Ensuite la photographie de profil du malade fut faite et le cliché fut agrandi par un photographe de façon que les deux épreuves photographiques et radiographiques soient exactement superposables. Il est inutile d'insister sur la facilité avec laquelle il fut possible de localiser le corps étranger.

La première conclusion que je dois tirer tout d'abord de l'étude de ces deux cas est que l'examen clinique m'a amené à une conduite toute différente de celle que me dictait l'examen radiographique. Il me semble en effet que de ces deux observations il est possible de déduire, 1° d'une part l'importance assez relative qui doit être donnée à l'examen radiographique qui montrait le grain de plomb en dehors de l'œil, et 2° conséquence toute naturelle de cette première conclusion, la conduite qu'il faut tenir en présence de cas de ce genre, qui doit être réglée par l'examen clinique bien plus que par l'examen radiographique.

Les services rendus en chirurgie générale par l'examen radioscopique ou radiographique pouvaient nous faire espérer d'immenses avantages pour notre spécialité. Mais il suffit de réfléchir un instant pour voir quelle différence il y a entre la blessure de l'œil par un corps étranger et celle d'un autre organe par le même corps étranger. Presque partout ailleurs il est possible d'avancer qu'aussitôt la question de localisation précisée, il est facile d'aller à la recherche du corps étranger et de l'enlever. Dans l'œil les choses sont bien loin de se passer ainsi, car il est bien difficile d'extraire les corps étrangers de cet organe si l'on excepte ceux situés dans la chambre antérieure ou dans le cristallin, et les fragments de fer ou d'acier que l'électro-aimant peut extraire même du corps vitré.

Mais il y a plus, le siège de la blessure dans le globe oculaire est de la plus haute importance et la région ciliaire par

Digitized by Google

sa situation est très exposée aux projectiles abordant l'œil. Or la blessure de cette région est presque toujours suivie de cyclite et souvent d'ophtalmie sympathique. Si l'on s'en rapporte aux deux cas que j'ai rapportés, bien que le projectile ait dépassé le globe oculaire l'énucléation n'en a pas moins été rendue obligatoire par le début d'atrophie conséquence de la cyclite.

GEORGES VALOIS.

(A suivre.)

SUR

LE DANGER DE LA CONSERVATION DES MOIGNONS OCULAIRES

OPHTALMIES SYMPATHIQUES CONSÉCUTIVES

PAR

Le Docteur GALEZOWSKI[1]

Messieurs,

Les progrès que fait l'ophtalmologie moderne journellement m'obligent de réagir chaque jour avec persévérance contre la tendance malheureuse et irrationnelle de certains de nos confrères qui cherchent à supprimer l'énucléation des yeux perdus, atrophiés et à conserver les moignons oculaires atrophiés, en donnant à ce dernier une apparence moins criarde.

Mais quelle est la raison qui nous donne le droit de négliger la crainte future d'une ophtalmie sympathique? Et de quel droit pourrons-nous passer outre et négliger l'énucléation d'un œil atrophié et perdu, en conservant le globe oculaire atrophié, par suite d'une ancienne blessure, d'un décollement rétinien général?

Plus je passe en revue tous les travaux les plus récents sur ce sujet, et plus je suis indigné du peu de souci de la

1. Conférence clinique faite à la rue Dauphine le 25 mai 1902.

Digitized by Google

part d'un certain nombre de nos confrères, qui ne veulent voir le danger d'ophtalmie sympathique qu'après que les désordres sympathiques ont déjà fait leur apparition dans l'œil sympathisé.

L'abus que l'on fait de l'énucléation est, dites-vous, criant. Quel est ce raisonnement? Mais je ne cesse, de mon côté, de protester contre de pareilles assertions et je dis, au contraire, qu'il n'y a pas de plus grand danger que de retarder trop longtemps l'énucléation d'un œil atrophié et perdu. Car il vous arrivera, en remettant l'énucléation pendant des mois et des années, que le mal prendra une extension dans l'organe jusqu'à présent intact; le trouble de la vue gagnera en étendue, et au moment où vous reconnaîtrez la nécessité d'intervenir par une énucléation, il sera déjà trop tard et toutes vos tentatives ultérieures d'intervention énergique resteront sans effet, ou bien elles ne seront suivies que d'un résultat minime. Il restera une choroïdite invétérée, des hémorragies disséminées dans le corps vitré et dans la choroïde et ces accidents seront très tenaces et résisteront longtemps à tous les moyens thérapeutiques et même chirurgicaux.

Quels sont les troubles visuels sympathiques et à quelle époque surgissent-ils?

Ma réponse, à ce sujet, est bien définie et bien précise, si on veut séparer ces deux questions l'une de l'autre.

La forme et les variétés d'ophtalmies sympathiques sont de plusieurs sortes, toutes bien définies.

a) Il y a des asthénopies accommodatives.

b) Mydriase et paralysie d'accommodation sans ou avec inégalité de pupille.

Vous dites que le sacrifice qu'on fait en Amérique et en Angleterre en enlevant les yeux perdus par glaucome est sans aucune garantie pour l'œil congénère. Mais, messieurs, je vous donnerai à cela une autre objection qui sera bien plus probante et plus concluante que la vôtre. Je vous dirai qu'un œil enlevé n'aurait jamais provoqué de phénomènes inflammatoires sympathiques dans le congénère. Si cette opération

Digitized by Google

n'a pas préservé l'œil congénère des accidents glaucomateux, vous n'aurez aucun droit d'attribuer les accidents sympathiques à votre opération d'énucléation, à condition, bien entendu, que votre procédé opératoire sera fait selon toutes les règles de l'art et d'après les principes que je vous exposerai ci-contre.

Des tentatives des plus irrationnelles ont été faites dans ces dernières années pour rendre la prothèse oculaire après l'énucléation, en apparence plus parfaite dans ses résultats. Mais ces tentatives ont porté elles-mêmes une perturbation et une désorganisation des plus dangereuses dans leurs conséquences, en cherchant à conserver une partie du moignon oculaire non retiré de la cavité tenonienne, ou bien même en ayant recours à des procédés bien plus irrationnels que les anciennes méthodes, que celles que j'ai introduites comme base unique dans ma chirurgie oculaire.

Que fait-on, en effet, pour faire porter soi-disant, d'une manière plus esthétique, la pièce artificielle? On a recours à une inclusion d'une boule de verre dans la cavité tenonienne. Dans d'autres cas, on fait coudre dans l'intérieur de cette cavité un morceau d'éponge. L'illogisme n'a pas de limites, car on est allé au-delà de tout logisme en faisant engager et fixer dans l'espace intracapsulaire des yeux de lapin et ainsi de suite.

L'irrationalisme, je dirai plus, l'illogisme n'a pas de limites, car vous verrez dans le dernier compte rendu du Congrès français d'ophtalmologie, tenu au commencement du mois de mai, un de nos confrères venir affirmer, que « l'énucléation ne doit être faite que d'urgence », car, dit-il, « les inflammations sympathiques sont devenues rares et tendent encore à le devenir davantage, depuis que nous savons mieux procéder à l'occlusion des plaies ».

Et les cas de blessures, de corps étrangers contenus dans la cavité oculaire, les néoplasmes, etc., qu'en pensez-vous pour l'avenir des yeux congénères?

Vous voulez substituer le tatouage à la prothèse oculaire. Mais cette idée ne me paraît pas soutenir la moindre critique

Digitized by Google

et il n'est pas possible d'admettre qu'un malade qui est exposé à lutter constamment contre les accidents inflammatoires intraoculaires, traumatiques, atrophiques, nécrosiques ou autres puisse se résigner à conserver le danger inhérent au mal, en faisant *tatouer les moignons* oculaires, même en supposant qu'on atteigne « l'habileté consommée des Chinois, des Japonais » pour peindre avec l'encre de Chine le moignon que l'on a le devoir d'enlever à plus bref délai.

Des faits de ce genre ne souffrent pas de discussion, car il faut surtout et avant tout penser à l'influence sympathique des accidents traumatiques ou autres et sauver la vue de l'œil sympathisé, en enlevant dans le plus bref délai la cause traumatique du mal et énucléer l'œil blessé.

L'observation suivante vient à l'appui de mon assertion :

Observation I.

Cataracte choroïdienne droite sympathique. Blessure de l'œil gauche par un grain de plomb. Énucléation de l'œil blessé. Extraction de la cataracte choroïdienne sympathique. Guérison.

M. D..., âgé de 65 ans, est venu me consulter pour la première fois au commencement du mois de mai 1900 pour une blessure de l'œil gauche, qui a été provoquée par un grain de plomb plusieurs mois auparavant. Cet accident amena une cécité de l'œil, pour laquelle il a reçu des soins pendant plusieurs mois à Lyon.

Vers le commencement du mois de mars, la vue de cet œil s'est perdue complètement et de plus, il est survenu un affaiblissement notable de la vue dans l'œil droit.

En l'examinant, pour la première fois, au commencement du mois de mai, j'ai constaté une atrophie du globe de l'œil blessé avec irido-choroïdite et cataracte. La cécité de cet œil était absolue sans que pour cela il fût trop sensible ni injecté.

L'œil droit était atteint d'une choroïdite sympathique avec cataracte adhérente capsulo-lenticulaire.

Digitized by Google

En présence de pareils accidents, je n'ai pas hésité à procéder à l'*énucléation* de l'œil blessé, le 14 mai 1900, par mon procédé sous-capsulaire. Cette opération n'a point amené d'accidents et au bout de quinze jours la plaie tenonienne a été cicatrisée.

Dans le globe oculaire énucléé, nous avons pu trouver un grain de plomb incrusté dans la région ciliaire antérieure externe.

Le 21 mai 1900, j'ai fait une iridectomie préparatoire supérieure dans l'œil droit atteint d'une cataracte choroïdienne sympathique et le 1er juin suivant, une extraction de la cataracte capsulo-lenticulaire par une plaie située dans le bord supérieur.

Cette opération a été suivie d'un plein succès, la plaie s'est cicatrisée complètement et la pupille est restée entièrement libre et transparente. Une légère opacité capsulaire blanchâtre reste légèrement adhérente à l'angle inféro-externe de la pupille. En l'examinant à mon cabinet, le 16 juin 1900, j'ai constaté que le malade avait retrouvé l'acuité normale de 1° avec le N + 10 Dioptries convexe sphérique. Avec le verre convexe sphérique N + 16 Dioptries, sans le concours d'aucun verre cylindrique, le malade pouvait lire les caractères N° 2 de l'Échelle.

L'œil gauche s'est très bien cicatrisé et le malade porte sans le moindre inconvénient l'œil artificiel approprié.

Des faits pareils ne demandent pas de discussion et lorsqu'il s'agit des accidents sympathiques possibles, qui peuvent survenir sous l'influence de traumatismes, après des mois et des années, aucune discussion n'est admissible, et au lieu de faire des tentatives de tatouage, qui ne font que perpétuer et prolonger le danger de l'irritation sympathique, il faut sans hésitation procéder à l'énucléation de l'œil blessé et atrophié et soigner ensuite avec toute l'énergie voulue l'œil atteint sympathiquement.

Dr Galezowski.

Digitized by Google

SOCIÉTÉ D'OPHTALMOLOGIE DE PARIS

Séance du 1er juillet 1902

PRÉSIDENCE DE M. WUILLOMENET

M. DUPUY-DUTEMPS, *secrétaire annuel*, donne lecture du procès-verbal de la dernière séance. Le procès-verbal est adopté.

M. MORAX, *secrétaire général*, dépouille la correspondance, qui comprend :

1° Une lettre de M. Caudron, s'excusant de ne pouvoir assister à la séance.

2° Une lettre de remerciements du Dr Broca.

3° La lettre suivante de M. Germaix, adressée à M. Morax, au sujet de sa réponse à la communication du mois de mars sur la contagion des granulations :

« Votre unique objection paraît devoir suffire à renverser ma théorie sur la non-contagion des granulations.

« Mais avez-vous réussi vous-même à inoculer de la conjonctivite granuleuse, sans autre affection superposée ? Moi pas. Ni bien d'autres.

« Suivant moi, il n'y a aucun élément microbien spécifique de la conjonctivite granuleuse, et nous rangeons actuellement sous ce nom de très différentes affections hyperplasiques de la conjonctive oculaire. Essayez, avec toutes les cultures que vous donneront les diverses formes d'ophtalmie granuleuse, d'inoculer de la conjonctivite granuleuse, vous n'y parviendrez pas *d'emblée*. Vous n'arriverez qu'à inoculer :

« 1° Rien.

Ou :

« 2° De la conjonctivite catarrhale ;

Ou :

« 3° De la conjonctivite purulente.

« Si vous laissez évoluer ces deux dernières formes et devenir chroniques, elles arriveront peut-être à la conjonctivite granuleuse. Sinon, non. J'ai essayé trop souvent pour n'en pas être certain.

« De même, aucune culture ne vous donnera un microbe particulier ; aucun examen microscopique d'une coupe de granulation ne vous présentera trace d'un microbe spécial.

Digitized by Google

« Je demande à la société de reprendre les expériences de Sattler, et les miennes qui sont contraires :

« Je tiens à votre disposition :

« 1° Des cultures obtenues avec toutes les formes de granulations, fréquentes ici.

« 2° Des granulations elle-mêmes dans toutes leurs formes.

« Si un confrère de la société obtient, avec mon envoi, une culture spéciale, un microbe particulier, ou peut inoculer d'emblée une conjonctivite granuleuse, je le prie de vouloir bien m'envoyer cette culture pour que je l'examine, et surtout l'inocule à mon tour.

« Vous m'objectez les expériences de Sattler. Je réponds ceci :

« Il m'a été impossible — après de nombreux essais — de parvenir à les reproduire. J'espère que vous voudrez bien communiquer ma réponse à la société, et vous prie d'agréer mes vifs remerciements et mes meilleures salutations,

« Dr Germaix. »

M. Morax. — Au point de vue expérimental, nous ne pouvons retenir que l'expérience de Sattler, car les affirmations du Dr Germaix manquent absolument de rigueur scientifique. Qu'il nous donne l'observation des sujets sur lesquels il a prélevé la substance inoculée, l'observation des inoculés et les témoins de l'expérience et nous pourrons alors porter un jugement. Il ne peut être question d'inoculer de culture, puisque le seul point bien établi dans l'étiologie du trachome, c'est que le microbe spécifique échappe encore à nos moyens d'investigation. Mais il serait du plus haut intérêt de répéter rigoureusement l'expérience de Sattler et de rechercher comment se fait la transmission de l'infection, si elle est spéciale au stade de début ou si elle persiste tant qu'il y a des lésions conjonctivales actives.

M. Vignes propose à la Société de voter à titre de secours pour les étudiants de la Martinique une somme de cent francs.

Adopté.

M. Chevallereau, au nom de la commission de classement des candidatures, propose les présentations dans l'ordre suivant : 1° M. Druault; 2° M. Giraud; 3° M. Golesceano; 4° M. Sendral.

M. Valude. **Coloboma du nerf optique** (Observation présentée au nom de MM. Genatti et Gros, aides de clinique aux Quinze-Vingts). — H... Jules se présente le 4 juin dans le service de M. le Dr Valude, se plaignant d'une diminution de l'acuité

Digitized by Google

visuelle de l'œil gauche, remarquée par lui il y a dix-huit mois seulement.

A l'œil gauche les paupières, la cornée, l'iris et le cristallin ne présentent aucune particularité. La kératoscopie révèle une hypermétropie de 2 D.

A l'image renversée on est frappé par la présence à la partie supérieure de la papille d'une large tache d'un blanc nacré ayant environ les dimensions de la papille. A peu près au milieu de cette

VALUDE. — Colobome du nerf optique (*image renversée*).

tache et la parcourant dans presque toute sa largeur, se trouve un sillon dont les bords sont pigmentés. Les vaisseaux passent au-dessus de ce sillon sans faire de coude.

La papille est nettement délimitée. Son bord interne est pigmenté, et à la partie supéro-interne se trouve une excavation taillée à pic du côté maculaire et s'étendant en pente douce du côté de la papille et vers le haut. La teinte de l'excavation est grisâtre tranchant sur la teinte rosée de la papille. L'examen à l'image droite permet de donner à cette excavation 2 millimètres de profondeur.

On ne remarque rien de particulier à la macula. Les vaisseaux sont normaux.

L'œil gauche présente dans le champ visuel un rétrécissement surtout appréciable en dehors. La tache aveugle a une étendue de 10 degrés (de 15° à 25°). L'acuité visuelle avec + 2 D = 1/4. L'œil droit est emmétrope et n'offre rien d'anormal V = 1.

Digitized by Google

L'examen du malade ne nous a permis de constater aucune autre anomalie.

M. H... n'est pas issu d'un mariage consanguin et n'a connaissance d'aucune malformation congénitale dans sa famille.

M. Wuillomenet. **Ophtalmie sympathique, suite de subluxation du cristallin** (*Présentation du malade*). — Le malade que j'ai l'honneur de montrer à la Société a été soigné par moi, il y a quatre ans. Il s'est représenté à mon examen le 3 juin dernier pour la même affection dont il a déjà été atteint. Voici son histoire succinctement résumée : M. X..., actuellement âgé de 36 ans, fut atteint en décembre 1897, sur l'œil gauche, d'un violent coup de poing, suivi de gonflement et de fortes douleurs périorbitaires. Tout rentra dans l'ordre au bout de quelques jours et aucun médecin ne fut consulté. Le 3 décembre 1898 où je le vis pour la première fois, il souffrait de l'œil traumatisé gauche depuis trois semaines, et je constatai tous les signes d'une irido-cyclite violente, avec tonus augmenté, et une mydriase accentuée, flocons du vitré avec subluxation du cristallin dont vous avez pu voir, tout à l'heure, à l'examen ophtalmoscopique, le bord inférieur sous forme de courbe foncée, régulière dans le rouge pupillaire, et véritable décentration, plutôt avec inclinaison sur l'axe optique. Traitement approprié, (pilocarpine, frictions hydrargyriques). Tout se calma et je ne revis le malade qu'en mai 1900 avec une irido-choroïdite de l'œil droit, indemne jusqu'alors : traitement par les frictions, et les mydriatiques et les accidents sont guéris, au bout de vingt à vingt-cinq jours. Il s'est représenté à moi, il y a un mois, atteint d'une nouvelle poussée d'irido-choroïdite; il n'a jamais eu de rhumatismes ni de syphilis. Je n'ai pas l'intention de soulever la question de doctrine au sujet du mécanisme de l'ophtalmie sympathique, mais il me paraît difficile, en ce cas particulier, d'admettre l'ophtalmie sympathique infectieuse de Deutschmann, l'ophtalmie migratrice, l'observé n'ayant eu aucune lésion aucune plaie ouverte, pas la moindre érosion de la conjonctive ou de la cornée. Il n'y a pas de doute, selon mon humble avis, qu'il faille faire intervenir ici l'ophtalmie d'origine ciliaire, transmise par action réflexe, par l'intermédiaire des nerfs périphériques du grand sympathique et admise par beaucoup de mes collègues de la Société.

Le traitement a consisté et consiste encore en instillations d'un collyre à l'atropine, fomentations chaudes sur l'œil, frictions sur les jointures avec l'onguent napolitain à la dose de 6 grammes par jour et injections hypodermiques de benzoate de mercure. J'ajoute que l'acuité visuelle de l'œil sympathisant est bonne, celle de l'œil

Digitized by Google

sympathisé très réduite, mais en voie d'amélioration, et serais reconnaissant à mes collègues s'ils voulaient bien me donner leur avis sur ce sujet délicat.

M. Chevallereau. — Je ne suis pas persuadé de l'existence d'une subluxation du cristallin dans l'œil gauche de ce malade. Si l'on voit le bord du cristallin, en regardant très obliquement, cela me paraît uniquement dû au colobome de l'iris.

Quant à l'état de l'œil droit, il me semble qu'il s'agit là d'une iritis et non d'une ophtalmie sympathique. Assurément, il n'est pas toujours facile de faire le diagnostic différentiel de ces deux affections; cependant, dans l'irido-choroïdite sympathique, les exsudats sont plus nombreux et plus rapides, il se fait d'emblée de nombreuses synéchies, le corps vitré de même se prend d'emblée et rapidement il devient difficile de bien éclairer le fond de l'œil, toutes choses qui n'existent pas ici.

Quant à l'intervention opératoire il ne saurait en être question, puisque le malade a eu déjà des accidents de même genre et qu'il en a bien guéri et puisque, d'autre part, il est actuellement en voie d'amélioration.

M. Wuillomenet. — En réponse aux diverses objections qui m'ont été faites, je dirai que le malade, lorsqu'il s'est présenté à moi, la première fois, un an après son traumatisme de l'œil gauche, était venu me demander conseil pour ce même œil gauche, qui était redevenu très douloureux, avec injection générale du globe, tonus; je n'ai pas hésité un moment a en faire une attaque de glaucome, tant le diagnostic était patent, et je l'ai traité en conséquence. Lorsque je l'ai revu, il y a un mois, atteint d'irido-choroïdite de l'autre œil, je n'ai non plus hésité à en faire une ophtalmie sympathique.

Il me paraît maintenant difficile de ne pas admettre une relation de cause à effet entre l'œil primitivement traumatisé et l'irido-choroïdite de l'autre.

L. Demicheri (de Montevideo), ancien chef de clinique de M. de Wecker. **Paralysie traumatique des deux obliques supérieurs.** — L'observation suivante, peut-être la seule publiée jusqu'à présent, nous donnera lieu de faire une étude sur les caractères de la diplopie dans la paralysie des deux muscles obliques supérieurs.

Léonora E.., jeune fille de vingt et un ans, n'a pas d'antécédents héréditaires ou personnels importants. Elle ne présente pas de signes d'hystérie, quoiqu'elle soit un peu nerveuse. Aucune lésion organique.

Il y a quatre mois, on la porta privée de connaissance à l'hôpi-

Digitized by Google

tal; d'après les renseignements de sa famille, elle avait fait une chute du haut d'un premier étage. Les docteurs Oliver et Lenguas constatèrent une fracture du tiers inférieur du radius avec luxation du poignet et en outre une fracture ou plutôt une fissure du maxillaire supérieur gauche et du même côté une blessure contuse du sourcil avec hématome de la paupière.

La blessée ne présentait aucun des signes classiques des fractures de la base du crâne.

La perte de connaissance se prolongea trois jours, après lesquels la malade se rétablit parfaitement, en accusant seulement de la diplopie, sans aucun autre signe cérébral, à part un peu de torpeur mentale. L'urine était normale.

C'est à cause de la diplopie que la malade se présenta à la clinique ophtalmologique.

Les globes oculaires ne présentent aucune altération, ni externe, ni du fond de l'œil. Les mouvements pupillaires ainsi que le champ et l'acuité visuelle sont normaux.

O.D. E.V = 1.
O.G. Hm. 0,50 V = 1.

En étudiant les mouvements des globes oculaires, on observe qu'ils tournent avec facilité, latéralement et de bas en haut. Dans le regard direct inférieur, les axes oculaires ont une position convergente. Quand la malade regarde en bas et à droite, l'œil gauche se trouve plus élevé que le droit, tandis que lorsqu'elle regarde en bas et à gauche, l'œil droit se trouve sur un plan plus élevé que le gauche.

Si on invite la malade à suivre du regard un objet qu'on promène de droite à gauche dans le champ de regard inférieur, on constate un mouvement apparent ondulatoire des globes oculaires; l'objet étant à droite, l'œil droit qui est plus bas, doit s'élever lorsque l'objet est mu vers la gauche, tandis que l'œil gauche qui est plus haut doit descendre.

La position de la tête n'offre rien de particulier. La malade accuse du vertige lorsqu'elle marche, l'œil droit couvert. Elle éprouve une grande difficulté pour descendre un escalier et présente de la diplopie dans la moitié inférieure du champ visuel.

Au niveau du plan horizontal des yeux, aussi bien dans la position du milieu que dans les positions latérales, de même que dans les plans supérieurs, la vision binoculaire s'effectue parfaitement et il est impossible de provoquer de diplopie, même en faisant usage d'un verre rouge.

Digitized by Google

Lorsqu'on baisse la bougie de la position initiale, aussitôt se manifeste une diplopie avec une petite différence de hauteur des deux images. Lorsqu'on baisse davantage la bougie, l'image de l'œil droit descend plus rapidement que celle de l'œil gauche. Quand on porte la bougie en bas et à gauche, l'image de l'œil droit, toujours à droite, est beaucoup plus basse que la gauche et ne présente aucune inclinaison, tandis que l'image vue par l'œil gauche se trouve très inclinée et tend à se rapprocher de l'image droite par son extrémité supérieure.

Lorsqu'on porte la bougie en bas et à droite, l'image gauche qui était la plus haute dans la position antérieure est descendue dans cette position de la ligne visuelle et se trouve beaucoup plus proche que la droite. Quant à l'inclinaison des images, nous observons que l'image gauche très inclinée dans la position inférieure gauche, tend à se redresser lorsqu'on porte la bougie vers la droite, malgré cela l'inclinaison persiste dans une grande extension du champ de regard inférieur droit. C'est seulement dans une position plus extrême à droite que l'image droite s'incline à se joindre à celle de l'autre image. Cependant dans cette partie inférieure droite du champ de fixation la malade accuse une petite variation dans les divers examens. Bien que ce que nous venons de décrire soit le cas ordinaire, la malade accuse quelquefois une inclinaison de l'image droite, d'autres fois une inclinaison de l'image gauche et parfois enfin une inclinaison des deux images quoique toujours avec la particularité invariable de ce que les images tendent à se joindre par leurs extrémité supérieures.

Dans ce cas quel est le muscle ou quels sont les muscles affectés?

Comme la diplopie se manifeste exclusivement dans le champ inférieur de la vision, nous devons nous limiter à étudier l'état de mobilité des quatre muscles chargés de l'abaissement des globes oculaires : les deux droits inférieurs et les deux trochléaires.

Lorsque la malade dirige son regard très bas et dans le plan moyen, l'image de l'œil droit se trouve plus basse que celle de l'œil gauche; dans cette position on doit donc soupçonner une paralysie à l'œil droit. Lorsqu'on porte la bougie en bas et à gauche, l'image droite descend encore beaucoup plus et est toujours homonyme, signe de ce que le muscle oblique majeur droit est affecté. Mais si on porte la bougie en bas et à droite, c'est alors l'image gauche qui est beaucoup plus basse et toujours homonyme, signe de ce que le muscle oblique majeur gauche est aussi affecté.

Lorsqu'on fait tourner la tête de la malade autour d'un axe antérieur-postérieur, l'image droite est la plus basse quand la

Digitized by Google

malade incline la tête à droite, tandis que la gauche est la plus basse quand elle incline la tête à gauche.

Ce signe ajouté à l'étude du champ de fixation avec le périmètre de Landolt (léger rétrécissement exclusivement en dessous et en dedans des deux yeux) nous confirme le diagnostic de double paralysie de l'oblique majeur.

Nous voulons étudier deux questions à propos de ce cas clinique : 1° *Les caractères que doit présenter la diplopie dans la paralysie double de l'oblique majeur.* — 2° *La localisation de la lésion qui a pu produire cette double paralysie.*

Je n'ai trouvé que dans le traité de Mauthner[1], une étude succincte de la diplopie dans les paralysies doubles de l'oblique majeur. Mauthner affirme que dans la paralysie des deux obliques supérieurs, le malade voit simple en regardant directement en bas si la lésion a le même degré dans les deux yeux, et voit double en regardant en bas et latéralement avec la particularité que lorsque le malade regarde à droite et en bas, l'image gauche est la plus basse, tandis que lorsqu'il regarde à gauche et en bas, c'est l'image droite la plus basse. Si les paralysies n'ont pas le même degré, il doit naturellement apparaître de la diplopie, même dans le plan moyen. Mauthner ne parle point de l'inclinaison des images dans ces cas.

Notre malade qui est très intelligente et sur laquelle on a répété l'examen quinze jours consécutifs, sans résultats contradictoires, présente non seulement les signes d'une paralysie double de l'oblique majeur tels que les décrit Mauthner, mais accuse aussi avec beaucoup de précision une inclinaison de l'image vue plus haut et par conséquent de l'image qu'on peut appeler vraie[2].

Ce signe que nous n'avons pas trouvé décrit dans les cas de paralysie double de la quatrième paire attira beaucoup notre attention dès le premier moment. Mais en étudiant avec soin la position que doivent occuper les globes oculaires dans les deux directions diagonales du regard inférieur, il nous a paru qu'il pouvait s'expliquer d'une façon naturelle.

Lorsque notre malade regarde en bas et à gauche, par exemple, l'œil droit se trouve en adduction et par conséquent dans la position où précisément le muscle oblique supérieur, perdant son pouvoir rotateur se transforme presque exclusivement en muscle abaisseur, suppléant en grande partie le muscle droit inférieur qui perdant de son action d'abaisseur, se transforme en fort rotateur.

1. Mauthner, *Die Lehre von den Augenmuskellähmungen.*

2. Il faut avoir soin d'étudier l'inclinaison des images sans faire usage du verre rouge, car déjà Alb. von Græfe a fait remarquer que les malades ont tendance à désigner comme inclinée l'image rouge.

Digitized by Google

Par conséquent, dans cette position des yeux, dans les cas de paralysie de la 4e paire droite, l'image droite doit être la plus basse parce que l'œil droit éprouve un retard dans l'abaissement relativement à l'œil gauche, mais en même temps cette image doit être vue sans aucune inclinaison, car, comme nous venons de le voir, dans l'adduction, l'oblique majeur n'est pas, en général, un muscle rotateur.

Mais étudions la direction que doit présenter en même temps le méridien vertical de l'œil gauche en supposant que nous ajoutions à la paralysie de la 4e paire droite, une paralysie de la même paire gauche. Le regard diagonal de l'œil gauche inférieur et à gauche nécessite le concours de trois muscles : le droit externe, le droit inférieur et l'oblique majeur. L'oblique majeur étant paralysé et l'œil gauche étant en abduction, position précisément dans laquelle ce muscle est surtout rotateur interne, l'axe vertical de l'œil doit nécessairement éprouver une rotation en sens inverse, c'est-à-dire vers le dehors. L'image de l'œil gauche, qui est la plus haute, aura une inclinaison vers le dedans.

Nous pouvons appliquer le même raisonnement lorsque le malade regarde en bas et à droite. Dans cette direction du regard, l'oblique majeur droit a seul un pouvoir rotateur, et, par conséquent, c'est l'image droite non seulement la plus haute, mais encore celle qui devrait être inclinée vers le dedans.

Cependant, ce n'est pas exactement ainsi que les faits se succèdent dans ce dernier cas. Ce n'est que dans une position forcée inférieure de droite que l'image apparaît inclinée. Dans les autres positions du champ de regard inférieur, c'est presque toujours l'image gauche qui est inclinée. Nous expliquons ce phénomène par la tendance que la malade éprouve à considérer toujours comme vraie l'image de l'œil droit ainsi que le démontre l'absence de vertige lorsqu'elle fixe avec cet œil, tandis que le vertige se présente lorsqu'elle fixe avec l'œil gauche. Ce n'est que dans une position forcée vers la droite que la malade ne peut plus compenser la rotation nécessaire de son œil préféré et alors l'inclinaison de l'image droite devient manifeste. Il s'agit ici d'une question de compensation : en effet, la légère variabilité de l'inclinaison des images est accusée par la malade exclusivement dans la partie inférieure droite du champ de fixation et jamais dans la partie inférieure gauche.

Nous devons faire ressortir la particularité de la tendance qu'a la malade à fixer avec l'œil droit quoique l'image droite soit la plus basse quand elle regarde directement en bas, fait qui indique que la paralysie de l'œil droit est la plus accentuée.

L'œil gauche est un peu hypermétrope, tandis que l'œil droit est

Digitized by Google

emmétrope, mais la différence de réfraction (une demi-dioptrie) est insignifiante pour expliquer ce choix. Peut-être trouve-t-on l'explication dans cette contradiction en ce que c'est le côté gauche du visage qui a été contusionné et que, par suite de l'hématome palpébrale et du bandage de ce côté, la malade a dû fixer dès le premier moment avec l'œil droit et en est arrivée plus tard à le préférer par simple affaire d'habitude.

Localisation de la lésion. — Notre malade a fait une chute qui lui a occasionné une fissure du maxillaire supérieur avec commotion cérébrale sans qu'elle ait présenté les signes classiques de la fracture de la base du crâne. On peut donc exclure une double lésion des nerfs de la 4e paire au niveau de l'orbite, non seulement parce qu'il serait étrange de trouver une localisation si exclusive sans autre signe orbitaire, lésion qui n'a jamais été observée, mais aussi par le fait de ce que la lésion est parfaitement symétrique.

La paralysie par traumatisme cranien des nerfs moteurs oculaires peut se localiser, en plus de l'orbite, au niveau du sinus caverneux, à la base du crâne (fracture qui déchire le nerf et occasionne sa compression ou son altération par pachyméningite, névrite et surtout par hémorragie), et enfin dans le trajet intracérébral et dans la région nucléaire.

En plus de ce qu'il n'existe pas de signes d'une lésion du sinus caverneux, les mêmes arguments qui nous ont servi pour détruire l'hypothèse d'une double altération orbitaire sont valables pour exclure une telle localisation.

A la base du crâne, les trois nerfs moteurs oculaires qui proviennent de points si différents se rapprochent dans la région où la selle turcique s'unit au rocher pour pénétrer presque ensemble dans la dure-mère au niveau de la paroi externe du sinus caverneux. Cette paroi du sinus caverneux est formée en grande partie par les deux forts tendons qui maintiennent la tente du cervelet aux apophyses clinoïdes antérieure et postérieure. Dans les cas de traumatisme, le crâne peut souffrir des déformations qui occasionnent la rupture ou la désinsertion des tendons de la tente du cervelet avec parfois arrachement des apophyses clinoïdes.

Une lésion commune suivant Panas, déjà décrite par Felizet[1], et constatée à l'autopsie par Nelaton et Genouville[2], dans un cas de paralysie du droit externe est la fracture isolée du vertex effilé du rocher, vertex qui est formé quelquefois par un véritable os

1. Felizet, *Recherches anatomiques et expérimentales sur les fractures du crâne.* — Thèse de Paris, 1873.

2. Nelaton et Genouville, *Fracture de la base du crâne avec paralysie du nerf moteur oculaire externe* (*Arch. d'Opht.*, tome XIII, page 65).

Digitized by Google

wormien (Farabeuf). Cette fracture aurait, suivant Panas, son origine dans la compression qu'éprouve le vertex du rocher contre le bord tranchant de la lame carrée du sphénoïde sous l'impulsion d'une forte pression latérale.

En outre, Panas, dans sa communication au congrès d'Utrecht[1], insiste sur l'étroite relation entre la 6e paire et le sinus pétreux inférieur.

Les fractures de la base du crâne doivent donc produire comme paralysie oculaire la plus commune la paralysie de la 6e paire que nous pourrions appeler la paralysie oculaire classique de la fracture de la base (73 cas de paralysies isolées de la 6e paire sur 121 cas de paralysies oculaires, suivant Ahlström).

Après la 6e paire, c'est la 5e, puis la 3e paire, les plus fréquemment affectées. La 3e paire présente une courbure dans son trajet au niveau de l'apophyse clinoïde, ce qui la prédispose à être affectée. Il est aussi possible que tous les nerfs d'un même côté soient atteints en même temps par le traumatisme (cas de Panas communiqué au congrès d'Edimbourg[2]).

En ce qui concerne la 4e paire, comme c'est celle qui passe par un plan plus élevé et comme d'aucune part elle n'a de relations très directes avec les os, elle échappe presque toujours à la paralysie dans les cas de fracture de la base (Panas). Schirmer et Simon dans leurs deux cas de paralysie unilatérale de la 4e paire, partant de ce même raisonnement ne conçoivent pas d'autre localisation que la nucléaire pour expliquer l'apparition de ces paralysies[3].

Dans notre cas, non seulement c'est exclusivement le muscle trochléaire qui est paralysé, mais encore cette lésion s'est présentée symétriquement dans les deux yeux, ce qui exclue la possibilité de ce qu'elle ait son origine dans une lésion de la base du crâne.

Quoique suivant Panas, la pluplart des paralysies oculaires par traumatisme dépendent d'une fracture de la base, on ne peut néanmoins nier une localisation intracérébrale et surtout nucléaire, étant données les lésions multiples de la contusion cérébrale. Cette supposition a reçu un grand appui avec les investigations de Duret sur les lésions cérébrales occasionnées par traumatismes craniens (expériences faites sur des chiens). Des foyers hémorragiques sont fréquents au niveau du 4e ventricule et dans les régions avoisinantes du bulbe et de la protu-

1. *Congrès international d'Ophtalmologie*, 1899, page 40.
2. Panas, *Paralysies oculaires motrices par pression latérale du crâne* (*Arch. d'Opht.*, vol. IV, page 467).
3. Simon, *Beiträge zur Augenheilkunde*, vol. 3, page 199.

Digitized by Google

bérence, surtout si le traumatisme a eu lieu dans la région frontale. La déformation du crâne donne lieu à la formation d'une onde de liquide céphalo-rachidien qui se dirige brusquement vers la base du crâne et principalement au niveau du bulbe rachidien. En même temps la compression brusque du liquide qui remplit les ventricules latéraux tend à diriger une autre onde vers le 4e ventricule par l'intermédiaire de l'aqueduc de Silvius. Le mouvement brusque de l'onde occasionne souvent des lésions dans ces régions.

Quoique les autopsies d'Uhthoff[1] dans les cas de syphilis cérébrale aient démontré d'une manière évidente que non seulement les paralysies partielles mais aussi les paralysies symétriques d'un même nerf peuvent être dues et cela fréquemment à des localisations de la base, il n'en est pas moins certain que dans les cas de traumatisme cranien, les affirmations de Simon[2] et de Wilbrand et Saenger[3] ont de la valeur; ceux-ci supposent qu'une double lésion d'un même nerf est un fait en faveur de l'origine nucléaire de cette lésion, car nulle part les deux nerfs ne sont situés si près qu'au niveau des noyaux d'origine. Si une paralysie d'un nerf apparaît en même temps des deux côtés sans signe d'une forte hémorragie cérébrale, on peut avec sécurité localiser la lésion dans la région nucléaire, suivant les auteurs cités.

Si les lésions du 4e ventricule peuvent expliquer une altération des deux centres symétriques, nous croyons cependant que dans notre cas où il s'agit de la 4e paire, qui à son origine est une véritable dépendance ou continuation du noyau de la 3e paire, il y a un endroit préférable pour expliquer une localisation aussi précise, sans que cette lésion affecte aucunement d'autres nerfs ou fonctions. La 4e paire après son noyau d'origine souffre une courbure pour sortir du cerveau au niveau de la valvule de Vieussans où elle s'entrecroise, suivant la majorité des auteurs, avec la 4e paire du côté opposé.

Au niveau de la valvule de Vieussans, à leur origine apparente les deux nerfs sont presque en contact, séparés seulement par le frein de la même valvule.

Un foyer hémorragique de cette région peut être occasionné par la même violence de l'onde du liquide cephalo-rachidien décrite par Duret et nous expliquerait facilement une paralysie isolée des deux obliques majeurs. Par contre, au niveau du

1. Uhthoff, *Ueber die bei der Syphilis des Centralnervensystems*, etc. (*Græf's Archiv. f. Ophth.*, 1893).
2. Simon, *Loco citato.*
3. Wilbrand und Sænger, *Neurologie des Auges.* Band I, page 436.

Digitized by Google

4e ventricule, le noyau de la 4e paire est considéré par quelques auteurs comme une dépendance du noyau du moteur oculaire commun par la relation intime qu'il affecte avec lui; on a donc besoin de supposer la présence d'une lésion beaucoup plus rigoureusement limitée pour expliquer une double paralysie *exclusive* du trochléaire. Nous rappellerons aussi, quoique ce ne soit pas un renseignement de valeur négative qu'à l'examen de l'urine, on ne trouva ni albumine ni glucose, et, suivant la malade, ni polyurie.

Suivant nos recherches, la paralysie traumatique double de la 4e paire n'a encore été décrite par aucun auteur.

Les observations des paralysies *unilatérales* de l'oblique majeur consécutives à des traumatismes craniens, soit isolées, soit associées à des lésions d'autres nerfs oculaires se sont multipliées dans ces dernières années. Presque toutes les observations publiées sont les suivantes : deux cas de Whaston Jones (combinés avec la paralysie du droit interne), un cas de Erb, un de Bergmann[1], deux de Leber[2] un de Barabaschew; deux de Schirmer publiés par Simon[3]; un d'Armaignac[4]; un de Santos Fernandez[5]; un de Klein[6]; un de Hauptmann[7]; trois cas d'Ahlström[8], etc.

Mais nous le répétons la paralysie de la 4e paire était unilatérale dans tous ces cas.

Notre cas de paralysie traumatique des deux obliques supérieurs nous paraît unique.

Dr Caudron. *Rapport sur un travail de M. le Dr* Sendral.

Messieurs et chers Collègues, M. le Dr Sendral présente, à l'appui de sa candidature, l'observation d'un cas d'**hérédo-syphilis oculaire avec lésions des membranes profondes.** Ce travail est suivi de réflexions concernant le traitement et les récidives de cette affection.

1. Bergmann, *Die Lehre von den Kopfverletzungen.*
2. Leber, *Arch. f. Opht.*, Bd. XXVII, 1, 291.
3. Simon, *Ueber traumatische Nucleorlähmung der Augenmuskeln* (Beiträge zur Augenheilk., vol. 3, p. 199).
4. Armaignac, *Mémoires d'Ophtalmologie.*
5. Santos Fernandez, *Cron. med. quir. de la Habana*, tome V, 1880.
6. Klein, *Isolierte einseitige traumatische Trochlearislähmung* (Wiener Klin. Woch., n. 10 et 11, 1899).
7. Hauptmann, *Ein Fall von progressiver traumatischer Lähmung des III bis VII Hirnnerven. Inaug. Dissert. Greifswald*, 1897.
8. Ahlström, *Beiträge zur Augenheilkunde*, vol. IV, p. 323.

Digitized by Google

L'observation vise une fillette de 13 ans, née à terme, ayant eu un développement régulier.

Chez les ascendants rien d'apparent à signaler. Mais, sur six grossesses, la mère n'a pu conserver que trois enfants dont un a été atteint de kératite interstitielle à l'âge de 5 ans.

La fillette qui fait le sujet de la dissertation de M. le Dr Sendral est la première née. A l'âge de 7 ans (mai 1895) elle a souffert d'une première poussée de kératite interstitielle qui guérit en huit mois par l'emploi de l'iodure de potassium et des douches oculaires.

Cinq ans plus tard (octobre 1900), survient une récidive. Le traitement précédemment institué est repris.

Aucune amélioration n'est constatée après plusieurs mois. On a recours au mercure en injections (juin 1901).

Douze injections intramusculaires n'empêchent pas le développement d'une gomme sur le tibia gauche. Une nouvelle série de 12 injections n'a qu'un effet passager de régression sur la tumeur.

Le 9 novembre 1901 l'enfant entre à la clinique de M. Galezowski.

Examen de la malade.

Fillette très bien constituée, de tempérament lymphatique très manifeste; absence complète d'arthropathies et de stigmates d'hérédo-syphilis soit du côté de l'appareil dentaire, soit du côté de l'appareil auditif.

L'œil droit présente une cornée transparente sur les bords, mais, au centre, existe un pointillé très fin avec des traces d'infiltration; l'iris n'est pas adhérent.

La sclérotique est injectée et la région du cercle ciliaire est boursouflée et bleutée. A l'ophtalmoscope, on constate des lésions disséminées de choroïdite atrophique pigmentaire qui sont, en quelque sorte, la marque de fabrique de la spécificité; vers l'ora serrata, existent de nombreuses exsudations blanchâtres, étendues, formant une collerette autour de la région ciliaire.

L'acuité visuelle est de 1/10.

L'œil gauche représente, à la partie inférieuse de la cornée, une grosse plaque de sclérose qui couvre la moitié inférieure de la membrane; sur le milieu de cette tache tombe une ligne de sclérose verticale. La cornée est infiltrée dans les parties non sclérosées mais permet cependant de relever des synéchies postérieures et des dépôts plastiques sur la cristalloïde antérieure.

Il existe une rougeur scléroticale assez prononcée qui est constituée par un lacis de vaisseaux très fins situés dans la sclérotique

Digitized by Google

elle-même pendant que la conjonctive est à peine congestionnée. La région du cercle ciliaire est distendue et la sclérotique est bleutée à son niveau. Le fond de l'œil est difficilement éclairable; cependant on peut constater des amas de pigments volumineux.

La petite malade est soumise aux frictions mercurielles (2 à 3 grammes par jour). Au bout de deux mois amélioration de l'état des yeux, mais progression de la tumeur gommeuse du tibia.

M. Sendral pratique, concurremment avec les frictions mercurielles, vingt injections intramusculaires de cyanure d'hydrargyre, à raison de deux par semaine.

A la date du 1er mars 1902, après quatre mois de traitement, amélioration notable, arrêt des lésions oculaires et affaissement de la gomme tibiale.

La tumeur osseuse ne fait plus de saillie et est remplacée par une légère hyperostose étalée. L'œil droit présente un leucome central qui ne permet pas une acuité supérieure a 1/10. Le cercle ciliaire n'est plus distendu, et les exsudations de l'ora serrata sont presque entièrement résorbées. Il existe des taches d'atrophie choroïdienne. Le nerf optique est sain. Du côté de l'œil gauche, les infiltrations cornéennes ont disparu pour laisser subsister seulement les taches de sclérose; l'acuité est à peine de 1/25, le cercle ciliaire est encore boursoufflé et on constate des amas pigmentaires sur la rétine.

L'état général de la malade est excellent; le traitement par l'huile de foie de morue et l'arsenic a combattu avantageusement la polyadénopathie. M. Sendral fait suivre cette observation très complète d'un cas clinique malheureusement trop fréquent, des conclusions suivantes :

1° L'hérédo-syphilis entraîne très fréquemment la kératite interstitielle et souvent ces accidents guérissent sans laisser de traces quel que soit le traitement général employé : iodure de potassium ou mercure.

2° La récidive est très fréquente, surtout quand une première atteinte a laissé sur la cornée des opacités; elle est toujours très grave parce qu'elle atteint alors les membranes profondes et compromet fâcheusement la vision. Pour l'éviter, un traitement de trois années est indispensable lors de la première manifestation. L'iodure de potassium employé isolément n'a pu, dans notre cas, empêcher la récidive.

3° En présence d'un cas de kératite interstitielle, il ne faut pas oublier que la scrofule accompagne fréquemment l'hérédo-syphilis et donne à l'affection une ténacité remarquable. L'huile de foie de morue, l'arsenic, les bains de mer peuvent être des adjuvants précieux.

Digitized by Google

4° Le traitement de la kératite interstitielle doit être, le plus souvent, celui de la syphilis. Dans les manifestations oculaires de la syphilis le mercure nous a donné, employé seul, des résultats bien supérieurs au traitement mixte. L'iodure de potassium, qui a une action si remarquable sur certains accidents dramatiques de la syphilis, a une action plus douteuse dans les lésions oculaires.

Le mercure est donc, pour l'auteur, la base du traitement de la kératite interstitielle, lui seul peut influencer avantageusement la diathèse et prévenir les accidents ultérieurs. Il est employé sous forme de frictions combinées, devant la gravité des symptômes, avec les injections intramusculaires de cyanure d'hydrargyre.

Telle est l'analyse du fait clinique observé par M. le Dr Sendral. Je soumets son travail à votre bienveillante appréciation.

R. Dreyer-Dufer. *Rapport sur le travail* du Dr Giraud, *de Paris* : **Traitement mercuriel hypodermique dans les affections oculaires spécifiques congénitales des enfants du premier âge.** — M. Giraud nous décrit un cas de kérato-irido-choroïdite spécifique de l'œil gauche constatée par lui alors que le globe était en voie d'atrophie chez un nourrisson spécifique héréditaire à la troisième période, âgé de 9 mois environ. Consulté tardivement alors que le médecin de quartier n'avait ni reconnu la maladie, ni appliqué le traitement voulu, le Dr Giraud institue des injections de peptone hydrargyrique à 1 centigramme de sublimé par centimètre cube de peptone, 6 gouttes par jour. L'état général syphilitique devient latent, l'œil était perdu, mais les phénomènes inflammatoires que présentait celui-ci disparurent avec les syphilides cutanées. Notre confrère fait valoir la nécessité de ce traitement hypodermique, même chez les nouveau-nés, dans tous les cas de syphilis congénitale oculaire grième au début ou réfractaire à la méthode par onctions ou autres modes d'administration du traitement spécifique. Excellente observation, mais guère originale !

M. Chevallereau. — Un mot seulement à propos du rapport de M. Dreyer-Dufer, pour rappeler une chose que les oculistes savent bien, mais oublient quelquefois et que les médecins ignorent généralement : c'est la fâcheuse influence des iodures sur les inflammations de la cornée, même quand ces inflammations sont nettement d'origine syphilitique.

Digitized by Google

SOCIÉTÉ FRANÇAISE D'OPHTALMOLOGIE

CONGRÈS DE 1902

(SUITE[1])

M. Parisotti (Rome). **Atrophie des nerfs optiques suite de polypes des cavités nasales.** — Un jeune homme de 25 ans, non syphilitique, bien portant d'ailleurs, voit sa vue diminuer rapidement au point qu'elle est réduite à 1/50 à droite et à 1/10 à gauche. Les papilles deviennent pâles au point de devenir tout à fait blanches. Examen rhinoscopique négatif d'abord. Plus tard : hypertrophie des cornets et ensuite végétations polypoïdes des méats moyens.

Après leur ablation, la vue s'améliore progressivement et, cinq mois après, V = 1 dans les deux yeux, les papilles restent très blanches. Mais six mois après (ce mois de mai), la vision est retombée à 4/10.

M. Parisotti a été très embarrassé pour le diagnostic, mais il croit pouvoir attribuer ces troubles optiques à une ischémie spasmodique produite par les végétations nasales.

Armaignac (Bordeaux). **L'ophtalmie purulente congénitale.** — L'ophtalmie purulente congénitale, ou *in utero*, comme on l'a désignée quelquefois, est extrêmement rare et un grand nombre de praticiens ayant une très grande clientèle ne l'ont jamais observée.

A propos d'un cas de sa pratique personnelle, M. Armaignac a recherché dans la littérature ophtalmologique tout ce qui avait été publié à ce sujet jusqu'à ce jour ainsi que les diverses explications qui ont été fournies par les auteurs sur l'étiologie de cette rare affection.

M. Armaignac a eu la bonne fortune de soigner un cas de ce genre dans lequel il ne s'était écoulé que trois quarts d'heure entre la rupture artificielle de la poche des eaux par la sage-femme et l'accouchement. Eh bien, malgré cela, aussitôt après la naissance, la sage-femme et deux médecins qui avaient été appelés pour soigner l'enfant purent constater que la fillette était atteinte d'ophtalmie purulente en pleine suppuration et de vulvite. Les cornées étaient déjà blanches, comme macérées et les paupières très enflées.

1. Compte rendu emprunté à la *Clinique ophtalmologique*. Voir le numéro de mai.

Digitized by Google

Malgré le traitement régulier et méthodique de la maladie, le 10e jour, lorsque M. Armaignac fut appelé à voir l'enfant, les deux cornées présentaient au centre une large perforation avec hernie de l'iris. La suppuration était très abondante mais disparut rapidement après l'emploi du calomel insufflé dans les culs-de-sac oculo-palpébraux.

Au bout de trois semaines, la guérison était complète, mais il restait de chaque côté un leucome adhérent avec quelques restes de cornée transparente.

Parmi les rares cas rencontrés dans la littérature médicale dans lesquels l'ophtalmie purulente *ante partum* soit absolument hors de doute, M. Armaignac cite celui qui a été publié par Nieden en 1891 dans les *Klinische Monatsblatter für Augenheilkunde*, numéro d'octobre, et dans lequel l'enfant né dans l'amnios fut trouvé atteint d'ophtalmie purulente aussitôt après la rupture de l'œuf.

Quant à l'étiologie de cette rare et singulière affection, les auteurs ne sont pas d'accord : quelques-uns pensent que l'infection provient de la mère par contact direct des gonocoques vaginaux de la mère avec les yeux de l'enfant après la rupture de la poche des eaux, soit que ces microbes migrent spontanément, soit qu'ils soient transportés par le doigt de la sage-femme ou du médecin dans l'acte du toucher.

Sans doute, dans certains cas, l'infection peut se produire de la sorte, mais dans le cas de Nieden, par exemple, il faut chercher une autre explication.

Se basant sur les recherches de Krauss, où le médecin viennois a trouvé 8 fois des gonocoques dans le tissu utérin sur 11 cas de blennorragie qu'il a eu à examiner à ce point de vue; sur les recherches de Bar, de Zuntz, de Moisseney, etc., touchant la perméabilité de la poche amniotique vis-à-vis des agents chimiques; sur les observations d'arthrites blennorragiques métastatiques si souvent décrites et dans lesquelles on a constaté directement la présence des gonocoques dans le sang du malade; M. Armaignac admet que l'infection des yeux de l'enfant peut se faire *in utero* par transport direct des microbes par le courant sanguin ou le courant lymphatique de l'utérus, et à la suite d'une métrite spécifique qui déverserait ces microbes dans la poche amniotique par une sorte d'endosmose. Avec cette théorie il est facile d'expliquer l'existence simultanée, chez l'enfant nouveau-né, de l'ophtalmie purulente, et de la vulvite gonococcique.

M. le Dr Galezowski. — A propos de la communication de M. Armaignac que j'ai beaucoup appréciée, il y a deux points à relever : 1° Y a-t-il réellement des ophtalmies dites congénitales,

Digitized by Google

c'est-à-dire apparaissant pendant la vie fœtale? 2° Quel est leur traitement?

Au sujet de la première question, on peut soulever une discussion : en effet, lorsque l'accouchement a été long, l'ophtalmie purulente peut apparaître au moment de la naissance, quelquefois vingt-quatre heures après la naissance, habituellement au bout de trois jours après la naissance, sans qu'on puisse faire remonter à la vie intra-utérine l'origine de l'infection, celle-ci peut parfaitement s'être faite pendant le passage de la filière utéro-vaginale.

Quant à la question du traitement, elle est très importante, car l'ophtalmie purulente, j'ai à peine besoin de le dire, est très grave lorsqu'elle est mal soignée. Depuis dix-huit ans je n'ai pas perdu un seul œil grâce à une pratique que j'ai toujours suivie. Dès l'apparition de la conjonctivite, quelle qu'en soit l'origine, je fais deux fois par jour des cautérisations avec le nitrate d'argent au 40e. Jusqu'à cette apparition, il suffit de laver les yeux avec de l'eau phéniquée à raison de 1 pour 1000, le sublimé n'étant pas toléré par les yeux de l'enfant, comme l'a dit M. Dor. Enfin, il ne faut pas confier le traitement à une personne étrangère, le succès dépendant de la façon dont le traitement est appliqué.

M. Puech a vu un cas analogue à celui de M. Armaignac. En ce qui concerne le traitement de l'ophtalmie purulente des nouveau-nés, il réprouve les grands lavages au permanganate de potasse avec les différents instruments laveurs qui ne sont pas sans danger entre des mains inexpérimentées.

M. Fage. — A côté du gonocoque, il y a d'autres bactéries qui peuvent être la cause des conjonctivites des nouveau-nés, d'où des différences dans la durée de l'incubation et dans les manifestations oculaires.

Les grands lavages avec les laveurs-écarteurs sont avantageux, mais ils devraient toujours être faits par des médecins et non par des aides plus ou moins expérimentés.

M. Dor. — Je suis étonné d'entendre M. Armaignac indiquer qu'on a nettoyé les yeux d'un nouveau-né avec du coton au sublimé. Le sublimé est très préjudiciable aux yeux des nouveau-nés, on ne saurait trop le dire.

M. Morax. — J'ai observé deux cas de conjonctivite blennorragique existant dès la naissance. L'accouchement avait été long et difficile. La tête était restée trente-six heures dans le canal vaginal et la rupture de la poche des eaux avait eu lieu dix-huit heures avant la naissance. L'éclosion précoce des germes infectieux s'explique peut-être par la température plus élevée de l'œil du fœtus que de celui du nouveau-né.

Digitized by Google

M. Parinaud. — Le traitement par les grands lavages antiseptiques est incertain. Le sublimé est dangereux pour les yeux des nouveau-nés, mais le nitrate d'argent peut aussi produire des désastres quand il est manié par des mains inexpérimentées.

M. Vian emploie toujours avec succès en attouchements et en instillations le permanganate en solution concentrée.

M. Kalt. — La période d'incubation est variable suivant la virulence des germes et suivant les sujets qui sont plus ou moins réfractaires à l'inoculation.

MM. Sulzer et Valude citent des cas de taie de la cornée par l'emploi intempestif du crayon de nitrate d'argent.

Rohmer (Nancy). **Résection du ganglion ophtalmique.** — Le Pr Rohmer, se basant sur la théorie d'Abadie, suivant laquelle le glaucome chonique simple serait dû à une lésion du ganglion cervical supérieur, tandis que le glaucome inflammatoire devrait être attribué plutôt à une anomalie de fonctionnement du ganglion ophtalmique, a tenté de réséquer ce dernier chez *sept* malades atteints de glaucome absolu avec poussées aiguës ou perte définitive de la vision. Le succès a couronné chaque intervention, en ce sens que, l'œil très douloureux, congestionné, et qu'on aurait énucléé en temps ordinaire, a pu être conservé pour l'esthétique de la face et le plus grand contentement des malades. Après l'intervention, les douleurs disparaissent définitivement en quelques jours pour ne plus reparaître (expérience datant de quinze mois), en même temps que l'œil reste pâle; mais la tension, extrême avant l'opération, quoique diminuée par celle-ci, reste toujours au-dessus de la normale. Pour pratiquer l'opération, on fait d'abord la résection du bord orbitaire externe d'après Krönlein; puis, effondrant par une incision antéro-postérieure, l'aponévrose orbitaire, on va à la recherche du muscle droit externe qu'on charge sur un fil et qu'on sectionne temporairement; le muscle est récliné en dehors et l'œil en dedans; puis, avec une pince spéciale, dont l'une des branches armée d'une rainure sur sa face externe permet de glisser le long du nerf optique en se guidant sur lui, on va saisir très loin en arrière, du côté du trou optique, sinon le ganglion ciliaire lui-même qu'on n'est pas toujours certain d'atteindre, tout au moins le pinceau des nerfs ciliaires courts qui en émane. On fait ainsi, avec la pince, de 3 à 7 introductions, et à chaque prise, on arrache un lambeau de graisse de l'orbite, graisse dans laquelle on trouve toujours, sinon le ganglion ciliaire lui-même parfois difficile à distinguer, tout au moins toujours des lambeaux de nerfs ciliaires.

L'extraction est parfois suivie d'une hémorragie assez abon-

Digitized by Google

dente due à la déchirure de l'artère ophtalmique ou d'une de ses branches; mais elle est facile à calmer avec un tampon de coton trempé dans du sérum gélatiné qu'on introduit dans le fond de la plaie et qu'on laisse un instant en place. L'opération terminée, on suture le droit externe, on replace le lambeau osseux, et on ferme au catgut la plaie cutanée, non sans avoir laissé un tube à drainage qui doit aller jusque dans l'arrière-fond de l'orbite et qui est destiné à éviter l'exophtalmie temporaire due à l'hémorrhagie rétroorbitaire; un pansement compressif tendra au même but. Jusqu'alors, l'opération n'a été appliquée qu'à des yeux atteints de glaucome absolu avec perte totale et définitive de la vision.

Discussion. — M. Aubaret rapporte un cas de cette opération faite par M. Lagrange (de Bordeaux); elle fut suivie de désordres oculaires neuro-paralytiques qui nécessitèrent l'énucléation.

M. Terrien rappelle qu'il a rapporté dernièrement une opération de ce genre faite sur le cadavre. Il s'est guidé sur le filet nerveux du petit oblique pour arriver au ganglion.

M. Fage dit que c'est une opération compliquée en comparaison de la résection optico-ciliaire qui lui a toujours donné de bons résultats.

M. Badal préfère sa méthode de l'élongation du nerf nasal. Dans les cas où cette opération ne permet pas d'éviter l'énucléation, les autres opérations n'y réussiront pas davantage.

M. Rollet est partisan de la voie malaire pour arriver dans l'orbite. Il rappelle un travail récent publié à ce sujet.

M. Rohmer répond que cette opération n'est pas plus compliquée qu'une autre et que les accidents graves observés par M. Lagrange doivent être mis sur le compte de l'épanchement sanguin rétro-bulbaire.

Fage (d'Amiens). **La névrite optique consécutive à la rougeole.** — Une fillette de 3 ans eut, sur le déclin d'une rougeole ordinaire et sans autres complications, une double névrite optique modérée : papilles injectées, un peu voilées à leur surface et sur leurs bords, les vaisseaux conservant leur aspect à peu près normal; vision difficile pour se conduire. Rien dans les antécédents ni dans l'état général actuel. Les papilles se sont atrophiées et aujourd'hui l'enfant ne paraît plus percevoir même la lumière.

Les troubles visuels consécutifs à la rougeole ne s'établissent pas toujours de la même façon. Tantôt, c'est une amaurose sans lésions ophtalmoscopiques appréciables, tantôt c'est une papillite plus ou moins accentuée.

Dans le premier cas, on peut admettre une lésion centrale du

Digitized by Google

côté des lobes occipitaux due à des troubles circulatoires (Boucher), ou due à une action toxique (Berger). Reste enfin, à notre avis, la possibilité de la névrite rétrobulbaire, l'infection pouvant venir des fosses nasales et se propager à travers la lame criblée de l'ethmoïde.

Dans le second cas, celui où l'on constate des lésions papillaires, on a affaire à une névrite descendante venue de la méningite qui a compliqué la rougeole (cas de Naget, de Carreras-Arago, de Wadsworth), ou bien il s'agit d'une névrite produite par le transport direct des toxines microbiennes jusqu'au bout terminal du nerf optique. Les toxines de la rougeole vont se localiser au tractus optique provoquant une inflammation variable des papilles, en même temps qu'un abaissement progressif de la vision capable de se réparer en partie par la suite, mais survenant parfois plus brusquement et pouvant aboutir à la sclérose du tissu nerveux.

Pflüger (Berne). **Un cas d'artérite et de phlébite rétinienne. — Injection d'huile biiodurée. Gangrène partielle de la fesse.** — Chez un malade atteint d'hémorragies rétiniennes avec artérite et dilatations veineuses et pris ensuite de glaucome hémorragique double, la syphilis étant niée et sans aucun signe de syphilis, l'auteur fit le traitement par injections intramusculaires d'huile biiodurée. A la trente et unième injection, le malade éprouva une telle douleur que l'injection ne put pas être achevée. La piqûre ne saignait pas. La douleur demeura très violente pendant trois jours. Bientôt il se produisit une tuméfaction puis du sphacèle assez étendu.

L'auteur conclut de cette observation, ainsi que des autres cas publiés par Brocq et Lesser, que les injections de sels mercuriels doivent être faites sous-cutanées et non intramusculaires. — Bien que cet accident puisse survenir également à la suite d'injections aqueuses de sublimé, M. Pflüger renonce aux injections huileuses de biiodure de mercure.

Chesneau (Nantes). **Pathogénie de l'ulcus rodens.** — L'auteur remarque la fréquence de l'ulcus rodens dans la région de Nantes. Il en rapporte cinq cas choisis parmi les plus typiques. Dans un cas, l'ulcère fut consécutif à une infection conjonctivale violente à staphylocoques et à streptocoques avec fausses membranes. Un chémosis lardacé, énorme, précéda l'apparition d'un ulcère marginal qui prit peu à peu la forme bien caractérisée de l'ulcus rodens. Toute la superficie de la cornée fut détruite en quelques mois sans symptômes subjectifs douloureux marqués. — Dans un autre cas, l'ulcère succéda à un surmenage exagéré chez

Digitized by Google

une femme de 50 ans. L'évolution, après des mois de durée, n'attaquait pas toute la cornée. Un îlot central de 3 millimètres de diamètre persista. L'auteur a observé un autre ulcus rodens chez un ancien granuleux atteint d'adénites tuberculeuses du cou, qui perdit, en dépit de tout traitement, la transparence de la cornée au point que la vision définitive était de 1/10 seulement. Dans deux autres observations, les malades étaient l'une basedowienne, et l'autre une paludique chez qui l'ulcère coïncida avec une rechute très violente de fièvres intermittentes.

L'auteur ne regarde pas comme des signes particuliers à l'ulcus rodens les douleurs ciliaires et l'anesthésie cornéenne, qu'il n'a pas constatées, sauf dans un cas. Les recherches bactériologiques (examen extemporané, cultures, inoculation) sont restées sans résultat satisfaisant.

La pathogénie de l'ulcus rodens paraît s'expliquer ainsi : les couches superficielles de la cornée sont nourries par le système vasculaire périkératique. Sous l'influence d'une altération quelconque du sang, d'une infection, d'une modification dans la qualité des parois vasculaires, les couches du parenchyme cornéen contiguës à la membrane de Bowman s'altèrent et cette membrane n'offrant plus à l'épithélium la base solide dont il a besoin, il y a nécrose des cellules épithéliales et l'ulcère marginal se trouve constitué. Les parties plus centrales des couches superficielles de la cornée, dont la communication avec le limbe est rompue par l'ulcère, souffrent alors dans leur nutrition et l'ulcère progresse.

L'auteur fait remarquer que l'ulcus rodens se voit surtout chez des gens âgés et rappelle que l'arc sénile est un mode d'altération dont on peut rapprocher l'ulcus rodens.

Pflüger. — Je m'étonne des mauvais résultats obtenus par le Dr Chesneau; l'ulcus rodens *guérit souvent*. J'emploie l'acide lactique, qui me donne d'excellents résultats.

Chesneau. — Je n'ai rapporté que les cas les plus typiques et les plus mauvais, mais dans plusieurs ulcères marginaux qui étaient nettement en train de prendre la forme rongeante, j'ai vu l'oxyde jaune amener en quelque temps la guérison.

Moissonnier (Tours). **Congestion oculaire de nature arthritique.** — L'hyperémie est un accident commun dans l'arthritisme. Comme les autres organes, l'œil n'y échappe pas.

Dans la forme clinique que je décris, il s'agit d'une congestion *diffuse* et *généralisée* du globe oculaire avec intégrité de la vision. Le malade a une sensation de gravier et de cuisson avec du larmoiement et de la photophobie.

Digitized by Google

La durée est courte, de 8 à 15 jours. Il n'y a pas de vraies douleurs, plutôt de la gêne.

Cela se voit dans les deux sexes après 40 ans de tempérament arthritique.

Le vrai traitement est la quinine, mais à doses suffisantes.

Ce n'est ni de la conjonctivite ni de l'iritis, bien qu'elle ressemble à l'injection ciliaire de l'iritis aiguë ; ni de l'épisclérite qui procède par foyers circonscrits, ni de la sclérite profonde qui a une marche chronique.

Je pense qu'il s'agit d'une simple *hyperémie sclérale* formant une entité morbide distincte, comme l'hyperémie rétinienne.

F. Terrien. **Anatomie pathologique et pathogénie de la kératite congénitale.** — Les opacités congénitales de la cornée sans autre altération manifeste du globe se rencontrent très rarement (Laurence, Steffan, Nettleship, J. Baas, Sergien, Hibert, K. Baas, Tepgaschin, Hosch). On discute encore sur le point de savoir si ces opacités sont le résultat d'un processus inflammatoire intra-utérin ou d'un arrêt de développement. L'opinion actuellement tend à les considérer comme le résultat d'une inflammation fœtale et les deux observations rapportées par l'auteur le montrent nettement.

Il s'agissait, dans la première observation, d'un enfant né à terme, d'une mère albuminurique, et présentant, dès la naissance, une opacité centrale des deux cornées, sans aucune autre réaction ni malformation.

L'enfant ayant succombé le huitième jour, on constata des deux côtés des lésions de kératite interstitielle diffuse occupant seulement les couches postérieures de la cornée. A droite, l'épithélium antérieur, la membrane de Bowman et les couches antérieures de la cornée étaient intacts. La membrane de Descemet et son endothélium avaient disparu en grande partie. Tout le tractus uvéal était infiltré de cellules rondes et très fortement congestionné : cette infiltration de l'iris se traduisait même en certains points par l'apparition de véritables granulomes pédiculés. Il y avait, en outre, des hémorragies dans les couches internes de la rétine et dans les gaines du nerf optique.

Les altérations de l'œil gauche étaient sensiblement identiques mais moins accentuées.

Il s'agit donc, ici, d'une double kératite interstitielle diffuse, congénitale. L'infiltration, l'ulcération postérieure de la cornée permettent d'écarter l'hypothèse d'un simple retard de développement. Dans les rares observations où l'examen anatomique a été fait (Steffan, Tepgaschin, Hosch, Hippel), les lésions étaient sen-

Digitized by Google

siblement identiques, et leurs auteurs concluent également à une inflammation intra-utérine.

Mais les lésions du tractus uvéal qui existaient dans cette observation comme dans celles déjà publiées, sont, d'après l'auteur, de beaucoup les plus importantes et on n'a pas assez insisté sur ce point.

On ne comprendrait pas autrement pourquoi les lésions se limitent aux couches postérieures de la cornée, ce qui est la règle. Cette kératite profonde est la conséquence de l'irido-cyclite qui existe en pareil cas. Quelquefois, même, celle-ci peut exister seule; c'est ce qui avait lieu dans la deuxième observation rapportée par l'auteur, où les lésions de la cornée étaient insignifiantes; il y avait, au contraire, une infiltration cellulaire considérable de tout le tractus uvéal dont les vaisseaux étaient extrêmement dilatés et gorgés de sang. L'iris était refoulé en avant et l'angle irien effacé, comme dans la première observation.

Les altérations de la cornée seraient donc presque toujours secondaires. Elles sont la conséquence de l'infiltration cellulaire de tout le tractus uvéal, de la congestion qui l'accompagne et la gêne circulatoire qui en résulte. Quant à la cause de l'affection, il faut, sans doute, incriminer une infection transmise de la mère au fœtus ou retentissant sur la circulation placentaire, comme dans la première observation de l'auteur, et troublant profondément la circulation et la nutrition du fœtus.

(*A suivre.*)

SOCIÉTÉ NATIONALE DE MÉDECINE DE LYON

Cécité psychique des choses, par M. Lépine. — On entend par cécité psychique des mots une anomalie dans laquelle le sujet est en état de lire les lettres d'un mot et le mot lui-même, sans en comprendre la signification, comme si ce mot appartenait à une langue étrangère inconnue. Le professeur observe en ce moment un malade qui présente un état psychique fort curieux, qu'on pourrait à la rigueur désigner par l'expression de cécité psychique des choses, attendu que certains objets lui apparaissent avec leur forme, leur relief, leur contour, leur couleur, etc., sans qu'il puisse dire quels sont ces objets et quelle peut être leur destination. Cette bizarre cécité psychique des choses n'existe que pour certains objets, ceux qui ne lui étaient pas familiers avant sa maladie. La cécité psychique est donc chez lui limitée, partielle.

Il s'agit d'un homme de 30 ans, commis voyageur d'une maison

Digitized by Google

d'horlogerie, d'un esprit cultivé et fort intelligent avant sa maladie actuelle. Celle-ci ne remonte qu'à peu de mois. Elle a consisté en divers troubles paralytiques, convulsifs et comateux qui relèvent évidemment d'une paralysie générale en évolution. Actuellement l'état est relativement satisfaisant : il n'y a presque plus d'hémiplégie, mais l'intelligence est fortement touchée, ainsi qu'on peut facilement s'en convaincre.

Il est indifférent à sa situation; il ne s'étonne pas d'être parfois camisolé; sa mémoire est fort diminuée : il se souvient mal des événements qui ont précédé sa maladie; il ne sait plus l'année de son mariage.

D'autre part il n'a nulle aphasie; il comprend bien ce qu'on lui dit comme un homme sain et lit parfaitement. La parole est absolument normale; il n'a pas d'amnésie verbale et ne cherche pas ses mots, pas même les noms propres. Il n'a pas de paraphrasie.

La vision n'est pas intacte : il a de la difficulté à fixer les objets et le champ visuel à gauche est limité; mais, d'après l'examen soigneusement fait par M. Jacqueau, chef de clinique ophtalmologique, il n'y a pas d'hémiopie véritable.

Bien que la vision soit assez bonne, puisque l'acuité visuelle dépasse un tiers de l'état normal et qu'il lise parfaitement, même à l'envers, le malade ne reconnaît bien que les objets qui lui étaient familiers avant sa maladie, une montre, un porte-monnaie, une clé, etc. Il lit l'heure sur une montre, à première vue, sans hésitation et avec la précision qu'y apporte un homme du métier. Les formes de montres les plus bizarres ne l'étonnent pas, ce qui est tout naturel, car les formes de montre, rares pour nous, ne le sont pas pour un horloger, et cependant il est incapable de reconnaître un ruban métrique, un pot de pommade ou d'autres objets de ce genre. Il ne peut se faire une idée de l'usage des objets qu'il ne connaît pas, tel qu'un stéthoscope. Quand aux dessins des objets, il les reconnaît beaucoup moins bien que les objets eux-mêmes.

L'écriture est parfaitement correcte, le dessin est impossible, même la simple copie, bien qu'il ait appris à dessiner. Quand on le presse de dessiner un objet, tel qu'un arbre, il écrit le mot et ne peut faire autrement. Il est donc obsédé par l'image motrice de cet objet.

Il ne paraît pas avoir d'image visuelle de souvenir : il sait qu'un fauteuil diffère d'une chaise par l'addition de bras; mais il est dans l'incapacité d'expliquer et de se figurer comment sont placés ces bras.

En somme, l'état du malade peut être caractérisé de la manière suivante : paralysie générale sans véritable délire, faiblesse, trem-

Digitized by Google

blement, *inégalité des pupilles, rétrécissement irrégulier du champ visuel* avec conservation d'une bonne vison centrale; pas de trouble de la notion des couleurs; pas d'aphasie; pas d'agraphie; impossibilité de reconnaître à l'aide du sens de la vue les personnes ou les objets qui n'étaient pas très familiers au malade. (*Lyon Médical.*)

DEUTSCHE MEDICINISCHE WOCHENSCHRIFT

(1902)

ANALYSE PAR LE Dr DE LANTSHEERE

N. 3. **Exophtalmos.** — M. STIMMEL présente un cas d'exophtalmie guérie, ou mieux améliorée en enlevant le cornet nasal hypertrophié.

L'exophtalmie bilatérale existait depuis au moins neuf ans. Il n'y avait ni parésies des muscles de l'œil, ni strumes, ni le symptôme de Græfe. Le malade se plaignait de palpitations du cœur : le pouls était fréquent (100-120). Des symptômes d'asthénopie avaient engagé le patient à consulter un médecin. Dans le nez existaient des gonflements du cornet. Tout d'abord on opéra le nez à droite : et deux jours après l'auteur trouva le bulbe droit poussé en arrière, il y avait une différence de 8 millimètres dans la hauteur de niveau des cornées. En présence de ce résultat, l'autre moitié du nez fut également opérée, mais avec un succès moins considérable. (*Soc. de méd. de Leipzig*, 16 déc. 1901.)

N. 6. **Anophtalmie congénitale.** — M. OPPENHEIMER présente un cas d'anophtalmie congénitale droite. La moitié droite de la face est un peu moins développée : à droite, il y a de l'ankyloblépharon et de l'ectropion de la paupière inférieure, on ne peut trouver même un rudiment du bulbe : les glandes lacrymales, les muscles de l'œil existent. L'œil gauche est légèrement myope, V = 1/6. La littérature cite 21 cas d'anophtalmie. (*Soc. de méd. de Berlin*, 29 janv. 1902.)

N. 8. **Paralysie faciale double congénitale.** — M. KOSTER présente deux enfants atteints de cette affection. Il s'agit d'une aplasie double du noyau du facial, et des centres situés dans celui-ci qui président à la sudation dans la figure. Le symptôme le plus

Digitized by Google

important à signaler est la conservation de la sécrétion lacrymale. L'auteur estime que les fibres sécrétoires des glandes lacrymales ne se trouvent pas dans le noyau du facial, mais ont leur origine dans le noyau du glosso-pharyngien. Ils se mêlent à ceux du facial à sa sortie du cerveau, et s'en séparent de nouveau dans les environs du ganglion genouillé. (*Soc. de méd. de Leipzig*. 14 janv. 1902.)

N. 8. **Traitement chirurgical et optique de la myopie.** — M. Axenfeld estime que d'après les expériences acquises dans ces douze dernières années, l'extraction du cristallin peut être recommandée à tous ceux qui présentent une myopie supérieure à 10 D et qui ne peuvent porter des verres. Le danger de l'infection est très minime : l'augmentation de la tension oculaire peut être évitée : le décollement de la rétine ne survient pas plus souvent que chez les myopes non opérés. L'opération a l'avantage d'améliorer le plus souvent l'acuité visuelle d'une façon très sensible.

L'auteur est partisan de la correction immédiate de la myopie au moyen de verres chez les enfants. (*Soc. des sciences nat. de Fribourg*, 15 janv. 1902.)

Quelques remarques sur les maladies de l'appareil lacrymal. — M. Wagenmann passe en revue les méthodes de traitement connues et généralement employées.

Il importe de noter le procédé dont il se sert depuis de nombreuses années pour mesurer le degré de la sécrétion lacrymale. L'auteur met dans le cul-de-sac conjonctival des bandelettes de papier à filtrer, longues de 7 centimètres environ et larges de 2 centimètres. Dans la partie supérieure ou fait une courbure de 6 millimètres en gouttière, pour la suspendre dans le cul-de-sac conjonctival de sorte que le papier à filtrer pend sur la joue.

Le liquide lacrymal est sécrété à la suite de l'irritation exercée par le papier à filtrer sur la conjonctive et la cornée, le papier à filtrer suce les larmes d'où il résulte une humectation continuelle des bandelettes : ce qui donne une indication de la masse de liquide lacrymal sécrété. (*Soc. des sciences médicales d'Iéna*, 13 févr. 1902.)

N. 19. **Sur les causes du glaucome primitif.** — Levinsohn a eu l'occasion d'examiner anatomiquement un œil récemment atteint de glaucome, chez un homme de 72 ans mort à la suite de pneumonie.

D'après Levinsohn les théories du glaucome consistent à dire

Digitized by Google

que l'augmentation de la tension intraoculaire est due à une augmentation de la sécrétion intraoculaire ou à un obstacle à l'écoulement des liquides. La première théorie a été abandonnée parce qu'elle n'est pas appuyée par la physiologie : l'obstacle à l'écoulement se produit par une obstruction de l'espace de Fontana à la suite de l'augmentation de tissu conjonctif dans le muscle de Muller et la projection de l'iris en avant. On admet en réalité l'hypermétropie et un âge avancé comme dispositions au glaucome. L'auteur démontre dans son cas un muscle de Muller très fortement développé avec un déplacement de l'iris. Les manifestations cliniques peuvent être rapprochées des signes anatomiques, ainsi que de l'action curative de l'iridectomie et des myotiques, qui libèrent l'espace de Fontana (démonstration avec projections). (*Soc. de méd. de Berlin*, 23 avril 1902.)

N. 18. **Extraction du cristallin transparent dans la myopie excessive.** — M. Kuhnt ne trouve des indications à l'opération que lorsque : 1° dans une myopie de plus de 15 D les verres ne sont pas supportés; 2° la myopie continue à être progressive; 3° la myopie occasionne une incapacité de travail. L'auteur voit une contre-indication absolue dans la tendance aux hémorragies. Relativement à l'exécution de l'opération, Kuhnt exécute d'abord une discision centrale superficielle et recourt après à l'extraction linéaire, et, s'il est nécessaire ultérieurement, il fait une incision dans la capsule du cristallin. Comme complication, il a observé : 1° deux fois, un décollement postopératoire après 1 an 1/2 et 2 ans 1/4, 2° un état glaucomateux qui cède à l'iridectomie. (*Soc. des sciences médic. de Königsberg*, 17 févr. 1902.)

Dr J. de Lantsheere.

DIE OPHTALMOLOGISCHE KLINIK

(5e année).

N. 1. **Névrite optique unilatérale guérie après l'extraction de végétations adénoïdes du naso-pharynx**, par le prof. Königshöfer. — L'histoire de la malade se résume comme suit : Apparition d'une névrite du nerf optique à l'œil droit avec des céphalalgies intermittentes : la maladie disparut en peu de jours, sans autre thérapeutique, après l'extraction de végétations adénoïdes du naso-pharynx et des amygdales. Une attaque violente d'influenza

Digitized by Google

avec névrite secondaire dans les jambes resta sans influence sur ce résultat.

L'auteur croit que les végétations avaient amené des troubles circulatoires sérieux dans l'orbite droite principalement : il existait ainsi une prédisposition à voir survenir une névrite optique sous l'influence de nouvelles causes nuisibles représentées ici par une infection probable d'influenza. L'obstacle à la circulation étant levé par l'extraction, les conditions de nutrition devenaient meilleures pour le nerf optique et les tissus présentaient plus de résistance, en même temps que le pouvoir de résorption et d'élimination augmentait vis-à-vis des produits et des agents pathologiques.

Hémorragie du corps vitré au cours d'une apoplexie cérébrale, par A. TERSON. — L'auteur fait la critique d'autres travaux se rapportant à des lésions du fond de l'œil dans les cas d'hémorragie cérébrale.

Il croit qu'il s'agit dans la plupart des cas d'hémorragies veineuses par stase. Le cas rapporté doit être rare.

N. 3. **Injections sous-conjonctivales de chlorure de sodium dans le décollement de la rétine**, par le Dr WINSELMANN. — L'auteur se déclare satisfait des injections de Nael à 2 p. 100.

Glaucome inflammatoire hémorragique guéri par la résection du sympathique, par le Dr L. DOR.

N. 4-5. **L'emploi de l'extrait de capsules surrénales dans le traitement du catarrhe printanier**, par le Dr PERRET. — L'auteur estime que nous possédons dans la suprarénine un médicament absolument indiqué contre ce genre d'ophtalmie.

Communication ultérieure sur l'emploi de la surrénaline dans les affections oculaires, par le Dr W. ZIMMERMANN. — L'auteur se sert volontiers de la surrénaline de Jacquet. Il passe en revue quelques indications et contre-indications — Elle est contre-indiquée dans les ulcérations de la cornée, à la période de réparation, parce qu'elle empêche l'apport de sang; tandis qu'elle est indiquée dans les kératites ulcéreuses où il faut obtenir le retrait des vaisseaux de nouvelle formation du pannus. On ne connaît pas encore suffisamment les propriétés toxiques de la surrénaline pour oser s'en servir en injections sous-conjonctivales. — On se demande s'il est prudent de l'employer dans les opérations sur les conjonctives, sur l'œil, sur l'orbite. L'auteur s'en sert sans inconvénient lorsque les yeux ne sont pas injectés, par exemple dans les opérations simples de cataracte et les iridectomies. — Dans les affections

Digitized by Google

inflammatoires de l'œil son emploi est autorisé. L'auteur en est très satisfait pour les opérations de glaucome.

N. 6. **Atrophie traumatiquedu nerf optique**, par le Dr A. Péchin. — Communication faite au XIVe Congrès international de médecine à Paris, en 1900.

N. 7. **Les indications de la sympathectomie dans le glaucome**, par le Dr Ch. Abadie. — Communication à la Société d'ophtalmologie de Paris en février 1901.

N. 8. **Nouvelle méthode pour obtenir un moignon artificiel après énucléation (par les injections sous-conjonctivales de vaseline liquide)**, par le Dr Rohmer.

N. 9 et 10. **Casuistique des blessures de l'œil par corps étrangers**, par le prof. Wagenmann. — Histoire d'un malade présentant des lésions oculaires vieilles de 36 ans, par explosion de poudre. — Ce cas est intéressant au point de vue de l'expertise légale vis-à-vis d'un traumatisme récent peu grave.

Guérison d'un cas aigu de glaucome sans iridectomie, par le Dr A. Darier. — Résultats obtenus avec l'emploi de la dionine et de l'extrait de capsules surrénales. L'auteur attache une grande importance au traitement médicamenteux local et général.

N. 11. **Un cas de cataracte développé au cours de la malaria**, par le Dr Mitsiyasu Inouye.

N. 12. **Un traumatisme oculaire intéressant**, par le Dr O. Schnaudigel.

N. 14. **Soins prophylactiques de l'opération**, par le prof. Königshöfer. — L'auteur décrit les soins de propreté qu'il prend lui-même pour ses opérations.

N. 15 et 16. **Un cas de soi-disant iritis glaucomateuse**, par le Dr Mitsiyasu Inouye. — L'auteur rapporte l'observation d'un cas d'iridocyclite transformée en glaucome.

N. 17. **Une opération de cataracte et une guérison d'un décollement de la rétine dans un cas d'absence congénitale de l'iris**, par le prof. Königshöfer.

N. 18. **L'emploi de l'aspirine dans les affections oculaires**, par le Dr H. Kirchner.

L'extirpation prophylactique du sac lacrymal malade, par le Dr Brandenburg. — L'auteur a déjà démontré que les inflam-

Digitized by Google

mations purulentes de la cornée à la suite de blessures superficielles sont beaucoup plus fréquentes à la campagne qu'en ville. Il attribue en partie ce fait à l'extraordinaire fréquence des affections de la conjonctive et des voies lacrymales dans la population rurale.

Il estime donc qu'il faut guérir radicalement les catarrhes purulents des voies lacrymales de préférence par l'extirpation.

Conjonctivite par calomel, par le Dr MITSIYASU INOUYE. — L'auteur rappelle les inconvénients qui résultent pour la conjonctive de l'emploi de préparations iodées à l'intérieur simultanément avec des insufflations de calomel dans l'œil.

Une lunette à diaphragme iris contre l'absence d'iris, par le prof. KÖNIGSHÖFER. — Les intéressés peuvent par la manœuvre d'une vis varier les diamètres de l'ouverture iris dans la lunette.

Une loupe-lunette pour les horlogers, etc., par le prof. KÖNIGSHÖFER.

N. 20. **Deux cas de tumeurs de la glande lacrymale**, par le Dr PAUSE. — Dans les cas analysés l'auteur admet une tuberculose de la glande.

Un cas d'hémorragie dans la cornée, par le Dr KAUFFMANN. — L'auteur pense que dans le cas observé le sang épanché dans la chambre antérieure à la suite de glaucome hémorragique a pénétré dans la cornée par les troubles de continuité existant dans la membrane de Descemet après opération.

21 et 22. **Un cas de nystagmus avec la vision monoculaire**. par le Dr EM. LÉVY.

N. 23. **Cuprol : un nouveau médicament pour le traitement des affections conjonctivales**, par le Dr FICHERER.

Le cuprol est un composé organique du cuivre avec l'acide nucléinique et contient 6 p. 100 de cuivre.

La solution à 10 p. 100 provoque peu de douleurs, et n'irrite presque pas les tissus. — L'auteur le recommande surtout dans la conjonctivite phlycténulaire.

N. 24. **L'iodipine dans l'oculistique**, par le Dr VON HYMMEN. — Ce médicament convient surtout lorsque l'action de l'iode doit être recherchée pendant longtemps.

Dr J. DE LANTSHEERE.

Digitized by Google

WOCHENSCHRIFT FUR THERAPIE UND HYGIENE DES AUGES

(4e année).

N. 1. **Un cas de subluxation du cristallin avec glaucome aigu**, par le Dr A. Schiele. — Contusion de l'œil par un éclat de bois. — Instillations d'atropine suivies d'attaques glaucomateuses, toutefois sans dilatation de la pupille. — L'ésérine coupa les manifestations glaucomateuses, mais sans contracter davantage le sphincter de l'iris. L'auteur explique cette inactivité de la pupille par une contraction spastique du muscle sphincter sous l'influence du traumastisme de laquelle l'atropine ni l'éserine n'eurent raison. Au surplus le bord externe du cristallin retenu par les fibres zonulaires intactes et pressé par le corps vitré, fermait l'espace de Fontana correspondant. L'ésérine a agi dans le cas en diminuant simplement les sécrétions, par abaissement de la tension sanguine dans les vaisseaux intraoculaires.

L'argentamine dans l'ophtalmologie, par le Dr F. Dazenberger. — L'auteur se sert de cette préparation depuis trois années, et croit pouvoir la substituer entièrement au nitrate d'argent. Il recommande les applications au pinceau de solutions à 5-10 p. 100 dans les cas de conjonctivites rebelles à sécrétions purulentes, ou avec les conjonctives soulevées par les follicules lymphatiques. — Il en fait un spécifique contre l'ophtalmie purulente des nouveau-nés.

Affections oculaires provoquées par la manipulation de cantharides, par le Dr Wolffberg. — Blépharospasme, perte d'épithelium à la cornée.

L'auteur attire l'attention sur quelques points. Une atmosphère de camphre combat l'action des cantharides. Dans le traitement il faut se rappeler que la cantharidine est peu soluble dans l'eau, mais se dissout mieux dans les huiles et les graisses.

N. 1 et 2. **Les yeux des enfants des jardins d'enfants de Gray**, par le Dr V. Arlt. — L'auteur s'est servi avec succès du tableau du prof. H. Cohn. — Conclusions :

1° Les enfants qui n'ont pas encore appris à lire (de 3 à 7 ans) ont une vision inférieure à celle des enfants des plus basses classes des écoles populaires;

2° Les filles ont une vision inférieure à celle des garçons;

3° Il existe peu de différence entre les yeux clairs et sombres;

Digitized by Google

4° La vision binoculaire est en général plus considérable que la vision monoculaire;

5° Il existait de la myopie chez 2,5 p. 100 des enfants examinés;

6° Il y a 17 à 25 p. 100 d'enfants hypéropes.

N. 3. **La douche à air chaud et son emploi dans les affections oculaires**, par le Dr WOLFFBERG. L'auteur a traité au moyen de cet appareil des cas de kératite, d'iritis, de blépharite, de névralgie susorbitaire et d'atrophie du nerf optique. Il recommande l'appareil du Dr Kuznitzky, directeur de l'Institut mecano-thérapique à Breslau.

N. 6. **L'aspirine dans l'oculistique**, par le prof. WICHERKIEWICZ. — L'auteur a employé ce remède dans 100 cas : il a constaté son efficacité dans les affections oculaires survenant au cours du rhumatisme, d'arthrite urique, de gonorrhée ou de leurs conséquences (iritis, uvéite, glaucome, etc.). La dose est de 1-2 grammes par jour.

N. 7. **Observations cliniques sur la cataracte et l'érythropie**, par le Dr E. JONAS. — L'auteur croit que la cataracte est une affection réflexe nasogène. Il cite un cas dans lequel l'introduction de la sonde dans le cornet moyen provoqua l'apparition d'une vision rouge. D'autres auteurs ont aussi observé des sensations lumineuses colorées survenant au cours d'affections nasales.

N. 8. **Aspirine**, par le Dr WOLFFBERG.

N. 9. **Pansements oculaires**, par le Dr WOLFFBERG. L'auteur recommande l'application de pansements au moyen du Perlcollodion.

N. 11. **Atrabiline**, par le Dr WOLFFBERG.

N. 12. **Cantharide**, par le Dr WOLFFBERG.

N. 13. **Un cas de glaucome secondaire**, par le Dr WOLFFBERG. — L'examen de l'œil démontre une occlusion pupillaire, iris projeté en avant, décollement total de la rétine, excavation profonde du nerf optique et sclérectasies équatoriales. Le décollement de la rétine a pu être la lésion primitive entraînant une iritis à développement insidieux avec synéchies totales et glaucome secondaire, et enfin des hémorragies fraîches dans l'espace rétrorétinien. La possibilité d'un décollement primaire par traumatisme permit de conclure à l'octroi d'une rente.

N. 14. **Le Katharol en oculistique**, par le Dr DAZENBERGER. — Le médicament est une solution de H_2O_2 à 3 p. 100, que l'auteur

Digitized by Google

emploie contre les conjonctivites et les blépharites : 20 à 30 gouttes dans un verre à vin d'eau bouillie.

N. 15. **Cils implantés sur la face antérieure de l'iris**, après une plaie perforante de la cornée, par le Dr RÜBEL.

N. 19. **La dionine dans l'oculistique**, par le Dr L. VERMES. — L'auteur conclut que les avantages de la dionine ne peuvent être niés dans toutes les affections de la cornée (à l'exception de celles qui sont amenées par les maladies de la conjonctive), ainsi que dans les affections de l'iris et du corps ciliaire, dans lesquelles elle doit être jointe aux mydriatiques. La dionine doit se trouver sur la table de chaque oculiste, non parce qu'elle peut remplacer simplement un autre remède, mais parce qu'elle remplit une lacune.

N. 20. **Nouvelle visière pour préserver l'œil**, par le Dr WOLFFBERG.

N. 24 et 25. **Nouveaux médicaments oculaires produits en 1900 par la firme E. Merck**; analyse par le Dr WOLFFBERG.
1° *Abrine.* — Employée contre les granulations et le pannus.
2° *Acide iodique.* — *Iodate de soude.* — En applications locales dans le trachome et dans la kératite parenchymateuse.
3° *Acide acético-salicylique.* — *Aspirine.* — Dans le rhumatisme aigu et les névralgies.
4° *Argentamine :* gonorrhée.
5° *Atrabiline.* L'auteur lui trouve des propriétés avantageuses. Elle fait pâlir les tissus enflammés de la conjonctive, et diminue l'injection ciliaire en 1/2 à 1 minute — elle renforce l'action des médicaments qui agissent sur l'iris — elle abaisse la tension — elle diminue la sécrétion des larmes — elle soutient l'action anesthésiante de la cocaïne.
6° *Dionine.*
7° *Levure de bière* : orgelets.
8° *Gua pasanol* (chlorydrate de diéthylglycocoll-gaiacol), en solutions à 1 p. 100 pour nettoyer les plaies de l'œil et dans les inflammations de la conjonctive.
9° *Ichtyol.*
10° *Largine.*
11° *Vallidol* : 15 à 20 gouttes contre le scotome scintillant.
12° *Superoxyde d'hydrogène Merck* (100 p. 100). En marge sous le nom de katharol (en solution à 3 p. 100) dans les conjonctivites granuleuses et blennorragiques, du trachome et de la kératite parenchymateuse.

Digitized by Google

N. 26. **Traitement du clignotement des yeux**, par le Dr WOLFFBERG. — L'auteur recommande d'essayer de bander un œil ou de faire siffler le sujet.

N. 27. **Démonstration de simulation de cécité unilatérale**, par le Dr WOLFFBERG.

N. 28. **Casuistique à l'amblyopie** *ex anopsia*, par le Dr SENN.

N. 35. **Un nouveau kystitome**, par le Dr WOLFFBERG.

N. 38. **Sur l'astigmatisme après les plaies soignées à ciel ouvert**, par le Dr E. HEIMANN. — L'auteur croit qu'il est préférable de ne pas appliquer de pansement après l'opération de cataracte, parce que l'adaptation des lèvres de la plaie se faisant mieux à ciel ouvert, l'astigmatisme postopératoire est moins intense. Il préconise encore des recherches d'acuité visuelle dans ce sens.

N. 40. **Un cas de cataracte sénile mûre avec glaucome aigu**, par le Dr BYLSMA.

N. 41. **Un éclat d'os comme corps étranger pendant six ans dans l'œil**, par le Dr KÖBEN. — Parcelle osseuse dans le fond de l'œil et passant dans l'orbite.

N. 45. **Traumatisme de l'œil pendant un accouchement**, par le Dr BYLSMA. — Iridodialyse provoquée par l'application du forceps.

N. 50. **Un nouveau masque à chloroforme pendant les opérations oculaires**, par le Dr E. AHLSTRÖM. — L'avantage du masque consiste dans l'élargissement d'un côté, de façon à découvrir les parties voisines de l'autre côté.

Un cas de glaucome aigu après une instillation d'atropine, par le Dr BYLSMA. — Un glaucome chronique transformé *stante pede* en glaucome aigu par une goutte d'une solution d'atropine à 1/4 p. 100.

ANNALI DI OTTALMOLOGIA

Vol. XXX (1901), fasc. 3 à 6.

Analysés par le Dr A. ANTONELLI

1° TROMBETTA (Florence). — **Angiosarcome du sinus frontal; contribution clinique et anatomo-pathologique.** — L'intérêt du mémoire de Trombetta se trouve dans l'examen histologique

Digitized by Google

du néoplasme, et dans les considérations cliniques inspirées par ce cas et par l'analyse des cas analogues existant dans la littérature (bibliographie complète).

2° N. Scalinci (Naples). — **Epithélioma primaire de la conjonctive tarsienne; observation clinique et anatomique.** — L'épithélioma *primaire* de la conjonctive tarsienne est rare (un cas décrit par de Vincentiis, un par Maklakoff, et quatre relatés dans le travail de ce dernier). Dans le cas de Scalinci le néoplasme s'était propagé directement aux glandes acino-tubulaires de Ciaccio et, en certains endroits, affectait une forme nodulaire et alvéolaire, simulant le carcinome.

3° A. Ramoni (Rome). — **Rapports entre maladies du nez et affections des voies lacrymales.** — Bon résumé des maladies nasales pouvant provoquer affection ascendante du canal naso-lacrymal, ou bien l'obstruction mécanique de l'orifice inférieur de ce canal. Ce dernier cas se vérifie surtout à cause de rhynite hypertrophique, si souvent accompagnée d'hypertrophie du cornet inférieur ou de déviation du septum. L'infection ascendante s'établit le plus souvent à cause de rhynite catarrhale chronique (avec sécrétion muco-purulente, formation de croûtes et ulcérations de la muqueuse) ou chez les ozéneux. En somme, l'oculiste ne devrait pas soigner un seul cas d'affection lacrymale, sans avoir pratiqué, s'il en a l'expérience nécessaire, l'examen complet du naso-pharynx, ou sans avoir demandé le concours d'un rhynologiste, pour le traitement étiologique et radical.

4° C. Magnani (Turin). — **Appareil pour obtenir le mélange des couleurs avec graduation automatique.** — Appareil assez compliqué, mais pouvant rendre, comme celui de Marbe, les meilleurs services pour les recherches chromathésiométriques.

5° G. Ricchi (Bologne). — **L'olocaïne pour l'anesthésie oculaire; recherches expérimentales.** — La solution d'olocaïne à 1 p. 100 (2 ou 3 gouttes) dans le sac conjonctival, provoque un picotement léger, pendant quelques secondes : elle détermine aussi une légère injection des vaisseaux conjonctivaux et péricornéens, injection qui peut s'effacer au bout de 3 ou 4 minutes, mais qui persiste le plus souvent pendant toute la durée de l'anesthésie. Celle-ci est déjà complète au bout de deux minutes (parfois une et demie, rarement trois) après l'instillation, et dure en moyenne dix minutes comme anesthésie absolue, dix minutes encore comme

Digitized by Google

hypoesthésie. Par des instillations répétées, l'anesthésie peut être prolongée jusqu'à 20 ou 30 minutes. — La solution à 5 p. 100 est inefficace, celle à 2 p. 100 trop irritante.

L'épithélium cornéen ne paraît nullement souffrir des instillations d'olocaïne, la surface de la cornée gardant son brillant parfait, même si l'œil est laissé à découvert. Il ne se manifeste pas d'élargissement de la fente palpébrale, pas de protrusion du globe, pas de changement de la tension bulbaire, d'après l'exploration digitale et la kératométrie à l'aide de l'instrument de Keid. L'amplitude d'accommodation reste aussi sans changement.

Le pouvoir antiseptique de l'olocaïne en solution 1 p. 100 est presque nul. Son inconvénient principal consiste dans l'instabilité et la difficulté d'obtenir toujours et sûrement la même préparation, et non pas de ses nombreux isomères. Du reste, les solutions laissées à l'air et à la lumière pendant un temps assez long (2 mois environ) gardent leur transparence et leur pouvoir anesthésique, malgré la teinte rosée analogue à celle de la rubro-ésérine, et ne sont pas plus irritantes que les solutions fraîches. — L'action vasodilatatrice des collyres d'olocaïne est complètement négligeable. Le pouvoir toxique, assez variable est en tout cas bien supérieur à celui de la cocaïne ou des eucaïnes (α et β), de sorte que les injections, sous-conjonctivales ou autres, d'olocaïne sont à proscrire et seul, mais très avantageux, reste l'emploi du collyre à 1 p. 100.

6° L. Ferri (Milan). — **Recouvrement de la vision à l'âge adulte, chez deux opérés de cataracte.** — Après la publication d'Abertotti et de Trombetta, celle-ci de Ferri démontre combien il est plus facile d'obtenir des résultats satisfaisants de fonction visuelle chez les opérés de cataracte ayant déjà joui de la vision, que chez les aveugles-nés opérés à l'âge adulte. Chez ces derniers, l'éducation visuelle est toute à faire, et bien souvent le substratum anatomique ne s'y prête pas, l'œil et ses connexions intracraniennes ne pouvant plus « apprendre à voir ». — Le pronostic, dans des cas de ce genre, devra toujours être très réservé et l'éducation de ces malheureux être très suivie dans les asiles d'aveugles, par les oculistes mêmes, suivant les règles si heureusement adoptées à Lyon (par Gayet), à Turin et à Florence.

7° D. de Berardinis (Naples). — **Deux observations cliniques et anatomiques de mélanosarcome épibulbaire.** — Il s'agissait, dans le premier cas, d'un mélanosarcome mixte, à prévalence magni-cellulaire, et dans le second cas d'un mélanosarcome globi et fusi-cellulaire; le premier s'était développé, sur le limbe, à l'endroit d'un petit nævus pigmentaire. Le pigment de ces néo-

Digitized by Google

plasies n'était pas, d'après l'examen histologique et les réactions microchimiques, d'origine hématogène, mais bien d'origine cellulaire locale (métabolisme pigmentaire des éléments néoplasiques); dans le premier cas, la pigmentation des cellules était visible non seulement dans leur protoplasma, mais aussi dans les noyaux.

8° E. Gasparrini (Sienne). — **Quelques cas de glaucome postérieur consécutif à névrite optique.** — De l'étude clinique de trois cas de glaucome *postérieur* (chronique simple) suivant, après un délai plus ou moins long, une vraie névrite optique, l'auteur conclut au rapport immédiat entre les deux affections, peut-être moins rare qu'on le croirait; et il se l'explique en tenant compte des altérations des voies lymphatiques postérieures du globe oculaire que le processus de névrite et périnévrite optique, même évoluant vers la guérison, peut provoquer. La névrite optique des amblyopies, dites toxiques, n'exposerait pas au glaucome postérieur, étant trop limitée (au faisceau maculaire) pour provoquer des obstructions lymphatiques appréciables.

9° A. Bietti (Pavie). — **Un cas d'endothéliome des gaines du nerf optique.** — Parmi les observations de tumeurs du nerf optique (155 environ jusqu'à aujourd'hui, dans la littérature ophtalmologique), les plus nombreuses sont celles de mixosarcomes, tandis que celles d'endothéliomes sont relativement rares. Chez un enfant de cinq ans, un exophtalmos modéré, mais irréductible, avec diminution de l'acuité visuelle (20/40) et légère apparence de stase papillaire, fit penser à l'existence d'une tumeur du nerf optique : l'exploration chirurgicale confirma ce diagnostic, et l'énucléation fut opérée séance tenante. La néoplasie occupait presque toute la longueur du tractus intraorbitaire du nerf optique, avec un maximum de développement (volume d'une noisette) à un centimètre environ en arrière de la coque oculaire. L'examen histologique (lire les détails dans l'original) montra un néoplasme à structure alvéolaire, composé de rangées de cellules issues des éléments endothélioïdes de l'espace intervaginal. L'invasion dans le nerf optique même était modérée (évolution lente). Pas de rechute, tout au moins jusqu'à six mois après l'opération.

10° E. Gasparrini (Sienne). — **Deuxième contribution, expérimentale et clinique, à l'étude de l'ophtalmie sympathique.** — Par la critique de quelques observations cliniques personnelles et par les résultats de ses expériences sur les lapins, l'auteur est arrivé à la conviction que la théorie dite mixte de l'ophtalmie sympathique (Schmidt-Rimpler, Panas, etc.) n'est pas la mieux

Digitized by Google

fondée. En effet, une irritation quelle qu'elle soit, portée sur un œil, ne se propage pas à l'autre, comme déjà Vessely l'avait démontré; il ne saurait donc pas être question d'un *locus minoris resistentiæ*, créé dans l'œil sympathisé par l'œil sympathisant, et d'une affection du premier, provoquée par des toxines fournies à la circulation générale par l'œil sympathisant et localisé sur le congénère à cause de l'irritation réflexe ou consensuelle. Il s'agit d'une véritable affection locale, qui intéresse les deux yeux à cause de leur connexion par la voie des nerfs optiques. La démonstration expérimentale en serait fournie par le processus sympathique provoquable chez les lapins à la suite d'injection de toxine diphtérique dans un œil. L'intoxication générale, même très grave par toxine diphtérique, chez les lapins ne donne aucune manifestation oculaire, malgré toutes les irritations apportées sur l'œil dans le but d'y provoquer des localisations. Par l'inoculation de toxine diphtérique, dans un œil, les résultats sont les mêmes, quant à l'ophtalmie sympathique que l'on arrive ainsi à provoquer, que par l'inoculation du microorganisme même. Pour obtenir l'ophtalmie sympathique, il faut que l'intoxication ne soit pas trop intense, car dans ce cas l'on provoque la mort de l'animal, ou bien des phénomènes généraux très graves, sans manifestations oculaires. — Schirmer a affirmé que, parmi les affections sympathiques, la névrite optique représente une affection microbienne, tandis que la papillo-rétinite pure représente une affection toxique : cette conclusion paraît trop catégorique à Gasparrini, puisqu'il a obtenu, chez les lapins, parfois la rétino-uvéite sympathique à la suite d'une simple injection de toxine.

11° A. Bietti (Pavie). — **Recherches anatomiques dans un cas d'anophtalmos congénital bilatéral.** — Les recherches de Bietti, macroscopiques et histologiques, ont porté sur l'encéphale et sur le contenu orbitaire d'un enfant examiné à l'âge de 15 jours, et mort accidentellement à l'âge de 15 mois. Les globes oculaires avaient dû s'atrophier complètement à la suite d'un processus pathologique (syphilis héréditaire?) pendant les premiers temps de la vie embryonnaire. De même que dans le cas de V. Duyse il n'existait pas trace de nerfs optiques, le trou optique étant traversé simplement par l'artère ophtalmique. Le corps genouillé externe manquait également et le pulvinar et les tubercules quadrijumeaux antérieurs étaient atrophiés.

12° O. Orlandini (Sienne). — **La toxicité des urines et leur cryoscopie dans les affections du nerf optique et de la rétine.** — Dans cette note préventive, l'auteur expose le résultat de

Digitized by Google

quelques expériences assez intéressantes. Elles montreraient que, dans les affections du nerf optique et de la rétine d'origine toxique et infectieuse, la toxicité de l'urine et la diurèse moléculaire $\left(\text{coefficient } \frac{\Delta V}{P}\right)$ sont plus élevées pendant la période aiguë de la maladie et diminuent au fur et à mesure que celle-ci avance vers la guérison. Dans les affections qui intéressent la fonction rénale, la toxicité et la concentration moléculaire de l'urine seront plus élevées quand la fonction du rein sera le moins troublée. Dans quelques cas d'ophtalmie sympathique, étudiés par l'auteur au même point de vue, la toxicité était plus marquée au début de l'affection et lorsque la vue de l'œil sympathisé périclitait à cause de réacutisation du processus de névrite optique ; l'énucléation de l'œil sympathisant détermina en même temps que l'amélioration du congénère, une diminution remarquable de la toxicité urinaire.

13° L. Ermolli (Milan). — **Modifications à l'opération de trychiasis; la surrénaline comme moyen d'hyschémie pendant l'opération.** — L'auteur relate le procédé de Ferri, de l'institut ophtalmique de Milan, qui opère le trychiasis par la méthode Jaesche-Arlt, mais en y ajoutant des points de suture profonds, à la Streatfield-Snellen.

14° E. Sgrosso (Naples). — **Deux observations de tuberculose chronique de la choroïde.** — Dans les deux cas de Sgrosso il y avait tuberculose généralisée. L'intérêt principal du mémoire se trouve dans l'examen histologique de l'œil énucléé à un des deux jeunes malades.

15° A. Gatti (Ferrare). — **Influence de la température sur la formation du pourpre rétinien.** — Par une longue série d'expériences, l'auteur est arrivé aux conclusions suivantes :

1. Chez les grenouilles *vivantes* exposées à une température de 1°, 2°, 3°, 4° centigr., la régénération du pourpre rétinien est constamment retardée, et chez celles exposées à une température de 35° à 40° elle est de même retardée, mais d'une façon moins évidente et moins constante.

2. Une température de 20° environ est la plus propice à la régénération du pourpre.

3. Lorsque le pourpre est déjà reconstitué et accumulé dans la rétine ni les températures infimes (1°, 2° et 3°) ni les élevées (35° à 40°) peuvent le décomposer.

4. Toutes les transformations chromatiques graduelles du

Digitized by Google

pourpre exposé à la lumière solaire, du rouge vif au rose, jaune-orange, jaune-chamois, jaune-paille, jaune-grisâtre, peuvent s'observer en général seulement lorsque la teinte rétinienne avait déjà atteint les nuances les plus chargées. Gatti a établi, pour l'étude comparative de la décomposition du pourpre dans ses expériences, une échelle chromatique, peinte par un artiste d'après nature, allant par douze nuances, du jaune-rosé très pâle au rouge vif, et suivant les descriptions données aussi par Kühne, Ewald et Puglia (voir la planche accompagnant le mémoire).

5. Lorsque l'accumulation du pourpre n'a atteint, dans la rétine, qu'une des nuances plus pâles, la disparition de cette nuance, sous l'action de la lumière, est instantanée au lieu d'être graduelle.

ANALYSE DES « ANNALES D'OCULISTIQUE »

Par le Dr VALOIS

Des altérations oculaires consécutives aux névralgies de la cinquième paire, par le Dr Kalt. — La physiologie nous enseigne que la section du trijumeau intracranienne est suivie de fonte purulente de la cornée; la lésion du ganglion de Gasser est suivie de lésions cornéennes; plus bas, il y a anesthésie sans ulcération; plus haut, elle est souvent suivie des mêmes accidents.

Chez l'homme, la kératite paralytique est la conséquence ordinaire d'infections méningées ou de compressions.

D'autre part, les troubles cornéens peuvent exister malgré la conservation de la sensibilité, enfin Panas a vu l'hypopyon se produire avant l'ulcération cornéenne.

Partant de là, il est possible d'admettre que des altérations de nutrition et de circulation cornéennes peuvent survenir à la suite de névralgies du trijumeau.

M. Kalt relate deux observations à l'appui de sa thèse où l'influence de la névralgie du trijumeau s'est traduite dans un cas par une irido-kératite et un décollement rétinien, dans le second par de la chorio-rétinite.

Conclusion: à côté des kératites neuro-paralytiques dues aux lésions du ganglion de Gasser, il y a un groupe d'altérations oculaire portant sur la cornée, l'iris, la chorio-rétine et dont l'origine doit être cherchée dans les lésions encore inconnues des branches nerveuses, dont le symptôme névralgique est actuellement la seule caractéristique.

Digitized by Google

BIBLIOGRAPHIE ET REVUE DES JOURNAUX

Opération conservatrice destinée à remplacer l'énucléation, par M. Dianoux (de Nantes). — Adversaire convaincu de l'énucléation chez l'enfant, à cause de la difformité qui en résulte et qui ne fait encore que s'exagérer avec l'âge, M. Dianoux n'a recours à cette opération qu'en cas de tumeurs malignes du globe et d'irido-cyclites infectieuses traumatiques. Tout le reste du temps, il préfère recourir à la chirurgie conservatrice; et contre l'hydrophtalmie avec staphylôme adhérent de la cornée, en particulier, il emploie la méthode conservatrice suivante : avec la pointe du thermo ou du galvano-cautère au rouge sombre il pratique une cautérisation en forme d'étoile, dont les rayons partent un peu en dehors des limites de la cornée et convergent vers son centre; un espace d'un millimètre au moins doit exister entre chaque rayon, pour prévenir la nécrose. Cautérisation d'abord très superficielle, pour tracer la ligne; puis plus profonde, intéressant environ les 2/3 de l'épaisseur de la cornée. Cela fait, il termine par la formation, au centre cornéen, d'un cercle de 2 millimètres de rayon; avec, si l'ectasie est très considérable, une perforation au point culminant du staphylôme. Bismuth et bandage compressif, renouvelé au bout de 3 jours, avec collyre à la cocaïne et à l'ésérine. Le résultat définitif est obtenu au bout de 3 mois environ. (Académie de médecine, séance du 31 décembre 1901.)

Dr A. Yvert.

Atrophie des nerfs optiques d'origine saturnine chez un ouvrier électricien travaillant à la fabrication des accumulateurs, par le Dr Guibert, de la Roche-sur-Yon. — Il s'agit d'un saturnin chronique, employé pendant 14 mois à la soudure des plaques de plomb des accumulateurs, et qui se présente à l'auteur de cette note avec les symptômes d'une névrite ayant porté spécialement au début sur le faisceau maculaire (scotôme central — atrophie du segment temporal de la papille) sous forme de névrite rétro-bulbaire, avant de gagner lentement le reste du nerf. (Académie de médecine, séance du 18 février 1902.)

Dr A. Yvert.

Neuf cas de corps étrangers. Extraction au moyen de l'aimant de Haab, par Holmes, Spicer et Maccalan. — Voici les conclusions de ce travail : 1° toutes les fois que le corps

Digitized by Google

étranger est resté dans l'œil, l'approche de l'aimant cause une vive douleur au malade. 2° La localisation du corps étranger par les rayons X est très importante. Si l'application de ces rayons est impossible, il faut extraire immédiatement le corps étranger au moyen de l'aimant : *a*, quand l'œil est le siège d'une grande inflammation ; *b*, quand il existe une cataracte traumatique récente. 3° Si la plaie est récente, il faut s'en servir pour extraire le corps ; si elle est cicatrisée, il faut inciser l'œil pour l'extraction. 4° Il faut, à tout prix, éviter que le corps étranger ne s'engage dans le corps ciliaire. (*British medical journal*, 18 janvier 1902.)

Dr A. Yvert.

Cartes, plans et croquis pour les aveugles. La suppléance de la vue par les autres sens, par M. Javal. — Notre malheureux confrère, atteint actuellement, comme on le sait, de cécité complète, occupe ses loisirs à tâcher de rendre service aux pauvres patients qui partagent le même sort. Il présente à l'Académie certaines modifications qu'il a apportées aux appareils d'écriture utilisés par les aveugles. Au lieu de se contenter des tablettes ordinaires, enduites de cire, sur lesquelles les traits tracés au stylet devenaient très appréciables au doigt, grâce aux deux saillies latérales qui en délimitaient le sillon, M. Javal a eu l'excellente idée d'y appliquer des ficelles, de sorte que le relief est encore plus accentué. Pour lui, d'ailleurs, ce n'est pas en perfectionnant les sens du toucher, de l'ouïe, de l'odorat, que l'aveugle se rendrait un compte plus ou moins exact de ce qui se passe autour de lui ; mais, seulement, en sachant mieux interpréter les impressions et les sensations qu'ils fournissent. Il se demande même si nous ne possédons pas un sixième sens, le sens des obstacles, impressionné autrement que le sens du toucher, et dont les impressions sont répandues sur toute la surface de la peau? (Académie de médecine, séance du 1er avril 1902.) Dr A. Yvert.

Des lésions du fond de l'œil dans les infections générales aiguës, par le Dr Prothon, chef de clinique ophtalmologique à la Faculté de Lyon. — Doin, éditeur. 1901. — Dans ce travail, extrêmement remarquable à bien des points de vue ; le plus important, assurément, qui ait paru sur ce sujet depuis celui publié par Berger, en 1892, sur *Les maladies des yeux dans leurs rapports avec la pathologie générale*, l'auteur étudie, tout spécialement, les lésions diverses qui atteignent les régions profondes du globe oculaire, rétine, nerf optique et leurs vaisseaux, dans le cours des affections aiguës médicales. Ce qu'il veut établir, « c'est que les maladies infectieuses à marche aiguë ont, aussi bien que les

Digitized by Google

diathèses et les affections chroniques, un retentissement assez fréquent sur l'élément nerveux sensoriel de l'œil, en agissant directement soit sur lui-même, soit sur son système vasculaire ».

Dans un *premier chapitre*, il passe en revue *les maladies à manifestations fréquentes*, qui sont par ordre d'importance : l'influenza, la fièvre typhoïde, la malaria aiguë, l'érysipèle, la diphtérie et la rougeole.

Le *second chapitre* comprend *les maladies à manifestations oculaires rares* : Variole, oreillons, scarlatine, coqueluche, varicelle, angines, pneumonie, rhumatisme articulaire aigu.

Dans le *chapitre troisième*, il range *les affections à cas isolés :* processus hémorragiques (purpura), typhus exanthématique, fièvre récurrente, méningite cérébro-spinale, choléra, fièvre jaune, morve.

Des altérations constatées dans ces différentes maladies, la plus fréquente est, sans contredit, la névrite se manifestant sous ses deux modalités : névrite rétro-bulbaire et papillite ; puis viennent les lésions plus ou moins passagères des vaisseaux rétiniens, les embolies, et parfois les exsudats rétiniens. En somme, altérations du nerf optique, altérations de la rétine, altérations vasculaires, ces dernières pouvant même être passagères, absolument bénignes (spasmes) et se traduire par des expressions cliniques également éphémères, telles que l'héméralopie, des amblyopies et des amauroses apparaissant subitement et disparaissant avec non moins de rapidité.

Quant au mécanisme de ces différents processus morbides, à la pathogénie de ces lésions diverses on peut les rattacher aux cinq théories suivantes : 1° théorie des altérations rénales ; 2° théorie rhumatismale ; 3° théorie de la propagation par contiguïté des cavités nasales à l'orbite ; 4° théorie méningée ou mieux encéphalique ; 5° théorie vasculo-toxique.

La première ne nous retiendra pas longtemps ; car, si elle peut s'appliquer à quelques cas isolés, elle est loin de comprendre la généralité des faits : d'ailleurs, les altérations du nerf optique et de la rétine sont bien souvent dûment constatées en dehors de toute congestion ou inflammation rénale ; et les lésions oculaires, habituellement observées dans les affections aiguës médicales, n'affectent pas de formes analogues à celle de la rétinite albuminurique.

De la théorie rhumatismale, Parinaud s'est constitué le défenseur en 1891 : pour lui toutes les névrites rétro-bulbaires seraient de nature rhumatismale ; et l'on ne saurait faire d'exception pour celles qui surviennent dans le cours des maladies infectieuses. Mais cette théorie, qui paraît perdre tous les jours du terrain, ne

Digitized by Google

peut guère s'appliquer aux cas en question, si l'on veut bien se donner la peine de rechercher avec le plus grand soin les anamnestiques; et force est bien de reconnaître, quand on va au fond des choses, qu'elle est le plus souvent en défaut.

La troisième théorie, celle de l'inflammation du tissu cellulaire péri-optique par contiguïté avec les muqueuses du nez et les sinus voisins, dont Flemming s'est fait le champion en 1899, serait plus acceptable. Il est bien certain qu'elle s'applique à certaines observations où les névrites et les atrophies du nerf optique coïncidaient avec des sinusites et des érysipèles de la face, par exemple. Mais de là à généraliser ce mode pathogénique, il y a loin; et l'on aurait aussi tort, assurément, de rejeter ce mécanisme d'une manière absolue, que de vouloir l'étendre à la majorité des cas.

Nous en dirons autant de la théorie méningée ou encéphalique qui voudrait subordonner les névrites, les neuro-rétinites, les papillites au développement d'une méningite ou d'une méningo-encéphalite préexistante, et qui serait la cause première des altérations constatées au niveau du nerf optique. Si cette pathogénie est acceptable, et parfaitement rationnelle dans certains cas, où la lésion du fond de l'œil se complique de paralysies, d'opthalmoplégies, de symptômes méningitiques indiscutables, il est loin d'en être ainsi pour le plus grand nombre des observations. Il faut donc bien, cette fois encore, se garder de généraliser.

Reste donc la théorie toxi-infectieuse, pour laquelle M. le Dr Prothon ne cache pas sa prédilection; et qui, en effet, paraît bien devoir rallier actuellement la majorité des suffrages. Elle consiste, comme on sait, à appliquer en particulier au nerf optique les constatations anatomo-pathologiques qui ont été faites, dans ces dernières années, sur la plupart des nerfs de la périphérie, au cours des maladies infectieuses; à admettre pour ce nerf spécial l'existence d'une névrite analogue aux névrites périphériques. « On sait, dit à propos de la grippe notre distingué confrère, que la grippe est capable de produire des névrites périphériques : névrite du pneumo-gastrique (Bidon), des nerfs de la vessie (Benett), du trijumeau, du sciatique, du sympathique... Dès lors, pourquoi ne produirait-elle pas, par un mécanisme analogue, par action directe de son agent infectieux, des névrites optiques? » Quant à cet agent infectieux lui-même tout porte à croire qu'il est constitué, dans l'immense majorité des cas, non pas par les microbes, mais bien plutôt et bien plus souvent par les toxines qu'ils secrètent. Car il est surabondamment prouvé aujourd'hui que ce sont les toxines qui produisent, à elles seules, les inflammations et les scléroses amicrobiennes; que même, quand les organismes

Digitized by Google

figurés sont présents, c'est par leurs produits de sécrétion qu'ils agissent chimiquement sur la cellule vivante (Charrin, Vaillard, Grasset, Babinski).

En terminant, M. le Dr Prothon se croit en droit de poser les conclusions suivantes :

« 1° Toutes les infections générales aiguës peuvent s'accompagner de lésions vasculaires ou nerveuses du fond de l'œil. 2° Ces lésions se rencontrent cependant plus particulièrement dans certaines maladies générales : l'influenza, l'impaludisme, la fièvre typhoïde, par exemple ; mais les exanthèmes n'en sont pas, comme les classiques semblent le dire, la cause la plus fréquente. 3° L'époque de l'apparition des lésions visuelles n'implique pas nécessairement une imprégnation quasi-chronique de l'organisme par l'agent infectieux : dans l'influenza, dans la fièvre typhoïde elles sont souvent très précoces. 4° Le pronostic de l'affection est variable : bénin dans la malaria aiguë et la diphtérie, il est, au contraire, grave dans la plupart des autres maladies. 5° Ces altérations, spécialement la névrite, ne reconnaissent pas nécessairement, comme on l'a cru longtemps, une origine rénale ni surtout méningée. 6° Leur pathogénie probable est, en effet, vasculaire et non pas céphalo-rachidienne : l'analogie avec une foule d'intoxications, la similitude avec les lésions des nerfs périphériques dans les maladies générales le prouvent ; les névrites optiques y sont ainsi assimilées aux névrites périphériques. 7° Il est probable, encore, que ce ne sont pas les agents microbiens eux-mêmes qui créent la lésion, mais leurs toxines ; les névrites optiques infectieuses sont ainsi assimilées aux névrites toxiques ».

Si nous ajoutons que ce travail est complété par un index bibliographique des plus complets, on s'expliquera parfaitement les nombreux détails dans lesquels nous sommes entré ; et les raisons qui nous ont fait analyser aussi longuement une monographie de cette importance, à laquelle nous devions plus qu'une simple mention ou un résumé succinct. Dr A. Yvert.

Névrôme plexiforme de la paupière supérieure. — M. Aurand présente un jeune homme de 17 ans, atteint de névrôme plexiforme de la paupière supérieure gauche, datant de la première enfance. Le développement de la tumeur, depuis huit jours, a amené l'occlusion complète de l'œil. (Société des sciences médicales de Lyon, séance de mars 1902.)

Dr A. Yvert.

Cécité corticale. Absence de réaction pupillaire. — M. Josserand montre le cerveau d'une malade, décédée dans son

Digitized by Google

service, et qui, atteinte de perte complète de la vision des deux côtés, d'origine corticale, avait, pendant sa vie, contrairement à la loi formulée par Wernike, présenté l'absence certaine et plusieurs fois constatée du réflexe pupillaire. A l'autopsie, on a trouvé un athérome très prononcé du tronc basilaire et des cérébrales postérieures, et un double ramollissement des lobes occipitaux : à droite, ramollissement en bouillie du lobe occipital occupant toute la zone visuelle ; à gauche, ramollissement moins prononcé, mais contemporain de l'autre, atteignant la pointe occipitale et la partie inférieure du cunéus, mais respectant les lobules lingual et fusiforme.

En compulsant les observations semblables à la sienne, M. Josserand a pu s'assurer que la paresse ou même l'abolition du réflexe pupillaire n'est pas rare.

Or, par une coïncidence bizarre, dans la même séance, M. Pauly apporte une pièce analogue à la précédente, de ramollissement occipital double, avec intégrité absolue des tubercules quadrijumeaux, des bandelettes et des nerfs optiques, provenant d'un malade qui n'avait également présenté *aucune réaction pupillaire à la lumière*. (Société des sciences médicales de Lyon, séance de mars 1902.) Dr A. Yvert.

Nouveau cas de décollement rétinien guéri par le sérum dans la capsule de Tenon. — M. Dor présente une malade de 49 ans, myope de 6 dioptries, guérie d'un décollement rétinien datant de cinq mois. Elle avait été traitée sans succès par plusieurs injections sous-conjonctivales d'eau salée. Elle a guéri en quelques jours à la suite d'une seule injection de sérum pratiquée dans l'espace de Tenon. (Société nationale de médecine de Lyon, séance de mars 1902.)

La méthode à laquelle fait allusion M. Dor, dans le cas en question, est celle à laquelle il a recours maintenant et qui consiste en une injection d'une pleine seringue de Pravaz dans la capsule de Tenon, au moyen d'une aiguille courbe de 4 centimètres de longueur, de la solution suivante :

Chlorure de sodium	5 gr.
Carbonate de soude	0 gr. 40
Sulfate de soude	0 gr. 40
Sulfate de potasse	0 gr. 40
Phosphate de soude	0 gr. 10
Eau distillée	q. s. pour 20 gr.

L'aiguille doit être enfoncée entre le droit inférieur et le droit externe, selon un des rayons de l'œil. Dès qu'on est dans la

Digitized by Google

capsule, on le sent très bien, car l'extrémité libre de l'aiguille devient mobile.

Dr A. Yvert.

Le pronostic de certaines maladies générales d'après quelques-unes de leurs manifestations oculaires, par le Dr de Micas (de Toulouse). — Dans un grand nombre de maladies générales surviennent des troubles oculaires tantôt accidentels, tantôt au contraire sous la dépendance de la maladie générale elle-même dont ils sont un syptôme ou une complication. Les troubles oculaires de ce second groupe peuvent servir à établir le pronostic de la maladie générale.

Les ulcères cornéens, la kératomalacie, l'amaurose subite de la convalescence, l'héméralopie du début sont de mauvais signes dans la rougeole : l'exophtalmie bilatérale et la kératomalacie dans la variole, la cécité subite dans la coqueluche assombrissent le pronostic de ces deux maladies ; la disparition des troubles oculaires dans le botulisme fait présager la terminaison de la maladie; le ptosis double accompagné de paralysie de l'oculomoteur externe et d'aphasie est souvent suivi de mort quand il survient au cours d'une fièvre typhoïde. Dans le choléra les ecchymoses conjonctivales, les plaques noirâtres sur la sclérotique font présager une issue fatale tout comme l'absence de réactions des pupilles, tandis que la guérison est probable si les pupilles réagissent bien. Les troubles oculaires de la syphilis, même l'iritis, doivent faire craindre une maladie grave avec retentissement sur les méninges ou la moelle. L'apparition d'une rétinite ou d'une cataracte diabétique est d'un mauvais augure, les variations de l'amplitude d'accommodation suivent les variations de glycosurie. Une mort plus ou moins rapide est à craindre quand une rétinite survient dans le cours d'un mal de Bright. L'inégalité pupillaire avec mydriase beaucoup plus marquée du côté où siège la lésion, débutant avec les premiers syptômes de la pneumonie, persistant pendant la maladie et même un certain temps après la défervessence est un symptôme faisant présager la guérison de la pneumonie, tandis qu'une différence pupillaire minime ou passagère est d'un pronostic fâcheux. Si l'on constate chez les vieillards, indemnes du côté des voies lacrymales, des ulcères cornéens torpides, facilement infectés se développant sans cause apparente, on doit être très réservé sur l'avenir du malade.

Dr de Micas.

P. Bailliart. **Traitement chirurgical de la myopie en particulier par la suppression du cristallin** (Thèse Lyon, décembre 1900). — Trois observations inédites prises dans le service de

Digitized by Google

M. Gayet: et sept observations inédites communiquées par M. Vacher, *Revue générale de la question.*

Observation I

Jeune fille de 21 ans; myopie bilatérale de 24 dioptries; lecture de la première ligne de l'optotype de de Wecker à 20 ou 25 centimètres. Lésions de chorio-rétinite double. OG. discision et quelques jours après extraction avec iridectomie. Trois ans plus tard avec + 6 les caractères 6 des optotypes à main de de Wecker, sont lus à 15 centimètres. Vision de loin 1/6 avec + 1,50.

L'œil droit a été opéré 2 mois après l'œil gauche par aspiration après discision. Trois ans après avec + 7 lecture des caractères n° 4 à 10 centimètres, et avec plus + 1,50 V = 1/8. Des deux côtés des masses cristalliniennes ont subsisté.

Observation II

Elle ne peut compter, le malade n'ayant pas été revu après l'opération. Le malade, âgé de 35 ans, fut opéré par discision à l'aiguille puis par extraction avec kératotomie à la lance et lavage de la chambre antérieure.

Observation III

Malade âgée de 28 ans. OD. 29 D., numération des doigts à 2 mètres; OG. — 15 D. avec — 16 V = 1/30. Discision sur un œil; après cette opération, la malade part, on ne la revoit plus. Cette observation est aussi inutile que la précédente.

Observation I (Vacher)

Femme de 40 ans. Myopie forte chez les parents; une tante, ses frères et ses enfants; 3 décollements ont compliqué cette myopie, un chez la tante et deux chez deux frères. OG. — 18 V = 0,20. Cet œil est opéré par extraction sans iridectomie; trois semaines après, on doit évacuer des masses cristalliniennes; six mois après V = 0,35 avec + 1. Vacher se sert de cet exemple pour affirmer que dans certains cas, l'extraction du cristallin est prophylactique du décollement rétinien au lieu de le favoriser.

Observation II (Vacher)

Femme de 24 ans. OD. et OG. — 26 à 28 D. Avant l'extraction OG. — 20 V = 0,20; trois mois après l'extraction — 3 V = 0,25.

Digitized by Google

On a dû faire l'évacuation de masses corticales restantes, trois semaines après la première opération. La malade estime que la vision de cet œil est à la fois meilleure et plus agréable.

Observation III (Vacher)

Homme 20 ans. OD. et OG. — 18 avec vision 0,15 et 0,25. Extraction du cristallin de l'œil droit. Evacuation des masses cristalliniennes à deux reprises à cinq semaines d'intervalle. Deux mois plus tard, OD. + 1 V = 0,30. L'acuité a remonté de 0,15 à 0,30.

Observation IV (Vacher)

Homme 23 ans. OD. — 20 V = 0,15; OG. — 20 V = 0,10. Staphylome supérieur très étendu aux deux yeux. Opération à gauche. Extraction des masses en deux fois, à un mois d'intervalle. Résultat OG. V = 0,20 avec — 1.

Observation V (Vacher)

Homme 27 ans. OD. — 22 V = 0,15; OG. — 20 V = 0,30. Opération de l'œil droit dont la vision, un mois plus tard, est de 0,25 avec — 2.

Observation VI (Vacher)

Enfant 11 ans. Nystagmus congénital. ODG. — 22 V = 0,05. Opération de l'OG. Discision capsulaire postérieure quinze jours après la première opération. Résultat OG. V = 0,10 avec — 2.

Observation VII (Vacher)

Femme 25 ans. OD. — 18 V = 0,15; OG. — 18 V = 0,25. Opération de l'œil droit. Extraction avec iridectomie. L'œil a été perdu, est devenu hypotone.

Dr Péchin.

Des développements du sens des couleurs par le Dr W. G. Green. — L'auteur a étudié dans un article spécial cette question physiologique du sens visuel des couleurs. Il pense qu'il existe dans le cerveau des cellules spéciales pour la lumière et d'autres pour la couleur. Dans un cas dont il rapporte l'histoire d'un malade qui ne distinguait pas les couleurs que d'un seul œil et néanmoins il avait l'acuité visuelle générale de ce même œil. Le spectre coloré apparaissait comme gris mais avec la prépondérance du rouge, et dans les autres cercles pour le violet.

Digitized by Google

L'auteur conclut de ce fait que l'acuité des couleurs dépend du développement des cellules visuelles centrales cérébrales pour l'une ou l'autre couleur (*The Journal of Mental Science*, octobre 1901).

THÉRAPEUTIQUE OCULAIRE ET FORMULAIRE

PAR

Le Dr GALEZOWSKI

Les troubles visuels sont très souvent provoqués par les accès nerveux migraineux. La prédisposition héréditaire joue un certain rôle dans le développement des accès névralgiques qui résistent souvent à tous les traitements et pendant des mois et des années.

D'autre part, la constitution arthritique goutteuse contribue beaucoup à ces sortes de névroses qui une fois localisées dans une partie des nerfs de la 5e paire, résistent à tous les traitements.

Pour les combattre, le prof. Charcot prescrivait le bromurus à hautes doses de 1 à 3 et 5 grammes pendant plusieurs jours consécutifs.

Les prof. Huchard et Dieulafoy donnent la préférence à la caféïne, la théobromine, l'antipyrine, la phénacétine, dont la dose varie selon les individus et leur constitution, entre 0,25 et 0,50 centigrammes.

Mais il est indispensable d'avoir les moyens qui puissent combattre les accidents névralgiques périorbitaires et oculaires, lorsqu'ils envahissent un ou les deux yeux et amènent en même temps que des névralgies des troubles visuels périodiques qui reviennent quelquefois tous les jours avec des accès très violents aux mêmes heures et reviennent souvent tous les mois, accompagnés de nausées et de vomissements.

Pour combattre ces phénomènes nerveux, nous conseillons l'usage des moyens locaux suivants :

1° Frictions sur le front et la tempe, 1 ou 2 fois par jour, avec la pommade suivante :

Vaseline.	6 gr.
Lannoline.	4 gr.
Chlorhydrate de morphine. . . .	0 gr. 15
Chlorhydrate de cocaïne.	0 gr. 20

Digitized by Google

2° Il sera avantageux aussi de savoir arrêter les nausées et les vomissements qui accompagnent quelquefois la migraine.

Je conseille d'appliquer dans ces cas un emplâtre sur la région précordiale et de le laisser sur place durant deux ou trois jours consécutifs :

Emplâtre de ciguë } à dose
Emplâtre d'opium } égale

étendu sur un morceau de peau de gant fin de 5 à 10 centimètres carrés.

L'application de cet emplâtre arrête d'une manière frappante les vomissements migraineux, de même qu'elle prévient et arrête le mal de mer et les névroses stomacales accompagnées des névralgies de la 5e paire.

Dr Galezowski.

Formaline. Ses propriétés antiseptiques et son emploi en ophtalmologie, par le Dr Galezowski. — La formaline est une préparation chimique très pure de formaldéhyde. Quoique soluble facilement presque dans toutes les proportions dans de l'eau distillée et complètement incolore, elle n'en conserve pas moins un certain arome éthéré, qui n'est nullement désagréable.

La grande solubilité de cette préparation rend son usage très avantageux en ophtalmologie et de plus, comme la formaline n'est pas toxique et nullement irritante, elle peut être facilement prescrite comme antiseptique à des doses relativement très élevées dans le traitement des plaies cornéennes ou conjonctivales, surtout si on veut joindre à sa solution aqueuse quelques autres préparations, calmantes, astringeantes ou résolutives.

Depuis de longues années, j'ai banni de ma thérapeutique antiseptique le sublimé, ayant remarqué que chez certains individus une solution même faible devenait toxique et irritante.

J'ai employé ainsi et de tout temps les préparations phéniquées comme antiseptiques dans mes opérations en y ajoutant un peu de naphtol.

La formaline présente des avantages réels dans le traitement des affections putrides de la conjonctive, dans les ophtalmies blennorragiques ou ophtalmies des nouveau-nés, de même qu'elle m'a rendu de grands services, dans le traitement des ulcères rongeants et des abcès perforants de la cornée. Cette préparation détruit facilement tous les microbes, employée, comme je le fais, sous forme de lotions ou de pulvérisations lancées plusieurs fois par jour sur l'œil ouvert.

Digitized by Google

Voici la formule de la solution que je prescris dans les lotions ou les pulvérisations :

Eau distillée de laurier-cerise....	25 gr.
Formaline.....	0 gr. 15
Eau distillée simple.....	275 gr.
Chlorhydrate neutre de cocaïne...	0 gr. 15

(Signez : Solution antiseptique).

La *formaline* doit être aussi employée sous forme de pommade, dans le traitement des kératites herpétiques, de blépharo-conjonctivites, sous la formule suivante :

Lannoline.....	10 gr.
Chlorhydrate d'eucaïne.....	0 gr. 05
Chlorhydrate de formaline.....	0 gr. 10

(Signez : Pommade pour les yeux).

A introduire dans l'œil 1 ou 2 fois par jour.

Dr GALEZOWSKI.

THÈSES DE LA FACULTÉ DE PARIS

Année 1901-1902.

LE ROUX. — De l'emploi des verres dans le traitement du strabisme. n° 164.

GRULLON. — Essai sur les phénomènes sympathiques de l'œil. n° 151.

SEVRAY. — L'ophtalmie purulente des nouveau-nés; sa prophylaxie; son traitement. n° 145.

LEBON. — Sur les ruptures de la carotide interne dans le sinus caverneux. n° 136.

NICOLLAS. — Etude sur la conjonctivite à pneumocoques. n° 81.

MATHIEU. — Contribution à l'étude de la névrite rétro-bulbaire héréditaire.

ZARZYCKI. — Etude sur les cornes palpébrales. n° 66.

THOMIN. — Traitement prophylactique des ophtalmies purulentes des nouveau-nés par l'amniol. n° 48. — Dr A. YVERT.

Le Gérant : FÉLIX ALCAN.

6078. — L.-Imprimeries réunies, B, rue Saint-Benoît, 7. — MOTTEROZ, directeur.

Digitized by Google

UN CAS RARE
DE L'AFFECTION HYSTÉRIQUE DES YEUX
CHEZ UN HOMME

PAR

Le Dr STRZEMINSKI (de Wilna)

Le cas que je me propose de décrire, accusant de multiples symptômes hystériques des yeux chez un homme, présente à mon avis, un certain intérêt.

M. W..., âgé de 23 ans, après une vive émotion, devint brusquement aveugle de l'œil droit et plusieurs minutes plus tard de l'œil gauche. Une heure après la perte de la vue le malade me consulta. C'était le 8 janvier 1901.

Extérieurement nuls signes d'imflammation. Les deux pupilles, un peu dilatées, ne réagissaient pas à la lumière, conservant leur contractilité pendant la convergence. Nuls troubles du fond des yeux, du corps vitré et du cristallin. La sensibilité de la conjonctive était bilatéralement abolie, ainsi que celle de la cornée droite; celle de la gauche était affaiblie. Les yeux étaient emmétropes. Le malade ne distinguait pas même la lumière.

Le diagnostic de l'affection ne fut pas établi ce jour-là. Le lendemain, bientôt après le réveil, le malade a commencé à voir de son œil gauche et, quand je le vis quelques heures plus tard, il considérait cet œil comme tout à fait sain. La cécité de l'œil gauche a duré vingt heures.

L'œil droit restait aveugle; la conjonctive et la cornée présentaient une complète anesthésie. L'ophtalmoscope ne démontrait aucune lésion. La pupille ce jour-ci, bien qu'un peut dilatée, réagissait normalement à la lumière, à l'accommodation et la convergence.

L'œil gauche, hormis l'affaiblissement de la sensibilité de la conjonctive (la cornée était déjà normale), n'accusait nul

Digitized by Google

trouble subjectif. L'examen fonctionnel a signalé à côté de l'acuité visuelle normale un rétrécissement concentrique du champ visuel de 30-35°. Parmi les couleurs le violet n'était pas perçu du tout, les limites du champ du rouge s'étendaient jusqu'à celles du blanc et devinrent ainsi plus larges que les limites du champ du bleu qui était rétréci de 10-15°. Le vert occupait un espace de 10-20°. Pendant l'examen le champ visuel du blanc et des couleurs diminuait de 6-10°, ce qui disparaissait après le repos.

Les troubles désignés n'étaient, comme j'ai mentionné, pas perçus par le malade qui considérait son œil gauche comme complètement sain.

La pupille dans cet œil, de même que dans le droit, était un peu dilatée; elle réagissait normalement à la lumière, l'accommodation et la convergence.

Les phosphènes se produisaient normalement dans les deux yeux. Les muscles oculaires ne présentaient nul trouble.

Les symptômes de l'affection de l'œil gauche, particulièrement le changement du rapport mutuel entre les cercles des couleurs dans le champ visuel (un champ plus large pour le rouge que pour le bleu), caractéristique pour l'hystérie, confirmaient la supposition de l'origine hystérique de l'affection des yeux, de laquelle j'eus quelque soupçon de prime-abord, vu l'absence des accidents objectifs pouvant expliquer la cécité. Réellement l'examen à l'aide de prisme et de stéréoscope a indiqué que dans l'œil droit aveugle, existe inconsciemment la vision centrale, que cet œil voit dans la vision binoculaire, symptôme qui, comme on sait, est propre à l'hystérie. De même le rétrécissement du champ visuel ne présentait pour le malade nulle difficulté dans la marche et l'orientation, ce qui n'arrive pas dans le rétrécissement d'origine organique. Bien que la conjonctive et la cornée de l'œil droit fussent anesthésiées, l'irritation de ces membranes déterminait le larmoiement.

L'examen général, confirmant le diagnostic de l'hystérie, a démontré une complète hémianesthésie cutanée droite avec l'insensibilité de la peau des paupières et des muqueuses,

Digitized by Google

accessibles à l'examen, et l'affaiblissement de l'ouïe, de l'odorat et du goût sans altérations objectives des organes correspondants, sur le côté gauche. Le pharynx en son entier était insensible. Sur la moitié gauche du corps on constatait l'affaiblissement de la sensibilité de la peau à la chaleur et à la douleur. Le malade se plaignait de la sensation d'engourdissement dans les doigts de la main droite.

Les réflexes ne présentaient pas de changements; la force des deux mains et des deux pieds était égale. Affaiblissement du sens musculaire sur la moitié droite du corps. Nulle maladie organique.

La structure, la nutrition et l'état de l'intelligence sont moyens.

Voici ses antécédents héréditaires : père alcoolique, mère sujette à la migraine, sœur de la mère hystérique, frère du grand-père probablement épileptique. Les commémoratifs annonçaient que le malade a été atteint dans l'enfance de la rougeole et de la scarlatine. Il n'avait jamais été affecté de la syphilis ni de rhumatismes et il ne commettait pas non plus d'abus sexuels. Il sentait parfois le symptôme de la boule montante. Il y a une année il était pris pendant plusieurs heures d'une attaque d'aphonie; à son dire, il n'était pas en état de parler, ne pouvant mouvoir ni la langue, ni les lèvres. Le sommeil depuis longtemps était agité. Pendant les dernières années la vision fréquemment se fatiguait; après une courte lecture, les lettres devenaient troubles; après le repos, le trouble disparaissait. De même depuis longtemps existait une photophobie, qui le forçait de s'appliquer des verres fumés. L'oculiste qu'il a consulté alors, n'a trouvé aucun changement dans ses yeux. Les hauts tons déterminaient chez lui constamment la sensation du rouge, quelques personnes faisaient l'impression de lettres : ainsi une dame faisait l'impression d'un grand O, un monsieur d'un grand H.

Comme nous le voyons, dans le cas décrit, de même que dans beaucoup d'autres, les symptômes oculaires permirent de découvrir la maladie générale.

Parmi les accidents mentionnés, l'état des pupilles pen-

Digitized by Google

dant le premier jour (absence de la réaction à la lumière) pouvait soulever le doute dans le diagnostic de l'hystérie, car longtemps la conservation de la réaction de la pupille à la lumière était considérée par les auteurs éminents (Struempell, Oppenheim, Moebins) comme signe caractéristique de l'hystérie, qui la distingue des autres maladies. Féré, Pansier et Philipsen ont cependant bientôt signalé qu'elle manque pendant les attaques dans certains cas d'hystérie. Karplus[1] trouvait fréquemment l'absence de la réaction à la lumière dans les attaques, particulièrement pendant la période des contorsions et des grands mouvements, rarement avant ou après; certains malades présentent l'absence de la réaction dans chaque attaque, les autres quelquefois. Westphal[2] prenant pour point de départ deux cas de la clinique du prof. Jolly, affirme que l'absence de la réaction pupillaire à la lumière s'observe non seulement pendant les attaques, mais aussi chez certains hystériques hors des attaques. Il émet l'opinion que l'état des pupilles dépend du degré de l'hystérie, une opinion que rejette Karplus, qui voyait les altérations des pupilles aussi bien dans les cas graves que légers.

Mon cas, démontrant l'absence de la réaction pupillaire à la lumière de l'attaque, confirme l'opinion de Westphal[3].

1. *Wiener Klin. Wochenschrift*, 1896, n. 52; *Jahrb. für Psych. und Neurol.*, 1898, XVII, 1.

2. *Berliner Klin. Wochenschrift*, 1897, n. 47-48.

3. Dans des cas rares, on observe l'absence de la réaction non seulement à la lumière, mais aussi à l'accommodation. Excluant les cas dans lesquels les hystériques provoquaient cet état artificiellement, en instillant l'atropine, on trouve dans la littérature un certain nombre d'observations indubitables, qui prouvent que l'absence de la réaction à l'accommodation peut avoir lieu dans l'hystérie, contrairement à l'opinion professée précédemment, que la paralysie des muscles intrinsèques de l'œil, de même que celle du facial, démontre une altération organique du système nerveux et exclut un trouble fonctionnel. Dans le cas de Donath, l'immobilité des pupilles apparaissait et disparaissait en même temps que les autres symptômes de l'hystérie et présentait avec ceux-ci le transfert; ainsi cette affection n'est pas nucléaire, mais corticale, comme les autres phénomènes de l'hystérie. L'affection céda sous l'influence de la suggestion hypnotique. Dans le cas de Blok (*Annales d'oculistique*, mars 1898, 193), qui de même qu'Awrand et Frenkel (*Revue de médecine*, 10 oct. 1896) dans leur cas, attribuait l'état de la pupille à l'existence simultanée de la mydriase spasmodique avec la paralysie de l'accom-

Digitized by Google

Baquis[1] affirme que, si dans l'œil atteint d'une amaurose absolue unilatérale avec examen ophtalmoscopique négatif, la réaction pupillaire à la lumière est abolie et que la pupille se présente dilatée, sans qu'il y ait paralysie des autres muscles innervés par la 3e paire, il s'agit d'amaurose hystérique, car autrement il faudrait admettre l'existence beaucoup moins probable de deux lésions distinctes et endocraniennes : une dans le nerf optique et l'autre dans la portion la plus antérieure du noyau mésencéphalique de 3e paire du même côté. Si la pupille a des dimensions égales à celle de l'œil sain, mais qu'elle se dilate fortement et ne réagisse pas directement à la lumière, mais varie de diamètre synergiquement avec celle de l'autre œil, il s'agit certainement d'une névrite rétrobulbaire ou d'une compression mécanique du nerf optique dans son trajet postérieur.

Parmi les autres symptômes mentionnés dans mon cas, l'anesthésie ou l'affaiblissement de la sensibilité de la conjonctive et de la cornée s'observe fréquemment dans l'hystérie. D'après Féré, dans l'hystérie avec hémianesthésie sans troubles de la vision, la sensibilité des membranes externes du globe oculaire est normale; si l'hémianesthésie s'associe avec le rétrécissement du champ visuel et l'altération de la perception des couleurs, l'anesthésie de la conjonctive apparaît toujours; quand évolue une cécité complète pour les couleurs, on rencontre l'insensibilité de la cornée. Cette anesthésie se développe inconsciemment. En dépit d'elle le réflexe glandulaire se conserve; l'irritation provoque la sécrétion des larmes, quoique plus lente qu'à l'ordinaire. C'est la présence

modation, l'immobilité complète et la mydriase de la pupille de l'œil droit passèrent sur le gauche et bientôt après devinrent bilatérales, faisant penser quelque temps à l'origine organique de l'affection. Dans le cas de Jacovidès (*Archives d'ophtalm.*, octobre 1898, 645), l'immobilité complète et la mydriase de la pupille ont persisté dans l'œil droit pendant près de deux mois et, sans l'abandonner, ont apparu plusieurs fois sur l'œil gauche en accès durant de quinze heures à quelques jours. L'hémianesthésie cutanée passait de droite à gauche, lorsque la mydriase s'y présentait, et repassait à droite quand elle disparaissait. La guérison s'ensuivit sous l'influence de la suggestion hypnotique.

1. *Annali di Ottalmologia*, janvier 1901. Analyse dans le *Recueil d'ophtalmologie*, mai 1901, p. 313.

Digitized by Google

de ce réflexe qui, d'après Pitres, explique l'intégrité de la nutrition.

Les phosphènes étaient conservés chez mon malade; ils existent, comme on sait, communément dans l'hystérie; exceptionnellement, selon Rosenthal, ils disparaissent dans l'hémianesthésie accompagnée d'hémianopsie.

Une prompte fatigabilité des yeux (parfois après plusieurs minutes), se présente à chaque travail oculaire (asthénopie névropathique), laquelle, racontait le malade, évolue fréquemment ensuite vers le spasme de l'accommodation dans toutes les formes de l'hystérie, en l'absence des anomalies de réfraction ou malgré la correction de ces anomalies, et s'accompagne souvent de douleurs des yeux rayonnant à l'entour, surtout vers la tempe, parfois même vers l'occiput. A ce trouble s'unit fréquemment la photophobie, particulièrement le soir à l'éclairage artificiel.

Le rétrécissement concentrique du champ visuel avec examen ophtalmoscopique négatif a une signification considérable pour le diagnostic de l'hystérie, bien qu'il ne soit pas exclusif à cette maladie, car il s'observe parfois dans les tumeurs cérébrales sans névrite optique (déterminé probablement par la compression intracranienne), de même que dans certaines méningites étendues de la convexité et assez souvent dans l'épilepsie.

Une prompte disparition de la périphérie du champ visuel pendant l'examen (Schnelle Ermüdbarkeit der Netzhaut) est considérée par plusieurs auteurs (Förster, Wilbrand, König, Steffan) comme caractéristique de l'hystérie. Cependant Schmidt-Rimpler affirme[1] que ce symptôme n'est qu'une suite de l'affaiblissement de l'attention pendant l'examen, survenant facilement chez les hystériques et les neurasthéniques, mais observé aussi chez des personnes complètement saines. Dans la forme grave de l'hystérie, Schmidt-Rimpler n'a rencontré cet accident que très rarement.

Le plus caractéristique de tous les symptômes oculaires de

1. *Die Erkrankungen des Auges im Zusammenhang mit anderen Krankheiten*, Wien, 1898, 267.

Digitized by Google

l'hystérie est le déplacement des limites des couleurs dans le champ visuel, notamment l'élargissement absolu ou relatif du champ du rouge; dans le premier cas les limites du rouge sont agrandies et s'étendent jusqu'à celles du blanc ou même les dépassent, devenant périphériques; dans le deuxième cas le rouge, bien que rétréci, est plus étendu que le bleu ou même le blanc, qui sont rétrécis en plus fort degré.

Revenant à la description de mon cas, je dois ajouter que le traitement du début consistait dans l'application du brome avec de la valériane; on persuadait au malade que ces médicaments le guériraient sûrement. De cette manière et d'autres on tâchait d'influer sur la psychique du malade.

Après trois jours, le 11 janvier vers le soir, l'œil droit a récupéré la vision. Au début revint la perception lumineuse; une minute plus tard l'œil a commencé à voir les contours des objets; ces derniers devenaient progressivement de plus en plus clairs. Pendant cinq minutes environ la vision a été regagnée.

L'examen du 12 janvier a démontré l'acuité visuelle de l'œil droit 0,7, un rétrécissement concentrique du champ visuel pour le blanc (du côté temp. 65°, nasal 41°, en haut 41° en bas 50°) et le bleu (50°, 25°, 24°, 30°), son élargissement pour le rouge (70°, 44°, 43°, 60°), la perte de la perception du violet et du vert. La sensibilité de la conjonctive était affaiblie, celle de la cornée normale, la pupille présentait la dimension ordinaire et réagissait parfaitement bien.

La marche postérieure de l'affection accusait des oscillations continuelles dans l'intensité des symptômes, la disparition de quelques-uns d'entre eux et leur retour, parfois sans cause connue. Ainsi oscillaient l'acuité visuelle, les limites du champ visuel, le degré de sensibilité de la conjonctive. En même temps que les symptômes oculaires, les accidents généraux s'amélioraient ou s'empiraient. On observait des séries de jours pendant lesquels le malade était troublé, agité, perdait le sommeil presque absolument, se réveillait en sursaut dès qu'il s'endormait. L'acuité visuelle était réduite à 0,1 dans l'œil droit, à 0,3 dans le gauche, le champ visuel

Digitized by Google

se rétrécissait jusqu'à ne présenter qu'un petit cercle autour du point de fixation. Après un certain temps ces symptômes disparaissaient et le malade se sentait presque complètement bien. Je ne décrirai pas tous ces changements fréquents, je ne citerai que les principaux.

Le 26 janvier apparut dans l'œil droit, à côté du rétrécissement concentrique du champ visuel, le scotome central pour le blanc et les couleurs, s'étendant sur 18-20°. Ce symptôme, très rare en hystérie[1], pouvait faire supposer une affection organique se réunissant à l'hystérie. Le diagnostic fut facilité par l'oscillation des limites du scotome et à la fin par sa disparition complète après cinq jours (le 31 janvier).

Le 18 février, après avoir reçu une fâcheuse nouvelle, le malade devint pour la seconde fois aveugle de l'œil droit; après cinq heures la cécité a disparu de même manière qne la première fois.

Le 27 février un nouveau symptôme se présenta, l'hémianopsie homonyme droite absolue, aussi rare dans l'hystérie[2] que le scotome central et faisant supposer aussi une affection organique. La ligne de démarcation n'était pas droite et passait en dehors du point de fixation. La marche postérieure a démontré l'origine hystérique de cette hémianopsie. Elle a cédé le jour suivant et est revenue pendant la maladie encore deux fois sous forme d'attaques, qui duraient plusieurs jours.

Ainsi nous avons pu constater que le côté droit était plus fortement atteint d'hystérie que le gauche; les plus graves symptômes se déclaraient sur ce côté.

Comme je devais assez fréquemment examiner les yeux à l'ophtalmoscope pour observer si une affection organique ne se réunirait pas à l'hystérie, j'ai pu constater plusieurs fois,

1. Un cas semblable a été publié par de Græfe; Parinaud a observé un scotome central pour les couleurs, pareil à celui qu'on voit dans l'intoxication alcoolique.

2. Charcot ne croyait pas que l'hémianopsie pût se développer dans l'hystérie; pourtant Galezowski, Brisquet, Sturge, Rosenthal la trouvaient dans certains cas rares. Galezowski a observé dans un cas une hémianopsie pour les couleurs, apparue brusquement, dans la moitié interne du champ visuel de l'œil gauche.

Digitized by Google

que l'examen ophtalmoscopique déterminait brusquement un nystagmus horizontal, qui durait 15-30 minutes, augmentait quand les yeux fixaient un objet et s'accompagnait parfois de clignement des paupières; il s'arrêtait promptement par l'occlusion des paupières.

Charcot niait la possibilité du nystagmus dans l'hystérie; cependant cet accident, simulant absolument celui de la sclérose en plaques, a été observé dans l'hystérie par Bourneville [1], Schweigger [2], Fienzal [3], Hirt [4], Siemerling [5], Sabrazès [6], Borel [7].

La photophobie arrivait souvent, parfois très forte; elle cédait à l'application des verres fumés et à l'affaiblissement de lumière. Plusieurs fois la photophobie était accompagnée du spasme tonique du muscle orbiculaire bilatéral, plus fortement accentué du côté droit. Le spasme durait une quinzaine d'heures, quelquefois plusieurs jours; il s'exagérait si on insistait à relever la paupière.

Le spasme de l'accomodation s'est présenté trois fois, diminuant son amplitude aux deux extrémités de son parcours (déplacement de *punctum proximum* et *punctum remotum* l'un vers l'autre). Pendant ce spasme, bien que les yeux fussent emmétropes, les verres convexes amélioraient la vision rapprochée, les concaves la vision à distance. Les verres qui donnaient à la vision l'acuité visuelle normale devaient fréquemment se changer, ce qui indiquait les oscillations de l'intensité de contracture. Le spasme affectait les deux yeux, mais souvent en différent degré. L'atropine le faisait disparaître. En même temps, le prisme démontrait l'affaiblissement de la convergence, qui oscillait aussi constamment dans son degré. La diplopie et la polyopie monoculaire ne s'observaient pas. On notait parfois la micropsie

1. *Iconographie photographique de la Salpêtrière*, I, 129, II, 96, III, 84.
2. *Klin. Untersuchungen über das Schielen*, Berlin 1881.
3. *Progrès médical*, 1879, n. 1.
4. *Deutsche med. Wochenschrift*, 1887, n. 30.
5. *Charité-Annalen*, XI.
6. *Semaine médicale*, 1894, n. 52.
7 *Annales d'oculistique*, avril 1900, p. 247.

Digitized by Google

dépendant probablement du spasme de l'accomodation. La dimension des pupilles restait normale.

Ainsi ont passé février et mars; les symptômes oculaires et généraux ou s'amélioraient et disparaissaient presque ou empiraient. Depuis fin mars l'état du malade a commencé à s'amender plus constamment. Cependant dans les premiers jours d'avril, le malade par suite d'un fâcheux événement fut atteint d'érythropsie, qui apparut brusquement vers midi et a duré jusqu'à la nuit, où le malade s'endormit. Cet accident, rare en hystérie, a été observé par Steinheim[1], Van Duyse[2], Steiner[3], Hilbert[4], etc.

L'amélioration faisait des progrès. Dans le champ visuel apparut le vert et puis le violet. Vers le 15 avril on n'observait point de symptômes de l'hystérie, ni oculaires, ni généraux. Pour fortifier sa santé, le malade a subi le traitement hydropathique. Je l'ai vu plusieurs fois après ce traitement, en août et octobre 1901 et en janvier 1902; il était parfaitement sain.

Pendant toute la durée de la maladie le fond des yeux et les milieux réfringents restaient sans changement.

Le caractère et la marche de l'affection oculaire ont démontré pleinement les phénomènes propres à l'hystérie, une apparition et une disparition brusques de la cécité, une inversion des couleurs dans le champ visuel, des changements continuels de symptômes, des oscillations dans leur intensité, une absence de lésions organiques. Pendant la cécité monoculaire, le prisme et le stéréoscope ont démontré que l'œil aveugle voyait dans la vision binoculaire bien que le malade n'en ait pas eu conscience. L'œil recevait l'impression et la transmettait au centre cortical, où elle était neutralisée par l'imagination. C'est une simulation inconsciente ou, comme l'appelle Bernheim, une auto-suggestion inconsciente. Le même se rapportait au rétrécisse-

1. *Centralblat für praktische Augenheilkunde*, 1883-84.
2. *Revue gén. d'ophtalmologie*, 1885.
3. *Wien. med. Presse*, 1882, n. 42.
4. *Klin. Monatsbl. für Augenheilkunde*, 1891, 389.

Digitized by Google

ment du champ visuel et à l'érythropsie, qui, comme les autres symptômes de l'hystérie, sont d'origine centrale, psychique. Obarrio[1] ayant étudié l'intensité lumineuse des couleurs chez une malade de 24 ans, hystérique depuis six ans, atteinte de l'achromatopsie totale, a constaté que cette intensité est la même que pour une personne normale. Il a conclu qu'un sujet hystérique achromatope fait abstraction mentale constante des sensations de couleurs, bien qu'il puisse se faire que ces couleurs soient en réalité perçues.

Le diagnostic de l'hystérie a été confirmé par les symptômes généraux, qui accompagnaient les symptômes oculaires, par les accidents qui ont précédé l'éclosion de l'affection des yeux et par l'absence d'une maladie organique. La rareté du cas décrit consiste dans la cécité bilatérale, existant quelque temps, et dans la diversité des symptômes hystériques qui se sont présentés dans les yeux pendant la maladie.

Dr STRZEMINSKI.

BLESSURES DE L'ŒIL PAR GRAINS DE PLOMB

PAR

Le Dr VALOIS (de Moulins)

(SUITE ET FIN[2])

Dans les deux cas rapportés, en effet, l'examen radiographique m'avait donné la certitude quasi-absolue que le grain de plomb avait dépassé le globe oculaire et était logé dans l'orbite. Il me fut impossible cependant de donner une sécurité complète aux malades, la situation de la blessure dans la région ciliaire assombrissant beaucoup le pronostic.

Il est des cas cependant dans lesquels l'examen radiogra-

1. *Société française d'ophtalmologie*, 1899.
2. Voir le numéro de juillet.

Digitized by Google

phique peut être d'une certaine utilité, ceux dans lesquels le grain de plomb n'a pas blessé la région ciliaire, mais est allé se loger dans l'œil où il s'est enkysté, puis est retombé après un temps plus ou moins long sur le corps ciliaire; il comprime alors cette région et provoque des symptômes de cyclite. Dans ce cas le déplacement du corps étranger peut être confirmé par l'examen radiographique qui donne plus de précision au diagnostic et peut surtout indiquer la nouvelle phase de complications dans laquelle entre l'affection oculaire. Supposons un exemple de ce genre : la plaie d'entrée est en pleine cornée, une cataracte traumatique s'est formée, a été opérée et tout est rentré dans l'ordre depuis plusieurs années, mais tout d'un coup il se produit des symptômes graves inexpliquables par une longue période d'accalmie. Une épreuve radiographique rendra compte de ce qui s'est passé surtout si une épreuve antérieure permet d'établir la différence de situation du corps étranger.

Remarquons en passant la grande difficulté que nous ne manquerons pas d'éprouver pour assigner un siège précis au grain de plomb. La localisation en dehors de l'œil, en dépit des points de repère qu'on peut prendre, offre déjà de grandes difficultés. Quelles doivent-elles être quand il s'agit de préciser un point de l'intérieur du globe !

J'arrive maintenant à la conduite à tenir en présence d'un corps étranger de ce genre dans l'œil.

Je n'ai en aucune façon changé ma manière de voir, depuis le jour ou j'ai écrit ma thèse, et je reste convaincu qu'à aucun prix il ne faut tenter l'extraction du grain de plomb dans le globe oculaire quel que soit le procédé employé. Les accidents d'infection peuvent être presque complètement éliminés, car les grains de plomb sont de tous les corps étrangers ceux qui ont le plus de chance d'être aseptiques et d'être facilement supportés par l'œil. De nombreuses observations ont été rapportées à l'appui de cette manière de voir.

Il serait presque possible de dire que si l'on excepte les cas de compressions du corps ciliaire par le corps étranger,

Digitized by Google

les accidents, de quelque nature qu'ils soient, sont dus le plus souvent à la blessure bien plus qu'au corps étranger lui-même. C'est donc dire que je partage absolument les idées qu'exprimait en 96 dans ce journal M. Yvert, quand il disait : « On pourrait être tenté dans l'hypothèse de troubles reflexes encore peu accentués du côté de l'œil sympathisé, avec conservation relative de la vision du côté sympathisant, de recourir à l'extraction du grain de plomb sans sacrifier d'emblée l'organe atteint; mais nous croyons qu'en pareille circonstance, on courrait un gros risque. Nous n'osons quant à nous, ni pratiquer, ni recommander cette manière de faire. » Mais je me sépare complètement de lui quand il écrit dans un article récent auquel j'ai fait déjà allusion : « Dans tous les cas où la réaction inflammatoire dépasse les bornes, et où il y a menace d'accidents sympathiques, on est autorisé à tenter la conservation du globe de l'œil en allant par une sclérotomie méridienne, à la recherche du grain de plomb ».

Je ne m'étendrai pas davantage sur la question qui a été complètement tranchée dans une séance de la Société d'ophtalmologie de Paris dans laquelle M. de Wecker a traité cette recherche du grain de plomb de « pêche miraculeuse ».

Certes je suis loin d'être opposé à un traitement conservateur, mais il suffit de s'être trouvé en présence de cas de ce genre pour comprendre combien il est difficile de poser une règle absolue.

Au lieu de faire de la présence ou de l'absence du grain de plomb dans l'œil la base de la conduite à tenir, il est bien plus logique de considérer les dangers courus par l'œil par suite de la situation de la plaie; et il me semble que c'est l'examen clinique surtout qui nous indiquera notre conduite.

Cet examen en effet nous fera connaître d'abord la région de l'œil intéressée par le traumatisme.

Elle pourra être cornéenne ou extracornéenne.

1° Elle est cornéenne : dans ce cas les soins sont d'abord

Digitized by Google

ceux de toute plaie de la cornée; antisepsie, atropine, compression, suture de la cornée, si la déchirure est large. Je ne parle naturellement pas du cas où l'infection de la cornée s'est produite du fait soit du corps étranger, soit de la conjonctive ou des voies lacrymales. Une thérapeutique spéciale est naturellement indiquée.

De même le traitement des complications telles que cataracte traumatique, déchirure de l'iris, devra être fait.

Le repos absolu sera également indiqué pour favoriser l'enkystement du corps étranger, s'il est contenu dans le globe oculaire.

2° Elle est péricornéenne. — Etant donné la conformation de l'œil et la façon dont il est protégé par les os de l'orbite, elle est plus le souvent ciliaire, ou si elle ne l'est pas par la porte d'entrée, elle peut le devenir par la direction du corps étranger. La blessure de cet organe est donc le cas le plus fréquent, celui dont il faut le plus nous occuper.

La conséquence de cette blessure ciliaire est la hernie de l'iris, et d'une partie dangereuse de l'iris, de sa racine. Au cours de la cicatrisation la conséquence est donc que l'iris se trouve enclavé entre les lèvres de la plaie. La cyclite est le résultat de ce pincement, offrant les mêmes caractères que les cyclites consécutives à une opération de cataracte accompagnées d'iridectomie, dans lesquelles un angle de la plaie irienne se trouve enclavé dans la cicatrice.

Il me semble que la conduite à tenir devrait être la suivante. Aussitôt après qu'on a constaté cette hernie de l'iris, il faudrait débrider les deux angles de la plaie, attirer l'iris au dehors, puis faire une iridectomie la plus large possible. Ce procédé aurait l'immense avantage de libérer complètement l'iris et de s'opposer à son enclavement entre les lèvres de la plaie cicatrisée.

La cautérisation de l'iris enclavé est complètement insuffisante car il est impossible de détruire complètement avec l'anse galvanique toute la partie de la membrane herniée.

Si malgré cela, les phénomènes de cyclite s'accentuent,

Digitized by Google

et que l'atrophie du globe devienne à redouter, que faut-il faire?

Dans ces cas, l'ophtalmie sympathique peut se produire mais elle est rare, étant donné les précautions antiseptiques qu'on prend ; il est rare au moins qu'elle survienne d'emblée. Naturellement dans ce cas l'énucléation s'impose.

Mais le plus souvent, il y a des rechutes répétées. Tant que le malade prend de très grands soins, l'état de son œil se maintient. A la moindre imprudence, l'amélioration obtenue disparaît, et on se trouve reporté aux phénomènes inflammatoires du début. L'expectative qui semblerait indiquée devient impossible, du reste les malades ne nous en donnent pas le loisir. Toutes ces rechutes répétées au moindre prétexte leur rendent l'existence impossible surtout qu'ils ont toujours présent à l'esprit le danger de l'ophtalmie sympathique. Eux-mêmes viennent donc réclamer l'énucléaation comme une véritable délivrance, préférant l'œil artificiel à un moignon oculaire plus ou moins atrophié qui leur cause tant de soucis. Que faire en présence d'un tel état de choses? Je le demande, pouvons-nous leur proposer une tentative d'extraction du corps étranger? Eux-mêmes s'y opposeraient.

Voilà pourquoi je me suis permis d'exposer ici non pas des idées personnelles, théoriques, mais le résultat d'observations faites par moi, en me hâtant d'ajouter que je suis prêt à changer ma manière de faire si une méthode véritablement pratique pouvait être donnée.

Mais qu'il me soit permis d'insister sur ce que je disais dans ce petit travail : les blessures du globe oculaire par grain de plomb sont surtout dangereuses par le fait de la blessure bien plus que par le fait du corps étranger. Ces genres de traumatismes ont un seul caractère qui pourrait les différencier des autres : le corps étranger est le plus souvent aseptique.

Digitized by Google

SOCIÉTÉ FRANÇAISE D'OPHTALMOLOGIE

CONGRÈS DE 1902

(SUITE ET FIN[1])

MORAX (Paris). **Quelques modifications à apporter dans l'organisation des cliniques et services ophtalmologiques.** — A Paris, les services ophtalmologiques, qui dépendent de l'Assistance publique et de l'Etat ne sont pas aménagés suivant les données actuelles de l'antiseptie. Il faudrait éviter le contact des contagieux avec les autres et autant que possible installer ces services dans des pavillons séparés.

ROCHON-DUVIGNEAUD. **Arrachement de la capsule antérieure dans l'opération de la cataracte.** — La capsule antérieure du cristallin étant déchirée par la pince au point même où elle est saisie et non au delà, il est nécessaire d'employer une pince qui fasse sur la cristalloïde une prise large et haute.

La plupart des pinces employées ou bien n'ont pas un écartement suffisant et ne font pas une prise large, ou bien leurs mors ne présentent que 2 ou 3 dents et ils ne font pas une prise assez étendue dans le sens de la hauteur. Rochon-Duvigneaud préconise une pince (Collin) qui a la courbure de celle de Terson père, mais dont les mors sont dentés sur une longueur de 5 millimètres.

Après iridectomie préalable, on introduit cette pince fermée dans la chambre antérieure et on la laisse s'ouvrir entièrement derrière l'iris; l'écartement de ses mors est limité par un verrou à 6 millimètres, distance trouvée empiriquement. Si les mors courbes de la pince sont bien appliqués à la face antérieure du cristallin, ils circonscrivent sur la cristalloïde une surface de 6 millimètres de large sur 5 de haut.

En pratique, l'auteur a toujours obtenu l'arrachement d'un lambeau capsulaire considérable.

Cette pince pourra être perfectionnée par l'usage, mais le principe d'une prise large et haute sur la capsule devra être conservé.

A. BOURGEOIS (de Reims). **Abaissement de la cataracte; méthode et observations.** — L'abaissement de la cataracte ne doit pas être complètement abandonné, tout en restant un procédé

1. Compte rendu emprunté à la *Clinique ophtalmologique*. Voir les numéros de mai et juillet.

Digitized by Google

d'exception. Il a des indications déterminées : crainte d'hémorragie expulsive, menace d'infection, indocilité du malade (déments, alcooliques invétérés), bronchite chronique, crainte d'issue du corps vitré (iris tremblant, subluxation du cristallin).

Deux opérations d'abaissement, faites en 1897 et en 1900, ayant été suivies, un mois après, de perte de l'œil par glaucome aigu, il a semblé qu'il serait utile de pratiquer, au préalable, une iridectomie préventive du glaucome. Cette iridectomie se fait huit ou quinze jours avant l'opération définitive. Il n'est pas nécessaire qu'elle soit étendue; mais il faut qu'elle soit bien périphérique.

L'abaissement est effectué par ponction externe de la sclérotique, à cinq millimètres de la cornée et un peu au-dessous de son méridien horizontal, avec une aiguille à cataracte sans arrêt et bien affilée. Le malade doit être opéré assis, dans la chambre noire, avec projection d'un bon foyer lumineux. Cette position seule évite la réascension du cristallin. Opérer de la main droite pour l'œil gauche, et de la main gauche pour l'œil droit. L'aiguille arrivée dans le champ pupillaire, pour abaisser la cataracte, on porte le manche de l'instrument en avant, puis en haut, en invitant en même temps le malade à diriger son œil en haut. On maintient la cataracte quelques instants pour qu'elle ne remonte pas. L'opération terminée, on applique un pansement sur le seul œil opéré. Le malade ne doit pas être mis au lit.

L'abaissement, avec iridectomie préalable, a été pratiqué dans trois cas où il était indiqué. Le résultat a été tout à fait satisfaisant, sans aucune menace de glaucome. La première opération remonte à plus d'un an, la deuxième à onze mois, la troisième à cinq mois. Il semble donc que la méthode puisse être conseillée, lorsque la nécessité de l'abaissement s'imposera.

De la *discussion* qui suit cette communication, il résulte que tout le monde est d'accord que l'abaissement de la cataracte doit être réservé à des cas exceptionnels dont le principal est l'hémorragie expulsive survenue sur l'autre œil.

BADAL (Bordeaux). **Traitement des cataractes commençantes par les collyres et par les bains oculaires iodurés.** — Depuis environ quatre années, nous poursuivons des recherches ayant pour but de traiter les cataractes par les préparations d'iode. De nombreuses tentatives ont été faites dans ce but sans déterminer beaucoup de conviction parmi les ophtalmologistes. La cause des échecs est peut être imputable à ce qu'on s'est attaqué d'emblée à des cataractes arrivées à une période avancée de leur évolution. On peut se demander si, à l'aide d'un traitement prolongé, il ne serait pas possible d'enrayer le développement des cataractes commen-

Digitized by Google

çantes. Si ce résultat était obtenu, ce pourrait être le point de départ d'une nouvelle étape vers la guérison proprement dite.

En accordant la préférence au traitement local, il était intéressant d'établir de quelle manière se produisait la pénétration et l'action de l'agent médicamenteux au niveau du globe oculaire.

Depuis longtemps, cette question a été ébauchée. Récemment nous avons conseillé à MM. Ulry et Frezals de poursuivre de nouvelles recherches sur la pénétration et la rapidité d'absorption de l'iodure de potassium par les différentes voies par lesquelles on peut l'administrer. MM. Aubaret et Dufour ont, sur nos conseils, repris ces recherches dans le but de vérifier ce que devient le cristallin des yeux soumis à l'action de l'odiure. Il en résulte que l'iode pénètre difficilement à l'intérieur de la capsule et que le cristallin n'a jamais donné la réaction iodique.

Mais on décèle toujours l'iode dans le vitré, l'humeur aqueuse; et la pénétration se fait d'une manière aisée par l'emploi des collyres et des bains oculaires.

Il était naturel d'utiliser la méthode dans la thérapeutique des affections oculaires où l'iodure est indiqué à l'intérieur.

Pour ce qui concerne les cataractes, il faut se montrer évidemment des plus circonspect, cependant on ne peut s'empêcher de constater un certain nombre de faits favorables. Il y aurait exagération à admettre l'opinion de ceux qui considèrent le traitement médical de la cataracte comme une chimère. Nous n'avons pas le droit, tant que la pathogénie de la cataracte ne sera pas mieux établie, de décréter par avance qu'elle est une affection incurable.

Les observations, recueillies déjà en certain nombre, montrent que les malades soumis au traitement ioduré n'ont pas vu leur acuité diminuer. Il semble que la cataracte soit enrayée dans son évolution; ces malades, suivis depuis deux et trois années, ont des cataractes qui paraissent demeurer dans un état stationnaire. Sans conclure d'une façon hâtive on peut recueillir des observations nombreuses et poursuivre dans la voie de l'anatomie, de la physiologie et de la pathologie expérimentale, des recherches qui nous permettent de comprendre la pathologie des troubles cristalliniens.

Nous rappellerons que les préparations employées sont les suivantes :

1° *Collyre :*

Eau distillée.	10 gr.
Iodure de potassium.	0 gr. 25

En instillations 3 et 4 fois par jour.

Digitized by Google

2° *Solution :*

Eau distillée	300 gr.
Iodure de potassium	7 gr. 50

2 à 3 bains oculaires par jour à l'aide d'une œillère. Les malades préfèrent de beaucoup les bains aux instillations.

3° Nous essayons en ce moment la *pommade* suivante :

Vaseline.	àà 5 gr.
Lanoline	
Iodure de potassium.	0 gr. 25

VIGNES (de Paris). — **Note sur l'adrénaline.** — L'Adrénaline est le principe actif du suc de capsules surrénales. On assure sa conservation en la dissolvant dans la solution physiologique de chlorure de sodium additionnée de 0,5 p. 100 de chlorétone.

Le chlorétone est un anesthésique qu'on obtient par l'action de la potasse caustique sur parties égales de chloroforme et d'acétone; c'est un puissant germicide. La solution ainsi obtenue est nettement ischémiante de la conjonctive normale ou pathologique en même temps que, par son chlorétone, légèrement anesthésique. Elle ne détermine pas de trouble de l'épithélium cornéen, elle ne modifie pas le pouvoir accommodateur ni la tension intraoculaire.

Dans les inflammations conjonctivales et celles superficielles de la cornée, elle atténue les sensations douloureuses, tandis que le pouvoir germicide du chlorétone influence heureusement la marche de l'affection. Dans les iritis ciliaires, elle facilite l'absorption des mydriatiques; il en est de même pour les myotiques dans le glaucome, quant à une action antiglaucomateuse, celle-ci ne nous a pas paru évidente. En tant qu'hémostatique, elle peut rendre service dans certaines hémorragies intraoculaires et diminue l'épanchement sanguin opératoire.

Employée concurremment avec la cocaïne, l'anesthésie est plus rapidement et plus complètement obtenue.

M. A. TERSON. — J'emploie depuis plusieurs mois l'adrénaline et en suis fort satisfait. Dans les conjonctivites *hyperémiques* sèches et dans les sclérites, elle aide beaucoup la guérison de ces affections souvent si tenaces.

SUREAU et DE ROCCA-SERRA (Paris). — **De l'action malfaisante du podophillin sur l'œil par contact direct.** — Une partie de ce travail a déjà été analysée dans ce journal (n° 2, 1902, p. 25.) Les auteurs y ont ajouté la description anatomo-pathologique des lésions.

Digitized by Google

A. Terson (Paris). — **Kératite neuro-paralytique chez l'enfant.** — Les kératites ulcéreuses graves liées à une insensibilité de la cornée sont très rares chez les enfants en bas âge, doivent être différenciées avec soin et traitées d'emblée par la tarsorraphie partielle.

M. A. Terson en rapporte deux observation :

Dans la première, un enfant de 4 ans, atteint de tuberculose pulmonaire, a été, à l'âge de 3 ans pris de kératite neuro-paralytique type à l'œil droit. La kératite n'a pu être enrayée qu'après une tarsorraphie partielle *interne*, partant des points lacrymaux, et se dirigeant vers la cornée tout en laissant la pupille libre.

La deuxième observation concerne une petite fille, atteinte à l'œil *gauche* de paralysie faciale et orbiculaire congénitale avec *insensibilité* de la cornée et fonte neuro-paralytique. Quelques mois après, une kératite ulcéreuse grave apparaît sur la cornée droite atteinte aussi d'anesthésie. Il y a donc là une kératite neuro-paralytique *bilatérale*, dont M. A. Terson a également rapporté un cas en 1893.

Il est donc nécessaire de rechercher dans les kératites primitives graves de l'enfant le degré de sensibilité de la cornée et de pratiquer la tarsorraphie partielle si la cornée est anesthésiée.

M. Aubineau. — J'ai observé le mois dernier un enfant de quatre mois, venu de l'île d'Ouessant pour une kératite ulcéreuse double. Or, les cornées et les conjonctives étaient absolument insensibles et il s'agissait bien d'une kératite neuro-paralytique double. Mais les ulcérations étaient infectées et il y avait de l'hypopion à droite. Le diagnostic étiologique ne pouvait être fait. Le traitement antiseptique (inj. sous-conj.) amena une rapide amélioration et la cornée était cicatrisée quoique insensible, au départ de l'enfant.

Paul Petit (Rouen). — **Manifestations palpébrales et conjonctivales survenant au cours d'affections intracraniennes.** — L'auteur rapporte une observation concernant un syphilitique ancien, qui fut pris rapidement d'hémianopsie et d'hémiplégie droite. Quelques jours après le début des accidents, surviennent de très vives douleurs au niveau de l'œil droit s'accompagnant d'inflammation conjonctivale et d'œdème des paupières. Tous ces symptômes disparurent au bout de quinze jours pour reparaître identiques à l'œil gauche.

Finalement, le malade, dont l'état général avait été très mauvais, guérit complètement, sauf son hémianopsie.

M. Petit incrimine la syphilis comme cause des accidents, mais au point de vue de la localisation, sépare les lésions qui ont donné

Digitized by Google

les symptômes inflammatoires oculaires de l'hémianopsie et de l'hémiplégie.

M. Dupuy-Dutemps. — **Deux cas de cécité complète, persistante, sans lésions ophtalmoscopiques, consécutive à de très légers traumatismes de la région oculaire. — Hystéro-traumatisme.** — La première observation est celle d'un ouvrier de 38 ans qui, en 1895, fut frappé au visage, au cours de son travail, par un chiffon gras imbibé de térébenthine. Aussitôt après, il constata la perte complète de la vision de l'œil gauche et un affaiblissement considérable de celle de l'œil droit, qui ne tarda pas à disparaître aussi complètement. Quatre ans plus tard, lorsque le malade se présenta à la consultation, on constata une abolition complète de la vue des deux côtés, sans aucune altération ophtalmoscopique et avec conservation parfaite des réflexes pupillaires à la lumière; une légère divergence permanente avec absence de tout mouvement de convergence; absence de clignement réflexe par rapprochement brusque d'un objet de l'œil grand ouvert. — Plaques d'anesthésie cutanée disséminées; hémianesthésie gauche de la langue; anosmie gauche; diminution de l'acuité auditive à gauche. Conservation de la sensibilité cornéenne. Pas de troubles moteurs; ni d'autres symptômes cérébraux.

Le malade a été observé pendant près de trois ans; sa cécité persiste avec les mêmes caractères depuis six ans et demi, après l'échec de toutes les tentatives thérapeutiques.

La seconde observation concerne un ouvrier de 22 ans qui fut atteint à la face et aux yeux par un *refoulement de flamme* en chargeant un calorifère. Aussitôt après, trouble considérable de la vision (hémianopsie inférieure) et impossibilité de se conduire. L'examen, fait trois jours après l'accident, ne révèle aucune trace de brûlures, aucune lésion oculaire. Fond de l'œil normal; réflexes pupillaires conservés, malgré l'absence de toute perception lumineuse. Les axes optiques sont légèrement divergents, en position de repos; pas de convergence; pas de clignement réflexe des paupières. Ni photophobie ; ni spasmes oculaires. Anesthésie complète de la face des deux côtés, à l'exception des cornées; anesthésie générale de la langue, des bras, des jambes. Absence de réflexe pharyngien. Pas d'autres symptômes cérébraux.

La cécité persiste depuis un an et demi, malgré tous les traitements.

Dans ces deux cas, la simulation doit être éliminée, car il n'existe ni convergence ni réflexe palpébral visuel. On ne peut retenir l'hypothèse d'une lésion des voies optiques antérieures en raison de l'absence de toute altération de la papille après des

Digitized by Google

années d'observation et de la persistance des réflexes pupillaires. L'existence d'une lésion des voies optiques postérieures ou des centres visuels corticaux ne peut non plus être admise, car elle devrait s'être produite brusquement et simultanément en des points symétriques des deux hémisphères au moment même d'un aussi léger traumatisme. Il n'existe d'ailleurs aucun des autres symptômes cérébraux qui accompagnent toujours de telles lésions.

Le seul diagnostic qui puisse actuellement être admis est celui *d'amaurose hystérique*, malgré la longue durée de la cécité et l'absence de son seul élément de certitude : la guérison.

Les observations de cette nature sont exceptionnelles; mais elles deviendront probablement plus nombreuses par suite du développement des industries mécaniques et de l'usage plus répandu de l'électricité.

Il est à souhaiter de voir publier *en détail* tous les faits semblables : de leur ensemble, pourront se dégager les éléments qui nous manquent encore pour en fixer avec précision le diagnostic et surtout le pronostic.

M. de Gouvea rappproche de ces cas le fait suivant : Un jeune homme de 16 ans reçoit un coup de parapluie sur l'œil gauche qui occasionne une plaie cutanée et une ecchymose conjonctivale. Immédiatement, perte complète de la vision. A l'ophtalmoscope, après l'accident et même sept jours après on ne constate aucune lésion. Ce fait prouve que les traumatismes oculaires peuvent amener l'amaurose sans lésions rétiniennes.

M. Chavasse a observé un cas absolument superposable aux deux observations de M. Dupuy-Dutemps. Il s'agit d'un sous-officier renversé par un bicycliste. Il y eut lésion du squelette cartilagineux du nez et perte de connaissance. En revenant à lui, le blessé constate qu'il a perdu complètement la vision de l'œil gauche. Bientôt l'œil droit s'affaiblit par rétrécissement ne percevant plus qu'à peine la lumière. Pas de lésions ophtmoscopiques. Ce malade eut ensuite des crises convulsives surtout toniques du côté gauche, assez sembables à l'épilepsie jacksonienne. Caractère hystérique, disparition complète de la perception lumineuse à droite, puis retour de cette perception. Les choses sont restées dans cet état.

M. Dupuy-Dutemps. — Le cas d'amaurose unilatérale, récente, présenté par M. de Gouvea, me paraît devoir être nettement séparé de ceux que je viens de rapporter. La mydriase et l'immobilité pupillaire indiquent bien qu'il s'agit, chez son malade, d'une véritable lésion organique, qui se traduira vraisemblablement dans quelques semaines par l'apparition d'une atrophie de la papille. On connaît bien des exemples d'atrophie optique, survenue dans

Digitized by Google

des circonstances sembables, à la suite de traumatismes du globe oculaire en apparence insignifiants au début.

Cosse (Tours). **Opération de Motais dans un cas de ptosis d'origine opératoire.** — L'observation lue par M. Cosse se rapporte à un cas de ptosis dans lequel les procédés opératoires basés sur la suppléance de l'orbiculaire par le frontal était rendus d'une exécution particulièrement difficile par suite des désordres qu'une intervention antérieure avait entraînés dans les rapports anatomiques de la région.

Il s'agit, en effet, d'un enfant chez lequel un ptosis considérable s'était manifesté à la suite d'une intervention portant au niveau de l'arcade sourcilière. Le décollement difficultueux d'une cicatrice étendue et très adhérente au squelette sous-jacent qu'il aurait fallu pratiquer ainsi que l'obligation d'opérer dans un tissu cicatriciel peu vivace ont fait abandonner à M. Cosse les procédés visant la création de brides cicatricielles sous-cutanées entre le tarse et le frontal ou ceux recherchant l'inoculation directe de la paupière avec le muscle orbito-frontal.

C'est ainsi que M. Cosse a été amené à mettre en œuvre la méthode basée sur la synergie d'action du muscle droit supérieur et du releveur de la paupière; et c'est au procédé de Motais, le premier en date, qu'il s'est adressé.

C'est la première fois que cette méthode a été mise en œuvre dans des cas de ptosis d'origine opératoire et l'excellence du résultat obtenu établit une nouvelle indication de son application.

Pour M. Cosse, l'opération de Motais n'est pas d'une exécution plus difficile qu'un avancement musculaire ordinaire, et il n'a eu à constater aucun des inconvénients qui lui ont été reprochés.

De la correction totale de la myopie. — M. Chevallereau nie complètement l'influence de l'accommodation sur la progression et les complications de la myopie. Les myopes n'accommodent pas parce que, ayant des yeux conformés pour voir nettement et sans aucun effort à une petite distance, ils n'ont aucune raison de se livrer à des contractions sans avantage et sans but. Il n'y a pas d'exemples dans la nature d'efforts spontanés faits sans aucun but déterminé et alors que le résultat ne peut être que nuisible à l'organisme. L'absence d'accommodation entraîne la dilatation pupillaire habituelle des myopes, leur tendance au strabisme divergent, l'atrophie des fibres circulaires du muscle ciliaire. C'est parce qu'ils n'accommodent pas que les myopes peuvent appliquer pendant très longtemps leurs yeux sans ressentir la moindre fatigue. Les auteurs qui ont cru aux méfaits de l'accommodation chez les

Digitized by Google

myopes s esont d'ailleurs bornés à cette affirmation sans apporter ancune preuve à l'appui.

La cause de la progression et des complications de la myopie, c'est la convergence. Il faut, quand on voit des myopes jeunes, au début de l'évolution de leur myopie, leur faire porter des verres corrigeant toute la myopie et les assimiler autant que possible à des emmétropes. Si même on a laissé passer inaperçu un certain degré de myopie purement spasmodique, s'il y a surcorrection, il n'y aura guère d'inconvénients; les malades seront comparables à des hypermétropes, chez lesquels les efforts d'accommodation amènent de l'asthénopie accommodative, mais sans qu'il en résulte jamais aucune lésion ophtalmoscopique. Il y a d'ailleurs des faits, assez nombreux, dans lesquels les malades ont porté pendant longtemps des verres concaves trop forts sans qu'il en soit jamais résulté le moindre accident.

L'auteur a relevé toutes les observations de myopie forte supérieure à 10 dioptries, ou accompagnée de complications graves, qui se sont présentées à lui pendant une certaine période et il a constaté que tous ces malades ou bien n'avaient jamais porté de verres, ou bien ne portaient que rarement des verres beaucoup trop faibles. L'absence de correction, ou une correction incomplète se trouve donc à la base de tous les cas de myopie forte ou compliquée de quelque lésion grave. Inversement, l'auteur rapporte des observations de malades pris très jeunes, à l'âge ou la myopie progresse toujours et qui ont dû à la correction totale de cette myopie de la voir rester stationnaire depuis de longues années. C'est d'ailleurs surtout pour la vision de près qu'il importe de porter des verres. D'une façon générale, la correction totale et permanente est indispensable pour empêcher la progression et les complications de la myopie.

Domec (Dijon). — **Du moulage de la cavité orbitaire au moyen de la paraffine en vue de la prothèse oculaire.** — Ce travail est le complément de celui qui a été publié par l'auteur dans ce journal (n° 22, 1901). M. Domec donne d'autres détails sur la technique du moulage et présente des moules de paraffine obtenus par son procédé. Ces moulages seront d'une grande utilité aux ocularistes qui pourront ainsi fabriquer leur pièces sur mesure.

Badal (Bordeaux). **Autoplastie palpébro-palpébrale et conjonctive-conjonctivale par pont transbordé.** — Il s'agit d'une nouvelle méthode d'autoplastie dans laquelle on utilise un lambeau cutané pris sur l'une des deux paupières pour le transporter à l'autre paupière.

Digitized by Google

Ce procédé est indiqué dans les cas où il existe une perte de substance au niveau du bord palpébral. Il a été utilisé pour la paupière inférieure.

Après avoir pratiqué la blépharorraphie, on prend un lambeau allongé au niveau de la peau siégeant au-dessus du tarse supérieur et allant d'une commissure à l'autre.

Cette bandelette cutanée, plus large au centre qu'à ses deux extrémités, adhère toujours dans le voisinage des commissures. On la *transborde* au-dessous de la fente palpébrale et on la suture au niveau de la bordure de la paupière inférieure.

Le lambeau est pris à l'endroit de la paupière supérieure où siège le sillon caché par les mouvements d'élévation de la paupière : de sorte que la cicatrice est en totalité masquée.

Les extrémités des incisions limitant le lambeau étant dans le voisinage des commissures et dessinant des courbes convenablement orientées, il s'ensuit qu'il n'y a pas de torsions des pédicules. Il s'agit donc d'une méthode de blépharoplastie palpébro-palpébrale à double pédicule.

Ce procédé diffère de celui employé jadis par M. Landolt, en ce que ce dernier opérateur laissait libres les deux extrémités du lambeau emprunté à la paupière supérieure, ce qui nécessitait une opération ultérieure pour reséquer ces deux extrémités et les adapter au deux coins de la plaie.

Il n'a rien de commun non plus avec le procédé décrit plus récemment par Panas et Dupuy-Dutemps, son élève, qui consiste à prendre un lambeau à un seul pédicule sur l'une des paupières pour le transporter à l'autre.

M. Badal a appliqué cette méthode à la conjonctive bulbaire pour un symblépharon et a réalisé un procédé qui diffère de celui de Teale, en ce sens que son mode d'incision du lambeau conjonctival évite complètement la torsion du double pédicule.

M. de Wecker. — Il est plus simple de greffer un lambeau cutané libre pris sur une autre partie du corps. On évite ainsi les cicatrices disgracieuses du visage dues à l'emprunt du lambeau pédiculé. Le pansement doit être fait avec grand soin pour éviter de détacher le lambeau. Pour cela je le recouvre d'une épaisse couche de vaseline et au besoin les deux yeux sont maintenus fermés.

M. Valude. — La vaseline recommandée par M. de Wecker peut ne pas être sans danger. Il est important surtout de ne pas renouveler trop souvent le pansement.

M. Chevallereau. — Les greffes dermo-épidermiques ne peuvent pas être assimilées aux lambeaux pédiculés. Elles se résorbent en grande partie. D'ailleurs les plaies laissées par ces lambeaux ne laissent souvent qu'une cicatrice linéaire peu importante.

Digitized by Google

M. Jocqs. — Dans les blépharoplasties, il faut distinguer les cas. Quand il s'agit seulement de combler une surface de dégagement, comme dans l'opération de l'ectropion cicatriciel avec blépharorraphie, les greffes dermo-épidermiques, malgré leur résorption partielle, peuvent être excellentes; mais lorsqu'on a à refaire un bord palpébral, comme dans les cas de destruction par épithélioma d'une partie de la paupière y compris le bord libre, la blépharoplastie par lambeau pédiculé en général, et, en particulier, par le procédé de M. Badal, est tout à fait nécessaire.

M. Bourgeois. — Le meilleur pansement pour maintenir les greffes de Thiersch consiste dans l'application d'une feuille d'étain stérilisée qu'on peut laisser en place cinq ou six jours.

M. Darier. — Il y a quatre ou cinq ans, j'ai pratiqué l'opération dont vient de nous parler M. Badal et, sans penser avoir fait du nouveau, j'ai obtenu un résultat très satisfaisant.

Picot et Aubaret (Bordeaux). **Des amputations partielles du globe oculaire. Nouveaux procédés pour la résection du segment antérieur.** — Nous avons eu l'idée, il y a bientôt un an, de renforcer la suture conjonctivale après la résection du segment antérieur par une suture musculaire. Nous avons dénommé cette méthode : « méthode à capitonnage musculaire ». C'est tout d'abord pour la faire connaître et ensuite pour en discuter certains détails que nous avons cru bon d'y revenir, en apportant quelques faits nouveaux.

I. On peut se demander s'il est anatomiquement possible de suturer les muscles au-devant du globe sans déterminer une compression considérable de l'œil ou une élongation exagérée des muscles.

La ligne d'insertion musculaire étant distante de 8 milllimètres en moyenne du limbe cornéen, et la circonférence de ce derme ayant environ 6 milimètres de diamètre, chacun des muscles se trouve donc distant de 14 millimètres du centre de la circonférence du limbe et à 28 millimètres de son antagoniste.

Ces faits anatomiques ne sont qu'une objection apparente.

L'affrontement musculaire est possible par suite de certaines conditions chirurgicales qui se réalisent spontanément :

a) Possibilité de rapprocher les lèvres de la section sclérotícale sous la traction des muscles et de la conjonctive.

b) Expulsion spontanée ou provoquée et parfois expulsion d'une petite quantité de vitré.

c) Siège en arrière du limbe de la section du segment antérieur. La membrane fibreuse externe du globe de l'œil se glisse et favorise la suture musculaire.

Digitized by Google

II. La section du segment antérieur devra porter tout au moins au limbe. C'est ce que démontre une observation dans laquelle la section d'un staphylome avait porté en avant du limbe. On avait laissé une bordure mince de cornée à la périphérie. Il persista des douleurs longtemps après l'intervention dues à la compression de la zone ciliaire; de plus la suture céda partiellement. L'incision portera donc en arrière du limbe ou tout moins à son niveau.

Maintenant jusqu'à qu'elle limite pourra-t-elle être considérée dans la zone du segment antérieur?

Cette limite est naturellement indiquée par la ligne d'insertion musculaire. Cette ligne d'insertion de la musculature intrinsèque du globe correspond exactement à l'ora serrata, c'est-à-dire au point où se développe la musculature intrinsèque pour constituer le muscle ciliaire.

L'amputation du segment sera donc totale, lorsque la section passera au niveau de la ligne d'insertion tendineuse et en arrière de la région ciliaire.

III. On doit se demander si la suture musculaire constitue un renforcement suffisant de la suture conjonctivale. La disposition anatomique des muscles permet de se rendre compte qu'ils envoient des expansions latérales les uns aux autres. Ces expansions établissent une certaine synergie entre les divers muscles. Elles ont avec la capsule de Tenon les mêmes rapports que les tendons. On peut donc les considérer comme représentant la couche musculaire dans les intervalles intertendineux. Il s'ensuit que dans la suture musculaire on met au-devant du vitré une véritable nappe musculo-aponévrotique offrant des points résistants et des points faibles, mais, fait essentiel, parfaitement continus. Dans nos premières observations, les muscles étaient suturés deux à deux et, munis de leurs expansions, ils constituaient un obstacle infranchissable au vitré. M. Lagrange a modifié ce temps important de la technique opératoire, en suturant les muscles après avoir refermé tout d'abord la conjonctive. Malgré qu'il nous paraisse difficile de juger du degré d'affrontement musculaire sous la conjonctive et d'exécuter ainsi une suture sans y voir et pour ainsi dire au jugé, nous devons dire que ce manuel opératoire répond à une indication capitale : celle de mettre au devant du globe oculaire un obstacle infranchissable immédiat. M. le Prof. Badal a réalisé cette indication d'une façon qui nous paraît préférable. Il faufile la conjonctive et les muscles dans un même double fil : c'est ce qu'il a fait dans nos derniers cas observés et qui a pleinement réussi.

C'est là un procédé rapide et sûr de réaliser le capitonnage musculaire.

Digitized by Google

Cependant, il ne reste plus qu'un seul plan de suture. Nous croyons pour notre part qu'il vaut mieux conserver les deux plans de suture. Pour exécuter rapidement la suture du plan musculo-aponévrotique, il n'y a qu'à utiliser le procédé en bourse ou en blague à tabac que l'on emploie ordinairement pour la conjonctive. De cette façon, on ramène simultanément les divers muscles et leurs expansions aponévrotiques au-devant du corps vitré aussitôt et immédiatement après la section du segment antérieur.

PÉCHIN (Paris). **Un cas d'ophtalmoplégie congénitale.** — Ophtalmoplégie externe, bilatérale, totale, incomplète (ptosis incomplet) chez un jeune homme de 20 ans. Mouvements oculaires nuls. Réflexes lumineux et accommodateurs existent. Accommodation normale pour l'âge du malade. Pas de nystagmus. Pas de mouvements associés. Pas de diplopie. Pas d'exophtalmie. Champ visuel normal pour le blanc et les couleurs. Myopie O DG : C D; V = I. Deux légers croissants myopiques.

Développement physique très ordinaire, apparence plutôt chétive. Pas de malformations. Intelligence moyenne. Gagne sa vie comme menuisier mais il est très gêné dans l'exercice de son métier, parce qu'il est obligé de tourner la tête en tous sens et constamment pour suppléer à la mobilité des yeux. Père et mère vivants, bien portants. Il est le deuxième enfant sur quatre. Deux frères mort-nés à la suite d'accouchements laborieux, mais des renseignements exacts manquent sur ces accidents dystociques. Le 4e enfant mourut du croup à 3 ans.

Rien à relever dans les antécédents personnels, si ce n'est une rougeole dans le bas âge. L'ophtalmoplégie a été remarquée seulement à l'âge de 15 ans, grâce à la difficulté qu'elle apportait dans l'apprentisage de la menuiserie commencé à cette époque.

Le facial est intéressé. Parésie manifeste dans les divers mouvements de la face. Les muscles frontaux se contractent bien, mais leur force de contraction s'épuise rapidement; l'effort ne persiste pas au delà de 5-6 secondes.

Que cette ophtalmoplégie soit congénitale ou tardive, sa nature reste obscure dans son processus intime et pathogénique. Dans l'ophtalmoplégie purement congénitale, il y a agénésie ou aplasie; dans l'ophtalmoplégie tardive (dite du bas âge), il y a vice de développement, d'évolution; il y a involution, trouble trophique. Ces divers processus dépendent d'une influence héréditaire et familiale, ou dystrophique par infection, intoxication, ou une influence quelconque dont la nature nous échappe.

Il y a une analogie entre ces ophtalmoplégies congénitales ou tardives et les atrophies optiques qu'on voit évoluer chez les

Digitized by Google

jeunes sujets sans aucun trouble apparent dans la santé générale.

La participation du facial aux phénomènes paralytiques n'implique pas une communauté d'origine de la 7e avec la 6e ou la 3e paire. Cette participation s'explique par une dépendance des noyaux des paires intéressées d'un système trophique et laisse au noyau du facial l'indépendance anatomique qui ressort des travaux de A. Van Gehuchten et qu'ont confirmée ceux de Marinesco.

DESVAUX (d'Angers). **Conjonctivite diphtéritique avec broncho-pneumonie.** — C'est la relation d'un cas de guérison chez un enfant de 8 mois par les injections de sérum.

VACHER (Orléans). **Influence de la correction totale de la myopie sur sa progression.** — La plupart des oculistes ont l'habitude de ne corriger que partiellement la myopie, de prescrire des verres ramenant le punctum proximum à 33 centimètres environ. Ils considèrent l'accomodation comme favorable à la progression de la myopie. D'autres, depuis Förster, Risley, Dor, etc., sont au contraire partisans de la correction totale. Au dernier congrès d'Heidelberg, a la suite de Pfalz et de Heine, nombre d'oculistes allemands s'en sont déclarés partisans.

La correction incomplète est incapable de faire perdre les attitudes vicieuses qui, d'après Förster sont les causes principales de la progression de la myopie, résultat de deux facteurs principaux : accomodation et convergence. La correction totale rétablit le parallélisme entre ces deux fonctions. Selon Jackson, l'accommodation joue un rôle important dans la nutrition de l'œil. Les recherches très complètes de Rochon-Duvigneaud sur l'angle irien ont montré que les contractions du muscle ciliaire contribuent à diriger les liquides oculaires vers l'angle de filtration et régularisent leur écoulement.

La correction totale de la myopie rend à l'œil le fonctionnement de toute son accommodation. On doit la prescrire dès l'âge de 6 ou 7 ans, où le port des lunettes devient sans danger. La nutrition et le fonctionnement du muscle ciliaire motivent cette règle. Sans cela, d'après Tscherning, les fibres circulaires de ce muscle ne tardent pas à s'atrophier.

Si l'on n'est pas consulté avant que le nombre de dioptries de myopie ne dépasse le nombre d'années du sujet, il faut arriver à la correction totale *progressivement*, pour éviter de brusques tiraillements sur la choroïde.

En présence de lésions choroïdiennes actives, il faut une cure d'atropine prudente, le repos absolu de l'organe; plus tard des

Digitized by Google

verres supportés sans fatigue, car ces yeux sont exposés aux décollements rétiniens.

Dans certains cas, il faut supprimer la convergence en supprimant la vision binoculaire de près par un écran alternativement placé devant chaque œil. De 6 à 12 ans, le progression de la myopie atteint son maximum, ensuite elle progresse moins vite. C'est donc à partir de 6 ans qu'il faut surveiller les yeux myopes. Eviter par-dessus tout que les myopes rapprochent les objets plus près que 30 centimètres et corriger leur myopie totalement.

VALUDE (Paris). **Sur l'extirpation du sac lacrymal.** — Je crois que la méthode chirurgicale qui consiste à extirper le sac lacrymal comporte des indications plus étendues qu'on ne l'admet généralement.

Cette opération me paraît justifiée toutes les fois qu'il existe de la dacryocystite chronique avec dilatation du sac. En pareil cas, les méthodes conservatrices ne sont efficaces qu'à la condition de poursuivre le traitement avec régularité et ténacité souvent pendant un temps très long. Une telle assiduité est ordinairement impossible aux ouvriers qui fréquentent les cliniques hospitalières et, pour ne prendre que cet exemple, chez eux le traitement opératoire prompt et radical est évidemment un procédé de choix.

L'opération de l'extirpation du sac lacrymal offre certains écueils et quelques difficultés qui ont pu écarter d'elle les opérateurs; toutefois ces écueils sont facilement évitables et c'est sur ce point que j'ai voulu seulement ici attirer l'attention.

On aura soin, pour rendre facile la dissection du sac de pratiquer une longue incision cutanée, commençant en haut, *au-dessus du ligament palpébral interne* et se terminant en bas, après une courbe suivant le rebord orbitaire, à 8 ou 10 millimètres en dehors.

L'incision sera conduite profondément jusqu'à l'os en se tenant en dehors du sac, et, pour la pratiquer on se servira d'un fort bistouri à résection. A ce moment, survient d'ordinaire une assez vive hémorragie; elle sera arrêtée par la compression ou par la torsion des artères.

Le dégagement du sac se fera en commençant en dedans et en séparant celui-ci de la fossette lacrymale de l'unguis au moyen d'une petite rugine courbe. Une fois le dégagement du sac opéré en dedans, on commencera à le disséquer en dehors et en haut au moyen des ciseaux ou de la sonde cannelée. L'écartement de la plaie sera effectué au moyen d'écarteur à griffes assez larges.

La dissection et la reconnaissance de la position du sac seront grandement facilitées par l'injection dans son intérieur d'une

Digitized by Google

matière solidifiable; le blanc de baleine stérilisé nous a semblé réunir les meilleures conditions.

L'extirpation terminée, on placera un petit crayon d'iodoforme dans le canal nasal, ouvert dans le fond de la plaie, pour assurer l'antisepsie ultérieure de celle-ci. Enfin après suture de la peau le pansement sec sera appliqué avec une forte compression au niveau du sac; cette compression sera maintenue pendant 6 à 7 jours.

Avec ces quelques précautions, l'extirpation du sac lacrymal constitue une opération très sûre et très simple, qui donne les meilleurs résultats.

M. Rollet pratique aussi l'extirpation du sac lacrymal dans les cas de tumeur lacrymale où il est dilaté. Il fait l'incision aussi longue que le comporte le volume de la tumeur. Il ne réunit pas les bords de la plaie par des sutures.

SOCIÉTÉ FRANÇAISE DE DERMATOLOGIE ET DE SYPHILIGRAPHIE

1er *mai* 1902

M. Hallopeau. **Traitement du lupus.** — D'après M. Leredde, l'usage du permanganate de potasse ne peut jamais entraîner la guérison complète du lupus.

M. Leredde. Nous sommes à une période où le nombre des moyens d'action préconisés contre le lupus s'est multiplié de telle façon qu'il devient impossible au médecin praticien de faire entre eux un choix utile. D'autre part, nous possédons quelques rares méthodes qui assurent, à mon avis, le succès dans un très grand nombre de cas. Le permanganate de potasse peut-il être rangé parmi ces derniers? Les malades que présente M. Hallopeau sont, à coup sûr, très améliorés, sont-ils guéris? Seule l'histologie peut nous apprendre s'il en est ainsi, en prouvant qu'il n'existe dans la profondeur aucun nodule tuberculeux. Le permanganate agit très favorablement en surface, il n'est pas prouvé qu'il agisse aussi bien en profondeur, et je ne crois pas qu'il soit absorbé par le tubercule lupique.

M. Barthélemy. — Il est probable qu'il en est du permanganate de potasse comme d'autres excellents topiques dont l'action peut amener la guérison rapide, mais dont la cessation d'application est suivie de récidive. Il en est ainsi pour l'iodoforme, le sous-carbonate de fer dont nous avons pu constater plusieurs fois l'action heureuse.

Digitized by Google

M. Du Castel. — Depuis deux ans nous appliquons dans notre service au traitement du lupus la lumière concentrée émise par l'appareil de MM. Foveau et Trouvé. Les résultats que nous avons obtenus sont comparables à ceux que donne l'appareil Lortet-Genoud. Nous avons essayé de traiter la muqueuse nasale en projetant les rayons concentrés dans l'intérieur du nez à travers un spéculum nasal. Les premières séances ont été accompagnées d'une céphalée intense et nous avons pu éviter cet inconvénient en diminuant progressivement la durée des applications. Dans un cas de lupus du nez et de la lèvre supérieure nous avons obtenu à distance, sans compression, des modifications très appréciables du mal. Ce résultat, sur lequel nous insistons, est remarquable, parce que nous n'avons aucun moyen très certain de combattre le lupus intranasal, et parce que l'on a laissé s'accréditer l'idée que l'on ne pouvait agir sur le tissu lupique qu'après l'avoir rendu exsangue par l'action du compresseur. Les rayons paraissent, d'après notre observation, agir même quand cette compression n'est pas exercée à distance. C'est là une circonstance qui rendra de grands services à la thérapeutique s'il se confirme que l'on peut agir à distance par la projection des rayons lumineux.

M. Galezowski. **Cas de syphilis oculaire.** — Nous ne saurions trop insister sur l'importance des lésions du fond de l'œil dans le diagnostic de certaines formes de syphilis héréditaire. Nous devons insister également sur l'importance du traitement dans ces cas de syphilis. C'est par l'usage de frictions continues journalières durant un an et plus que l'on arrive à guérir ou à améliorer ces affections. Ce n'est pas seulement pour le malade lui-même qu'il importe de rechercher ces lésions de chorio-rétinite, mais il importe aussi d'examiner les yeux des frères, des parents directs de malades atteints d'affections indéterminées. On y peut trouver des lésions de syphilis oculaire qui permettent de sauver leurs proches atteints d'affections indéterminées. Nous devons aussi insister sur l'inutilité, même sur l'illogisme qu'il y a à administrer en même temps le mercure et l'iodure. Le mercure est éliminé bien plus abondamment par les malades à qui l'on administre de l'iodure, et l'on va ainsi à l'encontre de l'effet que l'on désire produire par l'administration du mercure.

M. Fournier. — Nous ne pouvons qu'insister sur la nécessité de la confrontation des parents. Nous citerons le cas d'une tumeur du petit bassin diagnostiquée tumeur maligne inopérable par tous les chirurgiens. Or, l'examen d'un de ses frères fit découvrir des lésions spécifiques du fond de l'œil, et ce malade que l'on déclarait perdu fut guéri par le mercure à hautes doses.

Digitized by Google

LA CLINICA OCULISTICA

Prof. CIRINCIONE. — Palerme.

(1901)

Analysée par le Dr A. BEAUVOIS

N° 1. Janvier-Février.

L'opération de la myopie par la discision et l'extraction du cristallin transparent, par le Dr Basso. — L'auteur compare les méthodes proposées jusqu'ici pour cette opération; à la méthode lente de Fukala, il préfère la méthode rapide de Sattler. Mais il a modifié cette dernière de la façon suivante :

Au moyen d'un couteau à iridectomie, il lacère dans tous les sens la capsule de l'œil atropinisé, et pénétrant dans la profondeur, il désorganise complètement le cristallin.

Il est nécessaire de bien connaître la distance qui sépare la cornée du corps vitré pour ne pas blesser celui-ci.

Une incision de la cornée à sa partie supérieure, comme dans l'opération de la cataracte, permet l'issue du cristallin. Les couches qui restent sont extraites au moyen d'une curette.

L'auteur n'emploie pas de blépharostat. On peut de la sorte extraire près des 2/3 de la masse du cristallin. Atropine et bandeau. Pas de réaction; le second jour la chambre antérieure est rétablie; les flocons formés par les restes du cristallin disparaissent sous l'action de l'atropine au bout de quinze jours ou un mois.

Il a pratiqué quatre opérations et dans un cas seulement il a dû pratiquer une discision.

L'auteur préconise cette méthode rapide seulement chez les adultes, et apporte quatre observations où il a obtenu de bons résultats.

Deux cas de blessures de la choroïde; contribution à l'étude des traumatismes du bulbe oculaire, par le Dr Edmond Trombetta. — L'auteur étudie ces cas au point de vue du mode de production des déchirures de la choroïde.

Il rappelle les théories d'Aumon (choc direct), de Knapp (contre-coup), de Berlin (compression des milieux de l'œil), de Sœmisch (points d'élection de déchirures là où la choroïde est le plus solidement fixée), de Fage, etc.

Le premier cas semble donner raison à Sœmisch; le second cas ne s'explique pas par une seule théorie et se rapprocherait plutôt de la théorie de Knapp (Cf. fractures du crâne).

Digitized by Google

A propos des blessures de la sclérotique, par le Dr Bianchi. — L'auteur termine son importante étude par les conclusions suivantes :

1° Des blessures de la sclère, les perforantes sont les plus graves parce qu'elles peuvent être suivies d'infection avec ophtalmie sympathique.

2° Les blessures perforantes par armes à feu, non infectées, permettent un pronostic moins grave.

3° Dans les blessures perforantes, on peut pratiquer avec avantage la suture de la conjonctive qui correspond à la blessure, quand il n'y a pas d'issue du tractus uvéal. Cette suture doit être faite au catgut ou au crin stérilisé très régulièrement, afin d'éviter le plus possible les tiraillements sur le bulbe.

4° Un œil énucléé étudié par l'auteur présentait des phénomènes d'ophtalmie sympathique qui justifièrent son extraction.

5° La cicatrisation des blessures sclérales se fait par prolifération cellulaire.

6° Les cultures bactériologiques tentées avec la méthode de Weigert, de Roch, de Gram et de Koch-Lœffler, n'ont donné aucun résultat.

La sympathectomie cervicale dans le traitement du glaucome, par le Dr A. Cattaneo. — L'auteur a pratiqué deux fois cette opération et a obtenu les résultats suivants : dans un cas, cessation des douleurs, léger rétrécissement de la pupille, mais bientôt tous les phénomènes reparurent si bien que le Dr Cattaneo n'est pas enthousiaste pour cette opération.

Le second cas a produit des troubles cérébraux. L'auteur a cessé cette opération.

Un cas d'échinocoque de l'orbite, par le prof. Vossius (de Giessen).

N° 2. Mars. — N° 3. Avril-Mai.

Sur la blépharoplastie, par le prof. Cirincione. — Nous signalons tout particulièrement cette importante étude du prof. Cirincione, si documentée et enrichie de nombreux examens histologiques.

L'auteur a ajouté à son travail plus de 50 photographies de malades, et 6 tableaux de coupes histologiques qui illustrent les 18 observations qu'il rapporte.

Il est imposible d'analyser cette remarquable monographie qui met au point la question de la blépharoplastie.

Digitized by Google

Disons seulement que par la variété des cas, par la diversité des méthodes et par la conscience avec laquelle il a pratiqué les examens histologiques, l'auteur mérite les plus grands éloges.

N° 4. Juin 1901.

Étude comparative entre la cocaïne naturelle et la cocaïne artificielle, par les Drs Carmelo Lazzaro et V. Traina. — L'auteur de ce travail a voulu savoir si la cocaïne préparée artificiellement présentait quelque différence avec la cocaïne préparée avec de la coca. Son but était de connaître l'origine de certains accidents attribués à la cocaïne artificielle. Ses conclusions sont négatives, et sont appuyées sur des expériences concluantes. Les voici :

1° Il n'y a aucune différence au point de vue chimique entre la cocaïne naturelle et la cocaïne artificielle.

2° Leurs effets sur les animaux à sang chaud sont identiques.

3° Leur pouvoir anesthésique sur l'homme a lieu à doses égales.

La cocaïne artificielle peut donc être employée sans crainte et remplacer la cocaïne naturelle.

Sur l'usage de l'ichtyol dans certaines formes de trachome; étude clinique, par le Dr Cl. Bialetti. — L'auteur fait d'abord un historique rapide de l'usage de l'ichtyol en thérapeutique générale, puis en oculistique. Des études qu'il a entreprises sur ce médicament, il conclut qu'il agit comme réducteur sur les microbes des sacs conjonctivaux et joue sur eux le rôle d'antiseptique. Ce serait de plus un puissant vasoconstricteur capable d'éclaircir les pannus cornéens en diminuant le calibre de leurs vaisseaux origine de l'inflammation et par suite de l'opacité. Dans les cas de trachome, il calme les manifestations douloureuses qui l'accompagnent d'ordinaire, mais n'agit pas cependant comme les anesthésiques.

Sans le croire un remède du trachome en général, l'auteur pense que l'ichtyol peut rendre des services surtout dans les cas de trachome à réaction vive, avec pannus cornéen, et même ulcère.

Le médicament s'emploie comme l'a indiqué Ebeson : cautérisation de la conjonctive pendant quelques secondes sans trop presser les tissus, avec la solution suivante :

Ichtyol amnoncial.....	50 gr.
Eau distillée.....	40 gr.
Glycérine.....	10 gr.

Puis lavage à l'eau distillée.

Digitized by Google

La cure des kératites à hypopyon à la clinique oculistique du professeur Albertotti, de Modène, par le Dr MONESI, assistant. — Voici la pratique suivie par le professeur de Modène.

1° Lavages des culs-de-sac conjonctivaux avec une solution faible de sublimé à 1 pour 5,000.

2° Compresses chaudes ou vaporisations chaudes.

3° Position horizontale avec occlusion des deux yeux, pour favoriser la résorption de l'exsudat.

4° Si le pus persiste, opération de Sœmisch et parfois cautérisation galvanique antérieure.

N° 5. Juillet.

Anévrysme intraorbitaire d'origine traumatique. Ligature, guérison, par le D. NICOLINI. — Observation fort intéressante d'exophtalmos pulsatile d'ordre traumatique qui vient compléter les études de Sattler, et les cas plus récents encore de notre maître le Dr Despagnet cités dans la thèse de notre ami le Dr Rascalon (de Charleville). La ligature qui put être pratiquée fit cesser les phénomènes subjectifs si gênants pour les patients. Mais le globe oculaire s'atrophia et la palpation fit encore reconnaître les battements au fond de l'orbite.

Sur l'exophthalmos pulsatile. Rupture par contre-coup de la carotide interne dans le sinus caverneux; observation clinique avec considération médico-légale, par le Dr CALDERARO. — A propos d'un cas d'exophtalmos pulsatile dû à un coup de pointe de parapluie, le Dr Calderaro se livre à une étude historique et critique des plus intéressantes sur cette affection.

L'observation qu'il rapporte est remarquable par les points suivants :

1° Il a suffi d'un traumatisme léger en apparence sur l'orbite droite pour produire la rupture par contre-coup de la carotide gauche dans le sinus caverneux.

2° Cette dernière leçon a été la cause de l'exophtalmie pulsatile de l'œil gauche.

3° L'affection n'est pas justiciable d'une intervention chirurgicale.

N° 6. Août.

Structure et pathologie des voies lacrymales chez l'homme, par le prof. CIRINCIONE. — Après quelques notions d'anatomie des voies lacrymales, le prof. Cirincione aborde la thérapeutique de

Digitized by Google

leurs affections. Il passe en revue les maladies des canalicules ou abcès du sac, et indique d'une façon sommaire la conduite à tenir dans les différents cas.

La conjonctivite granuleuse en Ligurie, Etude prophylactique, par le Dr D. Basso.

N° 7. Septembre et Octobre.

Considérations cliniques et critiques sur quatre opérations de Motais dans la blépharoptose congénitale, par le prof. de Vicentiis, et le Dr P. Grosselli. — Les auteurs rendent compte de quatre cas de blépharoptose opérés par le procédé de Motais. Des photographies prises avant et après l'opération indiquent les résultats obtenus, qui sont en général très satisfaisants. Dans le regard en haut, la paupière s'élève autant du côté opéré que du côté sain.

Angiome caverneux de l'orbite, par le Dr L. Polignani. — Voici en résumé cette intéressante observation.

Femme de 42 ans mariée, 4 enfants, pas d'antécédents familiaux de tumeurs. L'affection actuelle remonte à six ans.

L'œil droit devint exophthalme sans douleurs. La vue bonne jusque-là diminua peu à peu.

Un oculiste consulté à ce moment parla d'une tumeur dure non mobile située vers la paroi interne de l'orbite droit, derrière le bulbe. On soupçonna la syphilis. Traitement mercuriel. Amélioration légère dans les symptômes.

Le prof. de Vicentiis voit la malade à ce moment et diagnostique une tumeur orbitaire et conseille l'opération.

Elle entre alors dans le service du prof. Sbordone, à Naples.

Existence d'une tumeur située en arrière et en dedans du globe qui refoule le globe et abaisse le bord palpébral inférieur. Les mouvements du globe sont conservés; l'excursion en dedans est seulement diminuée à droite.

A la palpation on sent sur la paroi interne de l'orbite une tumeur allongée, à surface inégale, dure, élastique. Pas de fluctuation, ni souffle, ni pulsation. La compression de la carotide ne modifie pas la tumeur, pas plus d'ailleurs que le sommeil, le décubitus.

Pas d'hypertrophie thyroïdienne.

OD. V. = 0,1.

Réaction pupillaire bonne.

A l'examen ophtalmoscopique, on trouve une légère hyperémie papillaire avec dilatation des veines. Tonus normal.

Digitized by Google

Pour éclairer le diagnostic on pratique une ponction exploratrice, on retire un liquide sanguinolent et on porte le diagnostic d'angiome caverneux.

L'opération fut pratiquée et on dut énucléer l'œil en même temps.

Suites opératoires bonnes, prothèse oculaire.

L'examen histologique fut pratiqué et indiqua qu'on était bien en présence d'un angiome caverneux.

L'auteur termine par quelques considérations sur ces variétés de tumeurs et sur les cas décrits jusqu'ici.

N° 8. Novembre-Décembre.

Sur les cornes palpébrales, recherches par le prof. CIRINCIONE. — L'auteur apporte six observations personnelles de cornes palpébrales et fait une revue historique et critique des cas connus jusqu'ici de cette curieuse affection.

Sur le retard de la cicatrisation des plaies cornéennes chez les vieillards opérés de la cataracte, par le Dr BASSO. — Le retard de la cicatrisation chez les opérés de cataracte préoccupe à juste titre les praticiens. Le Dr Basso apporte une contribution à cette étude. Pour lui, ce retard est dû uniquement à l'inertie des tissus et la cautérisation dans ces cas peut rendre des services. Si après une semaine la plaie cornéenne ne se cicatrise pas, on devra se résoudre à la cautérisation qui agit d'une façon efficace en attirant vers la cicatrice les leucocytes et le plasma.

Prof. I. HIRSCHBERG. **Katalog der Bucher**, Sammlung, 1 vol. in-8, 434 pages, Berlin, 1901. — M. le prof. Hirschberg nous a fait l'honneur de nous adresser le catalogue des ouvrages de sa bibliothèque relatifs aux maladies des yeux. C'est un magnifique volume de près de 450 pages, accompagné d'un double répertoire alphabétique des matières et des auteurs.

Une courte préface de l'éminent professeur informe les oculistes que cette bibliothèque est à la disposition de tous les spécialistes et qu'elle est destinée à devenir la propriété de la Société médicale de Berlin. Ce catalogue, le plus complet de ceux qui existent sur l'ophtalmologie n'est d'ailleurs qu'un travail préparatoire à une bibliographie complète qui paraîtra plus tard.

Il nous faut louer ici sans réserve l'ordre et la clarté de la disposition du livre. Grâce aux deux index liminaires on peut rapidement trouver l'ouvrage qu'on désire. L'auteur a divisé son catalogue en trois parties; la première, historique, comprend les

Digitized by Google

périodes de l'antiquité, moyen âge, renaissance et temps modernes; la deuxième renferme la liste des ouvrages traitant de l'ophtalmologie proprement dite (journaux, livres classiques, monographies des affections diverses, chirurgie, hygiène, etc.). La troisième partie est consacrée à l'optique physique et mathématique.

Mais si nous devons féliciter l'auteur de son catalogue et de sa générosité qui en met les ouvrages à la disposition des ophtalmologistes, que dire de la persévérance, de l'effort continuel qu'il a dû faire pour réunir une aussi importante bibliothèque.

M. le prof. Hirschberg a donné là un bel exemple et c'est un titre nouveau de gloire qu'il ajoute à ses importants travaux. Puissent tous les Maîtres de la spécialité suivre ses traces.

Ajoutons qu'une dédicace tendrement pieuse consacre le livre à la compagne fidèle et dévouée qui surveilla les travaux du Maître.

Dr A. Beauvois.

BIBLIOGRAPHIE ET REVUE DES JOURNAUX

A propos de l'énucléation de l'œil et des méthodes destinées à la suppléer (*Deutsche med. Wochenschrift*, 5-12 juillet 1900). — Schmidt-Rimpler donne une statistique de la clinique ophtalmologique de Gœttingue : dans le cours des dix dernières années cette opération a été pratiquée 160 fois pour des affections diverses, l'exentération (éviscération) 149 fois, la névrectomie optico-ciliaire 26 fois. En comparant la rapidité de la guérison entre affections de même espèce, on voit que l'énucléation donne les résultats les plus prompts, la névrectomie les plus lents. Cette différence est surtout marquée quand il s'agit de traumatismes récents (de 8 1/2 à 15 1/2 jours.)

Au point de vue de l'influence de l'ablation de l'œil sur la marche d'inflammations sympathiques déjà existantes, on constate que l'iritis sympathique séreuse jouit d'un meilleur pronostic que l'iridocyclite plastique avec synéchies. Dans la moitié des cas, on peut enrayer les accidents par l'intervention sur l'œil primitivement malade, d'où cette règle qu'il est préférable de n'enlever ce dernier que dans les cas où toute fonction visuelle est abolie. Comme dans le cas contraire il peut arriver, si l'on n'énuclée pas, que l'œil atteint d'ophtalmie sympathique sera en dernier ressort plus compromis que l'autre, il faut procéder de préférence à un traitement médical (frictions d'onguent napolitain ou injections de

Digitized by Google

sublimé). En tous cas, on observe souvent des guérisons inespérées et l'absence d'accidents sympathiques, ce qui démontre l'existence d'une action nocive non encore connue provoquant ces accidents.

L'auteur n'est pas partisan de l'étiologie microbienne pour l'ophtalmie sympathique; elle est du reste contredite par de nombreux faits cliniques et expérimentaux.

L'énucléation semble la meilleure opération quand il s'agit d'éviter l'ophtalmie sympathique; la plus défectueuse intervention consiste dans la névrectomie, car il est possible avec elle de voir des nerfs de nouvelle formation pénétrer dans l'œil et devenir la cause de troubles irritatifs réflexes.

L'exentération est facile à exécuter, même pour un non-spécialiste, et le moignon est plus volumineux qu'avec l'énucléation : elle est indiquée dans les cas de choroïdite suppurée; on évite avec elle l'entrée du pus dans la cavité orbitaire et la possibilité d'une méningite. Chez l'enfant, on préférera aussi cette opération, qui met à l'abri des déviations de croissance du squelette de la face.

Les indications de la névrectomie doivent être limitées : on ne l'utilisera que dans les cas où l'ophtalmie sympathique consécutive est fort peu probable, d'où le précepte de s'en abstenir dans tous les cas où il s'agit d'un corps étranger. S'il existe de la cyclite, il est de même inutile de s'adresser à ce genre d'opération, car la forme de l'œil n'est jamais conservée dans ce cas et il est alors préférable d'intervenir de façon à permettre au malade le port d'un œil artificiel.

La chirurgie des sinus de la face dans ses rapports avec la chirurgie de l'orbite, par le Dr Georges LAURENS (*Congrès internat. des Sc. méd.*, Paris, 1900). — L'auteur étudie les relations *anatomiques*, *cliniques* et *opératoires* entre les sinus de la face et les cavités orbitaires. M. Laurens a opéré 5 malades atteints de sinusites fronto-ethmoïdales, ou d'ethmoïdites isolées avec fistulation orbitaire, phlegmon consécutif et ayant déjà subi antérieurement de multiples interventions. Il a toujours obtenu dans ces cas une véritable cure radicale, grâce à la technique chirurgicale qu'il emploie et qu'il expose.

Longue incision curviligne partant de la queue du sourcil, contournant la racine du nez et se terminant un peu en dedans de la commissure interne. Section jusqu'à l'os de toutes les parties molles. Puis hémostase soigneuse du cercle artério-veineux périorbitaire avec résection du nerf sus-orbitaire. Tous les organes (muscles, ailerons ligamenteux, poulie du grand oblique) s'insérant à la paroi interne, sont détachés; le globe de l'œil est récliné

Digitized by Google

en dehors avec un écarteur mousse. Bien éviter de sectionner avec la rugine des artères ethmoïdales antérieures qui constituent la limite supérieure du champ d'action pour la gouge; en attaquant au-dessus, on risque de pénétrer dans la boîte cranienne. On a alors sous les yeux la lame papyracée de l'ethmoïde souvent cariée. On l'effondre à la curette et on peut travailler dans tout l'ethmoïde antérieur. Cette voie permet l'accès dans le canal naso-frontal et par suite, dans le sinus frontal. Lorsque celui-ci est infecté et qu'il a déjà subi plusieurs opérations, le meilleur procédé pour obtenir la cure radicale, est d'effondrer toute sa paroi antérieure. Dans 3 cas, M. Laurens a dû réséquer l'arcade sourcilière et une partie de la voûte de l'orbite pour atteindre de profonde diverticules. L'auteur draine toujours par la voie orbitaire quand il n'y a pas de pus dans le nez. Le résultat esthétique est parfait dans le cas de fistule ethmoïdale, la cicatrice est à peine apparente et se confond avec le sourcil. Dans la résection de la voûte de l'orbite, il persiste un enfoncement plus ou moins accusé. Jamais l'auteur n'a observé de troubles de motilité oculaire, ni de strabisme après l'opération.

Hémato-lymphangiome de la conjonctive palpébrale, par S. Baudry et G. Carrière (de Lille). — L'histoire du malade rapportée par les auteurs est des plus intéressantes.

D..., âgé de 13 ans, est venu consulter, le 12 janvier 1900, pour une gêne qu'il éprouvait sous la paupière supérieure droite.

Il a été atteint, l'année dernière, d'une conjonctivite catarrhale simple des deux yeux qui a guéri en une huitaine de jours.

On constate sous la paupière supérieure droite, une petite tumeur d'un brun rougeâtre, lisse, de consistance molle, du volume d'une grosse lentille, reliée par un pédicule étroit à la conjonctive du bord supérieur du tarse.

L'ablation de la petite tumeur est faite au ras de son implantation conjonctivale.

Le petit malade est revu le 8 octobre. Il n'y a aucune récidive et on constate une légère dépression cicatricielle.

L'examen histologique a été pratiqué par M. *Carrière*, et en voici le résultat.

La tumeur a été fixée dans l'alcool et incluse dans la paraffine, débitée en coupes minces, colorées par l'hématéine alunée, alcool picrique ou éosine, et par le bleu de méthylène polychrome.

A un faible grossissement, la tumeur est nettement lobulée et ses lobes sont irréguliers, et séparés par du tissu conjonctif riche en vaisseaux. Les lobes ont un aspect caverneux.

On ne voit que peu de noyaux, et certaines cellules en semblent dépourvues; mais, en revanche, on trouve dans quelques-uns des

Digitized by Google

figures mitosiques. Bref, cet endothélium présente tous les caractères de celui qui tapisse les lymphatiques : ce sont des cavités lymphatiques de néoformation, comme le prouvent les préparations traitées par l'imprégnation argentique. On trouve 1 ou 2 lobules dans lesquels prédominent ces cavités lymphatiques. Les lobules sont constitués par des néoformations vasculaires sanguines et lymphatiques semblables en tout aux hématolymphangiomes, dont le point de départ était le tissu conjonctif sous-muqueux. (*Revue générale d'ophtalmologie*, dirigée par M. Dor, de Lyon, et le Dr Mayer à Paris, 31 janvier 1901.)

PITRES. **Sur un cas de tumeur du pédoncule cérébral droit et de névrite optique.** — Leçon recueillie par M. LAUBIE.

OBSERVATION I. — Marie X... est âgée de 35 ans. Elle a joui jusqu'en 1898 d'une excellente santé. Rien ne permet de supposer qu'elle ait eu la syphilis. Mariée à 21 ans, elle a eu deux enfants bien portants. Son mari avait contracté des habitudes d'ivrognerie, ce qui le rendait méchant. Il battait sa femme. Vers la fin de 1898, après avoir reçu à maintes reprises des coups de poing sur la tête, elle devint sujette à des céphalées violentes, qui devinrent continues et d'une telle intensité que la malade a dû abandonner tout travail. Bientôt elle s'est aperçue que sa vue baissait notablement; le côté gauche de sa face était moins mobile que le côté droit, et son membre supérieur gauche s'affaiblissait progressivement.

Elle est entrée à l'hôpital de Bordeaux le 17 mars 1898. L'examen a révélé l'existence de quatre symptômes dont la constatation nous a conduit à poser très fermement le diagnostic de *tumeur intracranienne siégeant dans le pédoncule cérébral du côté droit.*

Ces quatre symptômes sont :

1° Une *céphalée* sourde, profonde, diffuse, s'exacerbant par accès, surtout mais non pas exclusivement nocturnes, et devenant par moments assez intense pour arracher à la malade des gémissements plaintifs.

2° Une *névrite optique* bilatérale avec turgescence des vaisseaux papillaires et diminution de l'acuité visuelle plus accentuée du côté droit, où elle est réduite à 1/10, que du côté gauche, où elle n'est amoindrie que de 1/5.

3° Une *paralysie dissociée de la troisième paire* du côté droit, caractérisée par la dilatation permanente de la pupille droite et l'impossibilité de porter en haut le globe de l'œil correspondant;

4° Une parésie légère de certains muscles de la moitié gauche du visage et du membre supérieur gauche. Au visage, la parésie portait seulement sur les muscles faciaux inférieurs (orbiculaire

Digitized by Google

des lèvres, buccinateur, etc.). Au membre supérieur, l'affaiblissement était surtout marqué à la main et à l'avant-bras.

Observation II. — La céphalée, quand elle revêt les caractères signalés chez notre malade, quand elle est profonde, contusive, tenace, quand elle persiste, sans atténuation notable, pendant des mois, quand elle s'exacerbe spontanément au point de donner lieu à des gémissements plaintifs le jour, à des cris hydrencéphaliques la nuit, elle indique une tumeur intracranienne.

Dans l'espèce, nous devons penser qu'elle dépend d'une tumeur intracranienne parce qu'elle est associée à une névrite optique, et que la névrite optique, très rare dans les lésions inflammatoires des méninges, est très commune dans les tumeurs intracraniennes. Elle est surtout fréquente lorsque ces tumeurs siègent à la base du cerveau, au voisinage des ventricules, sur la couche optique, l'espace perforé antérieur ou postérieur, la région pédonculaire; mais elle peut aussi se montrer, quoique plus rarement, dans les cas de néoplasme du centre ovale ou de l'écorce des hémisphères cérébraux ou du cervelet. De telle sorte que, si notre malade n'avait que de la céphalée et de la névrite optique, nous pourrions bien affirmer l'existence d'une tumeur de l'encéphale, mais nous ne serions pas en mesure d'en préciser le siège.

Les symptômes de localisation nous sont fournis par la paralysie dissociée de la troisième paire du côté droit et l'hémiparésie facio-brachiale gauche.

On dit de la paralysie d'un nerf qu'elle est *totale* ou qu'elle est *dissociée*, selon qu'elle porte sur tous les muscles qui tirent leur innervation du nerf intéressé ou sur une partie seulement de ces muscles.

Le nerf de la troisième paire se distribue, au muscle releveur de la paupière supérieure, à tous les muscles du globe de l'œil, sauf le droit externe, et le grand oblique, et aux fibres lisses du muscle ciliaire et de l'iris. Lorsque sa paralysie est *totale*, elle se manifeste par l'inertie simultanée de tous ces muscles, c'est-à-dire par la chute de la paupière supérieure (paralysie du releveur), par l'impotence à porter le globe de l'œil en haut, en bas et en dedans (paralysie des muscles droit supérieur, droit inférieur et droit interne), et par la dilatation permanente de la pupille (paralysie des filets ciliaires). Lorsqu'elle est *dissociée*, elle ne frappe qu'une partie de ces muscles. Chez notre malade, par exemple, le droit supérieur et les filets ciliaires sont complètement inertes, tandis que le releveur de la paupière, le droit interne, le droit inférieur et le grand oblique ont intégralement conservé leur contractilité.

La pathogénie de ces deux variétés de paralysie de la troisième paire n'est pas du tout la même. La paralysie totale est ordinaire-

Digitized by Google

ment provoquée par des lésions portant sur le tronc du nerf moteur oculaire commun; il est très exceptionnel qu'elle résulte de la destruction du noyau d'origine de ce nerf. La paralysie dissociée, au contraire, dépend presque toujours de lésions nucléaires; et si, théoriquement, il est logique d'admettre qu'elle puisse être la conséquence d'altérations périphériques inégalement distribuées sur les branches terminales du nerf, l'observation démontre que cette éventualité se trouve très rarement réalisée. En fait, dans la grande majorité des cas, c'est au-dessus des rameaux et du tronc nerveux, dans le noyau même d'origine de la troisième paire, c'est-à-dire dans la région supérieure du pédoncule, sous le plancher de l'aqueduc de Sylvius, qu'il faut en chercher la cause.

Le mécanisme de sa production s'explique d'ailleurs aisément si l'on se rappelle la structure de ce noyau. Il n'est pas constitué, comme on le supposait naguère, par un amas de substance grise anatomiquement et fonctionnellement homogène. Il est composé de plusieurs petits groupes cellulaires, juxtaposés, mais autonomes, dont chacun préside à la motilité de l'un des muscles innervés par le moteur oculaire commun.

On y reconnaît, tout d'abord, deux parties nettement distinctes : l'une, antéro-supérieure, formée par deux groupes de cellules de taille moyenne qui paraissent être les centres des mouvements des muscles ciliaires et de l'iris; l'autre, postéro-inférieure, plus volumineuse, à laquelle certains anatomistes donnent le nom de noyau principal et qui renferme plusieurs amas de cellules petites (noyau d'Edinger-Westphal), moyennes (noyau de Darkschewitsch) ou grandes (noyau de Lernheimer), dont les différents groupes commandent les mouvements du globe de l'œil et du releveur de la paupière.

L'indépendance fonctionnelle de ces divers groupes cellulaires est établie sur des bases solides. Les expériences de Hensen et Wœlker ont montré qu'en électrisant sur des points très limités le territoire d'origine de la troisième paire, on pouvait faire contracter isolément la pupille, le releveur de la paupière supérieure, le droit supérieur, le droit inférieur ou le droit interne. D'autre part, il résulte des recherches histologiques de Van Gehuchten, Marinesco, Paccetti, etc., que la section isolée de l'une des branches terminales du moteur oculaire commun détermine des phénomènes de chromatolyse, non pas indifféremment dans toutes les cellules du noyau de la troisième paire, ni même dans quelques cellules disséminées çà et là dans toute la masse de ce noyau, mais seulement dans un des petits noyaux secondaires, toujours le même pour la section d'un même filet terminal. Enfin, la méthode anatomo-clinique a définitivement tranché la question. MM. Kahler et Pick, Siemerling, Panegrossi, etc., ayant soigneu-

Digitized by Google

sement examiné au microscope les pédoncules cérébraux de malades atteints, pendant leur vie, de paralysies dissociées de la troisième paire, y ont trouvé des altérations limitées, dont la distribution topographique était en rapport étroit et constant avec la nature des paralysies oculo-pupillaires constatées du vivant de ces malades.

Ces notions aujourd'hui acquises à la science expliquent comment un néoplasme, comprimant la partie supérieure du pédoncule ou en détruisant un à un les éléments constitutifs, donne habituellement lieu à des paralysies dissociées de la troisième paire.

Ces paralysies n'ont cependant pas une valeur séméiologique absolument démonstrative, puisque, ainsi que je vous le disais tout à l'heure, il n'est pas impossible qu'elles soient quelquefois provoquées par des névrites périphériques. Pour avoir le droit d'affirmer que, chez notre malade, la lésion provocatrice de la paralysie partielle de la troisième paire est bien d'origine nucléaire, il nous faudrait donc trouver quelque raison décisive de nature à écarter toute incertitude. Cette raison, nous la trouvons dans la parésie de la face et du membre supérieur du côté gauche, c'est-à-dire du côté opposé à la paralysie dissociée du moteur oculaire commun. La coexistence d'une paralysie de la troisième paire d'un côté avec une paralysie de la face et des membres du côté opposé constitue, en effet, un syndrome très connu et très caractéristique des lésions massives du pédoncule : le *syndrome de Weber* ou *paralysie alterne pédonculaire*. Sa pathogénie est des plus simples. Au voisinage du point où se trouvent réunis les noyaux d'origine de la troisième paire cheminent les fibres du faisceau pyramidal. Supposez qu'une tumeur détruise ou comprime les noyaux en question, il y aura beaucoup de chances pour que son action s'étende jusqu'au faisceau pyramidal voisin, et comme les fibres de ce faisceau s'entre-croisent au-dessous du pédoncule, les unes, celles du facial inférieur, vers la partie moyenne de la protubérance, les autres, celles des membres, à la partie inférieure du bulbe, la lésion en question déterminera : 1° une paralysie directe du moteur oculaire commun causée par la destruction du noyau d'origine de ce nerf, et 2° une paralysie croisée de la face et des membres provoquée par la compression du faisceau pyramidal.

Si la lésion siégeait un peu plus bas, dans la protubérance, au niveau des noyaux d'origine du facial et du moteur oculaire externe, elle donnerait lieu à une autre variété de paralysie alterne : la variété dite du type Gubler-Millard, dans laquelle c'est le facial d'un côté et les membres du côté opposé qui se trouvent simultanément atteints.

Digitized by Google

Je n'ignore pas que, d'ordinaire, dans les paralysies alternes de l'un ou de l'autre de ces types, les membres du côté opposé à la lésion provocatrice sont généralement paralysés tous les deux, tandis que chez notre notre malade le membre inférieur était complètement épargné. Mais cela ne suffit pas pour enlever sa signification clinique à la distribution alterne des paralysies constatées chez elle. Nous avons affaire à un cas où la compression du faisceau pyramidal est incomplète, et où, par suite, le syndrome de Weber est fruste, voilà tout. Il existe déjà dans la science plusieurs observations du même genre. Il en existe même quelques-unes où la paralysie portait seulement sur le moteur oculaire commun d'un côté et les muscles faciaux de l'autre, les membres ayant intégralement conservé leur motilité, et où, cependant, à l'autopsie, on trouva des hémorragies ou des tumeurs de la moelle allongée. M. le professeur Raymond [1], qui a eu l'occasion d'observer un de ces cas et l'a pris pour sujet d'une de ses toujours intéressantes leçons cliniques, en cite six ou sept autres semblables, empruntés à divers auteurs.

La paralysie alterne fruste ou partielle a donc la même signification clinique que la paralysie alterne complète ou totale. Dans le cas particulier qui nous occupe en ce moment, on en doit déduire que la tumeur, dont la céphalée et la névrite optique révèlent l'existence chez notre malade, occupe la région supérieure du pédoncule cérébral droit.

La nature de cette tumeur est plus difficile à déterminer que son siège. A cause de l'âge de la malade on a le droit de croire qu'il s'agit d'un gliome ou d'un gliosarcome.

Conformément aux prévisions, la malade est morte dans l'après-midi du jour où cette leçon a été faite. Son autopsie fut pratiquée le lendemain. Elle fit découvrir à la base de l'encéphale, dans le point où le pédoncule cérébral droit s'enfoncer dans la masse centrale de l'hémisphère, une tumeur gliomateuse, du volume d'une petite pomme, de consistance molle, presque gélatineuse, s'enfonçant avec l'expansion pédonculaire jusque dans la couche optique, et se prolongeant en dehors vers la pointe du lobe sphénoïdal. Pas de méningite diffuse ni de foyer d'hémorragie; mais la substance cérébrale de la presque totalité de l'hémisphère droit était plus molle que celle de l'hémisphère gauche. Le néoplasme avait envahi la bandelette optique droite et la moitié droite du chiasma des nerfs optiques. Le tronc du moteur oculaire commun droit était appliqué sur la face inférieure interne de la tumeur. — Il

1. Raymond. Clinique des maladies du système nerveux, année 1895-1896. XXXIIe leçon : *Sur un cas de paralysie alterne limitée à la face.* Paris, 1897, p. 677.

Digitized by Google

était légèrement aplati, mais ne paraissait pas dégénéré à l'œil nu. L'examen microscopique n'en a pas été pratiqué. (*Journal de médecine de Bordeaux*, 13 janvier 1901.)

THÉRAPEUTIQUE OCULAIRE ET FORMULAIRE

PAR

Le Dr GALEZOWSKI

Injections sous-cutanées de gélatine comme moyens hémostatiques dans les hémorragies rétiniennes, par le Dr GALEZOWSKI. — C'est en 1896, que les premières recherches ont été faites sur l'action hémostatique de la gélatine.

Les docteurs Lancereaux, d'une part, et le docteur Cybulski de l'autre, ont démontré qu'en faisant des injections sous-cutanées plusieurs fois répétées, on parvenait à arrêter non seulement des hémorragies des tissus musculaires, mais aussi à faire cesser des hémoptysies.

Profitant de ces renseignements, j'ai eu l'idée de l'expérimenter dans les hémorragies intraoculaires soit traumatiques, soit spontanées et les résultats que j'en ai obtenus ont été on ne peut plus satisfaisants.

Voici la manière dont on doit employer ces injections, ainsi que sa composition :

Rp. Gélatine . . . . . 1 gr.
Eau distillée. . . . . 100 gr.

Cette solution doit être stérilisée par une ébullition de deux à trois heures à la température de 100°. L'injection devra être faite trois fois dans la journée pendant deux à trois jours consécutifs.

Dr GALEZOWSKI.

Sur le collyre d'adrénaline et sur son action anti-congestive dans les affections oculaires, par le Dr GALEZOWSKI. — L'extrait de la capsule surrénale possède un principe contractile spécial sur le système vasculaire des muqueuses nasales et oculaires, comme nous l'avons déjà démontré à plusieurs reprises dans nos publications précédentes.

Longtemps la capsule surrénale a été expérimentée en Amérique sous forme d'extrait dans les maladies congestives des bronches et du nez.

Le Dr Takamine (de New-York) a réussi après de nombreuses

Digitized by Google

recherches, à en isoler un corps cristallisé, tout à fait pur, possédant des propriétés antihémorragiques très caractéristiques, et auquel il a donné le nom d'*adrénaline*.

De mon côté, j'ai cherché à utiliser cet alcaloïde organique sous forme de collyre dans l'œil, et je suis parvenu à lui découvrir les qualités exceptionnelles qui donnent une valeur très précieuse dans le traitement de certaines affections oculaires chroniques congestives. Ces affections sont les suivantes : 1° Sclérites rhumatismales; 2° Rétinites hémorragiques; 3° Thromboses rétiniennes; 4° Embolies rétiniennes trophiques capillaires.

Le mode de préparation de l'adrénaline a été publié dans différents ouvrages professionnels : nous nous sommes occupés de perfectionner ce procédé, avec MM. Petit et Alboui, et nous avons réussi à préparer une solution d'adrénaline titrée au 1/1000e qui donne toutes les réactions chimiques et physiologiques du produit décrit par Takamine.

Au point de vue chimique, *l'adrénaline* est un corps très intéressant, surtout par les belles réactions colorées qu'il donne au contact de certains métaux et d'une façon aussi intensive que possible. La plus belle de ces réactions, indiquée par Takamine, est la couleur émeraude que donne le perchlorure de fer. Cette couleur tourne au rouge par la soude ajoutée avec précaution, et au lilas si on interpose du sel mercurique entre les deux réactions.

L'action physiologique locale, la plus intéressante pour l'oculistique, est l'action vaso-constrictive : quelques gouttes de solution au 1/1000e, ou mieux du collyre dont nous donnons la formule ci-dessous, déterminent rapidement une ischémie qui persiste souvent de trente à soixante minutes.

Voici sa formule :

Chlorhydrate d'adrénaline de Petit. . . .	0 gr. 01
— de Cocaïne	0 gr. 05
— de pilocarpine	0 gr. 01
Eau distillée.	10 grammes

Le collyre d'adrénaline, à l'état frais, est à peine coloré, mais il s'oxyde rapidement, en se colorant en brun plus ou moins foncé : il faut donc conserver le collyre à l'abri de l'air et de la lumière.

Le chlorhydrate d'adrénaline Petit nous a donné, au point de vue de l'action thérapeutique, de meilleurs résultats que l'extrait aqueux de glandes surrénales et nous le recommandons d'une manière toute particulière. Dr GALEZOWSKI.

Le Gérant : FÉLIX ALCAN.

6086. — L.-Impr. réunies, B, rue Saint-Benoît, 7. — MOTTEROZ, dir.

Digitized by Google

F. DESPAGNET

C'est avec une profonde émotion que nous venons annoncer aujourd'hui à nos lecteurs, la mort prématurée de l'éminent secrétaire du *Recueil d'ophtalmologie*, le Dr F. Despagnet. Il a succombé le 11 août 1902, à l'âge de 48 ans, aux suites d'une pleurésie qui l'a terrassé en quelques semaines, malgré sa robuste constitution et les soins éclairés et dévoués qui l'ont entouré. Le Dr Despagnet disparaît en pleine activité scientifique, et après avoir atteint l'apogée de sa brillante carrière médicale. Il sera, nous n'en doutons pas, vivement regretté de ses nombreux amis et de tous ses confrères, qui ont été à même d'apprécier à leur juste valeur son talent de praticien et ses rares qualités d'administrateur et d'organisateur.

Pour notre part, nous avons eu la bonne fortune de l'avoir à nos côtés, d'abord comme assistant, ensuite comme chef de clinique, à notre clinique de la rue Dauphine, où, pendant quatorze ans, il nous a apporté le concours de son infatigable activité, de sa vive intelligence et de son dévouement.

Digitized by Google

Non content d'avoir acquis les qualités d'un excellent praticien et d'un très adroit opérateur, il a voulu consacrer une grande partie de son travail à l'étude des questions éminemment scientifiques de notre spécialité, en publiant plusieurs ouvrages d'un grand intérêt pratique et théorique.

Sa thèse, parue en 1887, et intitulée: *l'Irido-choroïdite suppurative dans le leucôme adhérent de la cornée*, bien qu'étant le premier de ses travaux, dénote déjà un esprit très cultivé, très épris de vérité scientifique, et renferme des aperçus tout à fait nouveaux sur la maladie qui en fait le sujet.

Puis viennent les nombreux travaux qu'il a publiés dans le *Recueil d'ophtalmologie* depuis 1887 jusqu'à 1901.

Nous citerons entre autres :

Rapport entre les maladies des yeux et les maladies du nez, travail publié en collaboration avec le Dr Lubet-Barbon.

Du curettage du sac lacrymal.

De la névrite optique héréditaire.

Exophtalmos pulsatile de l'œil droit consécutif à une fracture de la base du crâne, en collaboration avec M. le Dr Piqué.

Artérite infectieuse des deux yeux dans l'impaludisme.

De l'asepsie opératoire, etc., etc.

Enfin son *Traité des maladies des yeux*, publié en collaboration avec notre éminent confrère, M. le Dr Nimier, est un véritable document scientifique, dans lequel il a su réunir et exposer pratiquement toute la science ophtalmologique moderne, ainsi que le résultat de ses nombreuses recherches, et l'énoncé de différents procédés opératoires et des modifications personnelles qu'il y a apportées.

Ses qualités d'organisateur, son activité et son bagage scientifique l'eurent bien vite désigné pour les fonctions de secrétaire annuel (1888-1891), puis de secrétaire général (1892-1897) de la Société d'ophtalmologie de Paris.

Il fut, pendant plusieurs années, attaché comme oculiste

Digitized by Google

aux Chemins de fer de l'État, et à l'hôpital de Saint-Germain-en-Laye.

La croix de la légion d'honneur lui avait été donnée en 1894, en récompense des services distingués et dévoués qu'il avait rendus dans l'exercice de ces diverses fonctions.

Il passait ses étés à Biarritz où il pratiquait également, et où il avait su se faire une très grande clientèle.

Pour le *Recueil*, la mort de M. le Dr Despagnet est tout particulièrement une perte sensible, car il faisait partie de notre journal depuis 1884. D'abord secrétaire adjoint, avec M. le Dr Parent, il devint secrétaire général en 1886, et, depuis cette époque jusqu'à ces temps derniers, c'est-à-dire pendant plus de dix-sept ans, il ne cessa jamais de s'occuper du journal avec un zèle et un dévouement dont nous garderons toujours un souvenir reconnaissant.

Tel est le passé du Dr Despagnet, passé si bien rempli, et qui faisait présager d'un si long et si brillant avenir; il meurt en pleine force de l'âge, en pleine éclosion de ses facultés intellectuelles, et loin d'avoir rendu tous les services que la Science et l'Humanité étaient encore en droit d'attendre de lui!

Au nom de toute la rédaction du *Recueil d'ophtalmologie* et de son distingué éditeur, M. Alcan; en mon propre nom, j'envoie ici à notre regretté collaborateur un suprême et reconnaissant adieu.

Dr GALEZOWSKI.

Digitized by Google

GLAUCOME PAR SUITE DE L'IRITIS AIGUË

PAR

Le Dr STRZEMINSKI (de Wilna)

Une dame de 50 ans fut atteinte vers le 12 novembre 1901 d'une iritis rhumatismale de l'œil gauche. Le 15 novembre l'affection se présentait dans son *summum*. L'iris de l'œil gauche était dépoli, verdâtre; on observait une forte injection périkératique; l'humeur aqueuse était troublée. L'ophtalmoscope et l'éclairage oblique ont démontré dans la partie antérieure du corps vitré de fines opacités floconneuses. Photophobie, larmoiement, sensibilité accentuée de la région ciliaire au toucher; affaiblissement de la vision en rapport des troubles mentionnés. La malade se plaignait d'une intense douleur dans le globe oculaire qui s'irradiait vers la tempe et le front. La sensibilité de la cornée n'était pas diminuée.

Les jours suivants apparurent les dépôts en forme de points sur la membrane de Descemet et un trouble diffus dans la substance de la cornée. La pupille, qui avait été fortement rétrécie et immobile, sous l'influence de l'atropine, s'était dilatée modérément en démontrant une synéchie postérieure en haut et en dehors; dans ce même lieu on observait le pigment sur la capsule du cristallin.

La tension de l'œil était abaissée, ce qui, conjointement avec les opacités du corps vitré, indiquait l'affection du corps ciliaire accompagnant l'iritis.

Le traitement, à côté du général, était celui qu'on applique habituellement dans l'iritis : l'atropine, l'onguent d'Arlt et, pendant les premiers jours, les compresses échauffantes.

Plusieurs jours après j'ai pu constater une amélioration. L'injection périkératique était sensiblement diminuée, l'iris recouvrait sa couleur normale, le trouble de la cornée, de

Digitized by Google

l'humeur aqueuse et vitreuse disparaissait et en même temps la vision s'améliorait; la synéchie mentionnée restait sans changement. Bientôt cependant (le 20 novembre) l'œil droit fut atteint de l'affection qui n'était qu'une répétition de celle qui avait eu lieu dans l'œil gauche. La tension s'abaissait, une synéchie postérieure se forma en haut et en dedans, et survinrent tous les autres symptômes rapportés dans la description de l'affection de l'œil gauche. Presque en même temps suivit l'exacerbation des accidents dans l'œil gauche, sans qu'ils atteignissent le degré qu'il avait présenté auparavant. L'exsudat a occupé la région des deux pupilles.

Bien que les synéchies ne cédassent pas, l'iritis dans les deux yeux commençait après quelque temps à s'améliorer; on pouvait espérer que bientôt l'affection se terminerait. Cependant vers le 13 décembre une nouvelle aggravation apparut dans les deux yeux, plus prononcée dans le droit. L'exsudat dans les pupilles, qui commençait à céder, devint plus intense, surtout dans l'œil droit. Au début les symptômes de cette exacerbation ne différaient pas de ceux de la période précédente de l'affection, mais plusieurs jours après, les accidents de l'iritis se sont mis à se modifier en ceux du glaucome. Cette transformation s'accomplissait si graduellement et si insidieusement, qu'au début elle n'attirait pas l'attention. La tension intraoculaire qui, comme je l'ai mentionné ci-dessus, était abaissée, pendant les améliorations devenait normale; cette fois-ci nonobstant l'aggravation elle n'était pas diminuée. Le trouble du corps vitré et de l'humeur aqueuse a augmenté de même que pendant la première exacerbation. Puis la pression oculaire devint un peu plus grande et continua d'augmenter doucement; l'injection périkératique se faisait plus sombre, la surface de la cornée se recouvrait d'un trouble diffus et présentait l'affaiblissement de la sensibilité. En même temps la vision s'abaissait et on observait le rétrécissement du champ visuel. Les papilles par suite du trouble des milieux réfringents n'étaient pas visibles.

Ces symptômes survenaient dans les deux yeux, cependant en plus fort degré dans l'œil droit, qui avait été atteint pos-

Digitized by Google

térieurement de l'irido-cyclite, mais qui avait présenté une plus grande exsudation dans la région pupillaire.

Ainsi le glaucome se démontrait par l'hypertension, l'assombrissement de l'injection périkératique, le trouble de la surface antérieure de la cornée et la diminution de sa sensibilité. Les pupilles qui restaient sous l'influence de l'atropine, n'étaient pas plus dilatées qu'auparavant. Les accidents mentionnés étaient au début si faiblement accentués et s'installaient si lentement à la place de l'irido-cyclite que ce n'est qu'après plusieurs jours que le caractère de l'affection s'est éclairci.

A la consultation avec le Dr Hlasko il fut résolu d'appliquer la pilocarpine (1 p. 100) et puis l'ésérine (1/2 p. 100) avec la pilocarpine (1 p. 100). Sous l'influence de ces médicaments les symptômes du glaucome ont cédé. La vision de l'œil gauche, bien qu'il ait été atteint le premier de l'irido-cyclite et qu'il ait été atropinisé plus longtemps, présentait une exsudation moins abondante que l'autre œil et redevint presque normale; celle de l'œil droit démontra une grande amélioration. Après l'éclaircissement des milieux réfringents on put constater l'excavation des papilles.

J'ai vu il y a dix ans environ un autre cas semblable. C'était une malade traitée par le Dr Hlasko pour l'iritis, qu'on m'avait amenée, pendant son absence de quelques jours, dans l'accès du glaucome aigu. Le Dr Hlasko lui a pratiqué postérieurement l'iridectomie.

Si nous excluons les cas bien connus du glaucome par suite de synéchie postérieure totale ou d'occlusion totale de la pupille, déterminées par l'iritis, et les cas dans lesquels le glaucome se présente consécutivement à l'iritis séreuse, nous ne trouverons dans la littérature que peu de cas du glaucome provoqué par l'iritis.

M. le professeur Goldzieher, au Congrès international ophtalmologique, à Utrecht, en 1899[1], fit une communication sur ledit sujet. Bien qu'il ait vu tout une série de cas

1. *Centralblatt für praktische Angenheilkunde*, sept. 1899, p. 257.

Digitized by Google

analogues, il n'établit la description de la marche de l'affection que sur cinq cas, qu'il a pu observer pendant un temps prolongé. La syphilis n'était pas dans les antécédents de ces cas. Dans trois cas sur cinq existait un grave rhumatisme, dans quatre une uréthrite blennorragique chronique; un cas était suspect de tuberculose. Dans tous les cas, après un temps plus ou moins prolongé à la suite de la guérison complète du premier accès de l'iritis, il se produisait sans cause apparente une seconde attaque d'iritis qui présentait le même caractère que la première. Il s'agissait de symptômes d'irritation, d'injection périkératique, de productions de légères synéchies. Après quelque temps l'aspect clinique se modifiait brusquement : la tension intraoculaire augmentait considérablement (T = + 3), les douleurs devenaient plus vives, la cornée se troublait, la pupille s'élargissait subitement, apparaissant grisâtre et inéclairable, la vision s'abaissait à la perception lumineuse; il y avait du chemosis et du gonflement palpébral. Goldzieher signale que dans tous les cas la transformation de l'iritis en glaucome était précédée d'une intense exsudation fibrineuse dans le champ pupillaire. La guérison du glaucome était obtenue dans ces cas sans opération par l'instillation de pilocarpine ou d'ésérine et par les applications chaudes. L'auteur rejette la supposition que le glaucome survenait sous l'influence de l'atropine puisque : 1° aucun de ces malades n'avait eu de prédisposition au glaucome, 2° dans la première attaque de l'iritis l'atropine ne provoquait pas d'augmentation de la tension, 3° dans deux cas, dans lesquels il y eut, après la guérison du glaucome un nouvel accès d'iritis, l'atropine amena la guérison sans déterminer à aucun instant de l'hypertonie. Goldzieher conclut que l'exsudat fibrineux en se coagulant obture des voies lymphatiques de retour et produit ainsi un glaucome par rétention. Il ne doute que les autres confrères aient observé des cas de transformation de l'iritis en glaucome, bien qu'ils n'aient pas publié ces cas.

Non seulement l'iritis rhumatismale ou blennorragique peut déterminer le glaucome, mais aussi les iritis ayant une

Digitized by Google

autre origine. Le même Goldzieher[1] un peu plus tard a décrit un cas de glaucome provoqué par l'iritis diabétique suppurative accompagnée d'hypopyon. Après que le glaucome fut guéri par l'iridectomie, revint l'iritis, qui présentait cette fois le caractère fibrineux et a cédé à l'atropine et aux applications chaudes. Goldzieher pense que l'albumine, qui dans le diabète se trouve abondamment dans l'humeur aqueuse, amène la coagulation dans le canal de Fontana et les voies de retour de la sclérotique, produisant mécaniquement l'hypertonie.

Il est hors de doute que les autres iritis peuvent, par un semblable mécanisme, déterminer le glaucome, particulièment l'iritis engendrée par la syphilis qui de soi-même, provoquant des changements dans les vaisseaux oculaires, prédispose au glaucome.

M. le professeur Wicherkiewicz[2] a présenté au Congrès international de Heidelberg, en 1888, un cas caractéristique de glaucome syphilitique ophtalmologique.

Mon cas diffère de ceux de Goldzieher en ce que l'iritis qui a déterminé le glaucome n'était pas précédée par une autre attaque de l'iritis. Du moins il n'y avait nulle trace qui l'aurait indiqué; de même la malade affirmait que jusque-là elle n'avait jamais souffert des yeux. L'autre différence consiste dans la nature de transformation de l'iritis en glaucome. Cette transformation s'opérait sans exaspération des douleurs et sans une grande hypertonie, tandis que chez Goldzieher elle déterminait une exagération des douleurs et une forte augmentation de la pression intraoculaire. Je crois que l'exsudation dans mon cas étant moins intense que chez Goldzieher ne pouvait produire que lentement le glaucome et a provoqué cette affection en forme chronique inflammatoire. Dans les cas de Goldzieher l'exsudat, qui était très abondant, obturait promptement les canaux lymphatiques et amenait le glaucome aigu.

Dr STRZEMINSKI.

1. *Centralblatt für prakt. Augenheilk.*, mars 1901, p. 74.
2. *Liebzehnter period. intern. ophthalmol. Congress*, p. 284.

Digitized by Google

DES OPHTALMIES ÉLECTRIQUES

PAR

Le Dr GALEZOWSKI

L'action de l'électricité sur les yeux n'est pas encore bien définie, et il y a toujours un grand intérêt à connaître tout ce qui se rapporte à ce sujet. Il y a deux sortes d'actions morbides qui résultent de l'effet nuisible de l'électricité sur l'œil : une action traumatique directe, et une action nocive excitante de la lumière sur la rétine.

Quels sont ces accidents, quelle en est la conséquence? c'est ce point que je vais chercher à élucider.

A. Ophtalmie électrique traumatique. — L'œil est exposé, plus que les autres parties de la face, à subir une brûlure directe sur l'organe visuel; ce n'est rien autre chose qu'un simple traumatisme. A la suite d'une imprudence, lorsque l'œil sera exposé à l'action d'un fort courant électrique, il subira des brûlures soit des paupières, soit du globe oculaire lui-même. Il en résultera forcément des plaies plus ou moins profondes de la peau des paupières, et du bord des cils. Le docteur Alexander a décrit un cas semblable dont je rapporte ici le résumé de l'observation [1].

Observation

Un malade, âgé de 42 ans, a reçu un très fort courant électrique sur l'œil, il en est résulté une brûlure très intense du bord palpébral et des cils, qui a déterminé en conséquence un blépharospasme avec une sensation de sécheresse du globe. La nuit suivante le malade éprouva des douleurs

1. Alexander, *Deutsche med. Wochenschr.*, 1900, p. 47.

Digitized by Google

périorbitaires, des brûlures dans le globe et du larmoiement. Ces symptômes étaient provoqués par une conjonctivite traumatique, qui avait disparu après quelques jours de traitement. Le scotome central dont le malade se plaignait, de même que des taches blanches et jaunes, que le malade voyait devant les yeux, disparurent aussi.

B. Amblyopie électrique. — Ce cas est-il un trouble visuel durable, prolongé, provoqué par la lumière intense d'électricité, à laquelle les yeux sont souvent actuellement exposés ?

Telle est la question que je me suis posée bien souvent et je crois très important d'y répondre, d'autant plus que, comme expert au tribunal, je suis quelquefois appelé à donner mon avis.

1. *Absence des lésions matérielles dans le fond de l'œil.* — Pour résoudre ce problème on devra en premier lieu rechercher s'il y a oui ou non des lésions matérielles du côté de la rétine et du nerf optique. Selon moi, il y a des amblyopies sans lésions, et les auteurs qui se sont occupés de cette question n'ont pu distinguer non plus aucune lésion de ce genre.

2. *Photophobie.* — L'excitation de la rétine par la lumière est grave; il y a de la photophobie allant jusqu'à un larmoiement. En même temps on remarque qu'une contraction pupillaire réflexe et irrégulière existe dans les deux yeux, et la réaction de la lumière du jour sur l'œil ne se fait point sentir. En fermant et en ouvrant la paupière alternativement on provoque la dilatation ou la contraction pupillaire normale et égale dans les deux yeux.

3. *Des scotomes centraux*, limités à une zone circoncrite, bien limitée, le plus souvent d'une forme ovale, dépassant le point de fixation, je les ai rencontrés quelquefois.

Ces scotomes ressemblent beaucoup à des scotomes toxiques, et plus particulièrement nicotiniques; ils sont vagues, mal définis, ce qui fait qu'on a souvent de la peine à apprécier leurs contours. Mais ils ne sont nullement persistants et se dissipent peu à peu sous l'influence d'un repos, des applica-

Digitized by Google

tions froides, glacées, et de quelques médicaments calmants, tels que collyre de cocaïne, de dionine et de daturine.

Dans deux cas semblables que j'ai eu à soigner, j'ai eu recours au collyre suivant, qui a été supporté facilement par le malade et qui a calmé rapidement l'excitation nerveuse de la rétine.

Eau distillée de laurier cerise.....	5 gr.
Eau distillée simple.....	20 gr.
Daturine.....	1 milligr.

C. Amblyopie simulée. — Mais si des troubles visuels se produisent quelquefois sous l'action excitante de la lumière vive, il y a aussi dans d'autres cas des exagérations de phénomènes morbides éprouvés par les malades et allant jusqu'à la simulation.

Des faits de ce genre ne sont pas excessivement rares, et pour ma part j'ai connu deux faits semblables.

Dans le premier cas, le malade a été pris d'une conjonctivite lacrymale avec photophobie intense et une sécrétion abondante. Il a attribué le trouble visuel qui en résultait à un effet irritant de la lumière électrique. Je l'ai guéri de sa conjonctivite, mais malgré le rétablissement de l'acuité visuelle normale, il a cru rapporter son trouble de la vue à l'effet irritant de la lumière électrique.

Dans le second cas l'amblyopie électrique simulée avait une apparence d'une réelle gravité, et qui pouvait entraîner La Maison de commerce où le jeune homme travaille, à une très grande responsabilité et à une grande indemnité.

Le jeune homme, qui prétend avoir perdu presque totalement la vue, par l'effet d'une décharge très forte d'électricité employée pour les projections lumineuses, quitta la maison où il travaillait et ne voit pas, dit-il, suffisamment pour se conduire. C'est à peine s'il voit le jour et la lumière d'une lampe ; et pourtant, l'intérieur de l'œil est sain, la papille et la rétine sont normales, et la pupille conserve sa contractilité normale aussi bien dans l'impression de la lumière directe ou réflexe.

Digitized by Google

Il prétend ne pas apercevoir la lumière de la lampe placée immédiatement à côté du point de fixation, et pourtant la pupille se contracte par l'impression de la lumière latérale. De plus, en faisant passer et repasser subitement la lumière d'une bougie sur le même champ visuel, j'ai surpris sa curiosité et l'œil s'est tourné subitement vers le point lumineux et la pupille s'est contractée au moment où l'œil s'était tourné du côté de la bougie.

Il se fait conduire par sa femme, disant qu'il est complètement aveugle, et cependant à un moment donné il a pris avec une grande certitude et précision le bras de sa femme au moment où il devait s'en aller.

C'était donc une *amblyopie simulée* et non réelle dans les yeux atteints d'une simple conjonctivite sans importance. Cette amblyopie a été imaginée par l'individu qui croyait ainsi obtenir une indemnité en rapport avec la gravité de sa cécité presque complète.

Widmark croit qu'une ophtalmie électrique réelle peut être provoquée par une concentration des rayons ultraviolets que contient la lumière électrique. Si ce fait était vrai, il suffirait de porter des lunettes en cristal de roche, ou des lunettes bleu clair pour que l'absorption de ces rayons se fasse constamment pendant la fixation de cette lumière. Peut-être y aurait-il quelque avantage à adapter les vues faibles et sensibles aux éclairages de lumière vive, électrique.

D. L'AMBLYOPIE PAR LE SATURNISME CHEZ LES ÉLECTRICIENS. — Des troubles de la vue peuvent survenir chez les ouvriers électriciens, employés dans une fabrique d'accumulateurs électriques. Il se produira chez ces individus des troubles analogues à ceux qu'on voit se développer par un empoisonnement plombique.

Au cours de la dernière séance du conseil d'hygiène de la Seine, M. Proust[1] a signalé une cause de saturnisme qui avait passé jusqu'ici inaperçue en France. Il a pu observer plusieurs cas de saturnisme chez des ouvrières électriciennes

1. Proust, *Le saturnisme chez les électriciens* (*Lyon médical*).

Digitized by Google

employées dans une fabrique d'accumulateurs pour automobiles électriques.

Ces femmes malaxent une pâte à base d'oxyde de plomb et en enduisent de petites baguettes qu'elles frappent dans un moule ou dont elles enlèvent les bavures en les passant dans un anneau.

Ces accidents avaient déjà été signalés en Allemagne et en Suisse chez les ouvriers qui fabriquent des électrodes.

M. Proust a proposé de comprendre les fabriques d'accumulateurs électriques parmi les établissements classés, et de rechercher s'il n'y aurait pas moyen d'apporter dans les procédés de fabrication des modifications capables d'éviter la reproduction de ces accidents.

Le conseil supérieur d'hygiène a adopté les conclusions de M. Proust et des études nouvelles sont faites à cet égard.

Traitement. — Pour combattre les différents accidents électriques provoqués par la lumière électrique, il faudra avoir recours aux moyens différents que nous indique la chimie, aussi bien que la pratique tirée de l'expérience et des observations antérieures.

Déjà Emrys-Jones[1] avait conseillé l'usage des verres d'urane pour se garantir contre l'action de la lumière vive de l'électricité.

Le prof. Panas recommande l'usage de la pommade à la cocaïne et des compresses froides.

Selon moi, ce qui réussit le mieux dans ces sortes d'irritations traumatiques, aussi bien dans les conjonctivites électriques que dans les photophobies et scotomes, ce sont les douches d'eau pulvérisée de quatre à cinq minutes, trois ou quatre fois par jour, sur les yeux ouverts, à l'aide d'un pulvérisateur à vapeur. La préparation dont on se servira pour ces pulvérisations, sera composée d'une solution de bromure de sodium et de dionine que l'on versera dans le petit godet de l'appareil.

1. Emrys-Jones, *The ophth. Review*, 1883, p. 106.

Digitized by Google

Voici la formule de cette solution :

Eau distillée.....	275 gr.
Eau de laurier-cerise.....	25 gr.
Dionine.....	30 centigr.
Bromure de sodium.....	1 gr.

On appliquera en outre sur les yeux atteints de cette photophobie des sacs en caoutchouc (du modèle que l'on trouve chez Collin, 6, rue de l'École-de-Médecine), remplis de glace pilée, deux ou trois fois par jour pendant une dizaine de jours, et le mal sera enrayé.

Dr GALEZOWSKI.

OPÉRATION DE LA CATARACTE MORGAGNIENNE

PAR

Le Dr A. BOURGEOIS (de Reims)

On rencontre la cataracte morgagnienne environ une fois sur 250 cas de cataracte : ce qui fait une proportion de 4 pour 1000. Elle n'est donc pas fréquente. Toutefois, il peut arriver que l'on reste quelque temps sans en voir une seule, et que successivement plusieurs malades, atteints de cette forme de cataracte, viennent se faire opérer. Chaque fois que j'ai eu à intervenir dans une cataracte morgagnienne, j'ai eu présent à l'esprit le travail publié par le Dr G. Martin (de Bordeaux).

Ce travail intéressant, intitulé « Une complication post-opératoire de la cataracte de Morgagni », a été l'objet d'un rapport présenté par le Dr Parent à la Société d'Ophtalmologie de Paris. Ce rapport est inséré dans le *Recueil d'Ophtalmologie* de l'année 1901, page 665.

L'une des conclusions de ce travail est que « l'opération

Digitized by Google

de la cataracte morgagnienne entraîne des accidents qui lui sont propres et qu'il faut savoir éviter. »

Je pense qu'il est bon d'insister sur ce point; car les ouvrages récents de chirurgie oculaire n'en disent pas un mot : ce qui est une lacune et ce qui peut laisser supposer que la cataracte morgagnienne n'est pas susceptible de se comporter autrement pendant l'opération qu'une cataracte ordinaire.

Dans son travail, Martin montre la nécessité de faire à la capsule du cristallin une ouverture suffisante pour permettre la sortie du noyau et indique que l'emplacement de cette ouverture doit être périphérique. Ce sont les deux points importants à retenir.

En effet, dans la cataracte morgagnienne, si l'on n'y prend garde, le kystitome, à peine en contact avec la cristalloïde, entame cette membrane; le liquide s'échappe aussitôt; la capsule affaissée n'offre plus alors aucune résistance; si bien que la simple piqûre faite au kystitome ne peut plus être agrandie. Dans ces conditions, la cataracte ne peut se frayer un passage à travers l'incision cristalloïdienne, et, pour peu qu'on insiste, le corps vitré risque d'être expulsé.

Mais, même avec une ouverture suffisante de la capsule, si cette ouverture a été pratiquée à la partie inférieure ou au centre, les pressions exécutées pour extraire le cristallin ne parviennent qu'à le pousser dans le cul-de-sac supérieur de la cristalloïde. Il faut donc que l'incision capsulaire soit périphérique et placée à la partie supérieure.

Enfin, il y a lieu de songer dans la cataracte morgagnienne, comme dans toutes les cataractes régressives, au peu de solidité de la zonule : ce qui implique l'obligation de faire la kystitomie avec la plus grande douceur. Dans l'une des observations de Martin, le lendemain de l'opération la cristalloïde était engagée dans la plaie cornéenne, en même temps que le ligament suspenseur.

Partant de ces données, voici comment sera pratiquée l'opération de la cataracte morgagnienne.

Il est bien entendu que le diagnostic a établi nettement que l'on est en présence de cette forme de cataracte. Ce serait

Digitized by Google

une faute, grosse de conséquences, de n'apercevoir le noyau morgagnien qu'à l'instant où il va falloir l'extraire.

La mobilité du noyau cristallinien attire particulièrement l'attention. Au moment de l'examen du malade, à l'éclairage oblique, on aperçoit ce noyau, sous forme d'un corps globu leux jaune ambré, situé à la partie inférieure du sac capsulaire. Sa teinte tranche nettement sur l'aspect laiteux des corticales liquéfiées. Lorsque la tête du malade est inclinée en arrière, le noyau, obéissant aux lois de la pesanteur, disparaît; il reparaît lorsque la tête est replacée verticalement.

Lorsque l'on a affaire à un malade docile, l'extraction simple est possible. S'il s'agit d'un malade remuant, on procédera comme cela sera indiqué plus loin.

L'incision de la cornée est pratiquée selon les règles classiques. Bien que le noyau, de petites dimensions, n'exige pas une grande plaie pour son passage, il n'y a aucun inconvénient à faire une section cornéenne semblable à celle des autres cataractes. Après l'opération, l'iris rentre très bien, d'autant mieux qu'il ne reste aucune corticale (il s'agit toujours d'un malade tranquille).

Le temps le plus important de l'opération est la kystitomie. Il faut employer un kystitome à lame saillante et bien tranchante. L'instrument est introduit comme d'habitude. Arrivé sur la cristalloïde, au niveau de la partie supérieure du bord pupillaire, on entre franchement et l'on décrit dans la membrane capsulaire une petite incision parallèle au bord de la pupille.

J'ai employé avec avantage, pour le même usage, l'aiguille-serpette de Galezowski. On l'introduit, comme le kystitome, le dos tourné du côté de la pupille, la pointe légèrement relevée. On pénètre dans la cristalloïde au côté interne; puis on fait une incision, en cheminant de droite à gauche, et en restant le plus près possible du bord supérieur de la pupille. A la sortie, l'instrument est placé comme pour l'entrée. Ce petit procédé est tout à fait recommandable. Il permet de faire à coup sûr la discision de la cristalloïde, telle qu'elle est, à juste titre, préconisée par Martin.

Digitized by Google

Le temps de l'extraction s'exécute très simplement. Les pressions doivent être prudentes. Il est bon, à la sortie, de retenir un peu la cataracte avec la curette, afin qu'elle ne soit pas expulsée brusquement, comme le noyau d'une cerise pressée entre deux doigts.

Dans les opérations de cataracte morgagnienne que j'ai pratiquées, j'ai eu la chance de tomber sur des malades faciles. J'ai obtenu chaque fois un résultat rapidement brillant. La pupille reste parfaitement noire, sans aucun débris et sans aucune menace de cataracte secondaire. De plus, l'iris rentre bien, et l'on ne constate ensuite aucun accollement à la cicatrice cornéenne. L'absence de hernie irienne et même de menace de polapsus doit certainement être attribuée à l'expulsion de tout le contenu du sac capsulaire. L'une des causes de la hernie de l'iris est, on le sait, la poussée de cette membrane par le gonflement des corticales restées après l'extraction.

Je ne pense pas qu'il soit prudent de tenter l'extraction combinée dans la cataracte morgagnienne : car le moindre mouvement du malade, au moment de la section de l'iris, peut provoquer la déchirure de la capsule et l'expulsion brusque du cristallin, avec tous ses dangers. Si l'on doit opérer un sujet remuant, il faut s'y prendre de la façon suivante : on fait une incision peu étendue à la partie inférieure de la cornée, et l'on pratique une petite iridectomie; après la kystitomie, le noyau s'engage facilement, en raison de sa petitesse, dans la section cornéenne. C'est ce procédé qui est conseillé dans l'ouvrage de Galezowski et Daguenet, *Diagnostic et traitement des affections oculaires*, page 391.

On peut voir, par ce travail, que les considérations présentées par Martin, il y a quelques années, valaient la peine d'être rappelées. Elles ne seront pas sans utilité pour ceux qui se trouveront aux prises, pour la première fois, avec une cataracte de Morgagni.

Dr Bourgeois.

Digitized by Google

ABAISSEMENT DE LA CATARACTE

MÉTHODE ET OBSERVATIONS

PAR

Le Dr A. BOURGEOIS (de Reims)

L'abaissement de la cataracte ne doit pas être complètement abandonné, tout en restant un procédé d'exception. Il a des indications déterminées : crainte d'hémorragie expulsive, menace d'infection, indocilité du malade (déments, alcooliques invétérés), bronchite chronique, crainte d'issue du corps vitré (iris tremblant, subluxation du cristallin).

Deux opérations d'abaissement, faites en 1897 et en 1900, ayant été suivies, un mois après, de perte de l'œil par glaucome aigu, il a semblé qu'il serait utile de pratiquer, au préalable, une iridectomie préventive du glaucome. Cette iridectomie se fait huit ou quinze jours avant l'opération définitive. Il n'est pas nécessaire qu'elle soit étendue; mais il faut qu'elle soit bien périphérique.

L'abaissement est effectué par ponction externe de la sclérotique, à 5 millimètres de la cornée et un peu au-dessous de son méridien horizontal, avec une aiguille à cataracte sans arrêt et bien affilée.

Le malade doit être opéré assis, dans la chambre noire avec projection d'un bon foyer lumineux. Cette position seule évite la réascension du cristallin. Opérer de la main droite pour l'œil gauche, et de la main gauche pour l'œil droit. L'aiguille arrivée dans le champ pupillaire, pour abaisser la cataracte, on porte le manche de l'instrument en avant, puis en haut, en invitant en même temps le malade à diriger son œil en haut. On maintient la cataracte quelques instants, pour qu'elle ne remonte pas. L'opération terminée, on applique un pansement sur le seul œil opéré. Le malade ne doit pas être mis au lit.

Digitized by Google

L'abaissement, avec iridectomie préalable, a été pratiqué dans 3 cas où il était indiqué. Le résultat a été tout à fait satisfaisant, sans aucune menace de glaucome. La première opération remonte à plus d'un an, la deuxième à onze mois, la troisième à cinq mois. Il semble donc que la méthode puisse être conseillée, lorsque la nécessité de l'abaissement s'imposera.

Dr Bourgeois.

PARALYSIE FACIALE

ET

PARALYSIE DES MOUVEMENTS ASSOCIÉS DE LATÉRALITÉ DES GLOBES OCULAIRES DU MÊME COTÉ

EXAMEN ÉLECTRIQUE

PAR

MM. Alphonse PÉCHIN et Félix ALLARD

Qu'il s'agisse de paralysie des mouvements oculaires associés de latéralité seulement, ou que ce symptôme soit accompagné d'autres phénomènes paralytiques, on se trouve généralement en face de réelles difficultés pour établir un diagnostic topographique, difficultés dues en partie à ce que nos connaissances sur les centres coordinateurs des globes oculaires ne sont pas précises.

Quand les phénomènes paralytiques paraissant dériver d'une lésion organique s'éloignent cependant du tableau clinique habituel, et, de plus, évoluent chez un sujet hystérique, alors la difficulté d'interprétation du syndrome devient très grande.

C'est précisément un cas analogue que nous avons pu étudier dans le service de notre maître, M. le professeur Brissaud, et que nous devons à son obligeance de pouvoir vous rapporter.

Digitized by Google

Observation

Femme de 46 ans.

Antécédents héréditaires. — Père et mère morts. Rien à noter dans ces antécédents héréditaires.

Antécédents personnels. — Vers l'âge de 3 ans, abcès aux bras et au cou. Des cicatrices subsistent; on en remarque une derrière l'oreille, au niveau de l'angle du maxillaire inférieur gauche.

En 1870, son mari est malade. Elle même devient hypocondriaque; ne veut ni rire ni parler.

En 1873, à Strasbourg, troubles mentaux qui ont duré trois mois. Elle ne savait, dit-elle, ce qu'elle disait ni ce qu'elle faisait. A cette époque, elle est abandonnée par son mari. Les chagrins domestiques l'ont beaucoup éprouvée. Crises de larmes fréquentes. Souvent sommeil insurmontable.

En 1881, abcès du sein.

En 1883, opérée à Laënnec pour prolapsus utérin. Trois fausses couches. A eu six enfants dont un seul vivant. Les autres sont morts en bas-âge à la suite de méningite et de convulsions.

En octobre 1899 (à l'âge de 44 ans), trouble subit de la vision pendant qu'elle tricotait. Elle dut quitter son ouvrage parce qu'elle ne pouvait compter les mailles. Quelques jours après, elle remarque une déviation de la bouche. Depuis, contractions involontaires des lèvres chaque fois qu'elle éprouve une impression pénible.

Le 20 novembre 1899, elle entre à la Pitié dans le service de M. Babinski; elle y reste environ sept mois. Pendant ce laps de temps, elle aurait eu des crises nerveuses fréquentes, dix, douze fois par semaine, avec hallucinations visuelles et auditives.

En 1900, vers le 15 juillet, elle entre à l'Hôtel-Dieu; y séjourne environ 15 jours, puis va consulter à la Salpêtrière pour rentrer à l'Hôtel-Dieu en mars 1901.

Digitized by Google

État actuel. — Paralysie faciale gauche, complète, totale. La peau du front et de la joue est absolument lisse, l'œil gauche plus ouvert que le droit; la bouche légèrement déviée à droite et attirée en haut. La contraction du frontal et du sourcilier est impossible à gauche; l'occlusion complète de l'œil gauche ne peut se faire; pendant le sommeil une partie du globe oculaire reste découverte et malgré cette lagophtalmie partielle il n'y a pas eu de kératite neuro-paralytique. Pas d'épiphora.

Légère déviation de la langue et de la luette à gauche (côté paralysé).

L'examen électrique a donné les résultats suivants :

Aucune modification dans les membres et le tronc.

A la face augmentation considérable des excitabilités faradique et galvanique du tronc nerveux du facial, de ses trois branches et de tous les muscles de la face.

Diminution de la sensibilité farado-cutanée.

Céphalée fréquente. Bourdonnements d'oreille, surtout à droite. Hémianesthésie du côté gauche s'étendant à la face. Anesthésie pharyngée. Point ovarien à droite.

Marche spéciale, spasmodique; la malade frotte le sol avec les pieds qu'elle a peine à soulever.

Pas de modifications des réflexes rotuliens. Réflexe du *fascia lata* conservé. Absence du signe de Babinski.

Examen oculaire. — Paralysie du mouvement associé de latéralité dans le regard à gauche. Les globes oculaires ne dépassent pas la ligne médiane; on doit mentionner que pour l'œil droit une modification s'est produite dans ces derniers jours. Cet œil entre un peu en adduction par des mouvements nystagmiformes. L'œil gauche s'arrête toujours dans l'axe dit primaire; il n'y a pas d'abduction. Conservation de la convergence. Lorsque la malade ferme l'œil droit et qu'elle regarde une ligne tracée sur une feuille de papier blanc, elle ne tarde pas à avoir de la diplopie, puis de la polyopie. Elle a, en outre, de la vision colorée; une ligne noire lui apparaît bordée d'un liséré rouge et jaune; elle voit avec intermittence deux arcs-en-ciel superposés. La di-

Digitized by Google

plopie monoculaire avec troubles du sens chromatique (érythropsie et xanthopsie) et vision d'arcs-en-ciel (iridopsie) s'est manifestée constamment à des examens répétés.

Anesthésie tactile cornéenne complète. Hypoesthésie conjonctivale, palpébrale et bulbaire de l'œil gauche.

Le champ visuel paraît rétréci, mais son examen est rendu très difficile parce que la malade a une crise chaque fois qu'on procède à cet examen. Cette crise est caractérisée par une douleur frontale suivie de contractions des membres supérieurs, rejet de la tête en arrière; elle se termine par des baîllements et des hoquets; on la fait cesser en frappant les régions latérales du cou avec la main. Cette crise apparaît également lorsqu'on fixe l'attention de la malade et lorsqu'on électrise la région frontale gauche.

Fond d'œil normal. Pas de névrite optique. Pas d'amaurose, ni d'amblyopie.

Malgré les stigmates généraux de l'hystérie et la diplopie monoculaire, nous ne sommes pas disposés à admettre qu'il s'agisse ici d'une paralysie faciale hystérique. La participation du facial supérieur n'exclut pourtant pas absolument l'hystérie. Dumontpallier[1] disait en 1891 : « A une autre époque, on niait l'existence de paralysies hystériques. Aujourd'hui on l'admet pour le segment inférieur de la face. Un jour peut-être on observera cette paralysie pour le segment supérieur et pour les deux segments inférieur et supérieur simultanément ».

Or, cette prévision s'est réalisée et on peut citer entre autres observations celles d'Oppenheim[2], 1 cas de Lépine[3] et 1 cas de Gnauck[4].

Cependant dans la paralysie faciale hystérique, il s'agit plutôt de parésie portant sur le facial inférieur, parésie souvent bilatérale (Chantemesse)[5], en tous cas paralysie moins

1. Dumontpallier, *Soc. méd. des hôpit.*, 9 janvier 1891.
2. Oppenheim, cité par Gasnier, in *Thèse Paris*, 1892-1893.
3. Lépine, *Lyon méd.*, 1897, p. 449.
4. Gnauck, *Soc. méd. de Berlin*, 30 janvier 1899.
5. Chantemesse, *Soc. méd. des hôpit.*, 24 octobre 1890.

Digitized by Google

accusée que ne l'est ordinairement la paralysie faciale, surtout de cause périphérique, parésie mobile, très marquée un jour, beaucoup moins accusée le lendemain ou quelques jours après (Ballet)[1].

Nous ne retrouvons pas ces caractères chez notre malade dont la paralysie totale est très accentuée et s'est maintenue telle dès le début jusqu'à maintenant. Elle offre de plus une exagération de la contractilité électrique, alors que dans l'hystérie il n'y a pas de modification de cette contractilité.

Pour la paralysie oculaire, comme pour la paralysie faciale, nous rejetons l'étiologie hystérique, non pas que l'hystérie ne puisse donner naissance à une paralysie associée. M. Parinaud qui a fait une étude très complète de ce sujet admet cette paralysie, mais il n'en rapporte pas d'observations et nous n'en connaissons pas nous-mêmes. Les troubles musculaires oculaires de l'hystérie consistent en blépharospasme, clignotement des paupières (*nictitatis*), ptosis pseudo-paralytique, troubles de l'accommodation et de la convergence, nystagmus et strabisme par contracture ou paralysie des droits externes ou internes. La paralysie de tous les muscles intrinsèques et extrinsèques a été signalée par Bœder[2], l'ophtalmoplégie hystérique étant caractérisée par la perte des mouvements volontaires et la conservation des mouvements réflexes et devenant ainsi une paralysie systématique (Ballet, Babinski)[3].

Si nous envisageons maintenant l'hypothèse d'une lésion organique, nous avons à rechercher si cette paralysie est périphérique ou cérébrale et dans ce dernier cas centrale ou corticale.

Bien que nous ayons en faveur d'une origine périphérique : 1° l'aspect clinique d'une paralysie totale intéressant la totalité des muscles de la face et le peaucier du cou et 2° le signe de Bell (quelle que soit d'ailleurs l'interprétation

1. Ballet, *Soc. méd. des hôpit.*, 24 octobre 1890.
2. Bœder, *Zur Kasuistik der hysterie* (Klin. Monatsb. für Augenheilkunde, 1891. p. 361).
3. Ballet et Babinsky, *Soc. méd. des hôpitaux*, octobre et novembre 1892.

Digitized by Google

pathogénique que nous donnions à ce signe, que nous le considérions avec Campos[1] et Köster[2] comme un phénomène physiologique plus apparent dans la paralysie faciale ou que nous voyions en lui, avec P. Bonnier[3], un désarroi dû à une irritation nucléaire des oculo-moteurs, irritation provenant elle-même d'une irritation labyrinthique); cette origine périphérique se trouve nettement en désaccord avec l'exagération des contractilités électriques, avec l'absence de modifications qualitatives de l'excitabilité galvanique (réaction de dégénérescence) dans une paralysie datant de un an et demi; et, enfin, avec l'absence de névralgies qui, souvent, accompagnent la paralysie d'origine périphérique.

Il n'y a pas lieu de nous arrêter à l'hypothèse d'une lésion siégeant au niveau de la cicatrice que nous avons signalée derrière l'oreille. Cette cicatrice est large, mais la peau, en cette région, est très mobile, non adhérente; il ne peut être question d'une lésion ayant intéressé le facial en cet endroit. Et d'ailleurs il faudrait, en outre, admettre un second siège pour une autre lésion qui expliquerait les troubles oculaires. Tout cela est bien invraisemble.

Une lésion centrale ne va pas avec l'absence d'hémiplégie et avec la paralysie du facial supérieur.

Enfin, la paralysie totale, jointe à l'absence d'hémiplégie, est exclusive d'une lésion siégeant dans l'écorce, bien qu'en faveur de l'origine corticale nous ayons la contractilité électro-musculaire qui est conservée et même exagérée.

Nous nous trouvons donc ainsi amenés à admettre que cette paralysie faciale totale, offrant l'aspect clinique de la paralysie faciale périphérique et évoluant chez une hystérique, est due à une lésion cérébrale ni centrale, ni corticale, mais à une lésion siégeant dans les tubercules quadrijumeaux ou leur voisinage.

1. Campos, *Gaz. hebd. de méd. et de chir.*, 14 novembre 1897.
2. Köster, *Münchner med. Wochenschrift*, 1898, p. 1203 et *Progrès médical*, 12 février 1898.
3. P. Bonnier, *Gaz. hebd.*, 19 novembre 1897 : Troubles oculo-moteurs dans la paralysie faciale périphérique, et *Revue neurologique*, 1898, p. 236 : le signe de Bell dans la paralysie faciale périphérique.

Digitized by Google

Et ce qui va nous confirmer ce diagnostic topographique, c'est que le même siège mésocéphalique nous expliquera également, et par une seule lésion, la paralysie associée dans le regard à gauche, l'hémiophtalmoplégie horizontale, pour employer l'heureuse expression de M. Brissaud.

Cette paralysie oculaire s'expliquerait mal par une lésion nucléaire, par cette raison que le caractère fondamental des paralysies appelées nucléaires est d'être non pas associées, mais dissociées. De plus, une lésion destructive du noyau commun du facial et du moteur oculaire externe et du noyau propre du facial entraînerait la dégénérescence du nerf et se traduirait du côté des yeux par du strabisme permanent et du côté de la face par des modifications qualitatives et quantitatives des excitabilités électriques.

La lésion doit intéresser les centres coordinateurs, régulateurs des mouvements associés; ces centres sont extranucléaires, supranucléaires.

Ce centre mésocéphalique est démontré par les descriptions anatomo-pathologiques de Wernicke et Steffen[1], Henoch[2], Thompsen et Bristow[3].

Tout récemment, MM. le professeur Raymond et Cestan[4] rapportaient deux observations anatomo-cliniques dans lesquelles il s'agissait d'un tubercule de la partie supérieure de la protubérance. Dans la seconde observation, on a noté une névrite œdémateuse, névrite qui fait défaut chez notre malade. Cependant, ici aussi, nous admettons une lésion compressive sur la nature de laquelle on ne peut être affirmatif, peut-être de nature tuberculeuse (les antécédents personnels nous permettent d'y penser), intéressant les faisceaux longitudinaux postérieurs.

Les données anatomo-pathologiques, la clinique et l'ana-

1. Wernicke et Steffen, *Berl. Klin. Woch.*, 1876, n. 227.
2. Henoch, cité par Teillais, in *Congrès d'ophthalmologie de Paris*, 1899, p. 405.
3. Bristow, *Brain.*, July 1883.
4. Raymond et Cestan, *Revue neurologique*, 1901, p. 70.

Digitized by Google

tomie sont d'accord sur ce point. Nous sommes donc autorisés à placer là le siège de la lésion qui expliquera à la fois la paralysie faciale et la paralysie oculaire[1].

A. Péchin et F. Allard.

MESURE DE L'ACUITÉ VISUELLE

PAR DES FIGURES DE CONFUSION

PAR

Le Docteur A. BOUCHART

L'origine de ce travail réside dans l'intention de construire une échelle pour illettrés, et aussi une échelle se rapprochant des conditions les plus simples de mesure du sens lumineux joint à la faculté isolatrice; ces deux éléments étant généralement compris, sans être séparés, dans la mesure courante de l'acuité visuelle.

Je passerai rapidement sur une échelle constituée par des carrés dans lesquels sont inscrits des barres, verticales ou horizontales; ces carrés de dimensions croissantes depuis 1/2 centimètre, jusqu'à 10 centimètres contiennent de 1 à 5 barres; les traits blancs égalent les traits noirs, c'est-à-dire qu'une bande large de 1 centimètre et blanche est séparée des voisines (s'il y en a 3 au moins) par des barres noires larges également de 1 centimètre. On voit que, en surface, les blancs ne sont pas égaux aux noirs, puisque le nombre des traits noirs est égal toujours au nombre des traits blancs moins un.

Je n'insiste pas sur le dispositif spécial adopté dans le but

1. La malade revue en janvier 1902 est toujours dans le même état. La paralysie oculaire existe dans les mouvements volontaires commandés, comme dans les mouvements involontaires ou réflexes.

Digitized by Google

d'empêcher les soldats (auxquels l'échelle est destinée), de modifier leurs réponses successives d'après les premières, et aussi dans celui de pouvoir présenter deux fois au même sujet le même test pour comparer ses réponses. A cet effet, les carrés étaient disposés dans un ordre quelconque sur une longue bande (pl. I) qui s'enroulait sur deux cylindres, comme une pellicule photographique. Les figures défilaient ainsi devant une ouverture carrée, une seule étant visible à la fois. Grâce aux variations dans le nombre des traits, dans les dimensions du carré, et la possibilité de faire mouvoir la bande vers un bout ou vers l'autre, une mesure exacte et sans simulation possible était ainsi effectuée[1].

Mais il faut reconnaître bien vite que des traits ne sont pas la figure idéale pour mesurer la faculté isolatrice de la rétine, étant très inégaux dans deux dimensions perpendiculaires. Les cercles ont été tour à tour admis, discutés et rejetés; quant aux carrés je leur ferai quelques reproches tenant à leur *lisibilité*, quoique le terme puisse paraître bizarre. Comme le dit M. Sulzer, très fréquemment le sujet dit, ou pourrait dire : « ici je ne distingue plus, je devine ». Le carré est alors « lu » sans être « vu ». En second lieu, le diamètre apparent est sensiblement modifié par les phénomènes d'irradiation, et pour un carré petit et isolé, les dimensions sont très réduites, et aussi la forme est changée; le malade voit quelque chose à bords flous, qu'il sait ou qu'on lui a dit être un carré. Enfin pour la mesure de l'acuité, on ne peut présenter à un sujet un tableau composé de lignes où seront alignés un certain nombre de carrés : on ne peut que demander : « voyez-vous »? Ce qui amène une réponse non démontrée; ou « combien en voyez-vous », et ici on se heurte à l'impossibilité qu'il y a à compter sans danger d'erreur une série de plus de 5 au 6 objets semblables.

La solution à ces difficultés inhérentes aux échelles constituées de carrés m'a paru être dans l'emploi de signes de

1. L'appareil ne peut évidemment « surprendre » que les sujets qui déclarent une acuité visuelle inférieure à l'acuité vraie, mais non une acuité nulle ou très réduite.

Digitized by Google

PLANCHE I.





Digitized by Google

Planche II.







A, boîte rectangulaire, ouverte en *a b* pour laisser voir la bande *c* portée par deux rouleaux 1 et 2 reliés par une corde sans fin *d*, qui permet le mouvement de la bande dans les deux sens (vers le bas ou vers le haut).

Digitized by Google

Planche III.



Digitized by Google

PLANCHE IV.



Digitized by Google

formes variées, qui devront être faciles à confondre, et par conséquent devront être vus nettement pour être nommés ou indiqués avec précision; c'est ce que j'appelle les « figures de confusion » (pl. III et IV).

Le fait énoncé plus haut de la déformation des carrés par l'irradiation est surtout augmenté par le défaut de mise au point de l'œil (trouble de réfraction sphérique de l'œil ou astigmatisme).

J'ai d'abord expérimenté les figures suivantes : le cercle, le carré, et le losange, ou plus exactement le carré dont les côtés au lieu d'être verticaux et horizontaux sont inclinés à 45°, comme ceux que l'on voit sur les jeux de cartes.

Ensuite j'ai ajouté deux ellipses, l'une à axe horizontal l'autre à axe vertical. Naturellement toutes ces figures doivent avoir la même surface pour émettre une quantité de lumière égale. J'ai réalisé cette condition approximativement, mais la solution mathématique que je ne saurais trouver ne me semble pas introuvable : Construire un cercle, ou une ellipse, de même surface qu'un carré donné.

(J'avais aussi sur un premier tableau dessiné des hexagones inscrits dans un cercle, je crois cette figure inutile.)

En général, la distinction nette d'un carré et surtout d'une figure de confusion de même surface, s'est montrée plus difficile que la lecture d'un caractère de Snellen, inscrit dans un carré de même dimension. J'entends la distinction exacte, éprouvée sur toute une ligne comprenant 8 à 15 dessins.

Le contrôle le plus simple de l'acuité se fait en mettant entre les mains du sujet un objet de carton découpé de chaque forme, ou encore un tableau portant un échantillon de chaque figure.

Naturellement, il faudrait une comparaison expérimentale plus étendue avec les optotypes courants ; de même la variation avec l'éclairage et l'adaptation subsiste : au reste je crois qu'on peut admettre un éclairage normal, et tâcher de le réaliser pour toutes les mesures ; sinon il faut en tenir compte.

Digitized by Google

Je n'ai nullement l'idée que ces optotypes sont préférables à d'autres pour l'examen clinique courant, mais pour une mesure exacte et sûre du sens lumineux joint à la faculté isolatrice, le fait que les « figures de confusion » nécessitent d'être vues exactement, donne à ces optotypes une réelle valeur dans certains cas.

Je crois inutile de faire remarquer que j'ai choisi les formes qui apparaissent le plus facilement en déformant avec un verre sphérique (non compensé par l'accommodation) ou un verre cylindrique, les deux figures initiales, le carré et le cercle.

Dr A. Bouchart,
Aide-major de 1re classe, Hôpital militaire de Aïn Beïda.

SOCIÉTÉ D'OPHTALMOLOGIE DU ROYAUME-UNI

(Sept.-déc. 1901) et vol. XXI des *Comptes rendus*.

Analyse par le Dr A. BOUCHART

Wock Dodd. **Nouvelle tumeur de l'orbite.** — Le début se fit dans la paupière supérieure, sous la forme d'un pois, qui avait été enlevé il y a onze ans. Deux ans plus tard apparut une récidive au côté externe de l'orbite; nouvelle opération curative. Enfin deuxième reproduction plus volumineuse, adhérente à l'os, et provoquant l'apparition d'un ganglion préauriculaire. Cette fois l'œil est dévié, et sa vision extrêmement réduite : on fait un curettage de l'orbite. La tumeur qui paraît être un mélange de carcinome et d'épithélioma ulcéré est livrée à une commission pour une étude plus détaillée.

Nettleship. **Ulcère serpigineux de la cornée.** — L'auteur décrit l'affection d'après les 71 cas qu'il connaît dont 12 lui sont personnels : son traitement réside dans une désinfection soignée et énergique à l'aide de la teinture d'iode après ablation des lambeaux noués à la névrose et la détersion de tous les coins qu'ils abritaient. — Teacher Collius demande s'il peut être établi un rapport entre l'âge du malade et l'évolution de la maladie : il a par la paracentèse et l'iridectomie éclairci très souvent des

Digitized by Google

trainées d'infiltration tenace. — Lanford, dans un cas, a vu tous les caustiques ou les cautérisations par la chaleur échouer devant les récidives sans fin. — Lang, après échec de ce genre, réussit par l'iridectomie. — Little (président), a proposé aussi cette opération dans un cas semblable.

F. Thomson. **Kératite du nouveau-né.** — Ce phénomène apparaît après les accouchements au forceps dans les bassins rétrécis et consiste en un trouble plus ou moins opaque que l'on constate quand le gonflement des paupières a disparu. Le trouble d'abord diffus et général se centralise en une barre en général verticale (sauf un cas, où elle fut oblique). Le Dr Wilson qui constata ce dernier cas pense que le forceps presse un moment l'œil contre la paroi nasale de l'orbite. Cette solution paraît difficile à admettre à moins que l'orbite (externe) ne soit extrêmement déprèssible, de plus, les cuillers du forceps ne doivent pas presser sur la région orbitaire.

Little, président, parle le 26 octobre du **glaucome primaire chronique,** dans son discours d'entrée. Après l'éloge de de Grœfe, il traite des palliatifs et en particulier des myotiques. Quoique le mode d'action de l'iridectomie soit encore actuellement discuté, il croit, d'après un certain nombre d'opérés qu'il a pu revoir huit ans après l'intervention que l'iridectomie doit être faite toujours et le plus tôt possible, même pendant les prodromes.

Johnson Tayler. **Ulcère rongeant de la cornée** chez un enfant de 3 ans, ne guérit que par l'acide phénique pur, les collyres à la quinine et à l'atropine, la vaseline iodoformée : en somme un traitement extrêmement énergique.

Lindsday prétend que cette affection, fréquente chez les animaux surtout chez les rats, lui a fourni un microbe spécial.

Ainslie Hudson. **Appareil électrique pour le massage vibratoire.** — L'appareil est simplement un petit moteur portant sur un excentrique un levier articulé donnant un mouvement de va-et-vient, mais les applications en sont intéressantes. Le massage doit produire par ses vibrations un changement moléculaire dans les tissus musculaires et nerveux qui stimule la circulation et la nutrition. Ce traitement essayé seul, ou adjoint à d'autres a toujours montré une action efficace : dans le glaucome, il produit en quelques minutes un abaissement de tension qui dure une heure ou même deux; de même dans 2 cas

Digitized by Google

d'iridocyclite grave dont un consécutif à une extraction de cataracte. Même succès contre la névralgie supraorbitaire, la paralysie d'un muscle externe de l'œil, le néphélion, la kératite parenchymateuse. Cet appareil n'a été essayé que pendant quelques semaines, et demanderait à être éprouvé plus longuement.

Leslie Buchanan présente dans le volume XXI des *comptes rendus* de la Société d'Ophtalmologie du Royaume-Uni un travail considérable sur **l'anatomie pathologique des exsudats inflammatoires du corps vitré.** — On trouve là avec beaucoup de détails une étude basée sur l'examen de plusieurs centaines d'yeux, qui forme un chapitre complet. L'auteur présente l'exsudat depuis sa formation par des cellules formées sur place et non apportées par le sang; puis son accroissement, la formation des vaisseaux, et la prolifération cellulaire qui constituent l'exsudat complet. Ensuite la tranformation fibreuse arrête ce développement, aidée parfois par la disposition de la cause irritante (rarement un microorganisme). Nous voyons aussi la transformation osseuse dans ses phénomènes intimes. L'auteur conclut que l'exsudation subit ici les lois générales auxquelles les tissus oculaires donnent une forme spéciale.

Herbert Mayor trouve sur la **surface de la cornée normale,** sans cocaïne des zones de dépression de plus en plus apparentes quand l'œil est séché et que les larmes font disparaître en apparence et aussi au point de vue optique : néanmoins ces points ne se colorent pas par la fluorescence ce qui permet leur diagnostic avec les desquamations de la kératite ponctuée.

Hauthorne. **Thrombose intracranienne cause de double névrite optique dans la chlorose.** — L'auteur présente plusieurs cas à l'appui de cette opinion. Gowers reconnaît que dans la chlorose on peut trouver l'une et l'autre, sans rapport de causalité : la névrite peut être due aussi bien à la compression qu'à l'infection. Johnson Taylor pense que la névrite était due à une altération du sang puisque la médication ferrugineuse amena la guérison. Jones rappelle un cas de névrite infectieuse, causée par une phlébite de la jambe droite.

Berry. **Traitement des cicatrices cystoïdes après extraction de la cataracte.** — Dans 2 ou 3 p. 100 des cas opérés l'auteur vit se produire la cicatrice cystoïde : son traitement consiste à disséquer un lambeau de conjonctive, cautériser l'orifice, et rabattre le lambeau. La guérison suit toujours.

Digitized by Google

SIMÉON SNELL. **Endothéliome de l'orbite** chez une jeune fille de 19 ans avec dilatation variqueuse des vaisseaux de l'œil. — L'affection débuta par de l'exophtalmie, puis la tumeur devint perceptible sur le plancher de l'orbite. Les mouvements restèrent normaux, sauf ceux d'abaissement. L'extirpation pratiquée à travers la paupière inférieure, conduisit jusqu'au fond de l'orbite; l'œil est redevenu normal.

SNELL. **Eczéma trichophytique de la paupière**, ayant été inoculé par une lésion semblable de la main droite. — Guérison par la pommade à l'oxyde jaune de mercure, ce qui constitue un traitement nouveau.

EDRIDGE GREEN. **Le pourpre visuel rétinien.** — L'auteur trouvant dans la nécessité du repos de la tache jaune entre les moments de vision nette, la preuve de la diffusion du pourpre rétinien dans la direction de la macula, en a cherché la preuve *de visu*. D'abord avec Treacher Collius, sur un singe, il put voir le pourpre rétinien de teinte sombre mais aucune substance chimique ne pouvait le fixer, toutes le détruisaient. Chez d'autres singes, le pourpre pâlissait rapidement à la lumière. Lec Marshall, sur 2 singes tenus deux jours dans l'obscurité, opérés au chloroforme à la lumière rouge, et examinés aussitôt, put voir à la lumière blanche le pourpre visuel étendu partout, mais surtout sur la tache jaune, entre les cônes et non dans leur intérieur, et bientôt pâli et devenu jaune.

LANFORD KNAGGS. **Taches concentriques de choroïde et rétine** dans 4 cas de myopie anormale. — On remarque particulièrement un croissant à bord noir étroit, situé du côté interne, comme un pli de la choroïde et de la rétine sur la sclérotique; les vaisseaux sont là, coudés comme sur un bord d'excavation glaucomateuse. Dans l'atlas de Haab, 1901, une figure semblable est appelée staphylome. L'auteur pense que l'élongation du globe a rompu les points de fixité postérieure des membranes internes qui se sont ensuite plissées.

JESSOP. **Conjonctivite membraneuse.** — Ce nom devrait être substitué à conjonctivite diphtérique, la membrane pouvant être sans bacille de Lœffler.

SIDNEY STEPHENS. **Diphtérie de la conjonctive.** — Dans 43 cas, dit l'auteur, 40 fois des troubles généraux, 42 fois une membrane, et 13 fois la cornée atteinte. Le traitement comportait l'injection d'antitoxine, et les lavages de sublimé au 1/3000e.

Digitized by Google

SOCIÉTÉ DE MÉDECINE DE PHILADELPHIE

SECTION D'OPHTALMOLOGIE

OLIVER. **Cécité par déformation congénitale de l'occiput.** — La tête est raccourcie surtout en haut et en arrière, la motricité de l'œil est normale sauf un léger nystagmus rotatoire, l'œil est en légère exophtalmie, et la cécité est absolue : aucune lésion n'est apparente à l'examen externe où à l'ophtalmoscope; donc la cause est intracranienne, probablement corticale, mais de nature inconnue.

SCHWEINITZ. **Kératite bulbeuse traumatique récidivante.** Décrite sous différents noms par Hansen Grut, von Arlt et Grandclément, cette affection présente surtout de petites vésicules parfois rompues, d'où érosions simples douloureuses, calmées en quelques heures. Le diagnostic doit être fait avec les bulbes sur un œil glaucomateux, ou les vésicules d'herpès. Le traitement doit être énergique.

Risley applique l'iodoforme et la teinture d'iode.

Dr A. BOUCHART.

SOCIÉTÉ DE BIOLOGIE

Séances du 7 et du 14 décembre 1901.

L'**Ibogaïne** est un alcaloïde tout particulier retiré par MM. Dybowski et Landrin, d'une plante que les indigènes du Congo appellent *Iboga*. Il peut être rangé parmi les agents modificateurs du système nerveux. Son action porte tout d'abord sur les centres nerveux. A doses faibles, ses propriétés sont excitantes; *mais à dose excessive*, l'excitation fait place à la stupeur, la respiration est atteinte, les muscles se paralysent, la température s'abaisse, il survient une dépression générale et l'animal meurt dans le collapsus et l'algidité.

M. M. Lambert a étudié l'action physiologique de l'*Iboga* et de l'*Ibogine*. Celle-ci, en injection sous-cutanée, amène une anesthésie locale; en instillation sur l'œil, la solution au centième

Digitized by Google

produit une sensation caustique, puis l'abolition de la sensibilité cornéenne. L'intoxication ibogénique présente une analogie frappante avec celle que produit la cocaïne (*Comptes rendus de l'Académie des sciences*, 1901, p. 748).

Séance du 24 mai 1902.

M. Prévost, au nom de M. Battelli, expose une nouvelle méthode de dosage de la substance médullaire des capsules surrénales. Cette méthode est basée sur l'évaluation de la coloration verte que donne l'extrait capsulaire avec le chlorure ferrique. La solution étudiée doit être diluée jusqu'à ce que l'on n'obtienne plus qu'une coloration verte très faible et passagère quand on ajoute une goutte de perchlorure de fer dans un centimètre cube de la dilution. L'unité colorimétrique étant ainsi établie, il suffit de multiplier le volume de la solution examinée par le degré de dilution obtenu pour avoir l'indication de sa teneur totale en produit actif.

MM. F. Terrien et J. Camus se sont servi, pour déterminer l'état de réfraction de l'œil après la section et l'excitation du sympathique cervical, de la skiascopie qui permet d'y arriver très simplement et très rapidement.

Les expériences ont porté sur le lapin, sur le chien, sur le chat et sur le singe.

En voici les conclusions : 1° l'excitation du sympathique cervical après section donne lieu, dans tous les cas, à une augmentation de la réfraction du côté correspondant. Cette augmentation est légère et varie de 1 D. à 2 D., 50; 2° ce phénomène ne coïncide pas exactement avec la dilatation de la pupille. Il commence un peu après la dilatation et cesse un peu avant que la pupille soit revenue à son état normal. Dr Galezowski.

SOCIÉTÉ DE DERMATOLOGIE

Traitement comparé des lupus tuberculeux étendus par la photothérapie et d'autres méthodes, par M. Danlos. — Depuis l'introduction par Finsen de la radiation lumineuse dans la thérapeutique, depuis la construction du coûteux matériel nécessaire au traitement du lupus par ce procédé, l'opinion tend à se répandre dans le grand public et même dans le monde médical que ce traitement est supérieur à tous les autres et destiné à les remplacer.

Digitized by Google

Sans nier en aucune façon l'utilité de la photothérapie, je crois que l'on peut obtenir *plus rapidement* d'aussi bons résultats par d'autres procédés et, à titre de faits probants, je présente trois malades de mon service.

1° Une jeune femme atteinte de lupus tuberculeux très vaste s'étendant verticalement des sourcils au cou, et transversalement d'une oreille à l'autre. Après avoir subi 233 séances de photothérapie (45 appareil de Finsen, 188 appareil Genoud et Lortet simple ou modifié par Broca), ce lupus est certainement modifié mais il l'est peu et la guérison complète, si elle doit être obenue, nécessitera encore plus de 500 séances.

2° Une femme atteinte également d'un lupus très étendu et que j'ai traité par le procédé que j'ai fait connaître sous le nom de *procédé des couples*. Le lupus occupait toute la moitié droite de la face au-dessous de l'œil, depuis le nez jusqu'à l'oreille, déjà détruite dans sa moitié inférieure. A gauche le lupus occupait la plus grande partie de la joue. Cette malade a été traitée et guérie en deux mois. La cicatrice est lisse et régulière, aussi belle que dans les meilleurs cas traités par la photothérapie. Depuis deux ans la guérison s'est maintenue parfaitement à droite. A gauche, trois tubercules ont reparu depuis peu dans la cicatrice. Cette malade n'a été revue que grâce à un cancroïde développé depuis quelques mois sur la cicatrice lupique de la face à droite, près de la commissure. Ce cancroïde, grand comme une pièce de deux francs, a été guéri au moins provisoirement par curettage et cautérisation au caustique de Filhos.

3° Une femme opérée depuis trois ans par grattage sous le chloroforme, suivi de la cautérisation des surfaces cruentées par le chlorure de zinc en deliquium. Chez cette femme le nez avait disparu, toute la face au-dessus des yeux était envahie et en outre elle portait sur la jambe et la cuisse droite une vingtaine au moins de foyers tuberculeux. Une séance de grattage, suivie pour l'entrée des narines de vigoureuses cautérisations ignées, a suffi pour amener dans tous ces foyers une guérison qui se maintient *complète*.

SOCIÉTÉ D'ANATOMIE ET DE PHYSIOLOGIE DE BORDEAUX

M. Lagrange. **Un cas de panophtalmie à pneumocoques.** — Une jeune fille de 9 ans, vient nous consulter à l'hôpital des Enfants, le 10 avril 1899, pour une panophtalmie de l'œil gauche survenue spontanément dans la nuit du 6 au 7 avril : hypopyon

Digitized by Google

remplissant la chambre antérieure, chémosis considérable, douleurs vives, etc.

L'enfant n'a reçu sur l'œil aucune blessure ; la coque oculaire est partout intacte ; les cavités naso-pharyngiennes sont saines et les oreilles normales.

Nous avons appris de cette enfant que le lundi 3 avril et les deux ou trois jours suivants, elle a eu un peu de laryngite, quelque peu toussé et expectoré, dit-elle, quelques crachats verts ; mais ces phénomènes ont été bien légers puisque l'enfant n'a pas eu de fièvre, et ils avaient, affirme la petite malade, complètement disparu lorsque, dans la nuit du 6 au 7 avril, éclatèrent *très brusquement* les premiers signes de la panophtalmie.

Cette légère inflammation des voies respiratoires explique-t-elle, selon le mécanisme ordinaire de l'ophtalmie métastatique, la panophtalmie que nous avons observée? Peut-être. Dans tous les cas, chez cette petite malade absolument saine au moment de notre examen, aucune autre explication ne peut être donnée.

Les urines étaient normales. L'énucléation de l'œil panophtalmé a été pratiquée le 11 avril, et cet œil, examiné par M. le professeur Sabrazès et M. Brengues, a permis de constater les détails suivants.

Examen bactériologique et anatomique. — L'examen direct des frottis (Ziehl dilué, Gram, acide acétique, violet de gentiane) montre de nombreux diplocoques encapsulés ayant tous les caractères du pneumocoque de Talamon-Frænkel.

Examen histologique de l'œil du malade. — (Fixation du globe par le sublimé acétique, montage dans la paraffine, coloration par les procédés de Gram, Weigert, bleu polychrome de Unna, carmin boraté).

Les lames de la cornée sont infiltrées par des amas cellulaires particulièrement denses à mesure qu'on se rapproche de la chambre antérieure ; ces cellules sont des leucocytes polynucléés en grand nombre, des cellules fixes de la cornée en voie de division.

Entre les lames cornéennes, on rencontre quelques diplocoques encapsulés jusque vers le segment médian de la cornée ; on n'en voit pas dans la zone cornéenne paraconjonctivale ; on n'en trouve pas non plus sur la conjonctive bulbaire dont l'épithélium est en voie de desquamation.

Il ne reste de la membrane de Descemet que les débris granuleux, dans les cellules de laquelle des diplocoques ont été englobés.

La chambre antérieure est remplie par un énorme exsudat fibrino-purulent adhérent à l'iris. Les globules de pus formés par des cellules polynucléées, circonscrits par des dépôts de fibrine à

Digitized by Google

l'état granuleux, contiennent à leur intérieur de rares diplocoques mal colorés.

L'iris est presque complètement désorganisé, circonscrit et envahi par un exsudat fibrino-purulent dont le réseau de fibrine se détache en violet par la méthode de Weigert; les mailles de ce réseau enserrent des leucocytes polynucléés et des diplocoques encapsulés; parmi ces microbes, beaucoup sont inclus dans les cellules.

Au milieu de cet exsudat fibrino-purulent qui obstrue l'orifice pupillaire, on trouve de nombreuses cellules surchargées, de pigments, analogues aux cellules pigmentaires de l'iris.

Les procès ciliaires baignent en avant comme en arrière dans du pus.

La région du limbe scléro-cornéen supporte un véritable foyer purulent, rendant méconnaissable le canal de Schlemm. A l'extrémité antérieure du limbe, l'exsudat fibrino-purulent est sans doute de formation récente, en raison de l'intégrité parfaite de la fibrine. Il n'est séparé de la conjonctive que par un pont de tissu lamelleux mesurant 33 μ. Le limbe scléro-cornéen a une épaisseur de 264 μ.

La région cristallinienne est complètement détruite. Une nappe de pus extraordinairement fibrineuse, présentant une véritable culture pure de pneumocoques lancéolés et encapsulés, remplit le corps vitré. Les pneumocoques sont en assez grand nombre englobés par les leucocytes.

La rétine, décollée en totalité, est infiltrée de pus. Les vaisseaux choroïdiens turgescents sont injectés par des thrombus leucocytaires; quelques-uns, parmi ces vaisseaux, sont obstrués par un coagulum fibrineux dans lequel on trouve des pneumocoques.

Les vaisseaux choroïdiens, gonflés par les thrombus leucocytaires, forment par suite de leur juxtaposition un véritable chapelet sinueux, bordant la rétine en arrière, dans la partie postérieure de l'œil.

L'épaisseur de la sclérotique est dépourvue de microbes (*Journal de médecine de Bordeaux*, 1er *juin* 1902).

Hydatides du ventricule latéral droit. — M. Jacques Carles présente à la Société des pièces provenant d'un malade mort dans le service de M. le prof. Arnozan dont voici l'histoire :

Cet homme, âgé de trente ans, manœuvre, entrait le 27 janvier 1902 à la salle 14 en raison de vertiges survenus à plusieurs reprises les jours précédents.

Le père et la mère de notre malade sont morts tous deux de

Digitized by Google

tuberculose pulmonaire, le premier à cinquante ans, la mère à quarante-sept ans.

Lui-même n'a eu dans son enfance aucune affection sérieuse. Les fièvres paludéennes qu'il contracte à l'âge de dix-huit ans constituent sa première maladie. Les accès d'une durée d'une heure environ, à type tierce, persistèrent pendant un mois, puis disparurent, grâce à la quinine.

Pas de syphilis, mais alcoolisme très accusé avec prédilection marquée pour l'absinthe.

L'affection a débuté il y a un an par des céphalées d'une violence extrême, ne le quittant ni jour ni nuit.

Elles devinrent plus violentes encore vers le mois d'août, et c'est à ce moment que se place le premier épisode aigu de l'affection. Après avoir travaillé au soleil toute une après-midi malgré une céphalée atroce, il se couche sans pouvoir rien prendre, et il passe une nuit sans sommeil; le lendemain, il essaie de se lever pour reprendre son travail; mais à ce moment, brusquement, sans aucuns prodromes, il tombe sans connaissance absolument foudroyé. On le porte à l'hôpital, et l'on constate alors l'existence d'une hémiplégie gauche, qui fut d'ailleurs fugace et disparut en quelques jours.

Mais, pendant huit jours, l'absence de connaissance persista. Au bout de ce temps, peu à peu l'hébétude diminuait, puis disparaissait; seuls, les maux de tête persistaient aussi violents que jamais. Il en fut ainsi jusqu'au 1er novembre; à ce moment, fortement amélioré, il quitte l'hôpital et peut reprendre son travail.

Pendant deux mois, rien de spécial, si ce n'est une diminution notable des forces et une céphalalgie persistante.

Mais dans les premiers jours de janvier, il est pris brusquement de vertiges durant son travail et tombe à plusieurs reprises. Néanmoins, la connaissance est conservée; il n'y a ni vomissements ni nausées, un simple bruissement dans les oreilles au moment des chutes.

La marche est très difficile; il s'avance en titubant comme un homme ivre, et se voit obligé de se cramponner aux objets environnants pour ne pas tomber.

La sensibilité est intacte, mais il se plaint d'une céphalée constante.

On note une légère augmentation du volume de l'apophyse mastoïde est un peu de douleur à la pression à ce niveau. L'acuité visuelle est diminuée, égale à 2/3, ne se corrigeant pas avec des verres, et des deux côtés on observe, à l'examen ophtalmoscopique, de l'œdème papillaire s'étendant aux parties voisines de la rétine.

Pas de signes de brightisme et urines normales.

Digitized by Google

Malgré l'absence d'antécédents spécifiques, M. le prof. Arnozan songe à la possibilité d'une tumeur cérébrale de nature syphilitique et institue le traitement mercuriel et ioduré (frictions quotidiennes avec 5 grammes d'onguent napolitain et 8 grammes d'iodure de potassium donnés progressivement).

Au bout de dix jours de ce traitement aucune amélioration.

Le 16 février, la mort survenait.

A l'ouverture du crâne, nous n'avons constaté aucune altération ni déformation apparente du cerveau; mais nous pouvons noter l'abondance du liquide céphalo-rachidien qui est un peu louche. Sur le bord convexe du lobe temporal existent quelques petites granulations grisâtres, et du côté droit, au niveau de la scissure de Sylvius, quelques traînées jaunâtres.

Après séparation des hémisphères, on voit glisser du ventricule latéral droit une douzaine de vésicules libres et translucides pleines de liquide clair, les unes grosses comme des pois, les autres du volume d'une noix; ces vésicules se rompent spontanément. La cavité ventriculaire paraît dilatée; elle ne présente aucune trace de poche kystique; mais au fond de la corne sphénoïdale, on aperçoit un exsudat membraneux et blanc. L'examen histologique pratiqué n'a pas permis d'y retrouver les têtes caractéristiques avec double rangée de crochets. Le ventricule gauche est un peu dilaté.

Le liquide des vésicules est examiné, il ne contient que des traces à peine sensibles d'albumine, mais on n'y trouve pas de crochets d'échinocoques, simplement des cristaux phosphatiques.

SOCIÉTÉ DE MÉDECINE ET DE CHIRURGIE DE BORDEAUX

(Année 1901)

Analyse par le Dr PÉCHIN

Séance du 11 janvier.

M. Fromaget. **Paralysie du grand oblique.** — Cette paralysie survint deux mois après l'apparition d'un chancre syphilitique de la caroncule.

Séance du 25 janvier.

M. Armaignac. **Tumeur de l'orbite.** — M. Armaignac présente un homme de 39 ans atteint d'amaurose de l'œil gauche.

Digitized by Google

Début de cette amaurose à une date indéterminée. Chorio-rétinite atrophique limitée au pôle postérieur (plaque blanche de forme étoilée irrégulière). Papille grise, vaisseaux normaux, œil droit normal. L'œil gauche qui n'avait jamais été douloureux le devint à plusieurs reprises, se congestionna de temps en temps, la chorio-rétinite se généralisa. Vitré et cristallin transparents. Enfin apparut de l'exophtalmie et une tumeur dans la région externe du globe oculaire. Cette tumeur était molle, noirâtre, adhérente ou juxtaposée au globe oculaire faisant saillie sous la muqueuse. Hypermétropie + 6 dioptries (l'autre œil est emmétrope). L'exophtalmie et l'hypermétropie font penser à une tumeur intraorbitaire; quant à la tumeur, les signes objectifs permettent de discuter les diagnostics de kyste hématique et de sarcome mélanique.

M. LAGRANGE admet sans aucun doute un sarcome mélanique de la choroïde ayant envahi plutôt la sclérotique que la rétine, et s'étant développé en surface. Il est partisan de l'exentération de l'orbite.

M. FROMAGET rejette le siège choroïdien et croit à une gomme de la sclérotique, bien qu'on n'ait constaté aucun signe de syphilis.

M. ARMAIGNAC ne croit pas à la syphilis et pense que ce serait perdre un temps précieux que d'instituer un traitement spécifique. Ce malade a été opéré; il s'agissait d'une tumeur mélanique extraoculaire et adhérente seulement à la sclérotique par un point très limité; l'œil n'a pas été enlevé.

Séance du 15 février.

M. MARTIN. **Tumeur de la conjonctive.** — L'auteur présente un homme de 57 ans porteur d'une tumeur conjonctivale apparue depuis quinze jours. Elle siège à la partie inféro-externe de l'œil gauche et mesure 12 millimètres environ dans tous les sens. Couleur rosée avec deux-trois points jaunâtres au centre. Nombreuses tumeurs cutanées ulcérées (front, cou, dos, cuisses). Nombreuses cicatrices d'ulcères guéris. En 1895, deux chancres à la verge. En 1897, ulcérations à l'anus. M. Martin hésite sur le diagnostic.

M. FROMAGET se prononce pour une gomme épisclérale.

M. FRÈCHE est du même avis.

Séance du 15 mars.

M. FROMAGET. **Corps étranger de l'orbite. Insuffisance des renseignements radiographiques.** — A la suite de la pénétra-

Digitized by Google

tion d'un éclat d'acier dans le globe oculaire droit chez un jeune homme de 22 ans, M. F... fit faire une radiographie antéro-postérieure de la tête afin de se renseigner sur la localisation du corps étranger et de prendre une ligne de traitement conforme à cette localisation. L'épreuve radiographique montre le corps étranger près du rebord orbitaire et au milieu de l'orbite à peu près. Se basant sur cette constatation, M. F... tente infructueusement l'extraction avec un électro-aimant puissant. Trois jours après symptômes d'irido-choroïdite infectieuse et énucléation (le quatrième jour après l'accident). Il n'y avait pas de corps étranger, mais dans le fond de l'œil une plaie scléroticale à travers laquelle l'éclat d'acier avait passé. La recherche du corps étranger fut abandonnée et le malade guérit.

Donc, insuffisance de la radiographie antéro-postérieure à laquelle il y aurait lieu de substituer la radiographie stéréoscopique et surtout indication de ne pas intervenir radicalement aussitôt, mais d'attendre l'évolution des symptômes pour agir.

Séance du 22 mars.

MM. Cruchet et Aubaret. **Un cas de cécité hystérique.** — Les auteurs présentent une jeune fille de 12 ans 1/2 qui, dans l'intervalle d'un an, a eu neuf crises de cécité des deux yeux. Chaque fois, la cécité a persisté de 4 à 5 jours. En dehors de ces crises la vision n'est pas parfaite. Dyschromatopsie des deux côtés; absence de vision binoculaire. A gauche V = 1/2. Rétrécissement concentrique du champ visuel et des couleurs. Inversion des couleurs. Tantôt micropsie, tantôt macropsie. Spasme du muscle ciliaire (amplitude d'accommodation 4 D à gauche; 13,5 D à droite). Œil droit normal sauf pour la vision des couleurs. A noter le jeune âge de la malade et le début des crises d'amaurose cinq jours après la première menstruation. A gauche, surdité de nature hystérique et hémianesthésie avec anesthésie conjonctivo-cornéenne.

Séance du 29 mars.

M. Fromaget. **Conjonctivite diphtérique guérie par le sérum.** — Un enfant de 16 mois est atteint de conjonctivite d'abord légère (nitrate d'argent 0,50 p. 100 et permanganate de potasse). Au bout de deux jours tuméfaction énorme des paupières, fausses membranes diphtéroïdes, conjonctive bulbaire et cornée intactes. Diagnostic clinique de conjonctivite diphtéritique et aussitôt injection de 15 centimètres cubes de sérum antidiphtéritique. Localement soins de propreté, les antiseptiques étant

Digitized by Google

inutiles. Le lendemain seconde injection de 15 centimètres cubes. Dès le lendemain l'œdème a disparu; les fausses membranes fondent sans suppuration; guérison.

M. F... insiste sur l'inutilité des antiseptiques, sur l'importance qu'il y a à injecter le sérum aussitôt le diagnostic clinique posé sans attendre le résultat du laboratoire. Ce dernier n'aurait pas une grande valeur selon l'auteur, parce que normalement, à la surface de l'œil, existe le bacille de Kuschbert qui ressemble au bacille diphtéritique. Il faut agir rapidement car, en vingt-quatre heures les cornées peuvent être perdues. Et, en tous cas, ne pas craindre l'injection de sérum puisqu'elle ne peut avoir aucun inconvénient.

Séance du 26 avril.

M. LAGRANGE. **Myopie et extraction du cristallin.** — Myopie de 16 dioptries. Discision et six jours après extraction. V = 2/3 avec 4 D.

Séance du 5 juillet.

M. FROMAGET. **Kyste hydatique de la glande lacrymale orbitaire.** — Kyste hydatique de la glande lacrymale orbitaire gauche chez une femme de 65 ans, biloculaire, renfermant des hydatides dans la poche la plus profonde seulement, la première ne renfermant que du sang. La tumeur avait déterminé de l'exophtalmie, un ptosis complet et des troubles trophiques de la cornée. Ces troubles remontaient à sept mois. Ouverture de l'orbite au niveau du sourcil. La tumeur biloculaire s'était insinuée dans l'entonnoir musculaire. L'examen histologique de la paroi kystique a démontré qu'il s'agissait bien d'un kyste hydatique.

M. FROMAGET. **Vaste épithélioma de la face; impuissance du traitement chirurgical, guérison depuis un an par l'acide arsénieux.** — Epithélioma ayant détruit les deux paupières, l'œil, l'orbite, la moitié de la joue et la base du nez, arrêté par six applications de pâte d'acide arsénieux à 1/15.

Séance du 12 juillet.

M. MARTIN. **Symblépharon double par atrophie conjonctivale.** — Ce symblépharon double total, ayant même envahi la cornée droite (l'œil gauche perdu à la suite d'un traumatisme a été atteint de symblépharon palpébral seulement) a évolué dans l'espace de deux ans et demi chez une femme de 59 ans qui n'a jamais souffert d'aucune affection cutanée. En vue d'une

Digitized by Google

syphilis possible l'auteur a institué le traitement spécifique qui n'a pu arrêter l'évolution de l'affection.

Séance du 19 juillet.

M. CABANNES. **Etude sur les kératites du rhumatisme (interstitielle et ulcéreuse) avec quelques considérations sur la kératite interstitielle en général.** — Etude analytique de cette question avec une observation d'un enfant de 13 ans, atteint depuis trois semaines de douleurs très vives avec gonflement des genoux et fièvre lorsque des symptômes oculaires apparurent : gonflement des paupières (aspect lymphangiomateux, injection des conjonctives palpébrales et bulbaires, kératite interstitielle). Fonds d'œil inéclairable. Ces symptômes existent des deux côtés, ganglions cervicaux et inguinaux. Dents saines. Pas de surdité. L'attaque de rhumatisme qui cessa lorsque se déclarèrent les accidents oculaires, n'était pas la seule dont eût à souffrir le malade; depuis l'âge de 9 ans, il en avait chaque hiver une semblable. Le traitement mercuriel fut sans effet; les accidents rétrocédèrent manifestement dès qu'on eut donné le salicylate de soude. Il a subsisté un peu d'opacité cornéenne et sa vue est assez bonne (il n'y a pas de mensuration de l'acuité visuelle).

Séance du 26 juillet.

M. ARMAIGNAC. **Epithélioma de l'angle interne de l'œil gauche.** — Cet épithélioma dure depuis vingt-cinq ans, chez un malade âgé de 60 ans. Il a débuté par un petit bouton situé vers le bord palpébral du tiers interne de la paupière inférieure, a envahi la caroncule et déterminé un ectropion pour le lequel on a dû intervenir. Autoplastie, il y a sept ans. Actuellement, infiltration néoplasique de la moité du bord interne palpébral supérieur. La paupière inférieure paraît saine, mais son tiers interne a disparu. Au niveau de la caroncule, large ulcération à bords indurés. Œil indemne. L'auteur considère une intervention chirurgicale comme contre-indiquée et se propose d'appliquer la pâte de Hüe en prenant des précautions pour garantir l'œil. Dans des cas analogues M. Fromaget conseille les vernis à l'acide arsénieux.

M. AUBARET. **Nécrose du rebord orbitaire. Hétéroplastie sous-cutanée par greffe d'yeux de cobaye.** — M. A... présente une jeune fille de 15 ans qui a été atteinte, il y a trois ans, d'ostéite tuberculeuse de la moitié externe du rebord orbitaire

Digitized by Google

inférieur. L'élimination de séquestres a produit une large cavité tapissée par la peau très fine en cet endroit et adhérente. Cette dépression a provoqué un tiraillement au niveau de la paupière qui s'est ectropionnée. Pensant qu'une tarsorraphie combinée à un débridement était inutile et que la libération de la peau au niveau de la cicatrice osseuse suffirait, M. A... libéra cette peau et plaça dessous deux yeux de cobaye. Le résultat immédiat a été suffisant. L'opération date de dix jours seulement. C'est surtout le résultat tardif qu'il sera intéressant d'avoir.

Séance du 11 octobre.

M. LAGRANGE. **Greffe d'un œil de lapin dans la capsule de Tenon. Résultat éloigné.** — Un œil greffé ne doit pas nécessairement se résorber. Il est vrai que pendant les premiers mois, l'œil greffé se ramollit, perd une partie de son volume, environ le tiers ou la moitié; dans la suite il reste stationnaire et permet une prothèse très satisfaisante. A l'appui de ses dires M. Lagrange présente un malade opéré depuis quinze mois. Le moignon se compose d'une saillie arrondie, très mobile, grosse comme une noisette. Donc, l'hétéroplastie orbitaire par la greffe d'un œil de lapin donne un résultat définitif durable.

Séance du 18 octobre.

M. LAGRANGE. **Paralysie des droits externes Saturnisme.** — M. L... présente un saturnin atteint depuis deux ans de diplopie par paralysie des droits externes. Tous les autres muscles de l'œil sont sains; accommodation et acuité visuelle normales. Pas de syphilis; pas de diabète; pas d'arthritisme.

Séance du 8 novembre.

M. LAGRANGE. **Hétéroplastie orbitaire par la greffe d'un œil de lapin dans la capsule de Tenon.** — M. Lagrange présente une malade qu'il a opérée d'un moignon douloureux par la greffe d'un œil de lapin. L'opération ne date que de sept semaines, aussi avec sa prudence habituelle, M. Lagrange ne se hâte pas de tirer des conclusions de ce cas qui, actuellement, démontre la facilité avec laquelle prend cette greffe et, s'il s'en rapporte à ses autres opérations, il espère que ce cas viendra s'ajouter à ceux qui démontrent les bons résultats obtenus par ce procédé d'hétéroplastie. Il n'est pas exact que M. Röhmer, comme l'objecte M. Fromaget, ait abandonné la méthode dont il

Digitized by Google

serait le promoteur. M. Röhmer n'a pas étudié l'hétéroplastie orbitaire dans le but d'améliorer la prothèse; il a inclus un œil de lapin dans la capsule de Tenon, cet œil a suppuré; là s'est arrêtée son expérience pour l'œil; mais ses expériences dans le péritoine et qui prouvent que l'œil perd environ la moitié de son volume légitiment l'hétéroplastie orbitaire. M. Armaignac est d'avis que la suture des muscles droits, deux par deux, donnerait un aussi bon résultat; à quoi M. Lagrange répond que son opération ne peut qu'être excellente même si l'œil greffé se résorbe. car il suture les muscles les uns avec les autres et pour peu que l'œil greffé garde un certain volume, quel que soit ce volume, son opération sera certainement supérieure à la simple suture.

Séance du 15 novembre.

M. Fromaget. **Hétéroplastie orbitaire.** — L'auteur insiste pour attribuer la priorité de l'hétéroplastie orbitaire à M. Röhmer (de Nancy).

M. Lagrange soutient qu'il est le premier à avoir effectué avec succès la greffe d'un œil de lapin dans la capsule de Tenon. A M. Röhmer sont dus des travaux de physiologie pathologique sur les animaux. Les greffes d'yeux de lapin dans le péritoine et dans la capsule de Tenon ont démontré la diminution de volume de l'œil transplanté. A M. Lagrange appartient l'application de cette greffe à l'homme par un procédé qui lui est personnel.

Séance du 6 décembre.

M. Lagrange. **Paralysie congénitale des muscles abducteurs de l'œil droit. Enophtalmie intermittente.** — L'auteur présente une malade atteinte de paralysie congénitale du droit externe et des deux obliques de l'œil droit. La paralysie des obliques laissant aux muscles droits toute leur force de rétraction qui n'est plus contrebalancée il en résulte une enophtalmie plus accusée dans le regard à gauche en raison de la traction plus forte du droit interne.

M. Lagrange. **Iritomie à ciel ouvert.** — Par ce procédé d'iritomie M. Lagrange a pratiqué une petite ouverture pupillaire en forme de V sur un œil dont la vision n'était que de 1/12, grâce à une taie centrale. L'acuité remonta à 1/5. L'iritomie est supérieure à l'iridectomie parce qu'elle agit comme une fente sténopéique corrigeant l'astigmatisme.

Digitized by Google

Séance du 13 décembre.

M. PITRES. **Goitre exophtalmique.** — Sur 24 cas de goitre exophtalmique traités par les injections d'éther iodoformé, il y a eu 12 cas de guérison, 9 cas d'amélioration (traitement involontairement incomplet). Ces injections agissent en provoquant une sclérose diffuse de la glande thyroïde, sclérose incomplète, ce qui écarte le danger du myxœdème.

Séance du 13 décembre.

M. AUBARET. **Pemphigus et xérosis conjonctival.** — Symblépharon bilatéral et disparition des culs-de-sac conjonctivaux. La lésion oculaire a débuté en même temps qu'une éruption de pemphigus chronique.

M. AUBARET. **Anévrysme artério-veineux.** — A la suite de la pénétration dans l'orbite d'une aiguille à tricoter au niveau de la commissure interne se déclare d'abord un léger strabisme. Ce n'est qu'au bout de plusieurs mois qu'apparurent graduellement et insensiblement les symptômes d'anévrysme artério-veineux (exophtalmie, dilatation des veines qui convergent vers l'orbite). Il est à noter surtout que le petit malade âgé de 9 ans supporte facilement cet anévrysme ; il n'éprouve aucun symptôme fonctionnel, aucune douleur, pas de trouble oculaire ; pas de trouble de l'audition.

REVUE DES JOURNAUX ANGLAIS ET AMÉRICAINS

(4e trimestre 1901)

Par le Dr A. BOUCHART

MICHEL CLARSE. **Quelques symptômes des tumeurs du thalamus opticus.** — L'auteur insiste sur la sensation de chaleur et de brûlure dans le bas de l'autre côté, le tremblement intentionnel dans ce membre disparaissant au repos (comme celui de la sclérose en plaques) enfin l'hémiplégie du côté opposé débutant et restant plus accentuée dans le bas. Les symptômes ordinaires des tumeurs cérébrales font défaut (céphalée, vomissement, névrite optique). L'auteur rapporte un cas avec autopsie dont il conclut que le tremblement intentionnel est signe d'une lésion au pédoncule cérébelleux supérieur.

Digitized by Google

JONES lit à l'Association médicale britannique un grand travail sur l'**indemnité due aux ouvriers et l'examen de leur acuité.** — Comme en France, l'application juste de la loi est naturellement rendue difficile par l'appréciation de la réduction d'acuité due au traumatisme, et alors les mêmes questions se posent : quelle sera l'indemnité :

1° Pour un ouvrier réduit à un œil, mais auquel l'habitude permettra de continuer son métier;

2° Pour un ouvrier atteint à l'œil le moins bon dont on découvre les services par le fait même de leur suppression;

3° Pour un ouvrier dont on ignorait quel était le meilleur œil;

4° Pour un ouvrier dont les deux yeux sont atteints sans qu'on puisse connaître leur acuité antérieure.

Il faut donc préalablement établir : le minimum de vision, de chaque œil, nécessaire pour une profession d'après de nombreux examens d'ouvriers à acuités variées : la vision de chaque œil avant l'accident : la même après, et le pronostic de l'affection. Pratiquement on peut ou bien adjoindre au livret de travail une note signée d'un médecin connu, ou faire mesurer par un simple commis à l'aide d'une échelle approximative, et surtout ne pas admettre d'ouvriers porteurs de verres correcteurs.

L'auteur examine ensuite quelques objections :

1° On peut toujours connaître l'état de l'œil avant l'accident. Ceci est souvent impossible par le fait d'opacités cornéennes dont l'effet subjectif ne peut être supposé, et même avec transparence des milieux on ne peut fixer l'état du fond de l'œil avant l'accident. De plus, des gens, même intelligents, peuvent ignorer qu'ils ont un œil mauvais; le nystagmus peut simuler la cécité et pourtant il s'accompagne parfois d'une vision suffisante;

2° L'examen de tous les ouvriers peut arriver à diminuer la valeur de beaucoup d'entre eux. Ceci est peu probable mais il est préférable d'éviter les accidents, et de plus, les acuités supérieures seront indemnisées pour une diminution qui actuellement ne leur donnerait aucun droit;

3° On devrait alors faire un examen organique complet de tout ouvrier assuré : évidemment, mais il faudrait alors un médecin, ce qui serait coûteux, tandis qu'ici un commis intelligent peut suffire.

Remarquons que M. Jones ne traite pas de la motricité de l'œil et du champ visuel, non négligeables dans tous les métiers.

CHARLES BELL (*Lancet*, 26 octobre). **Quelques cas de cataracte.** — A remarquer deux instruments. Le premier est une anse légère dessinant à peu près en arrondissant les angles, la

Digitized by Google

forme du couteau lancéolaire, et destinée à arrêter le tremblottement de l'iris, et à faciliter l'extraction. Le deuxième est un couteau coudé destiné à opérer l'œil gauche avec la main droite par dessus le nez grâce aux deux coudures de l'instrument. Le reste de l'article n'est que le fait ordinaire d'un praticien savant et adroit.

SIMÉON SNELL. **Céphalée d'origine oculaire** (*Lancet*, 14 décembre). — Après la céphalée par trouble de réfraction bien connue aujourd'hui, l'auteur mentionne la céphalée d'origine musculaire périoculaire telle que la contractent les visiteurs d'un musée, et surtout les cyclistes qui se tiennent courbés sur le guidon et dont le regard en avant est en réalité obtenu par une contraction forte et permanente du droit supérieur, d'où mal de tête par la persistance cet effort.

CHARLES OLIVER (*Ophtalmie Record*), présente un **nouveau modèle de stéréoscope simplifié**, dans lequel chaque organe est mobile et peut ainsi prendre les positions nécessitées par l'inclinaison de l'axe visuel, l'écartement des pupilles, leur dénivellation.

MÊME AUTEUR. **Etude clinique et histologique d'un cas d'hypertrophie péricornéale de la conjonctive.** — Tout d'abord l'observation et même en partie l'examen de la pièce fait penser au catarrhe printanier, mais le sujet a 61 ans et n'est atteint que depuis six mois. Cependant la tumeur qui, quoique recouvrant la cornée en partie n'avait avec elle aucun rapport et aucune adhérence, les dépôts blancs bleutés examinés n'ont montré qu'une prolifération épithéliale, scléreuse à la superficie; en somme, ce serait plutôt une altération sénile à forme hypertrophique.

MÊME AUTEUR. **Etude histologique et clinique d'un mélanosarcome de la choroïde.** — Les particularités de cette observation sont : la durée de l'affection : vingt-six ans, et l'absence de récidive au bout de trois ans, à la mort du sujet (par accident de chemin de fer); le fait que le néoplasme dans son expansion a rompu la coque oculaire en ses deux points les plus faibles : la cornée, et la papille; l'intégrité du périoste orbitaire et surtout celle du cerveau.

CHARLES BLAIR (*Ophth. Rev.*). **Kératite associée à une éruption cutanée.** — L'affection qui durait depuis deux ans présenta

Digitized by Google

de nombreuses exacerbations coïncidant toutes avec une éruption papulo-pustuleuse d'une durée de deux semaines. Ceci a été décrit dans le catarrhe printanier mais le cas actuel ne présentait pas de rémission hivernale, et la conjonctive palpébrale n'était pas intéressée (ceci n'est pas une raison suffisante, à notre avis, le catarrhe printanier pouvant être exclusivement oculaire).

DONALDSON (*Ophth. Rev.*). **Un cas de glaucome aigu primaire traité par l'ésérine.** — L'auteur avait conseillé l'iridectomie immédiate; la malade refusa et pendant un an put modérer et apaiser son affection à l'aide de cinq à six instillations quotidiennes d'ésérine. L'auteur regrette de n'avoir pas mesuré plusieurs fois le champ visuel, mais l'état de la pupille et la tension oculaire furent efficacement maintenus jusqu'à la mort de la malade. Cette action aurait-elle pu durer longtemps encore?

Nous mentionnerons ici un travail de DAMERS sur le **catarrhe printanier** étudié en Italie. L'ouvrage est élégant, complet, sans grande nouveauté en aucun point. L'auteur apporte plusieurs cas avec examen histologique complet. Aucun agent pathogène n'a pu être découvert. Galbenga (de Parme) pense à une autoinfection, et traite l'état général. Angelucci remarque la coïncidence fréquente de l'éréthisme cardiaque; Uthoff, celle de l'eczéma à rechutes, ou des lésions pharyngo-nasales. L'auteur recommande les compresses glacées en s'appuyant sur les rémissions de l'affection par les temps froids; il donne la phénacétine à l'intérieur contre le picotement conjonctival (?); enfin il conseille d'éviter la lumière, et surtout l'étude pendant six mois. Nous croyons cette dernière prescription un peu trop formelle et souvent adoucissable.

Un grand article de PERCY DUM (*Lancet*, 18 janv.), sur la **douleur oculaire** nous présente les notions courantes sur l'innervation et la sensibilité spéciales à chaque enveloppe de l'œil : cornée, conjonctive, etc... Dans la photophobie l'auteur encourage l'ouverture des yeux et prescrit un mélange d'arsenic et de quinine à l'intérieur; inutile de frapper la nervosité de l'enfant par des manœuvres violentes. Dans l'iritis spécifique, les sangsues à la tempe, et dans l'iritis rhumatismale la chaleur sèche sont les meilleurs analgésiques. La douleur dans des yeux atrophiés réclame l'énucléation.

THOMAS GANN (*Lancet*, 4 janv.), présente un cas recueilli au Honduras de **« ver de bœuf » dans la cavité orbitaire.** — Il s'agit d'un parasite déposé à l'état d'œuf sur la muqueuse du grand

Digitized by Google

angle de l'œil et qui s'est développé vers la profondeur. Un petit orifice d'où sort un filament mobile est tout ce que l'on voit. L'extraction fut faite à la pince après avoir, suivant le procédé indigène, fait une injection de suc de tabac dans le trajet, ce qui diminue la force de fixation des crochets céphaliques de l'insecte.

Deux articles très considérables de BRADBURNE (*Lancet*, 27 mars) et de JOHN GRIMSHAW (*Brit. Med.*) sur **l'acuité visuelle demandée dans l'armée anglaise** et la façon dont elle est mesurée, présentent plusieurs points intéressants. L'échelle usitée est celle de Longmore, constituée par des points noirs, de 1/5 de pouce de diamètre, sur fond blanc et qui doivent être comptés à une distance de 10 pieds. D'après Volkmann, l'acuité normale permet de les compter à 57 pieds. Le soldat anglais est donc admis avec V = 10/57, et le volontaire, engagé, ou soldat de milice, est admis avec V = 10/114. Cette réglementation admet donc des amétropies considérables. Si on éloigne le tableau, des myopes faibles seront refusés, et si on l'approche on recevra avec des myopes plus forts, des hyperopes trop forts encore. Quant aux sujets examinés œil par œil, et ne jouissant pas de la vision binoculaire, il suffirait de regarder leur motilité oculaire (strabisme alternant). Quel est ensuite l'astigmatisme reçu : l'astigmatisme mixte permet de subir cette épreuve avec succès, quant à l'astigmatisme simple il laisse évidemment une acuité supérieure. Enfin, la question des lunettes pour le soldat est résolue par l'officier en autorisant, d'après certificat du médecin, suivant que le sujet a une certaine valeur, par son ancienneté de service, sa bonne volonté, ou d'autres qualités spéciales.

JOHN GRIMSHAW étudie d'une façon plus générale l'exercice ophtalmologique dans l'armée. Il s'étend sur la nécessité de la pratique de l'ophtalmoscope joint aux autres méthodes pour pouvoir affirmer l'état d'un œil.

A signaler le fait que l'hypermétrope ayant subi avec succès l'épreuve de l'acuité visuelle grâce à la puissante accommodation qu'on possède à 20 ans, et qui par suite de fatigue ou de maladie, perd une grande partie de son accommodation et par suite n'a plus qu'une acuité insuffisante. Nous n'insisterons pas sur les négligences, les ruses et les simulations qui permettent à un amétrope d'entrer dans l'armée anglaise, mais nous ajouterons aux défectuosités de l'échelle de Longmore déjà relevées celles que trouve l'auteur; le soldat n'a pas à viser des objets noirs sur fond blanc. le but est souvent plus petit, du reste le canon tire à des distances beaucoup plus considérables que le fusil dont la distance de combat ordinaire au Transvaal s'est trouvée de 1500 à

Digitized by Google

2,000 yards, tandis que la vision demandée ne permet de voir le but qu'à 600. En somme il est plus important pour le soldat d'avoir de bons yeux et non pas une taille spéciale, et des jambes sans varices. L'auteur n'admet pas un sujet dont l'œil gauche est le meilleur, ou dont un seul œil est bon. Ses propositions finales tendent à inscrire sur des fiches spéciales une mesure exacte des yeux de soldats, à avoir un opticien qui tiendrait en permanence les lunettes destinées à chaque homme, enfin à encourager l'étude de l'ophtalmologie dans l'armée par des avantages spéciaux, sinon à recourir aux spécialistes civils.

Comme en France, *l'adrénaline* est étudiée dans ses applications spéciales.

George Ferdinand (*Med. Record.*, 22 mars), remarque que le produit n'agit pas sur la dilatation pupillaire, la sensibilité et l'accommodation; de plus, il faut dans les cas inflammatoires faire plusieurs instillations.

Ce médicament agit-il sur la tension. Ferdinand dit oui, ainsi que Darier, et Landolt lui refuse cette propriété. L'effet hémostatique par vaso-constriction est plus certain, mais l'hémorragie secondaire est possible puisque l'action ne dure pas. Enfin il ne faut pas l'appliquer sur les tissus en mauvais état (tels que : ulcère...), et user toujours de solutions fraîches.

Siméon Snell (*Brit. Med.*, 18 janv.) présente 3 cas de **cécité rétinienne après examen d'une éclipse**. Guérison totale, sans signe ophtalmoscopique, on trouve parfois de légères altérations avec persistance de scotome.

Holmez Spicer et Maccallam dans un article sur 9 cas de **corps étranger de l'œil** avec emploi de l'aimant de Haab présentent plusieurs cas heureux guéris 2 avec V = 2/3, 2 avec V = 1/2 et 1 avec V = 1/10. On voit que l'aimant de Haab est un précieux instrument pour révéler la présence d'un corps intraoculaire, métallique (fer ou acier) et pour l'extraire; si le cas n'est pas compliqué d'inflammation, faire la localisation aux rayons X, sinon ne pas attendre; s'il y a une plaie récente, tenter le retour par cette voie sinon ouvrir au point déclive (chambre antérieure ou vitré), en tous cas, approcher l'aimant très lentement et débuter avec un courant très faible.

Watt rapporte un cas **d'emphysème traumatique des paupières** par un choc faible ayant atteint le bord inférieur de l'orbite. L'auteur admet une communication du sinus frontal et fracture de l'orbite. Il nous paraît plus logique de faire siéger la solution de continuité vers l'os unguis ou dans les voies lacrymales supérieures.

Digitized by Google

FRANK VON FLEET (*Med. Record.*, 18 janv.), présente un cas de **névrite aiguë avec amaurose** due à la consommation *d'alcool ordinaire*. Les cas semblables causés par l'alcool méthylique, ou d'autres inférieurs, ne manquent pas; de même l'amblyopie alcoolique par névrite chronique n'est pas rare; mais la névrite aiguë avec cécité brusque après l'ingestion d'une forte quantité d'alcool n'a jamais été rencontrée. Le traitement (drastique et sudorifique) doit être appliqué de suite, et avec énergie. Après une semaine on ne peut plus espérer que dans la stychnine ou injection temporale sous-cutanée.

COULTER (*Opht. Review*) montre l'**importance de la périmétrie dans le diagnostic des maladies oculaires.** L'auteur préfère à la méthode de Bjerrm (disques de 1 à 10 millimètres promenés à 1 ou 2 mètres de l'œil), celle de Grœnouw (disques de 4, 2, 1 millimètres sur un périmètre ordinaire).

La précision extrême permet seule des diagnostics précoces et des pronostics exacts.

EDRIDGE GREEN (*Opht. Review*). **Conditions à remplir par une épreuve de vision des couleurs.** — Cette épreuve doit d'abord répondre à des faits et non à une théorie, or jamais l'existence des fibres supposées par Helmholtz n'a été démontrée, et de plus la disparition de tel ou tel groupe devrait entraîner celle de la vision de la couleur correspondante. Or, jamais rien de semblable n'a été observé; de plus Helmholtz lui-même a bientôt douté de sa théorie. Quant à l'épreuve d'Holmgreen elle laisse passer 6 espèces de cécité des couleurs et refuse des gens normaux. Dans toute épreuve on devra d'abord nommer les couleurs, et s'entendre sur leurs noms; le service des sujets demande en effet qu'elles soient connues et non comparées.

On doit exclure seulement les gens qui ne voient que 3 couleurs ou moins de 3 couleurs; ceux qui ont un spectre très raccourci à l'extrémité rouge malgré un nombre d'unités de couleurs suffisant, enfin ceux atteints de scotome central pour le rouge et le vert. L'épreuve doit ensuite réaliser le plus possible les conditions de la pratique; on ne doit pas causer et apprécier les réponses, ce qui pourrait guider l'examiné. Après l'épreuve de la lanterne, Green fait l'épreuve de classification, modification d'Holmgrenn, avec des laines, des cartons et des verres.

Cette épreuve a moins de valeur que la première et sert surtout à accoutumer l'examinateur aux réponses que font les sujets atteints de cécité des couleurs.

Digitized by Google

BIBLIOGRAPHIE ET REVUE DES JOURNAUX

Chancre syphilitique de la conjonctive. — Sans être une rareté pathologique, le chancre induré de la conjonctive est loin d'être commun puisque, dit M. Mazet, il n'en existe guère qu'une vingtaine de cas publiés jusqu'à ce jour. Aussi notre confrère vient de relater une observation de ce genre, prise pendant qu'il était chef de clinique d'ophtalmologie à Bordeaux et d'autant plus intéressante qu'elle montre, une fois de plus, combien le diagnostic de cette affection est difficile au début.

Il s'agissait d'une femme de 50 ans chez laquelle s'était développée, quinze jours auparavant, sur le bord de la paupière inférieure de l'œil droit, une légère rougeur accompagnée d'une petite tuméfaction appréciable du côté du tégument externe; puis il survint un œdème des paupières de ce côté. Sous l'influence de lavages boriqués, l'œdème disparut au bout de dix jours, et quand la malade vient consulter M. Mazet, il ne restait que de l'hyperhémie conjonctivale et la petite tuméfaction de la paupière inférieure.

Cette paupière étant retournée, on vit une petite érosion arrondie, bien limitée, du volume d'une lentille, située à 1 millimètre du bord marginal et sur le même plan que les tissus voisins. Le centre de la lésion offrait un aspect chagriné de couleur jaunâtre. En prenant cette érosion entre les doigts, on constatait une petite induration profonde et arrondie. Dans son ensemble, la lésion présentait toutes les apparences de l'inflammation chronique d'une glande de Meibomius, et le diagnostic porté fut : petit chalazion suppuré ouvert spontanément. Traitement : quelques massages à la pommade au bioxyde jaune de mercure.

Après huit jours de ce traitement, la malade revint dans le même état, et M. Mazet s'apprêtait à pratiquer un petit raclage de la lésion, quand la constatation d'un engorgement ganglionnaire des régions préauriculaire, parotidienne et sous-maxillaire vint éclairer le diagnostic.

L'interrogatoire, repris à nouveau, fit trouver la source de la contagion : un petit-fils mort à 5 mois couvert de syphilides pustuleuses.

Un mois après, le chancre avait totalement disparu et la roséole faisait son apparition.

Cette observation montre toute la justesse de la formule dans

Digitized by Google

laquelle M. le prof. Fournier a résumé la difficulté du diagnostic du chancre conjonctival ; « *Ne pas voir* le chancre, voilà l'erreur possible à commettre, ou plutôt même, disons mieux, facile à commettre »[1].

M. Mazet estime que le chancre de la conjonctive doit être pansé. Le prof. Fournier est d'un avis différent, car il a écrit : « Quant aux chancres internes, ils ne sont pas susceptibles de pansement, car tout corps étranger déposé à leur surface devient une cause d'irritation violente. On les laissera donc sans pansement, en se bornant à prescrire ceci :

« Bains locaux, dans une œillère ; fomentations fréquemment répétées, avec une solution émolliente (camomille ou guimauve) employée tiède ou chaude ; pulvérisations émollientes ; lotions avec eau boriquée, en vue de prévenir les infections secondaires, etc.

« Y a-t-il quelque avantage à saupoudrer ces chancres de temps à autre, comme on l'a conseillé, avec du calomel, de l'oxyde jaune ou de l'iodoforme ; ou bien à pratiquer sur eux quelques onctions avec la vaseline, la vaseline boriquée ou telle autre pommade ?... Quant à moi, sans vouloir juger la question, je crois, d'après ce que j'ai vu, que le mieux est de *ne pas toucher aux chancres internes*. Tous les topiques que j'ai mis en usage m'ont semblé les irriter, et je me suis toujours mieux trouvé de ne rien faire que d'intervenir localement par les poudres ou les pommades. »

M. Mazet proscrit aussi l'emploi des poudres, mais aux lavages antiseptiques il recommande de joindre l'application de pommades à l'iodoforme, à l'europhène, ou au bioxyde jaune de mercure. Il pense que l'emploi de la pommade a l'avantage d'isoler un peu les conjonctives bulbaire et palpébrale et d'éviter ainsi, dans une certaine mesure, le symblépharon, qui a parfois de la tendance à se produire. (*Marseille méd.*, 1897, n° 5.)

Tumeur érectile de la paupière ; guérison par l'électrolyse, par les Drs Lagrange et Debédat. — Alice A..., âgée de 5 mois, originaire de Montmoreau, a été portée à la consultation ophtalmologique de l'hôpital des Enfants de Bordeaux le 23 février 1901. Sa mère nous dit que huit jours après la naissance de l'enfant, elle a remarqué sur le tiers interne de la paupière inférieure gauche une tache noire de la grosseur d'une tête d'épingle. Cette tache augmente de volume à mesure que l'enfant avance en âge, et elle a remarqué qu'elle devient plus rouge lorsque l'enfant pleure. Son père a deux nævus, dans la région dorsale et la

1. *Les chancres extra-génitaux*, p. 216.

Digitized by Google

région temporale droite; en outre, il aurait eu à l'âge de 10 ans des épistaxis abondantes et fréquentes. Une tante maternelle est atteinte d'hémorroïdes volumineuses entraînant des hémorragies abondantes, la forçant parfois à cesser tout travail. Enfin, un frère de la malade, âgé de 15 ans, présente un nævus à la région dorsale.

A l'examen de la malade, on constate, au tiers interne de la paupière inférieure gauche une tumeur ayant à peu près le volume d'un haricot, de couleur rouge cerise, de consistance mollasse, mais ne diminuant pas à la pression. La tumeur devient plus rouge quand l'enfant crie, mais n'augmente pas de volume. A la palpation, on ne perçoit aucun battement. Sur la face externe de la cuisse gauche, on constate une petite tache lie de vin de la grosseur d'une lentille. On ne trouve aucune autre anomalie.

Le 26 février 1901, il est fait par le Dr Debédat une séance d'électrolyse. Le 21 avril, il en est fait une deuxième. Le 23 mai suivant, la tumeur a disparu. C'est à peine si l'on aperçoit trois petits points violacés, à peine de la grosseur d'une tête d'épingle.

Il est fait une troisième séance d'électrolyse.

Le 24 décembre 1901, on peut considérer l'enfant comme guérie. La tumeur a disparu sans laisser de traces, et nous sommes vraiment surpris en constatant que la peau a repris au niveau de la tumeur son aspect habituel sans aucune apparence de cicatrice. (*Journal de Médecine de Bordeaux*, 30 mars 1902.)

Action physiologique des rayons X. — Le malade que l'on expose à la lumière d'un tube de Crookes n'est pas seulement soumis aux vibrations particulières découvertes par Röntgen, mais à un ensemble complexe de vibrations électriques qui dépendent :

1° Du générateur électrique employé;

2° De l'appareil électrique particulier qu'est le tube de Crookes.

Les modifications physiologiques observées doivent donc être nettement distinguées suivant la cause qui leur donne naissance.

On devra donc nettement séparer les influences électriques des influences dues aux rayons X proprement dits.

Sans vouloir rapporter ici les observations des troubles trophiques signalés par différents auteurs, on peut dire que leurs caractères sont :

1° La durée de l'incubation très longue (parfois de quatre à vingt-sept jours) entre le moment de l'exposition et le moment de l'apparition des troubles. Ce fait distingue nettement ces troubles

Digitized by Google

trophiques de ceux qui succèdent aux actions des agents physiques, lumière, chaleur;

2° La qualité des lésions observées; leur durée les rapproche des troubles consécutifs à des lésions nerveuses;

3° L'action du tube est insensible la plupart du temps.

Expériences sur l'œil. — Lorsqu'on tient les yeux fermés derrière une feuille de plomb percée d'une fente et qu'on fait fonctionner un tube de Crookes, on perçoit nettement des battements lumineux qui n'ont rien de commun avec la vision vraie, et ces phénomènes s'observent aussi bien chez les aveugles atteints de cataracte ou de leucoma de la cornée. Si derrière la lame de plomb on met une feuille d'aluminium les phénomènes disparaissent. Il s'agit donc là d'une excitation de la rétine par les rayons électriques.

Comment agissent les rayons X. — Par électrolyse ou par induction nerveuse. Guggenheimer prétend avoir obtenu des résultats sur les actinomètres; mais il résulte des recherches de M. Rigollot que cette action doit être imputée aux rayons électriques, la bobine déterminant les mêmes déviations de l'électromètre.

D'autre part, il semble que l'hypothèse de l'induction soit confirmée par ce fait que les troubles augmentent en même temps que la fréquence diminue, que la saccade brusque donnée au potentiel nerveux détermine une irritation plus vive que les secousses fusionnées.

Enfin l'incubation longue, l'action générale sur le système circulatoire, sur les urines semblent plutôt impliquer l'intervention du système nerveux; la spécialisation des ondes par le tube de Crookes déterminerait donc des troubles trophiques là où les ondes alternatives des courants de haute fréquence, si bien étudiés par M. d'Arsonval, provoquent simplement des changements de nutrition. Avec des atmosphères alternatives il y a excitation, avec des atmosphères négatives il y a irritation et troubles trophiques consécutifs. Dr Destot (de Lyon.)

Les grands symptômes neurasthéniques (Pathogénie et traitement), par M. de Fleury (Librairie Alcan, Paris, 1901). — Après une étude minutieuse et très intéressante des symptômes fondamentaux de la neurasthénie (sensation de fatigue, troubles circulatoires, troubles du sommeil, troubles digestifs, état de la nutrition, asthénie génitale, état mental) l'auteur arrive à cette conclusion que la neurasthénie appartient à la pathologie générale. L'épuisement nerveux n'est qu'un syndrome pouvant se produire sous l'influence de causes très diverses; il embrasse tout un

Digitized by Google

groupe morbide qui va, sans transition brusque et par progression insensible, de la simple dépression passagère à la grande mélancolie délirante. La base de cet ensemble symptomatique est l'affaiblissement, la perte du tonus, de la vitalité du système nerveux. La revue des grands symptômes neurasthéniques nous les montre comme ne dépendant pas de l'idée, mais possédant une réalité objective; ce sont des troubles fonctionnels qui se constatent et se mesurent, et qui se répercutent ordinairement dans l'esprit pour constituer l'état mental neurasthénique.

Le mécanisme de l'épuisement nerveux se décompose en quatre épisodes : 1° intervention de la cause; 2° relâchement des cellules nerveuses; 3° ptoses, hypotonus musculaire et glandulaire; 4° modifications de l'état mental.

La thérapeutique découle logiquement de cet exposé pathogénique. Avant de songer à guérir son malade, il faut d'abord découvrir la cause première de la maladie; c'est à elle qu'il faut d'abord s'adresser. Puis il est nécessaire de faire une analyse complète du malade, de ses organes, de sa nutrition; alors, mais alors seulement, on peut faire un traitement efficace.

Diagnostic des maladies de l'encéphale. Siège des lésions, par M. le professeur Grasset (*Actualités médicales*. J.-B. Baillière. Paris, 1901). — Avec deux actualités médicales déjà parues, ce petit livre complète une trilogie qui résume l'anatomie clinique et le diagnostic du siège des lésions dans les maladies des centres nerveux et la physiopathologie des centres nerveux.

Dans cette monographie, l'auteur étudie l'appareil encéphalique sensitivo-moteur (paralysies, convulsion, contractures, anesthésie, hémiplégie organique); le syndrome de l'appareil central de la vision (troubles sensoriels, troubles moteurs); les phénomènes de l'appareil de l'ouïe, du goût, de l'odorat, de l'orientation et de l'équilibre; les phénomènes de l'appareil nerveux du langage (aphasies et paraphasies, anarthries et dysarthries); et enfin il passe en revue l'appareil encéphalique de la circulation, des sécrétions, de la nutrition, de la digestion et de la respiration.

On voit par ce sommaire que l'auteur a traité successivement toutes les fonctions de l'appareil encéphalique. Il est impossible d'analyser ce volume qui contient en quelques pages toute la synthèse de nos connaissances sur l'encéphale; mais il nous est permis de l'apprécier comme un ouvrage digne de ses prédécesseurs.

Clinique des maladies du système nerveux, par M. le professeur Raymond (Paris, Doin, 1901). — M. le professeur Raymond vient de publier ses leçons cliniques sur l'épilepsie partielle. C'est

Digitized by Google

une véritable monographie. En étudiant la pathogénie, il montre qu'elle relève d'une lésion corticale souvent bien circonscrite, le plus souvent localisée dans la sphère motrice.

Il existe une autre variété étudiée par Huglings Jackson, Charcot et Pitres : c'est l'épilepsie partielle sensitive. Les paroxysmes douloureux remplacent dans cette forme les signes moteurs, avec ou sans la perte de connaissance. L'opération pratiquée chez cette malade n'a amené aucune amélioration des crises paroxystes. Mais cette opération a montré que, à la suite de l'extirpation des centres corticaux, on trouve des troubles passagers ou permanents de la motilité de la sensibilité et du langage.

L'épilepsie partielle peut être fruste, comme dit M. Raymond, présentant une céphalée aussi intense, avec sensation d'engourdissement du bras relevant d'une humeur du lobe pariétal.

D'après l'analyse détaillée des symptômes, un malade de 17 ans présentait des maux de tête avec des vomissements, *de la mydriase* avec abolition du réflexe lumineux à droite, légère divergence de l'œil droit, amaurose absolue à droite, et hémiopie gauche. Tout cela était dû à une tumeur de la base de l'encéphale, vérifié par l'autopsie.

Le diagnostic des lésions des tubercules quadrijumeaux est encore entouré de difficulté.

Un homme est atteint d'hémiplégie sensitivo-motrice, avec paralysie des mouvements de latéralité des globes oculaires, lors des mouvements d'abaissement des yeux, et léger degré d'ataxie. Un second malade accuse paralysie des mouvements de latéralité des globes oculaires. En rappelant les travaux de Nothnagel et Weinland, le professeur Raymond trace la symptomatologie des lésions limitées à la région des tubercules quadrijumeaux, comme cela a pu être vérifié par l'autopsie du premier malade.

Dr Galezowoki.

THÉRAPEUTIQUE OCULAIRE ET FORMULAIRE

PAR

Le Dr GALEZOWSKI

Gélatine. **Du traitement des affections glycosuriques, rétiniennes par la gélatine.** — Les phénomènes pathologiques qui surgissent dans les yeux par suite de la glycosurie, ne sont dus qu'aux transformations subies, dans sa plasticité et sa composition morbide, par le sang normal qui agit d'une manière vicieuse sur les parois des vaisseaux rétiniens.

Si le fait est réellement exact, on devra chercher à rétablir la

Digitized by Google

plasticité normale du sang, en le rendant plus dense, et moins déliquescent.

Le foie, comme a démontré Claude Bernard, forme le sucre, et n'étant pas assez apte à retenir l'excès du sucre qu'il obtient par la décomposition du sang, il le fait passer constamment en trop grande quantité dans l'urine, et rend ainsi le sang de l'individu plus pauvre en éléments nutritifs.

Il serait donc de notre devoir de chercher à augmenter la plasticité du sang par tous les moyens possibles, et à tonifier si cela est possible les parois des vaisseaux.

Les docteurs Laffont et Lombard ont déclaré dans une communication qu'ils ont faite à l'Académie de médecine[1], que la *gélatine* est un meilleur médicament, pouvant augmenter la plasticité de sang. Comme un aliment d'épargne, et administré par l'estomac, il ne subit aucune décomposition dans l'estomac par les sucs digestifs.

Ma propre expérience, jointe à celle des auteurs, m'a démontré, en effet, que dans les *rétinites glycosuriques*, non encore accompagnées de névrites optiques, ni de lésions cervicales invétérées, on obtient de réels et sérieux résultats favorables, en obligeant les malades à prendre de 10 à 15 grammes de gélatine par jour.

La prescription peut être faite sous forme de la potion suivante :

Gélatine	60	grammes.
Eau de fleur d'orange.	140	—
Bicarbonate de soude	2	—

A prendre 4 cuillerées par jour.

La *gélatine* sera aussi administrée avantageusement dans les affections hémorragiques de la rétine sous forme d'injection hypodermique à la dose suivante :

Gélatine.	2 à 10	grammes.
Eau distillée.	100	—
Chlorure de sodium.	1	—

On l'injectera à la dose de 25 cent. c. une fois ou deux par jour.

A l'*usage* externe, dans les ulcères de la cornée, la *gélatine* peut être employée sous forme de *glutol*. Et en effet, lorsqu'elle est préparée avec la *formaldéhyde*, et qu'elle se trouve réduite en une poudre, je la prescris dans les ulcères de la cornée, dans les kérato-conjonctivites granuleuses, comme une poudre aseptique. Elle tarit en effet la suppuration dans les ulcères invétérés de la cornée et amène leur cicatrisation. Dr GALEZOWSKI.

1. Laffont et Lombard, *Thérapeutique alimentaire de la glycosurie* (Académie de médecine, 7 janvier 1902).

Digitized by Google

INDEX BIBLIOGRAPHIQUE

AHMED-HUSSEIN. — La section du sympathique cervical dans l'exophtalmie et autres symptômes de la maladie de Basedow. Lyon, Storck, impr.-éditeur, 1 vol.

ETIENNE-MARTIN. — Chirurgie du grand sympathique et du corps thyroïde. 1 vol. avec fig. Lyon, Storck, éditeur.

VADON. — De l'extirpation du sac lacrymal dans les dacryocystites. Ornée de photographies Rœntgen. Lyon Stork et Cie.

NOUVELLES

L'Agence centrale de la presse scientifique internationale nous communique la note suivante :

CONGRÈS DE ROME

Les Congressistes sont invités au fêtes qui seront célébrées, à Salsomaggiore, près Parme, le 11 septembre prochain, en l'honneur de feu le professeur Porro. Les voyageurs qui vont à Rome, par la voie Gênes-Pise, s'arrêteront à Spezzia; les voyageurs qui s'y rendent par la voie du Gothard-Milan-Parme, s'arrêteront à Borgosandonnino. Dans ces deux stations, les Congressistes présenteront, au guichet de la gare, leur carte et recevront, à titre gratuit, un billet pour Salsomaggiore. A leur arrivée dans cette ville, ils trouveront un délégué du Comité d'organisation, porteur d'un insigne, qui les dirigera vers un hôtel où il seront reçus, toujours à titre gratuit. Le départ aura lieu le 12 au matin, à 7 heures.

Les Congressistes peuvent bénéficier d'une réduction de 50 pour 100 sur les chemins de fer français et italiens; pour obtenir cette réduction, ils devront transmettre leur nom à M. le Dr Jayle, 232, boulevard Saint-Germain, Paris, VIe, avant le 31 août, et ils recevront un bon individuel. La Société des Transports maritimes et des Messageries maritimes accordent une réduction de 30 pour 100, et la Compagnie Fraissinet une réduction de 50 p. 100. Ces réductions seront accordées sur la présention de la carte de Congressiste.

MM. les prof. Pinard et Pozzi sont délégués officiellement par le gouvernement de la République.

Le Gérant : FÉLIX ALCAN.

6090. — L.-Impr. réunies, B, rue Saint-Benoît, 7. — MOTTEROZ, dir.

Digitized by Google

DES EMBOLIES

PAR ARTÉRIO-SCLÉROSE RÉTINIENNE

PAR

Le Dr GALEZOWSKI

(SUITE)

Lorsqu'on analyse attentivement tous les détails de l'observation n° X, que nous avons empruntée à M. Rispal, où le malade avait accusé des troubles circulatoires, non seulement dans la rétine, mais aussi du côté de l'apparail cardio-vasculaire entier de l'organisme, on constate sans peine que les artères périphériques et notamment radiale et temporale ont conservé leur élasticité, l'aorte est normale.

Néanmoins, il peut arriver que sous l'influence d'une constitution arthritique, et chez des alcooliques, qui ont le système vasculaire détérioré, il se produise une altération cirlatoire générale, comme dans la maladie artérielle de Corrigan, et que l'on aperçoive des pouls bondissant dans les carotides, qu'il existe même un souffle au cœur, se prolongeant jusqu'au bord du sternum, etc., et que tous ces accidents passagers disparaissent au bout de quelque temps. Mais, si à ce moment l'irrégularité de la circulation se porte sur un vaisseau artériel, déjà antérieurement atteint d'une péri ou endartérite, il se se produira alors, comme dans le cas du Dr Rispal, où il n'y avait qu'une cardiopathie nerveuse ou d'une autre nature indéterminée, qui donnera lieu à une oblitération artérielle de la rétine et des artères collatérales des orteils, et chez lequel, comme dit justement M. Rispal, on a pu constater quelques troubles circulatoires prodromiques et qui permettraient de supposer qu'il y a eu chez ce malade une lésion des parois vasculaires antérieure.

Il n'est pas douteux que les cas de thrombose ou d'embolie disséminée dans les différentes parties de l'organisme, accom-

Digitized by Google

pagnant les embolies de la rétine sont rares, il n'en existe pas moins comme le prouve l'observation si instructive du Dr Rispal.

L'artério-sclérose et la périartérite atteignent la circulation des nerfs optiques plus souvent qu'on ne le pense, et amènent des hémorragies rétiniennes partielles, des thromboses et des embolies avec leurs conséquences. Les symptômes morbides visuels qui en résultent dépendent forcément du siège de l'embolie et en partie aussi de la cause constitutionnelle, générale ou locale, qui l'aura produite.

Le tableau statistique que j'avais déjà établi dans mon travail antérieur sur des tromboses artérielles du nerf optique[1] permet de nous rendre mieux compte de certains points de diagnostic aussi bien que du rôle que peut jouer la thérapeutique dans ces sortes de périartérites et d'endartérites rétiniennes.

Mon tableau statistique était établi sur 46 cas d'embolie et sur 13 cas de thrombose rétinienne.

De ces faits j'ai pu conclure que la perte de la vue, quoique subite, est presque toujours précédée de quelques symptômes prodromiques.

Si les artério-scléroses oblitérantes dans les vaisseaux rétiniens sont fréquentes, nous ne pouvons pas nous rendre facilement compte de l'endroit précis où se sera produite cette oblitération.

Nous constatons en effet facilement l'existence d'une embolie rétinienne dans l'œil dont la vue se perd subitement par cette lésion artérielle, aussi bien que par l'aspect ophtalmoscopique du fond de l'œil. Mais il nous sera difficile, pour ne pas dire impossible, de dire dans quel endroit du trajet artériel l'oblitération se sera produite.

En examinant, pourtant, la structure anatomique du nerf optique et de son système artériel, on se rend facilement compte de la raison de cette difficulté.

Nous savons, en effet, que l'artère de la rétine naît d'après

1. Dr Galezowski, *Leçons cliniques* (*Ophtalm.*, 1902, p. 183).

Digitized by Google

Sappey de l'ophtalmique et plonge dans le nerf optique à un centimètre en arrière du globe, elle le traverse obliquement pour atteindre son axe, et se répandre ensuite sur la rétine. Quelquefois, dit-il, elle provient de la ciliaire postérieure externe.

Cette disposition anatomique est d'autant plus importante à connaître, qu'elle peut à ce qu'il me semble expliquer dans certains cas au moins l'évolution et la marche de l'embolie rétinienne.

Le nerf optique a une longueur de 5 centimètres, depuis le chiasma jusqu'à son entrée dans la coque oculaire. Si on examine en détail sa disposition dans tout son trajet, on constate que la partie de ce nerf qui traverse le crâne a une longueur qui ne varie pas habituellement dans son étendue, elle est entre 8 millimètres et 1 centimètre dans l'intérieur du crâne; le canal osseux optique présente aussi la longueur semblable de 1 centimètre, ce qui fait que le reste du trajet optique mesure 28 millimètres à 3 centimètres, y compris l'épaisseur de la sclérotique qu'il doit parcourir.

Dans tout cet espace le nerf optique mesure généralement 3 millimètres de diamètre, il s'amincit en traversant le trou sclérotical pour se répandre ensuite en éventail sur toute la surface de la rétine.

Le rétrécissement que subit le nerf optique dans son parcours à travers la lame criblée constitue donc un obstacle au passage du sang artériel, si ce dernier est mal constitué ou si la paroi artérielle elle-même est couverte sur une certaine étendue de dépôts calcaires, phosphatiques, syphilitiques, etc.

Il suffira alors qu'un obstacle circulatoire survienne dans le trajet de l'artère centrale pour qu'il bouche le calibre artériel et que la rétine devienne exsangue.

Ces oblitérations ne se font pas exclusivement sur tel ou tel autre point de prédilection, mais je les ai vu se produire dans tous le points où l'artère centrale est resserrée davantage physiologiquement.

C'est ainsi que j'ai vu le coagulum embolique s'arrêter à l'entrée de l'artère centrale à 1 centimètre en arrière du

Digitized by Google

globe, juste dans le point où elle fait un coude pour le traverser obliquement. La forme coudée de l'artère dans cet endroit est une condition favorable à un arrêt de circulation si un processus pathologique antérieur se localise au voisinage de ce coude, car sous l'influence de quelque cause accidentelle, il se formera là une rupture ou une embolie.

Une oblitération de l'artère à son entrée dans le nerf est toujours suivie d'une cécité absolue de cet œil, avec tous les caractères d'embolie. La papille et la rétine sont suffusionnées, la macula présente un point rouge entouré d'une sorte de halo blanchâtre, les artères rétiniennes sont réduites à de petits lisérés fins à peine appréciables à l'image droite sur la rétine.

Avec le temps l'infiltration disparaît, mais la papille devient blanche, atrophiée, conservant pendant longtemps une sorte de trouble séreux péripapillaire, qui est le résultat d'une légère circulation latérale péripapillaire constituée par les vaisseaux collatéraux qui donnent la nutrition aux fibres périphériques du nerf optique et rétablissent ainsi au moins en partie la circulation dans les fibres nerveuses privées de nutrition après une embolie de la branche optique.

2° Le second point, plus fréquemment atteint par un coagulum sanguin ou exsudatif, est la portion de l'artère qui traverse *la lame criblée*.

Ce mal se prépare habituellement de longue date, souvent par saccade. Le malade éprouve de temps en temps des éblouissements, et des troubles passagers visuels.

Chez les femmes, ces phénomènes surviennent au moment de leurs époques, ils durent quelques heures, se renouvèlent plusieurs jours à la même heure, accompagnés de migraines, d'hémianopsies et disparaissent en laissant dans l'œil quelques signes de faiblesse visuelle persistante. Puis tout d'un coup, en apparence sans aucune cause directe, quelquefois après une émotion vive, il survient une cécité absolue de l'œil du même côté de la tête. C'est une embolie dans le trou de la lame criblée qui s'est produite, sans aucune lésion dans le cœur, une endartérite était la seule cause qui avait provoqué

Digitized by Google

cette oblitération, qui a eu lieu dans l'artère centrale et à son passage à travers la lame criblée.

C'est dans ces cas habituellement qu'on voit survenir des infiltrations péripapillaires semblables sous tous les rapports à des névrites optiques. J'ai vu, pour ma part, des stases veineuses péripapillaires, se développer brusquement, et pouvant même donner lieu quelquefois à des taches hémorragiques veineuses des plus abondantes.

L'observation suivante peut servir d'exemple.

Observation XI.

Mme Tr., âgée de 38 ans, demeurant à Paris vint me consulter pour une perte subite de la vue de l'œil gauche. Toujours bien portante et n'ayant eu jamais d'autres accidents morbides que des douleurs sciatiques de la jambe gauche qui lui sont survenues en 1896 et en 1899.

En décembre 1901 subitement elle a éprouvé des accidents nerveux migraineux accompagnés de douleurs à l'œil gauche, et donnant lieu à des vomissements, des vertiges et d'autres signes nerveux.

Les névralgies migraineuses disparurent, la malade allait bien, lorsqu'en janvier dernier, subitement elle perdit la vue de l'œil gauche au moment de la ménopause. Ses époques, en effet, ne sont pas revenues et le 17 janvier 1902 dans la matinée, l'œil gauche se troubla brusquement : en face elle voyait à travers un voile épais, et puis en deux jours il s'est couvert complètement.

En l'examinant le 27 janvier pour la première fois, j'ai pu constater une embolie de l'artère centrale de la rétine gauche avec quelques signes de périnévrite optique, accompagnée de stases veineuses. Les artères très minces filiformes; la macula présentait un point rouge au centre d'une infiltration rétinienne séreuse. De plus, la branche inféro-interne de la veine était entourée d'une tache hémorragique.

(A suivre.) Dr Galezowski.

Digitized by Google

STRABISME CONVERGENT DES PRESBYTES

OU DIPLOPIE FONCTIONNELLE

SUITE DES APPLICATIONS DU DIPLOSCOPE

PAR

Le Docteur A. REMY

Il est fréquent de trouver des personnes âgées qui accusent une difficulté à voir même les grosses lettres en regardant dans le diploscope. De légers verres convexes font cesser immédiatement cette gêne. La diminution d'éclairage contribue certainement à produire la gêne et à faire mieux apprécier les verres correcteurs. L'action écartante de ces verres sur les axes oculaires est aussi très apparente par le rapprochement prononcé et instantané des deux lettres médianes de l'épreuve n° 1 à quatre lettres.

L'épreuve

K O L A

qui sans verres était vue ainsi :

KO LA

devient avec les verres;

K OL A

Dans ces conditions, si l'on fait voir sans verres l'épreuve n° 6, c'est-à-dire l'épreuve à trois lettres au moyen des deux trous rapprochés, il n'est pas rare que sans verres l'épreuve qui normalement doit laisser lire

K O L

fasse voir

K OO L

Ainsi, non seulement sans verres la lecture de K O L est moins nette; mais la lettre O est vue double. Il y a diplopie et la diplopie est homonyme.

Digitized by Google

Avec des verres légèrement convexes de suite la lecture redevient normale.

L'explication de ce phénomène ne laisse aucun doute et rappelle celle de Donders au sujet du strabisme hypermétropique du jeune âge.

Un excès d'accomodation sollicite un travail parallèle de la convergence qui par instant produit une réelle diplopie, la neutralisation n'ayant pas encore eu le temps de se produire.

Les verres convexes font revenir de suite la lettre de double en une seule et de plus corrigent le manque de netteté. Aussi les malades intelligents comprennent vite le mécanisme de leurs troubles oculaires et consentent plus facilement au port des lunettes pour la vision à distance.

Un jour, un de ces malades me fit l'aveu suivant : « Je m'explique maintenant pourquoi à la chasse je voyais deux perdrix au lieu d'une seule ». Un autre me disait : « Je vois deux lunes ».

Ce genre de diplopie intermittente dû à un excès de fonction pourrait être désigné sous le nom de diplopie fonctionnelle spasmodique ou plus simplement diplopie fonctionnelle.

A. Rémy.

SOCIÉTÉ D'OPHTALMOLOGIE DE PARIS

Séance du 14 octobre 1902

Présidence de M. Wuillomenet

M. Dupuy-Dutemps, *secrétaire annuel*, lit le procès-verbal de la dernière séance. Le procès-verbal est adopté.

M. Morax, *secrétaire général*, dépouille la correspondance, qui comprend :

1° Une lettre de remerciements du Dr Abt, nommé membre correspondant;

2° Une lettre de M. Dubar (d'Armentières) demandant communication du tarif des honoraires.

Digitized by Google

M. VIGNES est nommé délégué de la Société au Congrès égyptien du Caire.

Election d'un membre titulaire de la société. — Votants : 13. M. Druault, 11 voix; M. Golesceano, 1; M. Sendral, 1. M. Druault est nommé membre titulaire.

M. WUILLOMENET, *président :* Mes chers collègues, depuis notre dernière réunion du mois de juillet, la Société a perdu deux de ses membres les plus distingués, nos collègues Despagnet et Meyer.

Dans le courant du mois d'août, j'appris, avec un profond regret, la mort de Despagnet que je connaissais depuis de longues années, ayant été avec lui à la clinique de notre maître commun le Dr Galezowski, où je lui ai succédé directement comme chef de clinique. Il fut un des fondateurs de la Société d'Ophtalmologie, où il remplit les fonctions de secrétaire général avec un admirable dévouement, pendant quelque dix années.

Despagnet possédait une grande puissance de travail, jointe à une activité débordante, et sa santé lui avait permis, jusqu'à ces derniers mois, de satisfaire aux nombreuses obligations qu'il avait contractées : il a fait un grand nombre de communications à notre Société, rendu compte de nombreuses observations cliniques intéressantes et publié avec son distingué collaborateur, le professeur Nimier, du Val-de-Grâce, son excellent *Traité d'ophtalmologie;* mais un mal inexorable l'a terrassé en pleine vigueur, et sa mort, si rapide, si prématurée, nous a tous, collègues et amis, profondément émus.

Une deuxième perte, bien cruelle pour notre société, est celle de notre collègue et ancien président, M. Edouard Meyer.

Edouard Meyer avait subi dans sa santé, depuis quelques années, de profondes atteintes; néanmoins, quoique se sachant gravement touché, il ne désespéra point. Dès que sa santé se raffermissait un peu, il reprenait ses occupations avec courage; mais son mal s'aggravant, il dut passer l'hiver sur le littoral de la Méditerranée et l'été en Suisse, ou à Falkenstein, dans les montagnes du Taunus, où il mourut le 9 septembre dernier. Il fit ses études à Berlin. Ancien élève de de Græfe en 1860; il vint s'établir à Paris en 1862 et dès 1864, fit des cours à l'Ecole pratique, dans sa clinique privée, ainsi qu'au dispensaire Furtado-Heine où il était chargé du service des yeux.

Il me serait difficile de faire l'énumération de ses travaux scientifiques tous marqués au coin d'un grand sens clinique. C'est en 1873 que parut son *Traité pratique des maladies des*

Digitized by Google

yeux, ouvrage important qui pendant de longues années a été un manuel des étudiants.

Messieurs, ces deux pertes seront vivement ressenties par tous les membres de notre Compagnie. Gardons précieusement leur souvenir, en nous efforçant de suivre leur exemple et leur amour pour la science.

J'ai l'honneur d'adresser, au nom du Bureau et de la Société d'ophtalmologie de Paris, aux familles de nos deux regrettés collègues, l'expression de notre profonde et douloureuse sympathie.

M. Ferry. **Dacryoadénite bilatérale au cours de l'infection blennorragique** (*Présentation de malade*). — Il s'agit d'un homme de 25 ans, soigné dans le service de M. le Dr Morax à Lariboisière, et qui a contracté, il y a un mois, une blennorragie au cours de laquelle sont apparus des accidents articulaires généralisés qui subsistent encore (poignets, genoux, talalgie). Il y a une dizaine de jours sont survenus des phénomènes oculaires (douleur, rougeur de la conjonctive, diminution de l'acuité visuelle). Quelques jours après ses paupières supérieures se tuméfiaient. Aujourd'hui il présente une dacryoadénite bilatérale, plus marquée à droite, et occupant le lobe palpébral de la glande. Il présente de plus de la scléro-conjonctivite avec sécrétion à peine marquée et de l'iritis avec synéchies postérieures.

L'examen du pus uréthral montre de nombreux gonocoques. Un simple frottis, avec coloration simple, sans emploi de la méthode de Gram, montre dans la sécrétion conjonctivale des formes diplococciques encapsulées, d'ailleurs très disséminées, et qui semblent bien être des gonocoques. Des examens plus complets, avec cultures, seront faits ultérieurement.

2 cas semblables ont déjà été publiés.

Dans un cas de Terson (Société d'ophtalmologie, mars 1900) il s'agissait d'une dacryoadénite bilatérale survenue également au cours d'une blennorragie mais occupant les lobes orbitaires seuls et sans conjonctivite, ni iritis.

Dans un autre cas de Panas, il s'agissait d'une dacryoadénite des deux groupes glandulaires, avec conjonctivite séro-vasculaire intense et iritis, au cours d'accidents articulaires blennorragiques.

M. A. Terson. — Les dacryoadénites sont plus fréquentes et mieux connues que divers travaux récents ne le laissent supposer. La dacryoadénite métastatique dans la blennorragie reste cependant rare. Elle est généralement bilatérale et quand elle occupe les deux glandes orbitaires, comme dans les cas dont j'ai parlé ici même il y a quelques années, on peut faire même le diagnostic à distance, tant la déformation est caractéristique.

Digitized by Google

M. Sulzer relève le fait que le gonocoque a été retrouvé dans un cas de gonococcie du segment antérieur qui présente tous les caractères d'une localisation métastatique. C'est la première fois que cette constatation a été faite à ma connaissance. Dans des cas bien caractérisés de conjonctivite gonococcique métastatique j'ai vainement cherché le gonocoque dans la sécrétion conjonctivale.

M. Kalt. — La coexistence de l'iritis avec l'ophtalmie purulente me paraît singulière. Du moment qu'on a trouvé des gonocoques dans la sécrétion conjonctivale, on peut et, je crois, on doit admettre une contamination externe, et alors la dacryoadénite s'explique parfaitement.

L'iritis pourrait s'expliquer par une irritation locale de la cinquième paire au niveau de la conjonctive. Cette irritation aurait déterminé une *fixation* locale dans l'iris de l'infection générale révélée par les arthrites. Il y aurait lieu de rappeler ici la localisation de l'infection générale expérimentale dans une articulation à la suite d'un traumatisme.

Reste l'hypothèse d'une décharge de gonocoques amenés par la circulation générale simultanément dans l'iris, la conjonctivite et la glande lacrymale.

Cette hypothèse demanderait confirmation. Il ne faut pas oublier que l'infection blennorragique peut évoluer sur les conjonctives sous une forme très bénigne. C'est le cas ici ; mais cela ne prouve nullement qu'il n'y a pas eu contage extérieur. Avant d'admettre la conjonctivite d'origine générale, il faudrait éliminer l'infection transportée par les doigts, et c'est là précisément la grosse difficulté.

M. Dupuy-Dutemps. — Le caractère métastatique de l'iritis et de la dacryoadénite n'est pas douteux. Mais la présence de gonocoques dans la sécrétion conjonctivale me porte à croire qu'il s'agit ici d'une conjonctivite par inoculation directe et non d'une conjonctivite métastatique vraie. Ses caractères cliniques, sa bénignité, ne permettent pas d'exclure la possibilité d'une contamination par voie externe, car le gonocoque, à côté des ophtalmies les plus graves, peut ne provoquer aussi qu'une inflammation conjonctivale des plus légères. De plus dans nombre de cas de conjonctivite métastatique au cours de la blennorragie on n'a jamais trouvé de gonocoque à la surface de la muqueuse oculaire. Pour démontrer rigoureusement l'existence d'une conjonctivite métastatique à sécrétion gonococcique, due à une auto-infection par voie interne, l'examen clinique seul, les caractères objectifs de la conjonctivite et les circonstances de son apparition ne peuvent suffire, car ils ne permettent pas d'éliminer avec certitude le fait d'une inoculation directe. Il serait nécessaire,

Digitized by Google

pour établir la réalité d'un tel processus, de suivre sur des coupes microscopiques de la conjonctivite, la disposition des lésions et la migration du microbe de la profondeur des tissus jusqu'à la surface libre de la muqueuse.

M. Morax. — La nature métastatique des différents troubles ne me paraît pas faire de doute dans ce cas et je considère l'iritis, la dacryadénite et les arthrites comme des symptômes de localisation du gonocoque. Le gonocoque existe en abondance dans l'écoulement uréthral. Arriverons-nous à en démontrer la présence dans le tissu de la glande lacrymale. Je me propose de l'y rechercher dès demain; mais étant donné que l'inflammation lacrymale a atteint son acmé il y a quelques jours déjà l'absence du microbe dans la glande ne permettra pas de supposer qu'il en a toujours été absent. Quant à la scléro-conjonctivite qui accompagne son iritis il est bien évident de par l'aspect clinique, de par l'absence de sécrétion purulente qu'il s'agit là d'une manifestation métastatique et non d'une conjonctivite par transport extérieur du gonocoque. J'ai constaté dans un seul cas de conjonctivite métastatique la présence des gonocoques dans la sécrétion conjonctivale. L'examen a été purement microscopique et le diagnostic ne faisait pas le moindre doute. Il n'en est pas moins vrai qu'aujourd'hui, pour un cas de ce genre, je compléterai toujours le diagnostic par la culture car ce passage des gonocoques du tissu épiscléral à la surface de la conjonctive paraît être exceptionnel. Depuis l'examen de ce fait en 1892 j'ai observé d'assez nombreux cas de conjonctivite blennorragique métastatique sans retrouver jamais de gonocoques dans la sécrétion conjonctivale.

MM. A. Chevallereau et J. Chaillous. **Contracture des releveurs des paupières** (*Présentation de malade*). — Mme L... Marguerite, âgée de 42 ans, cuisinière, s'est présentée à la clinique des Quinze-Vingts le 5 septembre dernier avec l'aspect bizarre que vous lui voyez aujourd'hui : les deux paupières supérieures sont fortement rétractées de manière à laisser à découvert une assez large bande de sclérotique au-dessus du bord supérieur de la cornée. La peau de cette paupière est enroulée sur elle-même et forme un bourrelet transversal assez saillant qui masque en partie les cils, mais elle n'offre aucune altération.

Quand la malade regarde à ses pieds, la paupière supérieure reste absolument immobile et on voit une grande partie de la sclérotique au-dessus du limbe. On comprend que dans ces conditions il y ait quelque difficulté à renverser la paupière supérieure, mais l'examen de la muqueuse ne montre aucune altération pas plus d'ailleurs que l'examen de la peau.

Digitized by Google

Tous les mouvements de l'œil sont absolument normaux dans tous les sens; la paupière inférieure de même n'offre rien de particulier; mais quand on demande à la malade de fermer les yeux l'orbiculaire ne se contracte que lentement, péniblement, avec de grands efforts, les bords palpébraux ne se rapprochent que peu à peu et la malade arrive très difficilement à produire une occlusion complète.

Il ne saurait être ici question de paralysie de l'orbiculaire

FIG. 1.

MM. A. Chevallereau et J. Chaillous. — Contracture des releveurs des paupières.

puisque la moitié inférieure de ce muscle fonctionne très normalement; la paupière inférieure reste bien appliquée contre le globe et son bord libre atteint le limbe cornéen quand la malade regarde devant elle. Il fallait donc penser à une contracture des deux releveurs des paupières supérieures. Pour nous en assurer nous avons voulu voir si cette contracture céderait à l'anesthésie chloroformique et nous avons endormi la malade le 22 septembre, sans que cette anesthésie nous ait montré rien de particulier; l'état est resté le même que pendant la veille. D'ailleurs le mari de la malade a remarqué que la nuit pendant son sommeil elle ne fermait que très peu les yeux.

Nous avons voulu savoir si la résistance électrique des muscles

Digitized by Google

était modifiée. M. Delherm, interne des hôpitaux, a bien voulu se charger de cette recherche. Il a constaté que l'orbiculaire avait une résistance tout à fait normale au courant faradique, mais que sa résistance était un peu plus grande au courant galvanique.

Tels sont les seuls symptômes que nous ayons notés chez notre malade; ils paraissent avoir débuté il y a six mois et depuis cinq semaines que nous l'avons en observation ils ne sont pas sensiblement modifiés; nous n'avons trouvé chez elle aucun autre phé-

Fig. 2.

MM. A. Chevallereau et J. Chaillous. — Contracture des releveurs des paupières.

nomène particulier paraissant en rapport avec les précédents. Voici d'ailleurs le complément de son observation.

Dans son enfance, vers l'âge de 10 ans elle avait eu des crises de nerfs bien difficiles à définir et sur lesquelles elle ne donne que des renseignements très vagues. Elle s'est mariée à 22 ans; à 23 ans elle a eu un accouchement à terme suivi d'une péritonite. L'enfant venu bien portant est mort à 22 mois de convulsions et de méningite. Depuis elle n'a eu aucune grossesse, aucune fausse couche.

Le seul fait important que nous puissions signaler, c'est que, depuis le début de son affection des paupières, la malade dit avoir maigri, ses forces ont diminué, elle s'essoufle plus rapidement

Digitized by Google

quand elle fait des efforts ou quand elle monte des étages, mais son cœur et ses poumons sont tout à fait normaux et s'il y a un très léger œdème des membres inférieurs, il s'explique suffisamment par la présence de varices. Les urines ne contiennent rien de particulier.

Nous avons cherché en vain tout antécédent spécifique, nous n'avons rien trouvé de même qui pût nous faire croire à du tabes ou à la maladie de Basedow, aucun stigmate d'hystérie. Nous n'avons rien constaté d'anormal dans toute la sphère de distribution du nerf facial ni du nerf trijumeau, aucun trouble qu'on pût rapporter au grand sympathique.

L'examen de l'œil lui-même ne fournit aucun renseignement. Les réactions pupillaires sont normales et on ne trouve à l'ophtalmoscope aucune lésion, aucun trouble circulatoire. Le champ visuel, le sens des couleurs sont normaux. Quant à l'acuité visuelle, elle est diminuée par de l'astigmatisme myopique. Il y a une myopie de 2,50 D avec astigmatisme direct d'une dioptrie et l'acuité visuelle, malgré la correction, n'est que de 0,5.

A quelle affection avons-nous à faire? Nous avons été frappés tout d'abord de la ressemblance parfaite qui existe entre le cas de notre malade et la description donnée par Gowers dans ses *Diseases of the nervous system*, t. II, p. 196. « La crampe du releveur de la paupière supérieure, dit-il, est très rare. Elle est ordinairement due à quelque irritation dans la région du trijumeau. Elle apparaît à un âge avancé, comme une affection indépendante analogue aux autres spasmes musculaires, torticolis et spasme du facial. La contracture est en général tonique; elle cesse incomplètement quand le globe oculaire se dirige en bas ou quand les paupières sont fermées. Dans le regard en face il se produit un écartement des paupières plus grand qu'à l'état normal. Dans le regard en bas la paupière supérieure ne descend pas, de sorte qu'une grande étendue de sclérotique apparaît au-dessus de la cornée. Quand le malade veut fermer les yeux la paupière supérieure se contracte grâce à l'orbiculaire, mais moins que la paupière inférieure, de telle sorte que les paupières ne sont pas closes. Du fait qu'il apparaît une plus grande étendue de la sclérotique l'œil semble proéminent, mais ce n'est qu'une apparence. »

Cette description de Gowers s'applique donc parfaitement à notre malade et c'est tout ce que nous avons trouvé, mais on a rapporté d'autres observations qui ont seulement quelques points communs avec la nôtre. Ainsi M. de Wecker dans son *Traité d'ophtalmologie*, t. Ier, p. 145 (Paris, 1879) décrit sous le nom de rétraction sympathique des paupières une rétraction portant sur les deux paupières supérieures et inférieures et s'observant soit chez des

Digitized by Google

hystériques, soit dans la maladie de Basedow, soit dans l'ataxie locomotrice. Ce n'est donc pas notre affaire.

Dick, dans le *Prag. Med. Woch.* (1896, n. 49) a raconté l'histoire d'un aliéné atteint d'une crampe tonique des releveurs des paupières telle que dans le regard en bas la paupière supérieure était attirée spasmodiquement en haut. Ces spasmes n'existent pas chez notre malade où la paupière supérieure est constamment immobile.

D'après Parinaud, on constate dans certains cas d'ophtalmoplégies une rétraction du releveur qui caractériserait les ophtalmoplégies périphériques et dans sa thèse, Sauvineau cite l'observation d'un malade atteint d'ophtalmoplégie externe bilatérale avec rétraction des deux releveurs palpébraux. Chez notre malade on n'observe aucun autre phénomène que la contraction des releveurs; il n'y a aucun autre symptôme d'ophtalmoplégie.

Notre malade ne présente pas le signe de Græfe, dans lequel la paupière supérieure reste élevée pendant l'abaissement du regard, comme cela s'observe dans le goitre exophtalmique. Elle présente très nettement au contraire le signe de Stellwag, caractérisé par l'élargissement de l'ouverture palpébrale quand l'œil est ouvert et son occlusion incomplète quand le sujet croit avoir fermé complètement les yeux (Joffroy); mais ici le signe de Stellwag est exagéré en quelque sorte, ce n'est pas seulement un élargissement de sa fente palpébrale, un relèvement de la paupière, il y a une véritable crampe des releveurs et cela des deux côtés.

Le signe de Stellwag, croyons-nous, n'a été signalé que dans les cas du goitre exophtalmique. Rien ne nous autorise à croire à cette maladie. S'agit-il ici d'un goitre exophtalmique fruste, dont ce serait le premier symptôme? L'avenir seul pourra nous renseigner sur ce point.

Chez notre malade, il y a un symptôme unique et il est très net : il y a une contracture des deux releveurs des paupières supérieures, contracture permanente, ne disparaissant ni pendant le sommeil ni pendant la chloroformisation et ne s'accompagnant d'aucun autre phénomène appréciable par ailleurs. Le fait est net, l'explication est moins évidente; c'est pour vous la demander que nous vous présentons ce soir notre malade et son observation.

M. A. Terson. **Remarques sur la structure et le traitement des végétations conjonctivales à recrudescence printanière.** — Bien que l'affection qui va nous occuper soit mieux connue aujourd'hui qu'il y a quelques années où elle était niée par certains et confondue par beaucoup, elle garde assez de mystère dans

Digitized by Google

sa pathogénie et elle donne assez d'ennuis dans son traitement pour que, sans nouvelles et inutiles constatations cliniques, il soit utile de pousser toujours plus loin les recherches étiologiques et thérapeutiques. L'histologie semble avoir maintenant donné des résultats aussi complets et aussi précis que pour les autres affections conjonctivales : c'est l'étiologie et la thérapeutique qui demandent de nouvelles recherches, aujourd'hui que la symptomatologie et l'histologie de la lésion sont à présent complètement dégagées, comme nous allons le voir.

Si l'on résume les travaux déjà publiés sur l'histologie des végétations printanières, on remarque que les auteurs ont, à quelques exceptions près, donné une prépondérance excessive tantôt aux lésions épithéliales, tantôt aux lésions du stroma sous-jacent. Camuset et Legros concluaient de l'examen d'un petit débris à une sorte de leucoplasie épithéliale. Horner et Vetsch ont insisté particulièrement sur l'épaississement et la prolifération des couches épithéliales qui donneraient un aspect cancroïdal à la lésion et en constitueraient la partie principale. Le tissu sous-jacent hypertrophié possède des vaisseaux assez nombreux. Knus[1] dans son excellente thèse faite sous les auspices de Haab, remarque une assez grande différence suivant les cas, mais il insiste encore sur l'énorme prolifération épithéliale. Tailor, Raabe, Schöbl et d'autres arrivent à des conclusions analogues, après des examens très minutieux auxquels nous renvoyons le lecteur.

D'autres travaux qui se rapprochent plus sensiblement de nos constatations, attribuent une importance aussi grande et même plus considérable aux lésions du tissu sous-jacent à l'épithélium et qui vraiment constitue la grosse charpente des végétations. Que l'épithélium soit proliféré, irrité au niveau des saillies provoquées par les végétations conjonctives, rien que de naturel, mais rien que de secondaire. La lésion initiale n'est pas une lésion épithéliale, mais une lésion du tissu sous-épithélial. Reymond[2] a un des premiers donné une bonne étude des végétations, constatant que l'épithélium, quoique proliféré, ne constitue pas la masse de la néoformation, et que la végétation est une prolifération du tissu conjonctival lui-même, avec accroissement du nombre des cellules allongées et étoilées, et aussi des cellules embryonnaires et rondes. Uthoff a insisté sur la présence d'une basale sous-épithéliale. Fuchs note l'épaississement de l'épithélium et la nature conjonctive du tissu. Schiele a signalé la présence du glycogène. Burchardt et Schlub[3],

1. Knus, *Klin. und Anat. üb. d. Früjahrs Katarrh.* Diss. Zurich, 1889.
2. Reymond, *Annali di ottalmologia*, 1875.
3. Schlub, *Fibrombildung am Limbus.* Diss. Basel, 1897.

Digitized by Google

ce dernier dans une excellente thèse inspirée par Mellinger, note que les végétations limbaires sont souvent constituées de véritables tissus fibreux : Schlub les appelle même du fibrome.

Villard[1] remarque que la prolifération cellulaire et les amas leucocytaires sont diffus, sans les groupements caractéristiques du trachome et note « le tissu fibreux qui constitue la moyenne partie du tissu végétant ».

Nous-mêmes[2] avons publié le résultat de l'examen histologique d'un cas de végétation péricornéenne, absolument analogue à celui que nous donnons aujourd'hui. La végétation était constituée par une masse de tissu absolument fasciculé et fibreux : à peine quelques cellules rondes autour de vaisseaux peu nombreux et une abondance fort restreinte de cellules conjonctives dans l'ensemble du tissu. L'épithélium, quoique épaissi, n'arrive pas à donner l'apparence cancroïdale. Son rôle est secondaire.

Enfin Dauvers dont la monographie est toute récente, rapporte plusieurs examens histologiques de végétations limbaires.

J'ai désiré aujourd'hui simplement vous présenter des préparations histologiques des *deux types* de végétations; celle du limbe et celle du tarse n'appartiennent pas au même malade. Il est d'ailleurs assez rare de trouver les végétations aussi développées sur le même sujet à la fois sur le limbe et le tarse. Si les végétations limbaires sont volumineuses, celles du tarse sont faibles ou nulles et inversement.

Dans la première préparation (les deux dessins correspondent à un grossissement de 75/1), la végétation était péricornéenne. L'épithélium, épais, très coloré, est pavimenteux, stratifié et possède plus de couches qu'à l'état normal, mais il ne forme pas les profondes invaginations qui existent dans d'autres cas publiés. Il n'y a pas de membrane basale bien nette. Le tissu contenant quelques vaisseaux, sensiblement dilatés, frappe par son aspect parvicellulaire. Des cellules conjonctives aplaties et d'aspect fusiformes sont comprimées entre d'énormes faisceaux de tissu conjonctif et en somme on est en présence d'une masse fibreuse.

Les faisceaux conjonctifs sont écartés par place et comme soumis à un œdème chronique.

La végétation tarsale possède un épithélium moins abondant quoique de même nature et sans aucune invagination épithéliale : la masse du tissu est également fibreuse, mais l'infiltration par

1. Villard et Darier, *Forme tarsienne du catarrhe print.* (*Soc. fr. d'opht.* 1897).

2. A. Terson, *Les végétations conjonctivales à recrudescence printanière* (*Gaz. des hôp.*, 1898), et *Traité de chirurgie* Le Dentu-Delbet. V. *Maladies de l'œil*, 1897.

Digitized by Google

des cellules rondes et des leucocytes est beaucoup plus considérable. Il y a là une papille du tarse extrêmement hypertrophiée et proliférée sans éléments nouveaux toutefois et sans les énormes amas lymphatiques que l'on rencontre dans le trachome. Plus en-

Fig. 3. — Végétation du limbe.

core que sur la végétation limbaire, il est facile de voir que la prolifération épithéliale est peu importante dans l'ensemble de la masse néoformée, et qu'avant tout la végétation typique est formée par le tissu sous-jacent.

En somme, il ne s'agit ni de conjonctivite pustuleuse ni de trachome, comme cela a été si souvent soutenu. L'histologie est sous

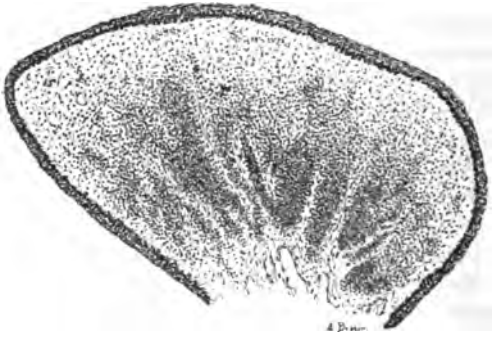

Fig. 4. — Végétation du tarse.

ce rapport d'accord avec la clinique pour éviter des conclusions pleines de déboires pour le pronostic et la thérapeutique.

La conjonctivite pustuleuse, la soi-disant phlyctène, n'est qu'un petit amas de tissus enflammés, où la résorption ou la fonte sont très rapides. Rien qui rappelle la structure fibreuse de la végétation printanière, malgré les différences que l'hypérémie périodique

Digitized by Google

et l'agglomération plus ou moins grande de leucocytes viennent apporter.

Le trachome est une sorte de végétation adénoïde oculaire diffuse, avec grands amas cellulaires à caséification qui ne s'observe jamais dans la conjonctivite printanière.

La conjonctivite folliculaire avec ses nodules purement lymphatiques n'a non plus rien de commun avec elle.

La végétation printanière se rapproche sensiblement du papillome : c'est du papillome *atténué*, qui n'arrive pas à la structure totale et à ce développement puissant et égal des invaginations épithéliales et des papilles conjonctives qu'on observe dans la « verrue » typique. Enfin elle ne se développe qu'aux points de la conjonctive qui sont normalement pourvus de papilles (limbe, tarse). Mandounet a même signalé un cas où en même temps que les végétations printanières du tarse, il existait une série de papillomes cutanés de la paupière inférieure.

Il est à espérer que le microbe, s'il existe, sera un jour découvert. Pas plus que Fuchs, Knus, et bien d'autres, nous ne l'avons rencontré. Des inoculations sous-conjonctivales de débris souvent faites sont restées sans résultat. Tailor, Bellinzona ont affirmé avoir donné un bacille particulier, qui est à revoir. Nous ne voyons guère d'ailleurs comment ces inoculations arriveraient à être suivies assez longtemps pour trouver le tableau clinique si spécial de la maladie, en admettant qu'elles réussisssent chez le lapin ou tout autre animal, tel que le singe. De plus, ces végétations paraissent affecter une prédilection pour le terrain arthritique, qu'on ne réalisera pas chez l'animal et il est possible qu'il s'agisse d'endoinfection. Il serait à vérifier si le microbe signalé par certains dans les verrues cutanées, en somme contagieuses, pouvait être décelé ici. Toutefois le néant du résultat des efforts si nombreux pour mettre en lumière le microbe du trachome, maladie autrement répandue, est assez peu fait pour encourager les espérances. Il serait peut-être préférable d'inoculer sous la conjonctive humaine des fragments de véritable papillome cutané, de la vraie verrue contagieuse si fréquente et de voir comment elles se comporteront sur ce terrain comparées avec des inoculations de végétations printanières vraies. Malgré quelques affirmations contraires, il est certain que les végétations *péricornéennes* de petit volume s'améliorent et guérissent quelquefois, quoique lentement, par les pommades hydrargyriques. Darier a obtenu de bons résultats de la lanoline hydrargyrique; d'autres ont noté des succès de la pommade jaune et quant à nous, la pommade jaune forte (1/20, 1/40) préparée à la lanoline et à l'huile de vaseline nous a plusieurs fois réussi, sans avoir d'action notablement irri-

Digitized by Google

tante. Sauf le protargol pour le catarrhe, et l'extrait surrénal (Perret), remplacé aujourd'hui par l'adrénaline, et qui sont les vrais remèdes palliatifs à employer ici, avec les applications d'eau froide, les verres fumés et les douches de vapeur, nous avons essayé tous les autres topiques recommandés avec des résultats mauvais ou insuffisants. Nous pensons essayer les injections et les instillations de dionine pour modifier le tissu spécial et si résistant des végétations, que nous avons d'ailleurs souvent abrasées et cautérisées au thermo et au galvanocautère.

Du côté des végétations *tarsiennes*, plus rebelles, l'excision en *plein tarse sain* avec un scarificateur rasoir, dont Darier et Mitralsky ont rapporté des observations, serait le traitement de choix. Elle peut, comme nous le verrons tout à l'heure, ne point empêcher la repullulation. Pour les cas moyens où trop de zèle serait détestable, les scarifications, l'électrolyse, les pointes de feu sont communément employées. Les pommades salicylées, utiles contre les verrues et tout le traitement, prudemment adapté à l'œil, des verrues cutanées, sont indiqués.

Mais le traitement général, le régime et l'hygiène ont, croyons-nous, une importance capitale ou supérieure. Si le sujet est scrofuleux, cas exceptionnel, on fera le traitement général de la scrofule et on emploiera l'iode et l'huile de foie de morue. Mais dans la majorité des cas, l'arsenic (de Wecker) est préférable et l'on doit actuellement s'adresser aux préparations intensives (arrhénal), que le sujet peut prendre par la bouche. Déjà un traitement arsenical dans les montagnes (le bord de la mer étant plutôt défavorable et les cas de végétations printanières n'y étant pas rares) peut donner des résultats remarquables. A ce sujet, nous citerons la lettre d'un de nos malades, adulte, opéré par nous il y a plusieurs années et débarrassé par l'excision arrivant en plein tissu sain de végétations tarsiennes colossales. Après une guérison en apparence absolue pendant plusieurs mois, ce malade fut repris d'une poussée végétante plus volumineuse que jamais. Les masses étaient aussi dures que du chou-fleur cru dont elles avaient l'aspect, et recouvraient le tarse jusqu'au bord ciliaire : le malade, chez lequel je me bornai alors à un traitement palliatif, fut atteint d'une poussée d'eczéma au bras, eczéma souvent signalé chez les sujets atteints de végétations printanières. Il consulta un de nos plus éminents dermatologues qui lui ordonna un régime des plus sévères, que le malade déclare avoir peu suivi et une cure à la Bourboule. Une amélioration se produisit rapidement. Le malade est fermement persuadé « que son affection palpébrale est de nature eczémateuse »; il a remarqué les bons effets du traitement général sur son affection et considère (textuellement) que cette

Digitized by Google

affection est plutôt du *domaine de la dermatologie que de l'oculistique*. Il n'a peut-être pas tout à fait tort et ce qui est certain, c'est que nous avons guéri aussi radicalement et sans récidive par une cure à la Bourboule des cas de scléro-choroïdite antérieure qui résistaient depuis plusieurs années à tout traitement.

A l'heure actuelle, le malade précédent est totalement guéri de ses végétations colossales qui ont tout à fait disparu.

Y a-t-il là un cas de disparition naturelle du mal, dont nous connaissons aussi deux autres cas toulousains que nous avons vu traiter il y a plus de quinze ans? Je crois plutôt qu'il y a aussi, vu la rapidité relative de la disparition et l'amélioration assez brusquement constatée, un effet thérapeutique.

Le séjour dans les hautes altitudes, en y joignant un traitement arsenical intensif, l'arrhénal et le régime anti-eczémateux, pour ceux qui ne peuvent se déplacer, voilà la ligne de conduite pour les cas rebelles. Mais il y a un certain nombre de cas qui se trouvent bien d'un traitement médico-chirurgiral modéré, et qui, quoiqu'on en ait dit, arrivent assez vite à la guérison, si on ne les aggrave pas par un traitement chirurgical excessif, et si le médecin sait par une politique avertie et soutenue aider la marche de la maladie vers sa guérison naturelle.

Il sera bon aussi d'employer de temps à autre les remèdes (magnésie à la dose de 20 centigr. par jour), qui ont donné à certains auteurs (Colvat) de bons résultats dans la papillomatose généralisée et les verrues.

Il y a cinquante ans on ne connaissait rien de la maladie : aujourd'hui on en connaît complètement la clinique et l'anatomie pathologique : un jour on trouvera un traitement meilleur. On n'a guère été plus vite dans la connaissance des autres affections oculaires classées aujourd'hui.

M. Darier. — J'ai entendu avec un vif intérêt la consciencieuse étude de M. Terson et je me proposais de lui demander s'il avait pu confirmer les assertions de Taylor et Bellinzona, qui ont prétendu avoir isolé le microbe de la conjonctivite printanière végétante. Ce n'est malheureusement pas le cas; c'est regrettable, car cette affection paraît bien être d'origine infectieuse : il est vrai qu'elle peut l'être, comme le dit M. Terson, à la façon de certaines dermatoses, comme l'eczéma.

Au point de vue thérapeutique naturellement il faut bien connaître l'évolution normale du processus morbide qui a un cycle assez caractéristique : débutant au printemps, s'aggravant pendant les périodes de sécheresse et de vent, s'atténuant pendant les mois pluvieux et cela pendant trois, quatre ou cinq années consécutives.

Digitized by Google

Le traitement sera tout différent selon que la forme est tarsienne ou péricornéenne.

La forme tarsienne ou papillomateuse se rencontre surtout chez les adultes, quelquefois même après quarante ans. Quand elle a atteint un développement très marqué, l'abrasion chirurgicale est indiquée et j'ai eu deux cas de guérison de ce genre, mais je ne suis pas très enthousiaste de ce mode de traitement, et je crois que le traitement médical peut faire aussi bien dans la plupart des cas. La Bourboule me paraît très indiquée dans ces cas.

Dans la forme péricornéenne, qui est celle que l'on rencontre plutôt chez les jeunes sujets (et pourtant la malade qui avait fait le sujet de ma communication à la Société française en 1889 avait 47 ans), cette sorte de bourrelet péricornéen d'aspect lardacé est favorablement influencé par la pommade jaune à 1/10 et surtout par les massages à la lanoline hydrargyrique, alors que ces application n'ont aucun effet sur la papillomatose tarsienne.

J'ai essayé la dionine dans quelques cas sans grand résultat.

En revanche, j'ai observé plusieurs cas d'amélioration si marquée par l'adrénaline que j'ai eu beaucoup de peine à revoir mes sujets en traitement parce que tous me répondaient qu'ils se trouvaient guéris; néanmoins j'ai observé quelques rechutes promptement guéries par un ou deux protargolages (quand il y avait un peu de conjonctivite) et la reprise du collyre à l'adrénaline.

L'adrénaline dans ces cas doit être instillée de 4 à 8 fois par jour suivant les cas et suivant la concentration des solutions; elle a besoin de faire encore ses preuves dans la forme tarsienne.

M. Sulzer. — Quand on veut apprécier l'influence d'un remède sur le catarrhe printanier, il convient avant tout de bien se rappeler l'évolution spontanée de cette affection si particulière et si mystérieuse à beaucoup de points de vue. Elle présente une recrudescence saisonnière, coïncidant avec le printemps ou avec les premiers mois de l'été. Hors de cette saison les malades s'améliorent spontanément, souvent au point de se croire guéris.

La guérison définitive survient souvent spontanément après une durée moyenne de trois années.

M. Kalt. — Je me demande comment un médicament dont l'effet est si fugace que celui de l'extrait de capsules surrénales peut avoir une action permanente sur les néoplasies en question. J'ai employé l'extrait préparé par M. Jacquet et la durée de l'effet ne m'a jamais paru dépasser quelques minutes.

Dr Galezowski. — Je ne conteste pas que dans les conjonctivites que l'on appelle catarrhes printaniers, il y ait deux variétés d'altération : une de ces variétés présente l'apparence d'une simple végétation sous-épithéliale et la seconde est celle qui se

Digitized by Google

compliqué de végétations épithéliales péricornéennes ou péritarsiennes.

Mais au point de vue étiologique, je ne puis pas accepter l'opinion de M. Fuchs et plusieurs autres auteurs, qui veulent rapporter ces altérations à une maladie spéciale, qu'ils appellent catarrhe printanier.

Le catarrhe printanier pour moi, n'existe pas, et M. Terson lui-même n'a pas trouvé de microbes spéciaux. Je n'en ai pas trouvé chez ces malades qu'on a soignés sans résultat en Allemagne ou en Pologne pendant des mois et des années pour un catarrhe printanier. Je les ai guéris souvent par un traitement des voies lacrymales. Et, en effet, les conjonctivites invétérées catarrhales se compliquent quelquefois de végétations, mais en réalité cette chronicité est due à des altérations des voies lacrymales, à une irritation des conjonctives provoquée et entretenue par les larmes alcalines. Rétablissez les voies lacrymales oblitérées et vous ferez disparaître les conjonctivites invétérées.

Vous parlez du traitement de ces végétations par des scarifications et des excisions, des instillations d'adrénaline, l'emploi de la pommade à l'oxyde jaune, etc. Tous ces moyens sont insuffisants à amener la guérison, et ne peuvent qu'adoucir quelques symptômes morbides. Il n'y a que par le traitement des voies lacrymales que je suis parvenu souvent dans ces cas à amener la guérison.

Il en a été ainsi chez deux malades venant de l'étranger et qu'on avait soignés avant moi, sans pouvoir obtenir la guérison, successivement par les cautérisations, les scarifications et les pommades mercurielles.

M. Morax. — Il est peu d'affections oculaires aussi singulières que la conjonctivite printanière ; son étiologie et sa pathogénie m'ont toujours paru empreintes de la plus complète obscurité. Il importe de bien voir la nature des lésions et à ce titre les préparations de M. Terson nous renseignent très exactement. Il ne s'agit pas là de lésions inflammatoires, il n'y a pas d'infiltration cellulaire mais au contraire une infiltration séreuse avec distension considérable des vaisseaux lymphatiques et hyperplasie conjonctive. S'il s'agit d'une affection microbienne les réactions des tissus à la présence de ce microbe ne ressemblent en rien à celles que nous avons l'habitude de rencontrer. L'évolution clinique ne ressemble pas davantage à l'évolution d'une affection microbienne. Ces poussées annuelles ne cadrent pas avec l'idée d'une infection.

Notre seule ressource dans la recherche de la nature de pareilles lésions pourrait être dans la comparaison avec une affection con-

Digitized by Google

nue ; or, nous n'en voyons aucune qui présente une analogie complète. Il me semble néanmoins que l'on peut établir un certain rapprochement entre les lésions de la conjonctivite printanière et certaines formes de lichen qui comme le catarrhe printanier s'accompagnent de sensations prurigineuses très accusées.

Le catarrhe printanier débute en général dans l'enfance, j'ai vu néanmoins récemment un malade dont le premier accès se développe à l'âge de 24 ans. La plupart des publications sont muettes sur la durée des récidives. Pour ma part, j'ai vu le plus souvent les récidives se répéter pendant plus de quatre ou cinq ans et je n'ai pas encore vu de sujets chez lesquels les récidives ne se soient plus reproduites.

M. A. Terson. — Si profonde que soit l'ablation des végétations tarsiennes, elle laisse la place à la récidive et c'est pour cela que le traitement général aide le traitement local, ou peut même quelquefois suffire, comme pour certaines dermatoses. L'adrénaline à un pour mille a chez certains malades, un effet beaucoup plus prolongé que ne le pense M. Kalt. La durée de la conjonctivite printanière n'a rien de spécial : les cas légers guérissent seuls en deux ou trois ans, les cas graves, surtout chez l'adulte, peuvent durer huit à dix ans et plus. Même après quarante ans, on a signalé la possibilité de la première apparition du mal.

E. Aubineau (Brest). **Tumeur du muscle droit externe.** — Les tumeurs des muscles de l'œil sont d'une extrême rareté. Il n'en est fait mention dans aucun des traités récents d'ophtalmologie que nous avons consultés.

En 1868, dans la deuxième édition de son traité[1], de Wecker signale cependant deux observations de tumeurs des muscles de l'œil ; l'une qui est personnelle à l'auteur et dont l'examen histologique a été fait par Cornil et Ranvier a trait à un kyste développé aux dépens du muscle droit inférieur chez un enfant de 10 ans ; l'autre publiée par Vose Salomon[2] est une tumeur de nature fibreuse parue chez un enfant de 4 ans et qui comprenait presque un tiers de la longueur du muscle droit externe de l'œil gauche.

Nos recherches ne nous avaient pas permis de trouver d'autres exemples de tumeurs des muscles de l'œil quand l'an dernier notre confrère Gomis de Lausanne, exposa un cas très intéressant de tumeur du droit externe, observé à la clinique du prof. Dufour. La tumeur dont l'apparition remontait à plusieurs années

1. *Traité théorique et pratique des maladies des yeux* (De Wecker, 1868), t. II, p. 966.
2. *Brit. medic. Journal*, 18 janvier 1868.

Digitized by Google

avait la forme, et la grosseur d'une amande; elle siégeait nettement sous la conjonctive et ce fut une surprise d'opération de trouver le néoplasme comme inclus dans le muscle droit externe; histologiquement c'était un angiofibrome.

L'observation que nous avons l'honneur de soumettre à la Société rappelle beaucoup cliniquement celle de Gomis. Il s'agit d'un malade de M. de Wecker, qui se présenta à la clinique du Cherche-Midi, en mai 1902, et fut opéré par M. Masselon.

Les renseignements cliniques nous ont été obligeamment fournis par M. Laygnier, chef de clinique : Le patient, âgé de 76 ans, présentait sur la sclérotique dans la région externe de l'œil droit

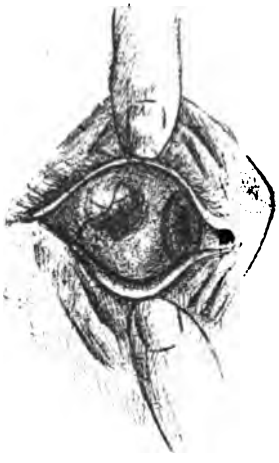

Fig. 5.
Aubineau. — Tumeur du muscle droit externe.

une tumeur de forme arrondie de 5 à 6 millimètres de diamètre distante d'environ 6 millimètres du bord de la cornée. Bien qu'il n'y eût pas d'hypérémie conjonctivale, la conjonctive présentait au niveau du néoplasme quelques gros vaisseaux variqueux, mais la facilité avec laquelle on soulevait la conjonctive à l'aide d'une pince prouvait qu'il n'y avait pas de rapports intimes entre la muqueuse conjonctivale et la tumeur.

Pendant l'intervention, après incision et dissection de la conjonctive apparaît une masse néoplasique parfaitement isolée. Cette masse intéresse en partie le tendon du muscle droit externe, en partie le muscle lui-même, de telle sorte qu'on est forcé de sectionner le muscle pour en faire l'ablation.

Digitized by Google

Il n'y eut rien de particulier dans les suites opératoires. Mais il persista, comme on pouvait s'y attendre, une très forte insuffisance du muscle dans le regard à droite.

Ici s'arrête la partie clinique de l'observation qui n'a malheureusement pas été complétée. Le patient n'a pas pu être retrouvé et n'est pas revenu à la clinique depuis la guérison opératoire. Nous ne savons donc rien en ce qui concerne la récidive.

M. de Wecker nous confia la tumeur pour l'examen; les par-

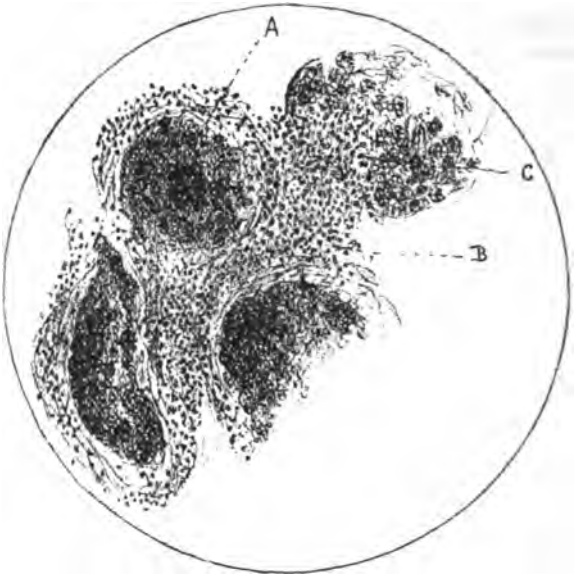

Fig. 6.

Aubineau. — $\frac{\text{Œ } 1}{\text{Obj. } 3}$ (Nachet). — A. Lobe formé des cellules néoplasiques. — B. Cellules embryonnaires infiltrant les travées conjonctives. — C. Point où les cellules embryonnaires pénètrent dans un lobe néoplasique.

ticularités histologiques qu'elle nous a paru présenter offrent, croyons-nous, un certain intérêt.

Examen histologique (Laboratoire de l'hôpital civil de Brest). — La pièce a été fixée dans le formol, passée dans les différents alcools et incluse dans la celloïdine. Les coupes ont été colorées au picro-carmin et à la double coloration : hématéine et éosine; elles ont été soumises à l'examen de notre confrère et ami H. Malherbe de Nantes qui a bien voulu nous aider dans la relation histologique de notre observation.

En parcourant les coupes à un faible grossissement (fig. 6) on voit

Digitized by Google

que la tumeur est formée de lobes ou d'amas de volume et de forme variables, entourés par des travées conjonctives épaisses bourrées de nombreuses cellules embryonnaires. La double coloration différencie nettement les cellules embryonnaires qui se colorent en violet des cellules néoplasiques qui prennent une teinte brun foncé.

Dans différents points, les cellules embryonnaires pénètrent les masses néoplasiques et se mêlent aux cellules de la tumeur.

Si l'on examine à un plus fort grossissement (fig. 7) un pseudo-lobule de la tumeur on reconnaît que les faisceaux conjonctifs qui l'entourent sont tantôt nets tantôt méconnaissables par l'infiltration des cellules embryonnaires qui les dissocient. Dans les points

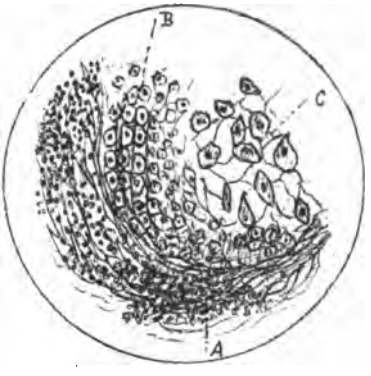

FIG. 7.

Aubineau. — $\frac{\text{Œ } 1}{\text{Obj. } 5}$ (Nachet). — A. Aspect à un plus fort grossissement des cellules embryonnaires et des travées qu'elles infiltrent. — B. Cellules néoplasiques rangées en bandes parallèles. — C. Réticulum partant des cellules de la tumeur.

où les cellules embryonnaires pénètrent à l'intérieur de la masse néoplasique, cette pénétration se fait généralement d'une façon diffuse; quelquefois, ou voit se détacher du tissu conjonctif périphérique comme un éperon doublé de cellules inflammatoires qui pénètre dans le lobe comme pour le diviser. Immédiatement en dedans de la zone fibreuse limitrophe, on trouve le tissu propre de la tumeur; à ce niveau les cellules qui le constituent sont habilement tassées de telle sorte qu'il est difficile de voir leurs détails de structure et leur substratum; parfois cependant elles se disposent assez régulièrement en rangées parallèles. En avançant plus au centre du lobule les coupes moins épaisses laissent mieux percevoir les détails de structure des cellules néoplasiques qui affec-

Digitized by Google

tent des formes variées et sont reliées entre elles par un fin réticulum. Tout à fait au centre est souvent un amas de cellules néoplasiques très tassées qui ne permet pas de détails et se colore très vivement.

Les cellules propres du néoplasme étudiées à un grossissement encore plus fort $\left(\frac{\text{Œ } 1}{\text{Obj. } 7}\right)$ ont une apparence épithéliale des plus nettes. Elles offrent un gros noyau rond ou ovale, granuleux à un ou plusieurs nucéoles, prenant bien la matière colorante et entouré d'une lame protoplasmique plus claire. Leur forme est variable; pavimenteuses, en raquettes ou fusiformes rappelant alors les cellules sarcomateuses. Leur dimension varie beaucoup; les unes dépassent 25 à 30, d'autres sont très petites et se rapprochent des cellules embryonnaires dont il est parfois très difficile sinon impossible de les distinguer. Les cellules néoplasiques sont supportées par une trame et dans les points très favorables à l'examen, on voit que cette trame par de fines anostomoses forme un véritable réticulum dont les mailles logent les cellules. Parfois, surtout vers la périphérie des lobules, le réticulum au lieu de former un réseau dessine des travées parallèles bourrées de cellules; dans ces zones, le réticulum semble venir au contact des bandes fibreuses que nous avons décrites autour des masses néoplasiques.

Les vaisseaux de la tumeur sont peu nombreux dans les lobes néoplasiques, on voit des artères à parois assez épaisses et des capillaires; les plus gros vaisseaux, artères et veines, sont dans les zones fibreuses. Dans ces mêmes régions nous avons trouvé deux faisceaux nerveux ne présentant pas de particularité.

Dans quelques-unes de nos coupes et seulement dans des espaces très limités, il existe des faisceaux musculaires reconnaissables; ils sont altérés car leur striation tend à disparaître et la fibre musculaire revêt vite un aspect granulo-vitreux très accusé. Si l'on poursuit la recherche, la fibre musculaire disparaît bientôt.

C'est assez difficile de dire quel est le point de départ de cette tumeur; nous serions tenté de croire qu'elle s'est développée aux dépens du tissu conjonctif des faisceaux musculaires, peut-être aux dépens des gaines des fibres musculaires. On peut supposer que le tissu morbide se développant en plein tissu musculaire s'est substitué peu à peu aux éléments propres de l'organe en les étouffant complètement. Cette substitution se serait faite tout en conservant la forme générale de l'organe envahi et c'est pour nous ce qui expliquerait la disposition si particulière des masses néoplasiques.

Digitized by Google

La tumeur que nous venons de décrire nous semble très difficile à classer. A quel genre de néoplasmes appartient-elle ? L'aspect épithélial des cellules et la présence du réticulum font que notre tumeur présente les caractères des néoplasmes que certains auteurs ont décrits sous le nom de « carcinôme réticulé »[1]. Mais ce terme est loin d'être accepté par tous les histologistes. Frappés des analogies évidentes que de semblables productions morbides offrent avec les sarcomes et tenant compte du caractère pourtant épithélial des cellules d'autres auteurs veulent en faire des « sarcomes à cellules épithélioïdes ». Tout récemment on a rangé ces sortes de tumeurs sous le nom générique d' «endothéliome ». En acceptant les théories nouvelles c'est peut-être cette dernière étiquette que nous devons mettre sur le néoplasme qu'il nous a été donné d'étudier.

M. Kalt. **Détermination expérimentale de la perméabilité des voies lacrymales.** — Le nombre des recherches qui ont trait au fonctionnement de l'appareil lacrymal est énorme et pourtant nos connaissances sur ce point sont encore bien incomplètes.

Nous ignorons quelle quantité de liquide est excrétée dans un temps donné par la glande lacrymale. Nous savons qu'une portion de ce liquide disparaît par évaporation et il paraît probable qu'en l'absence d'excitation sécrétoire, il s'en écoule fort peu dans les voies nasales. Aussi le larmoiement n'apparaît-il que dans ce dernier cas (irritations oculaires, émotions psychiques).

Chez les personnes dont les voies lacrymales sont mal perméables une excitation légère amène le larmoiement; mais nous n'avons aucune idée de la quantité de liquide qui s'écoule dans le nez. Un seul moyen de diagnostic était utilisé jusqu'à ce jour : la facilité plus ou moins grande du passage des liquides injectés avec la seringue d'Anel. Mais personne n'ignore que le larmoiement peut exister alors même que l'injection passe « à torrent » et que les sondes de Bowmann ne rencontrent aucun obstacle. — L'état pathologique de la muqueuse, son irritation chronique avec production d'éléments caliciformes sécrétant du mucus, donnent de ces faits une explication suffisante.

J'ai cherché à mesurer par un moyen simple la capacité d'excrétion du canal lacrymo-nasal en supprimant toute cause d'irritation expérimentale. La méthode est fondée sur l'élimination plus ou moins rapide d'eau salée tiède instillée dans le cul-de-sac conjonctival de sujets étendus dans la position horizontale.

1. *Tumeurs malignes primitives de la conjonctivite palpébrale* (*carcinôme réticulé*), Villard, Thèse Paris, 1901.

Digitized by Google

Voici ma technique : Il faut choisir d'abord des sujets calmes, peu émotifs (Chez certains nerveux, les yeux se remplissent d'eau sitôt qu'on en approche). Avec un compte-gouttes (celui dont je me suis servi débitait 16 gouttes au gramme), on instille au niveau de l'angle interne, tout près de la caroncule, une goutte de solution physiologique *tiédie;* naturellement on évitera soigneusement de toucher les paupières ou la conjonctive. La sensation est à peu près nulle.

Le sujet devra tenir ses yeux à demi ouverts, et s'abstenir de mouvements de clignements énergiques. La goutte ainsi déposée disparaîtra plus ou moins vite et sera suivie d'une seconde, puis d'une troisième. En notant l'heure il sera facile de se rendre compte du nombre de gouttes qui ont passé en l'espace de 5 ou de 10 minutes, temps généralement suffisant pour une expérience sur un œil. On pourra aussi laisser reposer le sujet pendant quelques minutes s'il accuse un peu d'irritation oculaire.

Résultats : L'élimination la plus rapide a été constatée chez une femme de 28 ans. Elle excrétait 3 à 4 gouttes à la minute.

Chez les adultes sains, j'ai trouvé en moyenne 1 à 2 gouttes. Enfin chez les adultes atteints de larmoiement avec ou sans catarrhe muqueux des voies lacrymales, l'excrétion est tombée à 1/2, 1/4, 1/5 de goutte par minute. Lorsque l'expérience se prolonge au-delà d'un quart d'heure, on peut voir l'excrétion se ralentir notablement. fait dont l'explication m'échappe. Je pensais que la cocaïne par son action anémiante et congestionnante sur la muqueuse, rendrait le conduit plus perméable. Il n'en a rien été. De même l'excitation modérée de la muqueuse nasale par les vapeurs d'*ammoniaque*.

L'action de *se moucher* faite avec précaution, sans accompagnement de clignement énergique, a paru sans effet appréciable, ce qui démontre que la théorie de l'aspiration des larmes par le courant d'air expiré n'est pas fondée.

L'influence du *facial* a été recherchée chez une femme de 19 ans, atteinte depuis de longues années de parésie faciale du côté gauche. Cet œil ne se fermait qu'incomplètement par la contraction de l'orbiculaire. Il n'y avait pas d'éversion de la papille lacrymale. Le point lacrymal avait été débridé sur une faible longueur pour favoriser l'écoulement des larmes. Celles-ci étaient sécrétées abondamment quand la malade sortait au vent et coulaient sur la joue. Cette hypersécrétion s'expliquait par l'irritation de la cornée mal recouverte.

L'autre œil dont l'orbiculaire était intact, pleurait également au vent et au froid.

La muqueuse des cornets inférieurs du nez était épaissie, veloutée des deux côtés.

Digitized by Google

L'injection passait avec une très grande facilité dans le nez, des deux côtés.

Les instillations ont montré que la vitesse d'écoulement (3/4 de goutte à la minute) était la même des deux côtés. Donc à l'état de repos, en l'absence de clignement, l'influence de la tonicité des fibres de l'orbiculaire insérées sur les canalicules lacrymaux est peu appréciable.

Restaient à étudier les variations de l'excrétion chez les malades soignés par le cathétérisme. Les recherches ont été faites aux Quinze-Vingts, par mon assistant le Docteur Golesceano.

Les temps indiqués en minutes correspondent à l'écoulement d'une goutte de liquide.

				Avant traitement.		Après traitement.
				OD.	OG.	
1° Lacour,	femme,	24 ans,	OD larmoiement / OG dacryocystite	2′ 1/2	3′ 1/2	Pas de changement après 2 cathétérismes.
2° Gonthier,	id.	15 ans,	larmoiement,	1′ 3/4	2′	Id.
3° Deschamps,	id.	37 ans,	id.	1′ 3/4	3′	Id.
4° Gaillard,	homme,	56 ans,	id.	2′ 1/2	3′	Id.
5° Hiver,	id.	14 ans,	id.	1′ 3/4	2′	Id. après 5 cathétérismes.
6° Leroy,	femme,	27 ans,	dacryocystite,	1′ 1/2		Id. après 3 cathétérismes.
7° Forni,	id.	24 ans,	larmoiement,	2′		Id. après 4 cathétérismes.
8° Prévost,	id.	34 ans,	id.	1′	1′ 1/2	Id.
9° Borcy,	id.	»	id.	3′	4′	Id.
10° Bontemps,	id.	29 ans,	id.	2′ 1/2		Id. après 3 cathétérismes.
11° Léontine,	id.	57 ans,	id.	4′	5′	Id.
12° Demascieux,	id.	57 ans,	id.	5′	5′	Id.
13° Huyelle,	homme,	42 ans,	id.	3′ 1/2	2′ 1/4	Id.
14° Remondin,	id.	20 ans.	id.	3′		Id. après 4 cathétérismes.
15° Jacob,	femme,	46 ans,	id.	3′		Id. après 3 cathétérismes.

Il ressort de cette statistique que le cathétérisme n'augmente pas la *perméabilité* des voies lacrymales chez les sujets atteints de catarrhe des conduits. Le résultat était à prévoir si l'on réfléchit aux altérations de la muqueuse qui entraînent le larmoiement et sur l'impossibilité où nous sommes de les guérir. Mais comme d'un autre côté, l'action favorable du cathétérisme contre le larmoiement est indéniable dans un grand nombre de cas, il faut logiquement conclure que le cathétérisme a une action différente de celle qu'on peut être tenté de lui prêter au premier abord. Je serais tenté pour ma part d'invoquer l'effet du massage de la muqueuse du traumatisme produit par le passage toujours un peu brutal de la sonde, qui aurait pour effet de modifier l'éréthisme local et d'éteindre un foyer de réflexes dirigés vers la glande lacrymale. On sait que la destruction du sac avec le thermo-cau-

Digitized by Google

tère a une action semblable sur l'hypersécrétion qui accompagne les dacryocystites.

La méthode que je propose n'est évidemment pas d'une exactitude rigoureuse. Il est en effet impossible (sauf peut-être par l'atropinisation du malade) de supprimer la sécrétion incessante de la glande lacrymale, et j'ai dit que chez les nerveux cette sécrétion pouvait être assez abondante pour faire renoncer à tout essai de ce genre. Mais telle quelle, elle fournit des résultats suffisamment approximatifs pour que nous puissions nous faire une idée de la perméabilité du conduit lacrymo-nasal et par suite de l'effet antiseptique que les larmes ont pu produire dans la cavité conjonctivale.

M. A. Terson. — Je me demande comment M. Kalt a pu éviter le clignement si variable comme fréquence et force avec les sujets, et qui peut faire sensiblement varier l'écoulement lacrymo-nasal.

M. Darier. **Rapport définitif sur le tarif minimum pour les accidents du travail.** — Messieurs, le rapport que j'ai à vous faire sur le tarif qui a été élaboré par la commission nommée par vous l'an dernier doit répondre aux différentes objections qui ont été faites de part et d'autre.

D'une manière générale, les prix ont été trouvés trop élevés par les uns, trop bas par les autres, ce qui nous prouve que notre moyenne est bonne et que nous devons l'admettre telle.

Du reste, à ceux qui trouvent que 100 francs est trop peu pour une opération de cataracte, nous pouvons répondre que : en ajoutant 25 francs pour un aide, 20 francs à 30 francs pour certificats ou rapports et souvent encore 50 francs pour discision secondaire nous arrivons ainsi facilement pour une cataracte traumatique à 150 et 200 francs, sans compter les frais de pansements et d'hospitalisation, ce qui est plus que raisonnable pour un tarif d'ouvrier d'*Assistance Médicale*, surtout que nous tenons bien à spécifier que c'est un tarif minimum.

Pour une énucléation, nous avons souvent besoin de deux aides et de l'anesthésie chloroformique ce qui nous amène à peu près au même chiffre.

Les *frais d'hospitalisation* ont été très discutés; il est certain que 6 francs est bien pour Paris; d'un autre côté, il nous faut admettre que, dans certaines régions, la concurrence des hôpitaux doit nous inciter à abaisser ce prix; aussi, proposons-nous de rédiger l'art. 12 : « Les frais d'hospitalisation, fournitures de pansements et de médicaments varieront suivant le tarif des hôpitaux de la région ».

Le prix de 5 francs par consultation doit être d'ores et déjà

Digitized by Google

réduit à 3 francs, car tous les juges de paix de Paris ont admis ce prix et n'en démordront pas — c'est une affaire jugée.

La question des *certificats* a soulevé aussi beaucoup d'objections, les uns sont trop chers les autres pas assez. Malades traités ou non, il vaut mieux n'admettre qu'un seul prix : 10 francs, pour tous les certificats, laissant en dehors les rapports médico-légaux, les expertises dont les prix peuvent être taxés à 100 francs.

Donc, en somme, notre tarif, à part les petites modifications ci-dessus, restera dans son ensemble tel qu'il a été imprimé et je vous propose de le mettre aux voix et de l'adopter.

Le Syndicat des médecins de la Seine auquel je l'ai présenté a chargé son président de faire les démarches nécessaires auprès du ministre de l'Intérieur pour faire adopter ce tarif par l'Administration des hôpitaux et des Quinze-Vingts.

Tarif minimum d'honoraires médicaux et chirurgicaux en cas d'accidents du travail (Loi du 9 avril 1898), *adopté par la* Société d'ophtalmologie de Paris, *dans sa séance du* 14 *octobre* 1902.

1° Examen d'un blessé. Constat pour la compagnie et certificat pour le maire . . . . . Fr.	10	»
Tout nouveau certificat.	10	»
2° Extraction d'un corps étranger superficiel simple n'exigeant pas plus de deux consultations	10	»
3° Rapport médico-légal	100	»
4° Extraction d'un corps étranger de la cornée avec kératite légèrement infectieuse, nécessitant des soins spéciaux et n'entraînant pas plus de cinq consultations	20	»
Lorsque ces blessures exigent des soins demandant plus de cinq consultations consécutives, chaque consultation sera payée.	3	»
à la condition que le total, pour la même maladie, ne dépasse pas 100 francs de consultations.		
5° Opérations de moyenne importance sur la cornée, la sclérotique, l'iris (*Suture cornéenne, Autoplasties conjonctivales, Ulcères infectieux, Excision de prolapsus iridiens, Opérations sur les voies lacrymales et les paupières, Discision de cataractes secondaires, etc.*).	50	»
6° Opérations sérieuses (*Cataractes traumatiques, Extraction de corps étrangers du corps vitré, du cristallin, Enucléation, Eviscération, Iridectomie*).	100	»

Digitized by Google

7° Toutes ces opérations comprennent cinq consultations ou pansements consécutifs. Au-delà de cinq pansements, chaque pansement supplémentaire sera coté. . . . . Fr. 3 »
mais sans que le total des pansements supplémentaires puisse dépasser 100 francs.

8° Anesthésie chloroformique . . . . . 40 »

9° Consultations entre confrères. Honoraires variables à fixer avec les intéressés (Compagnies d'assurances, Patrons, etc.).

10° Assistance à une opération. Pour l'assistant nécessaire, le quart du tarif de l'opération.

11° Si plusieurs opérations sérieuses sont nécessitées par le même accident, la plus importante est cotée à un des prix ci-dessus.
La deuxième est diminuée de. . . . . 20 p. 100
La troisième est diminuée de. . . . . 40 p. 100

12° Les frais d'hospitalisation, fournitures d'objets de pansements et de médicaments varieront suivant le tarif des hôpitaux de la région.

Ce tarif mis aux voix a été adopté à l'unanimité des membres présents, et il a été décidé qu'il serait envoyé à tous les oculistes de France et à toutes les compagnies d'assurances ou syndicats de garantie. Ceux de nos confrères qui en désireraient un certain nombre d'exemplaires n'auront qu'à les demander au secrétaire général.

ANALYSE DES « ARCHIVES D'OPHTALMOLOGIE »

(Nos d'Avril, Mai et Juin 1902)

Par le Docteur A. YVERT

Impotence des muscles oculaires extrinsèques par traumatisme, par le Prof. PANAS. — Tel est le titre d'un article très intéressant, publié par le savant professeur de l'Hôtel-Dieu de Paris, sur ces affections traumatiques, assez rares, des muscles moteurs du globe de l'œil. En compulsant, en effet, tous les faits publiés, l'auteur n'a pu en trouver que 27, auquel il en ajoute 3 personnels : ce qui donne un total seulement de 30. Tous les

Digitized by Google

muscles sont loin, d'ailleurs, d'être atteints avec une égale fréquence. Sur 27, dont M. Panas a pu se procurer le texte, il a noté la lésion : du droit inférieur seul 9 fois, de ce muscle et du droit interne 2 fois, du droit interne seul 6 fois, du droit supérieur 6 fois aussi, dont deux accompagnés de celle du releveur, du droit externe 1 fois, du petit oblique 2 fois, enfin du grand oblique 1 fois.

De ses 3 observations personnelles, la première est particulièrement intéressante, en ce sens qu'il s'agit d'une lésion du droit supérieur indirecte, par contre-coup, à la suite d'un choc par un bout de bois au niveau du sillon orbito-palpébral inférieur sans plaie. Comme l'impotence du muscle droit supérieur persistait depuis 6 mois, malgré l'emploi des courants électriques, avec strabisme et diplopie, l'avancement de ce muscle fut pratiqué avec plein succès. La désinsertion du tendon avait été très nette au niveau même de la sclérotique.

Le second cas a trait à un jeune bouvier de 22 ans, qui deux mois avant son arrivée à l'hôpital, avait reçu un coup de corne de vache à la base de le paupière inférieure gauche, d'où il était résulté une cicatrice semi-lunaire au niveau du sillon orbito-palpébral inférieur. Léger strabisme supérieur et diplopie verticale croisée caractéristiques de l'impotence du muscle droit inférieur. Avancement de ce muscle, qu'on reconnut, pendant l'opération, être rompu, non à son insertion à la sclérotique, mais au niveau de la ligne de jonction du tendon avec les fibres musculaires.

Dans le troisième fait, il s'agit d'un jardinier de 18 ans, qui, en sautant une haie, glissa et se heurta le grand angle de l'œil gauche avec le bout pointu du bâton qu'il tenait à la main. Quand M. Panas le vit, quatre ans après, l'œil gauche était dévié en strabisme divergent prononcé et fixe; quel que soit l'effort de convergence fait par le malade, la pupille ne dépasse pas une ligne verticale passant par le milieu de la fente palpébrale. Quand on lui dit de fixer un objet brillant (la flamme d'une bougie) placé à 30 centimètres de distance, il voit d'abord simple; mais, quelques instants après, la diplopie apparaît et l'on constate que cela est dû à l'abduction de l'œil droit (sain) par le fait d'une dissociation de la convergence. Intégrité absolue du fond des deux yeux; V = 1 à droite, 2/3 seulement à gauche. Champs visuels intacts. Réactions pupillaires normales. Avancement du muscle droit interne, trouvé fortement et largement implanté par cicatrice, non seulement au niveau de son ancienne insertion, mais dans une étendue antéro-postérieure d'un centimètre; combiné à la ténotomie du droit externe du même côté.

C'est entre 17 et 40 ans qu'on rencontre le plus les lésions

Digitized by Google

traumatiques des muscles oculaires; ce qui s'explique, du reste, tout naturellement par l'usage qu'on fait à cet âge d'une foule d'objets ou d'outils pouvant constituer des agents vulnérants. Comme sexe, on note 2 femmes seulement sur le total des blessés observés. Quant aux instruments piquants, tranchants ou contondants, on trouve signalés : 5 fois des coups de fleurets; 5 fois des heurts contre des corps plus ou moins anguleux; 2 fois le coup d'un bout de parapluie; 2 coups de clef; 1 coup de corne de vache; 1 coup de couteau; 1 grain de plomb, etc. Sur 18 observations, où ce détail est noté, 10 fois il s'agissait de l'œil droit, et 8 du gauche.

Quant au mécanisme des ruptures musculaires, il vaut la peine de fixer un instant l'attention. Il est certain, tout d'abord, que l'agent vulnérant agit directement sur les muscles; vu que, dans tous les faits connus, le traumatisme est direct, et qu'une seule fois (1re observation de M. Panas) la rupture peut être envisagée comme indirecte, le coup ayant porté dans le cul-de-sac inférieur et la rupture atteignant le droit supérieur. De plus, les corps pointus, et en tout cas de forme allongée, paraissent les plus aptes à produire la rupture. L'obliquité du coup est également une condition qui les favorise; de même que, si à la pénétration du corps vulnérant, s'ajoute une sorte d'arrachement provoqué par celui-ci au moment de sa sortie. Il reste encore à se demander si et pourquoi la rupture a lieu au niveau de l'insertion du tendon avec la sclérotique, ou bien à la ligne de jonction de celui-ci avec le corps charnu du muscle. Cela dépend absolument des conditions dans lesquelles est survenu l'accident; et, comme Malgaigne l'a démontré en 1859 : « La rupture musculaire n'a lieu que quand le muscle est tendu et allongé (en état de relâchement); la rupture des tendons, que quand le muscle est raccourci et contracté, (en état de contraction) ».

Le diagnostic de la rupture est le plus souvent assez délicat; et, sous ce rapport, M. Panas recommande la plus grande circonspection : « qu'elle soit tendineuse ou musculaire, dit-il en effet, la rupture ne saurait être affirmée que dans les seuls cas où, par suite des dégâts visibles et d'une intervention opératoire, on a eu la preuve que le strabisme et la diplopie qui l'accompagnent tiennent en réalité à une pareille lésion ».

Pour ce qui est du traitement, la conduite à tenir est parfaitement tracée : Lors d'arrachement bien reconnu, on devra recourir d'emblée à la chirurgie, et faire l'avancement du muscle lésé; en réservant le recul du congénère de l'œil sain pour le cas où la première opération aurait donné un résultat insuffisant.

Dans le cas de doute entre une rupture et une simple contusion

Digitized by Google

ou élongation, l'emploi de l'électricité s'impose; réservant, comme pis aller, une intervention opératoire active.

Dr A. Yvert.

Membrane pupillaire persistante adhérente à la cornée, par le prof. van Duyse (de Gand). — A propos d'une observation rare et curieuse de filaments de la membrane pupillaire adhérents à la cornée, notre distingué confrère étudie la symptomatologie, et cherche surtout à élucider la pathogénie de cette singulière affection. Dans ce cas particulier, qui se rapporte à une fillette de 9 ans, on constatait, avec la loupe binoculaire de Zehender, au centre de la cornée gauche une tâche d'un blanc grisâtre occupant le plan profond de la cornée, et semblant accolée contre la face postérieure de la membrane de Descemet; alors que les couches antérieure, moyenne et même profonde étaient parfaitement transparentes. Du côté latéral, un fin filament de coloration brun clair, un peu ocreuse, se détache du segment mineur de la tache pour se porter en haut, en dedans et en arrière, et atterrir à la *périphérie du petit cercle de l'iris* avec une base un peu plus large et de même coloration que l'iris. Du côté nasal et inférieur, un groupe de cinq filaments de même aspect quittent la tâche blanche et aboutissent au petit cercle comme le précédent. Tous ces filaments sont pigmentés, et se relâchent quand la pupille se contracte. On a bien discuté sur le mécanisme de ces lésions; mais l'explication qui paraît la plus rationnelle à M. van Duyse est celle de von Hippel : qui estime qu'à la suite d'une inflammation, avec ou sans perforation, inflammation au cours de laquelle la chambre antérieure a été passagèrement rétrécie, une soudure s'est établie entre la membrane pupillaire et la cornée; qu'elle survienne, d'ailleurs, quelques jours après la naissance, ou même pendant la vie intra-utérine; comme il en a observé un cas indiscutable. Ce fait s'explique d'autant plus aisément qu'on songe à la fréquence des reliquats pupillaires observés pendant les premiers temps de l'existence : 21 fois sur 300 nouveau-nés pour Königstein; 13 fois sur 150 pour Schleich, soit en moyenne 8 p. 100. Plus tard, par contre, beaucoup se résorbent et disparraissent, puisque sur 10,000 sujets Uhthoff n'en relève plus que 6 cas; et Mooren 14 seulement sur 100,000 malades.

Dr A. Yvert.

Des rapports anatomiques entre les sinus de la face et l'appareil orbito-oculaire, par le Dr G. Stanculeanu. — Nous ne chercherons pas à résumer cette véritable monographie, qui en raison des détails anatomiques si précis qu'elle comporte, ne se

Digitized by Google

prête nullement à l'analyse; et dont un compte rendu sommaire ne pourrait donner qu'une idée bien vague. Nous nous contenterons de signaler tout l'intérêt que nous avons pris à sa lecture, en engageant ceux de nos confrères que cette question pourrait intéresser plus spécialement, à se reporter à l'original lui-même, si instructif sous tous les rapports. Dr A. Yvert.

Paralysie traumatique du muscle droit inférieur, par le Dr F. Terrien. — Pour notre distingué confrère, on peut rattacher la paralysie isolée de l'un des muscles extrinsèques de l'œil, d'origine traumatique, affection rare du reste, à trois mécanismes différents : La première catégorie comprend les cas où le corps vulnérant a atteint directement le muscle en question; et son peu de fréquence s'explique bien simplement par la laxité du tissu cellulaire de l'orbite et par la mobilité extrême du globe oculaire, qui font que le muscle n'oppose au point d'application de la force aucune résistance et se laisse refouler. Dans la seconde, de beaucoup la plus ordinaire, la paralysie reconnaît comme point de départ une origine intracranienne et porte sur le muscle droit externe : c'est la variété qu'a si bien étudiée M. Panas, qu'on observe à la suite de fracture de la base du crâne et qui est due à la lésion de la sixième paire dans son trajet intracranien. Enfin, la cause peut être indirecte, et la paralysie survenir comme conséquence d'un traumatisme du rebord orbitaire ou des os de la face; il s'agirait, en pareil cas, d'une hémorragie d'origine traumatique soit du sinus maxillaire, soit du plancher de l'orbite, soit des deux en même temps, entraînant la paralysie du droit inférieur. Telle est la pathogénie constatée dans le cas particulier de M. Terrien, qui doit, sous ce rapport, être rapproché des observations de de Lapersonne et de A. Terson, dans lesquelles également la paralysie d'un muscle devait être attribuée à une hémorragie. Dans ces conditions, bien entendu, l'abstention est la règle; et la guérison survient spontanément par le fait de la résorption de l'épanchement sanguin. Dr A. Yvert.

Remarques cliniques sur le traitement mercuriel en général et celui par les injections huileuses de biiodure de mercure en particulier, par le Dr Scrini. — Dans ce court, mais substantiel article, le chef adjoint de la clinique ophtalmologique de l'Hôtel-Dieu résume les immenses avantages qu'on peut retirer de l'emploi des injections intramusculaires d'huile au biiodure d'hydrargyre à 4 p. 1,000, préconisées par son maître M. le professeur Panas, non seulement dans la syphilis; dans certaines tuberculoses de l'iris avec hypopion; dans les kératites intersti-

Digitized by Google

tielles d'origine strumo-tuberculeuse avérée, qui entre environ pour 1/3 dans la statistique totale des kératites interstitielles observées; mais encore dans divers états dyscrasiques et infectieux, voire même dans certaines affections phlegmasiques réputées banales, du tractus uvéal, exemple : les choroïdites atrophiques myopiques. Dr A. Yvert.

De certaines dystrophies de la cornée et du limbe conjonctival, par le Prof. Panas. — *Gérontoxon.* — La caractéristique de cet anneau ou arc sénile est de rester toujours séparé de la sclérotique par un liséré de cornée transparente; ce qui le distingue des scléroses marginales pathologiques de cette membrane. Exceptionnellement, on rencontre des gérontoxons annulaires concentriques, séparés par une zone transparente intermédiaire. Cette altération spéciale était considérée, jusqu'à présent, comme dérivant de la nécrobiose sénile des cellules fixes de la cornée qui se chargeraient de graisse; d'après les travaux plus récents de Fuchs, il s'agirait là d'une transformation hyaline occupant principalement les couches superficielles du stroma. Tout dernièrement enfin, en 1901, Takayasu a cru pouvoir conclure, en utilisant comme réactif *le Soudan III*, que l'altération cornéenne qui constitue le gérontoxon est bien réellement de nature exclusivement graisseuse. Quoiqu'il en soit, il n'est pas douteux, au point de vue pratique et clinique, que des lambeaux cornéens faits en plein gérontoxon n'ont rien perdu de leur vitalité et qu'ils se cicatrisent tout aussi bien que ceux pratiqués sur du tissu absolument transparent.

Ptérygion. — Cette dystrophie réside dans une transformation scléreuse du limbe cornéen, et de la conjonctive bulbaire voisine, en un tissu plus ou moins opaque, rétractile, d'aspect fibroïde, de forme triangulaire, ayant pour siège à peu près constant l'un des secteurs latéraux, principalement l'interne, toujours dans la direction de la fente palpébrale. D'après une étude approfondie de Fuchs, basée sur les examens de 75 ptérygions, il faudrait définitivement écarter l'origine cornéo-ulcéreuse; et l'on devrait classer cette affection dans la catégorie des troubles involutifs. La dystrophie débute par le limbe cornéen et rappelle de tous points les altérations verruqueuses des membranes vitreuses. Mais, ce qu'il y a, assurément, de plus intéressant dans ce paragraphe, est la technique opératoire du savant professeur de l'Hôtel-Dieu, qu'il décrit ainsi : « A l'aide d'une pince à griffe, on saisit profondément le sommet ou onglet du ptérygion qu'on isole du côté de la cornée restée transparente par une incision semi-circulaire au bistouri, prolongée en dédolant jusqu'aux couches superficielles

Digitized by Google

du stroma. Après avoir retranché avec les ciseaux toute la tête du ptérygion, on rugine et on évide, au moyen d'une petite rugine tranchante, la totalité du tissu scléreux et opaque, manœuvre qui s'accompagne d'un faible saignement dû aux vaisseaux capillaires néoformés et dont on se débarrasse en essuyant à mesure, avec des tampons de coton trempés dans la solution aseptisée de chlorure de sodium à 1 p. 100. Pour terminer, nous touchons la surface cruentée au galvano ou au thermo-cautère olivaire, chauffé au rouge sombre. Point n'est besoin, à moins d'épaississement fibreux notable de la conjonctive, d'exciser le corps du ptérygion. Tout au plus on en retranchera le sommet plus ou moins exubérant et fibroïde, en ayant soin de réunir alors les lèvres de la boutonnière conjonctivale à l'aide d'un ou de deux points de suture au catgut ». Il n'y a que dans les larges ptérygions charnus, où l'opération de la transplantation de Desmarres lui paraisse nettement indiquée.

Kératite chimique. — Cette affection est caractérisée, comme on sait, par la présence dans les parties superficielles de la cornée de nombreux points jaunâtres ou d'un blanc crayeux rappelant autant de précipités, d'où le nom donné de kératite chimique. Leur nature ne saurait être qu'hyaline, comme celle des boules rencontrées par Fuchs dans le gérontoxon, le ptérygion et la pinguecula. Quant au mode de traitement à leur opposer, il consiste à enlever la couche cornéenne ainsi infiltrée; et pour cela l'abrasion ou le simple raclage au bistouri donne les meilleurs résultats, combiné à l'application de compresses chaudes, qui facilitent la résorption des dépôts organiques et favorisent la régénération de l'épithélium normal.

Pinguecula. — On désigne ainsi une sorte de masse arrondie ou allongée, ne dépassant pas au maximum le volume d'un petit pois, de couleur gris-jaunâtre, qui occupe la partie de la conjonctive exposée à l'air au voisinage du limbe et plus souvent du côté nasal que du côté temporal. Il en existe de symétriques, et même sur les deux yeux à la fois. Il n'est pas rare de voir la pinguecula empiéter plus ou moins sur le limbe scléro-cornéen. On s'accorde aujourd'hui, avec Fuchs, à reconnaître que cette petite tumeur dérive d'une dégénérescence hyaline dystrophique, le plus souvent sénile, non seulement du stroma de la conjonctive, mais aussi du tissu sous-muqueux et en partie des couches superficielles de la sclérotique, l'épithélium n'y prenant qu'une part tout à fait secondaire. Son ablation, dans un but purement esthétique, est parfaitement justifiée, surtout chez les femmes. Cette petite opération comporte : « de saisir la pinguecula aussi profondément que possible avec un fin crochet, de l'abraser avec des

Digitized by Google

ciseaux courbes sur le plat et à pointe fine, de gratter le fond de l'excision jusqu'à la sclérotique, et de réunir les lèvres de la plaie conjonctivale au moyen du catgut ou de la soie fine ».

Dr A. Yvert.

Terminaison paracristallinienne d'une artère hyaloïdienne persistante et perméable, par van Duyse. — Il s'agit, dans ce cas, d'une anomalie extrêmement intéressante, relevée dans l'œil gauche d'une jeune fille de 25 ans : de la persistance de l'artère hyaloïdienne, pourvue d'une épaisse tunique adventitielle, dont une grande partie était encore perméable au liquide sanguin, et qui, au lieu de se terminer au niveau du pôle postérieur du cristallin, allait se fixer, par un grand nombre de filaments partant d'un renflement en fuseau, à la partie médiane du quadrant inféro-externe de la cristalloïde postérieure; pour de là, se continuer en un filament brillant, transparent, du calibre d'une veine rétinienne de moyenne dimension, et se perdre derrière l'équateur du cristallin, sans que l'on puisse affirmer si le vaisseau central du cordon hyaloïdien s'y continue. Ces caractères seuls suffisent à la distingueur du canal de Cloquet, qui persiste, même en cas de résorption de l'artère, et qui se rend toujours au pôle postérieur du cristallin. Dr A. Yvert.

Pathogénie des amauroses post-hémorragiques, par L. Assicot. — A propos de deux observations de cécité survenues brusquement, à la suite et comme conséquence de pertes utérines abondantes, l'auteur étudie la pathogénie des amauroses post-hémorragiques. Après une étude approfondie de la question, il en arrive à ranger en quatre catégories les symptômes notés au fond de l'œil : *a*) dans la première, la plus rare il est vrai, on ne constate aucune altération de la papille; — *b*) dans la seconde, sans lésion appréciable au début, le nerf optique se décolore plus tard, en commençant par le segment externe (névrite rétro-bulbaire de Græfe); alors que, dans d'autres cas, on observe d'emblée ou du moins très rapidement la décoloration papillaire avec artères un peu rétrécies, veines plus volumineuses, le tout aboutissant plus ou moins rapidement à l'atrophie; — *c*) en troisième lieu on note tous les symptômes de la neuro-rétinite hémorragique, aspect œdémateux de la papille, avec stries caractéristiques sur les bords, hémorragies rétiniennes le long des vaisseaux, artères petites, veines volumineuses, taches exsudatives péripapillaires, et intégrité de la région de la macula; — *d*) enfin, dans un quatrième ordre de faits, on a affaire à une véritable papillo-rétinite terminée par atrophie blanche, avec papille mal limitée,

Digitized by Google

à bords frangés, et pigmentation disséminée irrégulièrement sur ses bords; en somme présentant tout à fait l'aspect de l'atrophie post-névritique. Or, comme conséquence de cette symptomatologie absolument distincte, force est bien d'admettre une pathogénie également différente, suivant les cas, une génèse non toujours identique à elle-même. Aussi M. Assicot estime-t-il, avec son maître M. le professeur de Lapersonne, que les altérations vasculaires, l'ischémie rétinienne et l'infection doivent concourir à la production de l'amaurose, tantôt isolément, et le plus souvent simultanément. Dans quelques observations l'hémorragie amènerait une déplétion de la circulation générale, à la faveur de laquelle les phénomènes infectieux viendraient se localiser sur le nerf optique et sur la papille. D'autres fois, une endartérite latente jouerait le rôle de cause prédisposante. Quant aux sources de l'infection, il faut les rechercher dans les maladies infectieuses, les lésions chroniques du foie et des reins, les affections du tube digestif, les troubles de la ménopause. Dr A. Yvert.

Kératites suppuratives d'origine infectieuse, par le prof. Panas. — Dans un article extrêmement documenté le savant professeur de l'Hôtel-Dieu résume les derniers travaux parus sur la question; et cite, pour commencer, à l'appui de la classification qu'il admet, un exemple de chacune des trois formes de kératites qu'il se propose d'étudier : l'ulcère serpigineux accompagné d'hypopion typique, l'ulcération à hypopion atypique, et l'ulcère rongeant marginal rarement accompagné d'hypopion. D'après les dernières recherches micro-biologiques, le pneumocoque pur serait la cause la plus fréquente de cette affection, 95 fois sur 100 pour Paul Römer de Würtzbourg; sur 34 cas Uhthoff et Axenfeld l'ont rencontré 25 fois à l'état de pureté, et 8 fois associé à d'autres microorganismes; son élève Petit, dans sa thèse, rapporte 13 observations de kératite typique et 5 cas de kératite à hypopion atypique d'origine pneumococcique. Plus rarement on note la présence des staphylocoques, streptocoques, aspergillus fumigatus, leptotrix buccalis, etc. La suppuration, d'ailleurs, varie avec chaque espèce de microorganisme; et en dehors de la multiplication locale des microbes, c'est surtout à la diffusibilité très grande de leur toxine et à leur pénétration dans les chambres antérieure et postérieure du globe de l'œil qu'il faut attribuer les troubles observés. Ainsi s'explique ce fait que, pour qu'il y ait hypopion, la rupture de la membrane de Descemet n'est pas nécessaire; et que ce serait un anachronisme d'admettre, avec Verdese, que l'hypopyon ne saurait se produire sans perforation préalable, très précoce, de cette membrane. Bien plus, la résis-

Digitized by Google

tance qu'elle oppose, à l'état normal, est telle que sur 70 expériences d'Andrejero, consistant en inoculations de la cornée par du streptocoque chez le lapin, cet expérimentateur n'a jamais trouvé la membrane de Descemet perforée. Aussi, dans l'étiologie de cette affection, faut-il tenir un grand compte de l'état antérieur du globe de l'œil, blépharo-conjonctivite lacrymale, glaucome, paralysie de la 5e paire; du mauvais état constitutionnel, diabète, albuminurie, alcoolisme, sénilité; de la préexistence de certaines maladies infectieuses, choléra, méningite cérébro-spinale, etc.; de l'exercice de professions spéciales, vidangeurs, moissonneurs. A propos de la symptomatologie, M. Panas insiste sur le peu de mobilité de l'hypopyon à l'intérieur de la chambre antérieure; ce qu'il attribue à ce que la collection purulente est emprisonnée d'ordinaire dans un réticulum fibrinoïde sécrété par l'iris et les procès ciliaires où il adhère non moins qu'à la face profonde de la membrane basale de Descemet dont le revêtement épithélial se trouve de bonne heure exfolié et enfoui dans la masse hypopionique. Le traitement a été, à juste titre, l'objet d'assez longs développements; M. Panas rattache à trois chefs principaux, les indications à remplir : 1° stériliser les colonies microbiennes pathogènes qui ont envahi de proche en proche le parenchyme de la cornée; 2° faire disparaître l'hypopion; 3° rétablir le champ pupillaire habituellement obstrué par des néo-membranes. Pour atteindre ce but, il recommande plus spécialement : *a*) dans les cas simples et au début, les lavages chauds, répétés matin et soir, avec la solution de biiodure d'hydrargyre au 1/20,000, ou de sublimé à 1/10,000, ou de cyanure de mercure au 1/5,000; après chaque lavage, l'instillation de deux ou trois gouttes d'un collyre au bleu de méthylène à 1/500, suivie de l'introduction entre les paupières de pommade composée de 5 grammes de vaseline et de 0 gr. 30 d'iodoforme avec, comme adjuvant d'une réelle efficacité, l'application en permanence de topiques très chauds, recouverts de taffetas gommé pour concentrer la chaleur; — *b*) Si ces moyens restent inefficaces, l'indication formelle est de procéder à la cautérisation de l'ulcère, au moyen du thermo ou du galvano-cautère; et d'évacuer la totalité de l'hypopion, non par une incision rectiligne diamétrale de l'ulcère d'après Sœmisch, mais en pénétrant, à l'aide d'une pique à iridectomie, de façon à obtenir une ouverture large de 8 à 10 millimètres, et déclive, qui est la seule réellement efficace. Quand existe un magma purulent fibrinoïde il faut le saisir avec une pince pour l'extraire. Les instillations d'atropine, et les lavages des chambres antérieure et postérieure avec la solution de biiodure d'hydrargyre à 1/40,000 complètent le traitement, pour déloger le pus emprisonné dans l'espace rétro-

Digitized by Google

iridien; — *c*) En cas de reproduction de l'hypopion, on retirerait les plus grands avantages d'une iridectomie inférieure (de Græfe-Testelin). Quant aux injections sous-conjonctivales, M. Panas en paraît bien peu partisan; il résume son opinion à ce sujet en disant qu'on a, dans ces dernières années, usé, même abusé de ce mode de traitement, et qu'à son avis : « elles constituent un adjuvant pour certains cas donnés, en tant que révulsif local, mais non comme un agent germicide à distance ». Il semble, d'ailleurs, préférer en cas d'insuccès des méthodes classiques, les attouchements répétés de l'ulcère avec une petite boulette de coton imprégnée de teinture d'iode pure du Codex (Chibret, Vendenberg). Vient enfin le mode thérapeutique, préconisé tout dernièrement par Paul Römer de Würtzbourg, qui partant de ce principe que l'ulcère serpigineux de la cornée est presque constamment dû au pneumocoque, propose de recourir à la sérumthérapie et pense qu'un sérum pneumococcique immunisé par la chaleur à 50° centigrades conviendrait dans le traitement de la kératite hypopyonique, au même titre que le sérum antidiphtéritique contre la diphtérie oculaire. De fait, ce sérum a été employé par lui sur un petit nombre de malades, à la fois en injections hypodermiques de un centimètre cube, en injections sous-conjonctivales de 1/2 centimètre cube, et en instillations de collyre ayant pour véhicule la solution physiologique de chlorure de sodium; il semble avoir en lui une très grande confiance, même à titre préventif, dans le cas de blessure grave de la cornée, surtout chez des malades atteints de blépharo-conjonctivite chronique lacrymale. A l'avenir de prononcer sur la valeur de cette méthode, éminemment logique et rationnelle. Dr A. Yvert.

La suppression du pansement des opérés de cataracte, par de Wecker. — Partant de ces données : que le pansement occlusif empêche la *toilette physiologique* du globe oculaire, l'évacuation des larmes et de toute sécrétion conjonctivale; qu'il ne permet pas, dans l'extraction simple, sans iridectomie, les instillations répétées d'ésérine seules capables d'avoir raison de la bête noire de ce procédé; qu'il est bien souvent mal toléré par un certain nombre d'opérés. Constatant, d'autre part, que l'abandon absolu de tout pansement présente le grave inconvénient de faire oublier au patient qu'il a subi une opération, et qu'il sera alors enclin à se frotter l'œil ou à écarquiller les paupières; le savant ophtalmologiste propose de recourir au procédé suivant, qui réunit les avantages des deux premiers, sans faire courir le moindre risque. Dans ce but M. de Wecker applique une étroite bandelette de tarlatane, qu'on a eu soin de faire bien bouillir pour lui enlever

Digitized by Google

son empois et la rendre souple, puis d'aseptiser à l'autoclave, qu'on fixe avec du collodion sur le front et la joue. Cette bandelette, qui recouvre environ le tiers moyen des paupières, est collée encore avec un peu de collodion à la paupière supérieure exactement sous le sourcil, au dessus du tarse supérieur; elle doit laisser libre la fente palpébrale, de manière à ce que l'opéré puisse ouvrir l'œil, sans que, toutefois, grâce à l'attache de la bandelette au dessus du sourcil, le bord palpébral atteigne le sommet de la cornée. La bandelette qu'on laisse cinq jours pleins en place, se détache sans difficulté et sans effort.

Dr A. Yvert.

ANALYSE DE LA « CLINIQUE OPHTALMOLOGIQUE »

(Numéros d'avril, mai et juin 1902)

Par le Dr A. YVERT

L'exophtalmie unilatérale dans la maladie de Basedow, par le Dr A. Trousseau. — A la suite de M. le Dr J. Terson, qui, dans la *Clinique ophtalmologique* du 25 mars 1902, avait attiré l'attention sur la possibilité de l'unilatéralité des symptômes du goître exophtalmique, notre distingué confrère cherche à démontrer pour son compte personnel, que bientôt la bilatéralité de l'exophtalmie basedowienne ne sera plus un article de foi. Et à l'appui de cette manière de voir, il cite quatre observations extrêmement intéressantes, qui ne sauraient laisser aucun doute sur la nature de l'affection.

Dans la première, il s'agit d'une femme par laquelle M. Trousseau fut consulté, il y a cinq ans, pour une exophtalmie unilatérale, compliquée d'un tel état général que, si elle avait eu pareil symptôme des deux côtés, il aurait affirmé sans hésiter l'existence de la maladie de Basedow. Or, trois ans plus tard, survenaient l'hypertrophie thyroïdienne, la tachycardie; et le diagnostic était indiscutable.

Le second cas se rapporte à une dame étrangère qui présenta, vingt-trois ans après le début d'une maladie de Basedow des plus caractérisée, un léger degré d'exophtalmie à droite avec conjonctivite et petits ulcères de la cornée, en même temps que les signes bien évidents de Stellwag et de de Græfe, du même côté.

Le troisième fait a trait à une dame, également, qui, après avoir souffert pendant plusieurs années, d'une exophtalmie *double*,

Digitized by Google

présenta une telle atténuation de ce symptôme d'un côté, qu'on pouvait la croire *unilatérale;* et cela, bien qu'on constatât du côté affaissé les signes de Stellwag et de de Græfe.

Dans le dernier cas, enfin, il s'agit d'une cliente, encore, atteinte, cette fois, d'exophtalmie alternante : la protrusion de l'œil droit n'ayant apparu qu'après celle de l'œil gauche, redevenu tout à fait normal.

On peut juger, d'après ces observations, de leur importance au point de vue du diagnostic de la maladie de Basedow; et l'on ne devra plus, désormais, rejeter ce diagnostic, du fait seul de l'unilatéralité de la lésion. Quand à cette exophtalmie unilatérale se joindront, en effet, les signes de Stellwag et de de Græfe, on ne craindra pas d'être absolument affirmatif; et l'on pourra, sans hésiter, se prononcer en connaissance de cause.

Kératectasie totale et kératomalacie partielle, par Bourgeois, de Reims. — Dans ce travail, l'auteur publie deux observations d'altérations de la cornée absolument dissemblables, pour bien faire ressortir leur contraste, et mettre en opposition deux manières d'agir de l'exagération de la tension intra-oculaire : d'une part, résistance énorme de la cornée, qui a conservé une partie de sa transparence, qui est au moins trois fois plus développée qu'une cornée de dimensions normales, et qui semblait disposée, sans l'énucléation, à se dilater indéfiniment sans se rompre (kératectasie); d'autre part, résistance nulle et partielle de la cornée, avec ectasie limitée à sa partie centrale, et ayant déterminé, huit fois en quatre ans, une perforation avec effacement complet de la chambre antérieure (kératomalacie localisée). (*Union médicale du Nord-Est*, n° 2, 1902.)

Enorme hémorragie choroïdienne et sous-choroïdienne, par Demicheri. — Dans ce cas très rare, observé chez un homme de 30 ans, porteur depuis sa jeunesse d'un staphylôme opaque de la cornée, avec état glaucomateux secondaire, l'énucléation permit de constater : une énorme hémorragie entre la sclérotique d'une part, la choroïde et le corps ciliaire, d'autre part; hémorragie qui s'étendait depuis la partie antérieure du corps ciliaire jusqu'à l'union du tiers postérieur et des deux tiers antérieurs de la sclérotique. A l'ouverture du globe existait un relief circulaire en forme d'anneau faisant tout le tour de l'œil qui résultait du décollement de la choroïde et de la rétine intimement unies. L'examen microscopique complet fit reconnaître que l'épanchement sanguin était surtout intra-choroïdien, divisant ainsi la choroïde en une série de couches et de loges, dont les unes étaient

Digitized by Google

en contact immédiat avec la sclérotique, d'où un véritable décollement de la choroïde ; alors, qu'en d'autres points cette membrane paraissait comme dédoublée. La rétine, à peu près normale dans le segment postérieur, présentait une forte infiltration hémorragique au niveau de l'équateur. Ces hémorragies spontanées énormes de la choroïde sont excessivement rares ; et on ne les observe guère, ainsi que l'a fait remarquer M. le Dr A. Terson, qui les a désignées sous le nom d'*expulsives*, qu'après l'extraction de la cataracte et dans certains cas de glaucome. Par contre, on les rencontre plus fréquemment à la suite des traumatismes du globe de l'œil ; et pour notre compte personnel, nous en avons recueilli plusieurs observations très caractéristiques. (*Archivos di oftalmologia*, n° 12, 1901.)

Sur les mouvements de rétraction du globe dans les lésions congénitales de la musculature externe, par le Dr J. Wolff. — Notre confrère rapporte cinq observations de cette affection, décrite sept fois seulement avant lui, et qui consiste : dans une rétraction très nette, quoique plus ou moins prononcée, du globe de l'œil, pendant l'impulsion pour l'adduction qui peut manquer ou se produire, mais toujours d'une manière incomplète ; en même temps que la fente palpébrale subit un rétrécissement de plusieurs millimètres. Dans une des observations de l'auteur, l'œil droit s'enfonçait à demi dans l'orbite, pendant le regard à gauche ; et la fente palpébrale paraissait subir une diminution de 3 millimètres. Le droit externe de l'œil qui recule est dans tous les cas partiellement ou totalement paralysé. Pour expliquer ces faits le Dr Wolff admet la théorie de la fixation de Türk, qui prétend que le droit externe étant un cordon inextensible, qui fixe l'œil à la paroi externe, ce dernier ne peut céder à la traction du droit interne, que s'il se produit un mouvement de rétraction dans l'orbite. (*Archives für Augenheilkunde*, 44, II.)

Traitement des diverses formes de conjonctivite granuleuse par des instillations de solutions aqueuses d'ichtyol, par le Dr Popov. — Désireux de contrôler les résultats des Drs Eberson et Biélévitch, touchant la valeur des instillations de solutions aqueuses d'ichtyol dans le traitement des différentes formes de conjonctivite granuleuse, notre collègue, M. le médecin militaire russe Popov, a eu recours à ce moyen thérapeutique chez trente malades : dont 6 étaient atteints de trachôme au début, 1 de simple conjonctivite granuleuse sèche, 6 de trachôme compliqué de catarrhe de la conjonctivite et les 17 autres de conjonctivite trachomateuse invétérée, avec infiltration diffuse,

Digitized by Google

hypertrophie du sac conjonctival et secrétion muco-purulente très abondante. Pour la première catégorie, guérison dans l'espace de deux à cinq semaines; traitement d'un mois et demi pour la seconde; le troisième groupe a été guéri au bout d'un à deux mois; quant aux 17 atteints d'hypertrophie et d'infiltration conjonctivales, 4 étaient définitivement guéris après quatre mois, et les 13 autres notablement améliorés. La solution aqueuse, employée par M. Popov, varie de 10 à 20 p. 100, et est appliquée, sous forme de collyre qu'on laisse tomber goutte à goutte sur la partie interne des paupières retournées et tenues accolées l'une à l'autre, jusqu'à ce que la sensation de cuisson qu'elle détermine commence à se dissiper; moment où il enlève l'excès du liquide médicamenteux à l'aide d'un petit tampon de ouate hydrophile. Ces instillations sont généralement très bien supportées, et provoquent des sensations beaucoup moins pénibles que celles qui résultent des cautérisations au nitrate d'argent et au sulfate de cuivre.

Technique des injections de paraffine solide, par le Dr Broeckaert. — Dans ce second article, qui fait suite à celui publié sur la prothèse au moyen d'injections de paraffine, par le même auteur, dans le n° 49 de la *Clinique ophtalmologique* de 1901, notre distingué confrère donne la formule exacte et précise de la technique opératoire employée par Eckstein. Cette méthode diffère. en effet, de celle adoptée par Gersuny, par ce point essentiel que la vaseline blanche, substance fusible vers 38° à 40°, y est remplacée par la paraffine solide fusible vers 60° : convaincu que la résorption, si elle pouvait encore se produire, serait certainement négligeable.

Et, de fait, les beaux résultats obtenus par Broekaert n'ont point déçu son attente. Le produit, tout d'abord, doit être préalablement et absolument stérilisé : pour cela, le meilleur moyen consiste à placer la paraffine pendant une demi-heure dans une étuve où règne une température de 200° et à la conserver ainsi dans des petits pots hermétiquement fermés; avant de faire l'injection, prendre toutes les précautions aseptiques d'usage, tant pour le lavage de la peau que pour la stérilisation de la seringue, qui ne devra pas être une simple seringue de Pravaz mais une seringue parfaitement stérilisable par l'eau bouillante, d'une capacité de 5 centimètres cubes, et pouvant être maintenue facilement à une température quelque peu supérieure au point de fusion de la paraffine. Ce à quoi Eckstein est arrivé en entourant sa seringue d'un manchon en caoutchouc, ne laissant libre que l'extrémité de la canule et le tiers supérieur du corps de pompe :

Digitized by Google

au moment même de procéder à l'injection, on liquéfie la paraffine solide, en plaçant le petit pot qui la contient dans de l'eau bouillante; et on la laisse refroidir progressivement jusque vers 65°. A cet instant précis indiqué au moyen d'un petit thermomètre, la seringue est retirée de l'eau chaude et remplie de la matière en fusion, dont la température doit osciller entre 63° et 65°; le médecin soulève, de la main gauche, un pli de la peau à l'endroit où il veut faire son injection, et, après s'être assuré, par l'écoulement de quelques gouttes de paraffine, que le contenu de la seringue est bien liquide, il pousse la tige du piston avec le pouce de la main droite. Pendant toute la durée de l'injection on doit maintenir la peau soulevée par la main gauche; et il importe qu'un aide délimite soigneusement, avec le pouce et l'index, la région opératoire, afin que la paraffine ne soit déposée qu'à l'endroit voulu. Reste alors à faire le *modelage*, en s'inspirant des règles esthétiques, et à recouvrir la piqûre avec une compresse imbibée d'alcool absolu, puis d'eau boriquée pendant les premières heures; le lendemain la simple application d'un petit morceau de taffetas anglais suffit.

Diagnostic rapide de l'ulcère serpigineux de la cornée, par VELHAGEN. — Dans tous les cas d'ulcère serpigineux grave, l'auteur de cet article a trouvé le pneumocoque, le plus souvent à l'état isolé; et en pareille occurrence, la cautérisation de l'ulcère au galvano ou au thermo-cautère lui paraît le mode de traitement le plus efficace. Par contre, en l'absence de ce microorganisme l'abstention paraît donner une meilleure acuité visuelle. (Société de médecine de Chemnitz, séance du 11 décembre 1901.)

Myopie consécutive au diabète sucré, par NEUBURGER. — Cette observation, fort intéressante, est celle d'une femme de 50 ans qui étant bien portante, usait des lunettes de presbyte du n° + 2 D. A quelque temps de là elle s'aperçoit qu'elle ne voit plus nettement les objets éloignés; et on constate une myopie de — 2 D, en même temps que les symptômes classiques du diabète sucré, avec 210 grammes de sucre dans les urines de 24 heures. Ce fait paraît donc bien rentrer dans la catégorie des cas assez nombreux de myopie diabétique signalés depuis quelques années, et dont le premier a été publié par Hirschberg dans le numéro de janvier 1900 du *Centralblatt für Augenheilkunde*. (Société de médecine de Nuremberg, séance du 18 juin 1901.)

La valeur analgésique des injections temporales de dionine par le Dr A. TERSON. — Partant de l'action analgésique indiscutable de la dionine en instillations, M. le Dr A. Terson eut l'idée d'em-

Digitized by Google

ployer cette substance en injections hypodermiques, à la région temporale, dans certains cas d'irido-cyclite très douloureuse, et de zona ophtalmique : or, la dose d'un centigramme a toujours suffi à produire une sédation très marquée s'étendant aux nuits, et de beaucoup supérieure même à celle de la morphine.

D'où l'auteur se croit en droit de tirer cette conclusion : « Nous croyons donc que l'emploi de la dionine sous cette forme doit devenir *systématique* contre les douleurs oculaires, après essai des instillations, qui peuvent suffire et remplacer la morphine ».

Exophtalmie unilatérale dans la maladie de Basedow, par le Dr GUIBERT (de la Roche-sur-Yon). — A la suite des observations de MM. J. Terson (de Toulouse) et Trousseau, M. le Dr Guibert rapporte un nouveau cas *d'exophtalmie unilatérale d'origine basedowienne*, siégeant à gauche, accompagnée des signes on ne peut plus nets de Stellwag et de de Græfe, sans tachychardie toutefois, chez une dame de 56 ans très nerveuse, et qui fut rapidement guérie par le seul usage du bromure de potassium.

Le tatouage substitué à la prothèse oculaire, par L. DE WECKER. — Après un mot contre l'abus de l'énucléation qu'on pratiquerait bien souvent, à son avis, sans urgence absolue, le savant ophtalmologiste définit ce qu'il entend par *urgence absolue*, à savoir : les cas où une ophtalmie sympathique a éclaté, ou bien lorsque l'on a des raisons sérieuses pour en craindre l'apparition, ou encore si l'œil est devenu le siège d'une néoplasie. En dehors de ces conditions bien nettement définies, l'énucléation serait absolument contre-indiquée, et peut, le plus souvent, être remplacée par une opération beaucoup plus simple infiniment moins grave, et qui sous le rapport de l'esthétique, ne lui cède en rien : *le tatouage* pratiqué suivant certaines règles bien définies, et en différentes reprises, tous les trois ou quatre jours pendant cinq à six semaines. Cette intervention est parfaitement applicable, même dans les cas où le globe de l'œil est déformé et déprimé par les muscles droits, qu'il suffit de sectionner, comme dans l'opération du strabisme, pour régulariser la forme de l'œil réduit en le débarrassant des sillons qu'y creuse la traction des muscles droits. A l'appui de cette manière de voir, M. de Wecker cite trois observations des plus intéressantes, dont une en particulier a trait à un confrère, et dans lesquelles le résultat obtenu fut tel, qu'on ne pouvait même pas soupçonner le tatouage, tant l'œil paraissait identique à son congénère intact.

Les amblyopies d'origine hépatique, par le Dr JACQUEAU (de Lyon). — A propos de deux observations nouvelles récemment

Digitized by Google

recueillies par lui, notre confrère revient sur ce sujet, qui a été l'objet de la thèse inaugurale de son élève le Dr Robert, en 1901 (Les Héméralopies dans les maladies géniales, Th. de Lyon 1901). Son intéressant travail peut se résumer dans les conclusions suivantes : 1° Il existe parfois chez des malades atteints d'affection du système hépatique des troubles visuels, purement fonctionnels d'abord ; pouvant, si la maladie se prolonge, aboutir à des lésions véritables du fond de l'œil. Ces troubles peuvent se ramener à deux groupes principaux : *a*) les héméralopies, véritable signature d'une insuffisance fonctionnelle de la cellule hépatique. *b*) les amblyopies, proprement dites, pouvant aller jusqu'à l'amaurose, et se traduisant parfois par de la parésie du muscle ciliaire ; 2° le pronostic de ces troubles est celui de la maladie hépatique : rapidement curable, ils disparaissent toujours avec elle. Dans le cas contraire, ils peuvent aboutir à l'atrophie du nerf optique ; 3° on peut en schématiser la pathogénie de la façon suivante : défaut d'élimination par le foie des toxines organiques qui rentrent ainsi dans la circulation sanguine, et intoxication de la cellule rétienne correspondant aux trois degrés d'héméralopie, d'amblyopie et d'amaurose.

Paralysie de l'accommodation d'origine ourlienne, par le Dr Bagneris. — Ce cas présenté à la Société médicale de Reims, en mars 1902, offre surtout de l'intérêt en raison de la rareté assez grande encore des observations de ce genre. Suivant la règle, la paralysie du muscle accommodateur n'est survenue que trois semaines après la disparition des oreillons ; comme toujours, également, la parésie fut de courte durée.

Névrite rétrobulbaire dans un cas d'anchylostomiasie, par le Dr Mitsiasu Inouyé (Japon). — Cette observation qu'on rangerait beaucoup plus justement, à notre avis, sous la rubrique *d'amblyopie*, attendu que manquent tous les signes cardinaux de la névrite rétrobulbaire, le scotome central lui-même, comme le dit l'auteur qui l'a en vain recherché à plusieures reprises, n'en est pas moins intéressante, en raison de la rareté des faits de cette nature. L'acuité visuelle qui était primitivement de 6/12 à droite, de 6/8 à gauche, redevint égale à 6/6 des deux côtés après l'administration de 3 grammes de thymol les 14, 16, 18, 21, 23, 25 et 27 février, et l'évacuation de 12 ankylostomes et de 48 oxyures. Quelle que soit, d'ailleurs, l'explication pathogénique de ces troubles oculaires : anémie déterminée par des pertes de sang ou des troubles digestifs ; modifications circulatoires réflexes causées par l'irritation de l'intestin ; toxines produites par les parasites ; le résultat pratique n'en existe pas moins, et mérite d'être mentionné.

Digitized by Google

Prothèse à la paraffine pour un nez en selle. Amaurose d'un œil, par LEISER. — Dans ce cas curieux, peu de temps après une injection faite à la racine du nez, le patient tomba dans le collapsus et fut pris de vomissements pendant plusieurs heures; simultanément se produisit une amaurose complète de l'œil gauche, que les symptômes permirent de rattacher à une thrombose de la veine ophtalmique, qui reçoit la veine dorsale du nez, consécutive à la piqûre de cette dernière pendant l'injection de paraffine.

Ce à quoi *Kümmel* ajoute que l'on a signalé récemment des cas de mort par embolie pulmonaire à la suite et comme conséquence de cette intervention. (Société de médecine de Hambourg, séance du 3 février 1901.)

Emigration spontanée d'un corps étranger (éclat d'acier) de l'humeur vitrée dans la chambre antérieure. Extraction, par VOSSIUS. — Il s'agit dans ce fait des plus intéressants, d'un morceau d'acier qui, ayant pénétré primitivement et d'emblée à l'intérieur de l'humeur vitrée, chemina peu à peu et vint tomber huit ans après l'accident, à la partie inférieure de la chambre antérieure; d'où il fut facile de l'extraire au moyen de l'électro-aimant, après incision à la partie inférieure de la cornée. Avec + 12 D cet œil pouvait compter les doigts à un mètre (Société de médecine de Giessen, séance du 4 février 1902).

LA CLINIQUE OPHTALMOLOGIQUE DE BORDEAUX

Par le Dr BADAL

Une vieille opération. L'abaissement de la cataracte (janvier 1902). — A l'occasion d'un cas d'abaissement que l'auteur pratiqua sur un ouvrier atteint de cataracte, accompagnée de dacryocystite chronique avec catarrhe mucopurulent et trichiasis, le Prof. Badal montre qu'on a eu tort de délaisser tout a fait cette opération.

Il rappelle la communication de Truc au dernier Congrès international, les avis favorables de Panas, et critique avec juste raison de Wecker venant *ex cathedra* demander si l'on peut regarder « comme permis qu'une nouvelle génération d'opérateurs, dédaignant l'expérience des hommes les plus compétents en cette matière, veuillent se former un jugement qui leur soit propre ». Ah! la scolastique est dure à abattre. Nous croyions cependant que Pascal avait bien démoli une fois pour toutes le critérium de

Digitized by Google

l'autorité des Anciens. N'en déplaise à notre confrère, nous pensons avec le Prof. Badal, que nous avons le droit de nous former là dessus un jugement propre.

Nous approuvons et félicitons encore l'éminent professeur de Bordeaux lorsqu'il dit avec justesse et non sans quelque intention peut-être : « On pourrait soutenir avec apparence de raison, que si l'abaissement de la cataracte n'avait pas existé, son invention ne manquerait pas de provoquer un vif enthousiasme ».

En somme, travail intéressant et utile puisqu'il rappelle à ceux qui l'avaient oublié qu'outre l'extraction, il existe une vieille méthode capable de rendre des services dans des cas spéciaux.

Leucome sarcome de l'œil et de l'orbite. n° 8. Février 1902. Contribution intéressante à l'étude des tumeurs de l'œil et de l'orbite. — Il s'agissait d'un leuco-sarcome d'après l'examen histologique du prof. Sabrazès. L'opération eut un bon résultat immédiat, mais le temps écoulé depuis est trop court pour qu'on puisse assurer une guérison absolue.

Glaucome aigu. Iridectomie. Insuccès. Arrachement du nerf nasal externe. Guérison rapide. Le titre de cette communscation en dit assez clairement l'objet. Le Prof. Badal condamne en termes trop absolus l'iridectomie. Le cas heureux qu'il apporte en faveur de l'arrachement du nasal externe n'est pas suffisant pour miner l'opération de de Græfe.

Mélanosarcome péribulbaire. Ablation avec conservation du globe oculaire (mars 1902). — Cette observation est curieuse par plus d'un point. Il s'agit d'une tumeur ayant succédé à un traumatisme implantée sur la coque de l'œil. Présenté à la Société de médecine et de chirurgie le malade donne lieu à une discussion entre le Dr Armaignac et le Dr Lagrange.

L'opération montra qu'il s'agissait d'un mélanosarcome. Un an après l'opération, la guérison se maintient et rien ne fait prévoir une récidive. Dr Beauvois.

ACADÉMIE DES SCIENCES

De la constitution histologique de la rétine en l'absence congénitale du cerveau, par MM. Vaschide et Vurpas. — L'examen d'un sujet privé congétinalement du cerveau, mais ayant des yeux bien conformés, nous a permis d'étudier quels rapports il y avait entre le développement des hémisphères et celui de la

Digitized by Google

rétine, véritable centre nerveux périphérique hautement différencié en vue d'une fonction spéciale.

L'examen macroscopique et microscopique de la membrane rétinienne nous a montré que, pour les deux yeux, cette membrane était absolument normale; quant au nerf optique, il se terminait à peu de distance de la sortie de l'œil. Cette constatation ne nous semble pas infirmer les idées des embryologistes qui veulent que la rétine ne soit qu'une expansion cérébrale dont la première ébauche est constituée par la vésicule optique, simple évagination du système nerveux central supérieur. Ce cas prouve simplement, à notre avis, que le cervau a dû exister chez notre sujet à une période antérieure au moment où la vésicule optique s'est évaginée.

Cette dernière, qui concourt pour la plus large part à la constitution de la rétine, étant séparée de ses centres supérieurs détruits par un large processus inflammatoire très intense, a continué à se développer pour son propre compte. Son développement a été tout à fait normal; il n'a été nullement entravé et n'a subi nul trouble dans son évolution du fait de sa discontinuité avec les régions nerveuses qui, habituellement, lui font directement suite. (*Tribune Médicale.*)

BIBLIOGRAPHIE ET REVUE DES JOURNAUX

Augenheilkunde und ophtalmoscopie, par M. le Prof. SCHMIDT-RIMPLER, 7e édition, chez S. Hirzel à Leipzig. — Tous les oculistes connaissent la compétence spéciale de l'auteur en la matière; et le nombre déjà élevé des éditions de son excellent traité nous en dit précisément la valeur.

La caractéristique de ces éditions successives réside dans l'heureuse qualité d'avoir su les mettre chaque fois à la hauteur des connaissances nouvelles et des découvertes les plus récentes. Si encore une fois l'auteur a apporté certaines modifications à des questions de thérapeutique, il a en même temps apporté des remarques nouvelles concernant la pathologie. Il s'est étendu ainsi sur certains symptômes ophtalmoscopiques entre autres. Mais ce qui différencie davantage cette édition de la précédente, c'est que l'auteur y présente et discute les résultats de la bactériologie dans l'ophtalmologie. Il a aussi ajouté un chapitre spécial concernant les affections oculaires devant les lois d'assurances sociales, accidents et invalidité. C'est un résumé court et substantiel nettement

Digitized by Google

rédigé d'après une longue expérience de ces cas souvent difficiles. Il ne manque pas d'intérêt pour les confrères des pays où cette législation est encore jeune.

Ajoutons que l'ouvrage contient de belles figures explicatives, pour lesquelles l'éditeur a aussi une part de mérite.

Die operative Beseitigung der durchsichtigen Linse (L'extraction du cristallin transparent), par M. le Prof. Ernst Pfüger, de Berne. — Bergmann, à Wiesbaden, 7,60 mks. — Dans cet ouvrage, l'auteur donne à ses confrères allemands la traduction du rapport qu'il a présenté à la Société française d'ophtalmologie en mai 1899. Il est un peu plus étendu cependant ici sur certains points, et attache grande importance au choix du foyer antérieur de l'œil pour la détermination de la réfraction.

Tafel zur Bestimmung der Sehschärfe mittelst der Uhr (Détermination de l'acuité visuelle au moyen d'un cadran d'horloge), par le Dr E. Draun. — Bergmann, Wiesbaden, 1,20 mks. — Si le public se sert volontiers de l'horloge pour mesurer le degré de la vision, jamais un oculiste avait songé à l'employer pour le contrôle de l'acuité visuelle. — Les tableaux en usage, surtout pour les examens en masse ou chez le même personnel, en général composés au moyen de lettres ou de signes s'apprennent vite de mémoire. Dans les examens de cabinet ils offrent souvent les mêmes inconvénients.

Par différentes combinaisons, en tournant les carrés composant le cadran, l'auteur arrive à obtenir 180 indications différentes, largement suffisantes à dérouter les mémoires les plus fidèles.

Ce tableau est certainement très utile aux oculistes des grandes administrations et des compagnies d'assurances.

Les maladies fonctionnelles de l'œil. — Seconde partie : *Les causes et la prophylaxie des maladies de la rétine, de la choroïde, et du corps ciliaire*, par M. le Dr Schon, professeur à l'Université de Leipzig, chez Bergmann, à Wiesbaden, 1901, 20 mks. — L'auteur, qui s'est livré depuis longtemps à l'étude du mécanisme de l'accomodation, pense que la tension de la zonule augmente pendant l'accomodation, contrairement à Helmoltz qui admet qu'elle se relâche. Il cherche dans le présent volume à mettre en rapport l'influence du jeu de l'accommodation avec les maladies de la rétine, de la choroïde et du corps ciliaire. Un chapitre est consacré respectivement à l'anatomie normale du corps ciliaire et à l'étiologie générale des affections oculaires, puis il décrit la cyclite, la chorio-rétinite et le glaucome. L'auteur termine par un atlas de 37 figures, qui sont la reproduc-

Digitized by Google

tion du microphotogramme, qu'il apporte comme preuves à l'appui de ses démonstrations théoriques.

Ce livre est vraiment curieux à parcourir parce qu'il donne des idées et des opinions absolument personnelles, qu'on ne retrouve pas ailleurs, et qu'elles sont exposées avec un style particulièrement animé. Le lecteur est attiré par la façon spéciale dont l'auteur expose ses travaux et ses recherches, qui datent de très longtemps, et le soin qu'il met dans les observations rapportées.

Therapie der Augenkrankheiten, für praktische Artze und studierende, von Dr WILHELM GOLDZIEHER, in Buda-Pesth, 2e édition. — Leipzig, Veit et Cie, 10 mks. — On peut dire que les ouvrages de médecine sont rares, dans lesquels les auteurs se tiennent à des idées personnelles et les poursuivent depuis la première page jusqu'à la dernière. Cette tendance leur donne naturellement une grande valeur, encore plus lorsqu'ils sont consacrés à l'étude d'un chapitre spécial d'une même branche.

M. Goldzieher est parfaitement parvenu à réaliser ce but, et l'on peut affirmer que de ce chef son livre aura autant d'utilité pour les médecins praticiens que pour les spécialistes. La thérapeutique oculaire est très vaste aujourd'hui : mais si elle doit être simple, il importe cependant qu'on sache où prendre son recours dans les cas donnés et dans certaines circonstances déterminées. Il est opportun de trouver alors dans les idées d'un maître un guide sûr et efficace. A ce point de vue le présent ouvrage doit satisfaire tout le monde.

Nous savons que l'auteur a une clientèle excessivement nombreuse, qui lui a permis de prendre des observations précieuses. Il livre aujourd'hui au public médical sa riche expérience.

Il serait impossible de le suivre dans le développement d'une matière aussi vaste, qu'il divise d'après les parties et membranes spéciales de l'œil. Aucun détail ne lui échappe sur les avantages ou les inconvénients de certains médicaments, de certaines préparations. Sa critique judicieuse et absolument personnelle, livrée avec une entière bonne foi au public médical, fera favorablement accueillir l'ouvrage et en constitue le réel succès.

Leçons de thérapeutique oculaire, par le Dr A. DARIER, 1 vol. gr. in-8°, Paris. — C'est avec un réel plaisir que nous venons de lire les leçons que l'auteur a faites à la Faculté pendant ce semestre d'été ; ces leçons sont *basées sur les découvertes les plus récentes.*

Quelle précieuse et intéressante découverte que celle des *analgésiques oculaires profonds !* ce sera certainement un des mérites

Digitized by Google

de M. Darier d'avoir su reconnaître à la *dionine* la propriété de faire cesser, par de simples applications locales, les douleurs parfois si terribles du *glaucôme*, de l'*iritis*, des *kératites*, etc.

Les *injections sous-conjonctivales* constituent certainement un des plus importants progrès de ces dernières années. La seule chose qui ait fait obstacle à leur prompte généralisation c'est la douleur qu'elle provoquaient.

Les rendre indolores devait donc être le plus vif désir de tous les praticiens. C'est ce qui nous a valu l'introduction en thérapeutique d'un *anesthésique* d'une action beaucoup plus durable que celle produite par la cocaïne. Grâce à l'*acoïne* M. Darier nous affirme que l'on peut faire *sans douleur* des injections sous-conjonctivales et sous-cutanées même avec les substances les plus irritantes telles que le sublimé, l'iode, etc.

Après ces considérations générales, nous trouvons une étude détaillée sur la pratique des différentes médications locales : collyres, pommades, astringents, antiseptiques, etc.

Les *conjonctivites* sont étudiées dans tous leurs détails pratiques. Ici nous devons encore citer un nouveau médicament introduit par M. Darier en thérapeutique oculaire : c'est le *Protargol* qui rend des services dans les conjonctivites simples chroniques, dans le mucocèle du sac lacrymal mais que l'on aurait tort de vouloir substituer au nitrate d'argent dans les affections où l'emploi de ce médicament est indiqué.

Le *traitement des kératites* ne comprend pas moins de quatre leçons. A noter les résultats obtenus par la dionine, les injections sous-conjonctivales et le galvanocautère dans les ulcères infectieux de la cornée.

A propos de la *kératite parenchymateuse*, nous trouvons la description de la pathogénèse des dents hérédospécifiques.

Les maladies de l'*iris* et du *corps ciliaire* comportent des indications thérapeutiques des plus délicates qui mettent souvent le praticien dans le plus grand embarras. On lira avec intérêt tous les conseils pratiques qui sont réunis dans les trois leçons consacrées à cet important sujet de pratique courante.

Les deux leçons consacrées au *glaucôme* présentent un intérêt réel par les observations si curieuses fournies par les applications de la dionine, de la surrénaline et du massage ; mais l'iridectomie restera toujours notre arme la plus sûre et le plus grand titre de gloire de l'immortel de Græfe.

Une partie est consacrée à la thérapeutique des *maladies de la choroïde* par les injections sous-conjonctivales de sels mercuriels ou même simplement de chlorure de sodium.

Nous sommes heureux de présenter à nos lecteurs cet ouvrage

Digitized by Google

plein d'idées nouvelles sortant des sentiers battus et mettant au courant de la thérapeutique nouvelle.

Développement d'un kératocône au cours d'une névrose traumatique, par le Dr de LANTSHEERE. — Le sieur D..., machiniste au chemin de fer de l'Etat, a fait en septembre 1900 une chute grave de sa locomotive en cours de route, par imprudence. En tombant, il reçut des contusions multiples et un choc violent à la tête : de fins éclats de ballast blessèrent la cornée droite, il y avait encore au lendemain de l'accident de miniscules parcelles implantées dans cette membrane. Il persista une très fine taie de la cornée.

La vision à ce moment était de 2/3 à l'œil droit et 1 à l'œil gauche.

Des symptômes généraux graves de névrose traumatique apparurent successivement : céphalalgies, vertiges, faiblesse, amaigrissement, perte de forces, insomnies, diminution de l'intelligence, etc.

Du côté des yeux l'intéressé accusait une perte progressive de l'acuité visuelle que le manque de symptômes du fond n'explique pas et qui est de V 1/10 pour chaque œil. Il existe un blépharospasme intermittent, peu marqué : mais il y a plutôt de la photophobie.

La réfraction a varié constamment d'une façon objective au cours de la maladie. Trois semaines après l'accident, il existait un léger degré de myopie : celle-ci n'a jamais été supérieure à 2-3 dioptries. Plus tard je pus constater de l'hypermétropie, après encore de la myopie et de nouveau de l'hypermétropie. Parfois l'astigmatisme était plus prononcé. Cet examen a été fait par la sciascopie.

La tension est constamment restée normale.

Il y a environ trois mois, je m'aperçus du développement en cône de la cornée. Cette anomalie a augmenté depuis, surtout depuis quatre semaines, et l'on peut constater aujourd'hui l'existence d'un kératocône bien marqué.

L'étiologie du kératocône étant encore bien obscure, l'apparition de cette affection au cours d'une névrose traumatique mérite d'être signalée.

On attribue généralement le kératocône à un défaut de la résistance de la cornée. Certains auteurs disent qu'il coïncide avec une constitution affaiblie.

Dans la névrose traumatique actuelle, il est possible que la cornée présente des lésions soit par affaiblissement général, soit par une altération locale nerveuse ou vasculaire sous l'influence du choc qui a frappé tout l'organisme.

Digitized by Google

Faisons remarquer encore que la taie de la cornée occupe le sommet du cône, et que c'est autour d'elle que l'affection s'étend, rayonne. Mais jamais depuis le moment de l'accident la cornée n'a présenté de traces d'inflammation. Maintenant le développement a été rapide sans lésions inflammatoires.

Il a paru intéressant de signaler l'apparition du kératocône, maladie dont l'origine est obscure, au cours d'une névrose traumatique, affection dont la symptomatologie se complète encore tous les jours. Sans vouloir être affirmatif et sans vouloir prononcer à son sujet le « *post hoc, propter hoc* », je signale cette relation à l'observation des confrères qui se trouveraient dans l'occasion de rencontrer des cas semblables. (*Soc. belge d'ophtalm.*, avril 1902.)

•

Les Drs Hosch et Leber continuent de **nouvelles recherches anatomiques sur la capsule antérieure du cristallin.** Les cellules polygonales de l'épithélium cristallinien sont munies de prolongements latéraux plus ou moins longs et plus ou moins élargis, et qui sont d'après l'auteur des ponts extracellulaires qui forment comme des hyperplasies pathologiques et donnent lieu à des cataractes capsulaires ou capsulo-lenticulaires.

Pour Leber, ces prolongements n'occupent pas toute l'épaisseur de la cellule; ils sont au contraire périphériques, adhérents par places et donnant lieu à des gonflements et des boursouflures dans certains endroits où l'enflure est plus périphérique et plus épaisse par places.

En présence de pareilles déformations dans la disposition anatomique des cellules épithéliales de la capsule cristallinienne, on comprend que ces cellules peuvent donner lieu à la production de capsulites de nouvelle formation, ce qui donnera lieu à une sorte de capsulite avec des adhérences de l'iris à la capsule et des dépôts pigmentaires qui en seront la conséquence naturelle.

La capsulo-iritis, la capsulite et l'iritis ne peuvent, par conséquent, s'expliquer que par la présence de cellules épithéliales, qui sont la cause primitive du travail inflammatoire; la présence des cellules capsulaires donne lieu à la formation de la capsulite, de la capsulo-iritis et de l'exsudation capsulaire avec ou sans dépôts graisseux, phosphateux ou calcaires avec toutes les conséquences.

On ne saurait trop apprécier des études de cette nature qui nous donneront, j'en suis sûr, une explication de beaucoup de phénomènes inflammatoires de l'iris et du cercle ciliaire.

Dr Galezowski.

Digitized by Google

L'orthoscope. — L'orthoscope est une petite lampe électrique réduite à quelques millimètres de diamètre; son usage permet de supprimer le miroir ophtalmoscopique et de le remplacer par l'éclairage direct de l'œil. Cette petite lampe a l'avantage de s'adapter à tous les opthalmoscopes à réfraction à condition de supprimer le miroir réflecteur.

L'orthoscope peut s'employer indifféremment pour l'éclairage oblique et direct et pour tous les examens du fond de l'œil.

La lampe orthoscopique peut être montée sur une monture de lunettes ce qui permet à l'observateur d'avoir les mains libres, soit pour entr'ouvrir les paupières, soit pour tout autre usage.

Elle peut enfin être rendue plus transportable par l'adjonction de piles sèches ou de petits accumulateurs. M. Aubaret qui emploie couramment l'orthoscope depuis un an s'en déclare très satisfait et assure que ses résultats sont comparables à ceux de l'ophtalmoscope. (*Clinique ophtalmologique* de Bordeaux, juillet 1902.)

Dr E. Sendral.

De l'examen simultané et comparatif des deux rétines à l'aide de l'orthoscope. — Avec l'emploi de l'orthoscope, les deux pupilles paraissent simultanément lumineuses; aussi M. Aubaret a-t-il pu, en se mettant dans des conditions favorables, faire l'examen comparatif des deux rétines d'un même sujet.

Cet examen est très important, car on peut se rendre compte comparativement de la moindre nuance dans deux parties similaires du fond de l'œil ou du siège différent des lésions. (*Clinique ophtalmologique* de Bordeaux, août 1902.)

Dr E. Sendral.

Des lavages intra-oculaires par injection et aspiration simultanées après l'opération de la cataracte. — L'auteur estime que l'emploi systématique de ce lavage permet d'éviter souvent la formation de la cataracte secondaire. Il se sert de la seringue à double courant, à injection et aspiration simultanées, d'après le principe de Chibret; avec ce procédé, les complications inflammatoires sont nulles et la cataracte secondaire rare.

L'opération de la cataracte est parfaitement définie et il faut, à notre avis, éviter tout ce qui peut augmenter la durée de l'opération, ce qui est une condition de succès; de plus le lavage intra-oculaire augmente les dangers d'infection, expose à la sortie du vitré et altère enfin les éléments cellulaires, ce qui produit un retard dans la cicatrisation. Tous ces dangers expliquent la défaveur à peu près générale dans laquelle semble tombé le lavage de la chambre antérieure. (Dr Devy, thèse de Bordeaux.)

Dr E. Sendral.

Digitized by Google

Traitement des affections des voies lacrymales par l'ablation de la glande. — Le Dr ESCAVARAGE se montre partisan de l'ablation des glandes lacrymales palpébrale et orbitaire dans certains cas de dacryocystite rebelle. Certaines objections soulevées au début contre cette intervention tombent devant les faits; en effet, la lubréfaction de l'œil reste assurée après l'intervention par les glandes conjonctivales.

Comment expliquer l'action curative? Il est exact que quelques dacryocystites rebelles sont entretenues par un larmoiement réflexe dont le point de départ est l'état du sac; dès lors, en supprimant tout ou partie de la glande, on fait disparaître un des facteurs essentiels de la maladie. (Thèse de Bordeaux.)

Dr E. SENDRAL.

Rétino-choroïdite rudimentaire de la syphilis héréditaire. — D'après SENN, l'affection présente la triade suivante : 1° l'absence d'épithélium pigmenté dans certaines régions ; il distingue trois types d'après le siège (périphérique, en secteurs, circumpapillaire);

2° Le stroma choroïdien a une teinte plus ou moins sale, un aspect miroitant ou le plus souvent chagriné ;

3° Il existe enfin de petits foyers de choroïdite jaunâtres ou le plus souvent pigmentés.

En outre de ce triple caractère, il existe souvent des modifications du nerf optique et des interruptions des vaisseaux dues à l'artérite. (*Arch. f. Augenheilk.*)

Dr F. SENDRAL.

INDEX BIBLIOGRAPHIQUE

Dr M. A. DELFAU. — De l'exclusion temporaire des voies lacrymales du champ opératoire par la ligature des canalicules lacrymaux (Thèse de doctorat de Paris, juin 1901).

Dr HELBRON. — Bericht über die deutsche ophthalmologische Litteratur (*Zeitschr. für Augenheilkunde*, 1901).

Dr KAMOCKI. — Bericht über die *polnische* ophthalmologische Litteratur des Iahres 1900 (*Zeitschr. für Augenheilkunde*, 1901, Band 5, Heft 5).

Prof. HIRSCHBERG. — Sur les mouvements de la pupille dans les inflammations graves du nerf optique (*Berliner klinische Wochenschr.*, 1901, p. 47).

Digitized by Google

Dr Rogers. — Une série de 100 opérations de cataracte (Lessons from a first series of 100 cataractt opérations : (*Journal of the American medic. Association*, octobre 1900).

Dr Idzikowski. — Sur la nouvelle méthode du traitement du chalazion (*Postemp okulistyczny*, 1900, n° 6).

Dr Babinski. — Névrite rétro-bulbaire (Société française de neurologie, 5 juillet 1900).

M. Pasquereau. — Contribution à l'étude de la kératite bulbeuse et de ses variétés (Thèse de Paris, 1902).

M. Laborie. — Contribution à l'étude de la lèpre oculaire (Thèse de Paris, 1902).

M. Pozerski. — De l'action favorisante du suc intestinal sur l'analyse du suc pancréatique et de la salive (Thèse de Paris, 1902).

M. Chiron du Brossay. — Traitement des kératites par l'huile iodée (Thèse de Paris, 1902).

M. Poirier. — Contribution à l'étude des troubles trophiques du tabes et sur une forme particulière du visage observée chez les tabétiques (Thèse de Paris, 1902).

M. Sicard. — Le liquide céphalo-rachidien (*Encyclopédie* Léauté. Paris, Masson, 1901).

M. Panitch. — Contribution à l'étude de l'hémiplégie précoce de la méningite tuberculeuse (Thèse de Paris, 1902).

M. Guillemet. — Sur certaines formes de tumeurs malignes des paupières (Thèse de Paris, 1902).

M. Roche. — La péricystite lacrymale (Thèse de Paris, 1902).

M. Mouzon. — Études sur les kystes de l'iris (Thèse de Paris, 1902).

M. Bourdeau. — De la dionine et de ses effets sur l'œil (Thèse de Paris, 1902).

M. Sabot. — Contribution à l'étude des ophthalmoplégies nucléaires (Thèse de Paris, 1902).

Dr Hosch. — L'épithélium de la cristalloïde antérieure. (Das Epithel der vorderen Linsencapsel ; *Archiv. v. Græfe*, 1902, p. 467).

UNIVERSITÉ DE BORDEAUX

Thèses pour le doctorat en médecine, présentées et soutenues en 1901-1902.

Collon. — Étude sur le traitement de la maladie de Basedow par les injections intra-thyroïdiennes d'éther iodoformé, n° 18.

Laborg-Bonnaire. — Considérations sur les choroïdites infectieuses endogènes, n° 27.

Digitized by Google

LEHARDY. — De l'extraction du cristallin transparent dans la myopie progressive, n° 37.

MONDIET. — Des amputations partielles du globe oculaire.

ROQUES. — Contribution à l'étude de la kératite interstitielle dans la syphilis acquise, le rhumatisme et la vie génitale de la femme.

GAILLARD. — Des hémorrhagies spontanées du corps vitré.

DEVY. — Du lavage intra-oculaire par injection et aspiration simultanées après l'opération de la cataracte.

KERNEIS. — Étude sur la cécité hystérique ou amaurose hystérique totale et bilatérale.

ESCARAVAGE. — Traitement des affections des voies lacrymales par l'ablation de la glande.

CHOUSSAND. — Prothèse par les injections de paraffine.

Dr A. YVERT.

NOUVELLES

Nous apprenons avec le plus grand plaisir que M. le professeur PANAS vient d'être élevé à la dignité de grand-commandeur de l'ordre du Sauveur (de Grèce). Nous nous associons à tous ses amis pour lui adresser nos félicitations les plus sincères.

Dr G.

NÉCROLOGIE

Rudolph Virchow.

La science médicale vient de faire une grande perte avec la mort d'une personne éminente de notre époque. Le professeur Virchow s'est éteint à Berlin le 5 septembre 1902, en emportant dans sa tombe les regrets de tous ceux qui ont su apprécier le mérite de l'esprit supérieur, de celui qui a su créer une doctrine cellulaire, laquelle porte le nom de *doctrine cellulaire de Virchow*.

Le Dr EDOUARD MAYER vient de succomber à Falkenstein, le 9 septembre 1902, à la suite d'une des atteintes de la maladie grave dont il était affligé depuis nombre d'années.

Élève de de Græfe à Berlin en 1860, il a cherché à vulgariser

Digitized by Google

les idées de ce maître d'ophtalmologie allemande en France, en s'établissant à Paris, dès 1864, comme chirurgien-oculiste.

Parmi les travaux scientifiques auxquels il a le plus attaché son nom nous devons surtout citer : 1° *Clinique ophtalmologique* de A. de Græfe (édition française, Paris, 1866); 2° *De la section des nerfs ciliaires dans l'ophtalmie sympathique* (*Annales d'oculistique*, 1887); 3° *Traité pratique des maladies des yeux* (Paris, 1873); 4° *Revue générale d'ophtalmologie* fondée avec le concours de M. le Dr Dor, *Recueil mensuel*, depuis l'année 1882, Paris et Genève.

Sa mort sera ressentie par tous ceux qui ont su apprécier son talent et ses mérites.

Dr Galezowski.

Le prof. Rubio y Galli (de Madrid), vient de s'éteindre à Madrid, en emportant avec lui des regrets universels des chirurgiens espagnols et de tous ceux qui ont pu apprécier les avantages des nombreux perfectionnements introduits par lui dans la technique opératoire.

Dr G.

Le prof. Richard Förster est mort à Breslau, le 7 juillet dernier, en emportant dans sa tombe les regrets généraux de tout le corps médical ophtalmologique.

Né à Lissa (Poznanie, Pologne allemande) en 1825, il a fait ses études médicales à Vienne. Bientôt, il a rendu de grands services à la science opthalmologique, en la dotant de méthodes nouvelles d'investigations, entre autres de *photométrie* et de *périmétrie*. méthodes qui portent son nom.

Ses travaux sur l'hémianopsie cérébrale constituent un des plus grands mérites de cet homme de science et de bien.

Dr Galezowski.

ERRATUM

Dans le numéro de septembre, page 526, avant-dernière ligne, lire : « Dans le *Recueil d'Ophtalmologie* de l'année 1891, page 665 ».

Le Gérant : Félix Alcan.

6101. — L.-Impr. réunies, B, rue Saint-Benoît, 7. — Motteroz, dir.

Digitized by Google

CONFÉRENCE CLINIQUE SUR LE GLAUCOME

PAR

Le Dr ZIMMERMANN (de Stuttgart)

Messieurs, à part l'ophtalmie sympathique il n'est pas d'affection qui ait donné naissance à tant de recherches scientifiques que le glaucome.

De toutes les théories, aujourd'hui échafaudées sur le glaucome, aucune ne suffit à expliquer, à elle seule, toutes les formes si multiples de cette intéressante maladie et aucune ne peut résister à toutes les critiques.

A mon avis on peut trouver la cause du glaucome dans un trouble de l'équilibre qui doit exister entre la pression sanguine et le tonus oculaire.

Ainsi, par exemple, admettons que le tonus oculaire est égal à 28 millimètres de mercure, ce qui serait approximativement la pression sanguine de l'artère centrale de la rétine.

Sous l'influence d'un choc physique ou moral, la pression sanguine peut se trouver brusquement abaissée, tandis que le tonus oculaire reste le même.

Le sang aura donc de la peine à forcer la pression intra-oculaire pour pénétrer dans l'artère centrale. On observe alors à son apogée le pouls artériel bien connu du glaucome.

Cette diminuation de l'apport sanguin entraîne à sa chute une nutrition défectueuse et un œdème, qui ne fait qu'augmenter encore le tonus oculaire.

Cette hypertonie distend la paroi sclérale et comprime les veines longues et même les oblitère; il en résulte une stase veineuse et un œdème du corps ciliaire, de l'iris et de la choroïde.

Et alors se développent les symptômes, qui servent de bases à toutes nos théories modernes (dureté du globe ocu-

Digitized by Google

laire, protrusion à la fois active et passive des procès ciliaires tuméfiés, accollement de l'iris à la cornée et occlusion plus ou moins complète de l'angle iridocornéen). Ainsi se trouvent mises d'abord les différentes théories de rétention et d'hypersécrétion.

Nous avons là le prototype de l'attaque du glaucome et nous pouvons suivant les circonstances expliquer, par l'abaissement subit de la pression artérielle, toutes les formes du glaucome, depuis le glaucome subaigu jusqu'au glaucome chronique simple.

Il n'est jusqu'à la forme d'atrophie papillaire excavée sans hypertension, qui ne soit pas explicable par cette théorie du manque d'équilibre de la pression artérielle. En effet le tonus de l'œil peut être normal et se trouver néanmoins plus fort que la tension artérielle, par exemple dans la dégénérescence graisseuse chronique du myocarde et dans tous les cas de faiblesse congénitale du cœur, ou acquise dans plusieurs autres défauts du cœur, en un mot toutes les fois que la tension artérielle est abaissée d'une façon durable et continuelle.

L'excavation de la papille s'explique aussi avec la plus grande facilité et nous pouvons dire, que la différence de tension entre le globe et les vaisseaux peut donner l'explication même de l'excavation dite physiologique.

Thérapeutiquement les déductions à tirer de cette conception à la fois nouvelle dans ses détails et ancienne dans ses grands traits sont aussi importantes que nombreuses.

Conclusions.

Le glaucome prodromique ne constitue pas une maladie intrinsèque de l'œil, mais plutôt le symptôme d'un trouble organique général, s'accompagnant d'un abaissement de la tension sanguine.

Dans l'intervalle de ses attaques l'œil reste sain; il n'y a là aucun processus inflammatoire, mais purement une action mécanique.

Digitized by Google

Le glaucome ne devient réellement une maladie de l'œil que lorsque les différentes attaques ont laissé après elles des altérations durables, — effacement de l'angle iridocornéen, rétrécissement du champ visuel, excavation papillaire, etc.

Quant au glaucome secondaire (glaucome par atropine, par oclusion pupillaire, après discission du cristallin, etc.) il s'explique par une élévation primaire du tonus oculaire, alors que la tension artérielle reste la même; c'est donc toujours une différence de pression entre le tonus oculaire et celui des vaisseaux.

Jusqu'ici on avait cherché à guérir le glaucome en diminuant le tonus oculaire, qui n'en est que le symptôme, sans s'occuper de sa cause même (myotiques, iridectomie etc.).

Ne serait-il pas plus naturel de chercher un remède à ce mal, en élevant la pression sanguine par les moyens que met à notre disposition l'arsenal thérapeutique ou mieux dans les cas chroniques par une thérapie causale de la maladie constitutionnelle ou chronique?

J'ai fait l'essai des différents cardiotoniques :

La Digitale amène une petite dilatation de la pupille; je l'ai abandonnée.

Le Strophanthus m'a donné au contraire des résultats remarquables; il n'agit que sur le cœur, et non sur le cœur et les vaisseaux; son emploi peut être prolongé indéfiniment sans aucun inconvénient à la dose de huit gouttes de teinture quatre fois par jour.

L'Adonis vernalis m'a donné aussi de bons résultats.

J'ai déjà soigné par ce moyen seul, sans le secours des myotiques et de l'iridectomie, environ quarante cas de glaucomes de différente nature à l'exception du glaucome subaigu. Et jusqu'ici depuis quinze mois je n'ai eu qu'une fois à pratiquer l'iridectomie, qui néanmoins comportera toujours des indications particulières, qui sont une maladie chronique du cœur ou des vaisseaux, contre laquelle le strophanthus n'aurait qu'un effet passager.

Mais je ne puis vous donner ici tous les détails nécessaires aux différentes indications thérapeutiques sans les trouver

Digitized by Google

longuement exposés ainsi que la discussion détaillée de toutes les propositions que j'ai établies plus haut dans une monographie qui va paraître dans quelques jours.

Je vous demande seulement de prendre en considération les idées que je viens de vous exposer et de me faire part des observations cliniques que vous aurez pu recueillir sur ce sujet.

Je serais très heureux de donner à ceux de vous qui le désireraient toutes les explications nécessaires.

Dr ZIMMERMANN.

SIMULATION DE LA DIPLOPIE

PAR

Le Docteur A. REMY

Le Dr Chavasse, professeur au Val-de-Grâce, a observé un cas de simulation de diplopie chez un militaire. Celui-ci avait été atteint de paralysie d'un des muscles de l'œil et était très au courant des signes de cette affection fournis par les expériences avec le verre coloré. Aussi, malgré la guérison probable, il continuait à se plaindre de voir double, en ayant bien soin de ne signaler qu'un faible écart entre les deux images.

Ce nouveau genre de simulation est certainement appelé à avoir des imitateurs, surtout avec la loi sur les accidents du travail. Les traumatismes amenant de la diplopie ne sont pas rares et la facilité de continuer à dire qu'il voit double, après guérison, tentera plus d'un blessé désireux d'acquérir une forte indemnité. — Jusqu'à présent on était réduit à s'en rapporter à l'affirmation du malade; mais M. le Dr Chavasse, en assistant aux expériences du diploscope, a de suite prévu qu'avec cet instrument ce nouveau genre de simulation serait impossible.

Digitized by Google

Les lettres qui ne sont vues que par un seul œil, ne peuvent être vues doubles (à moins de conditions spéciales, telles que dans la luxation du cristallin).

Seule la lettre qui peut être vue avec les deux yeux peut apparaître en double.

Ces deux conditions pouvant être réalisées au moyen du diploscope à l'insu du malade, il est facile de comprendre la manière de procéder.

Dans les trois expériences ou épreuves à trois lettres une seule permet à l'une des trois lettres d'être vue double et parmi plusieurs épreuves à une seule lettre, il n'en est qu'une aussi qui présente cette même particularité. — Comme le malade ne peut savoir d'avance à quelle épreuve il est soumis, il est certain qu'il donnera des indications impossibles à réaliser qui le confondront facilement.

A. Rémy.

SOCIÉTÉ D'OPHTALMOLOGIE DE PARIS

Séance du 4 novembre 1902

Présidence de M. Wuillomenet

M. Péchin, *secrétaire annuel,* donne lecture du procès-verbal de la dernière séance.

M. Morax. — Je vous avais promis de compléter les renseignement bactériologiques sur le cas, présenté dans la dernière séance, de dacryoadénite blennorragique par M. Ferry. Les préparations faites avec la sécrétion conjonctivale du 13 octobre renfermaient du gonocoque. Les diplocoques assez abondants se décoloraient par la méthode de Gram. Ce jour là malheureusement, les cultures n'ont pas été faites. Le 15 octobre, lendemain du jour où le malade vous a été présenté nous avons fait avec M. Ferry de nouveaux examens de la sécrétion conjonctivale. Celle-ci peu abondante ne renfermait que quelques leucocytes et pas de gonocoques. Les cultures ont été négatives pour la sécrétion conjonctivale, pour un

Digitized by Google

fragment excisé de la glande lacrymale alors que le pus uréthral nous donnait sur les mêmes milieux de gélose ascite des colonies typiques.

L'affection oculaire était d'ailleurs déjà en voie d'amélioration lorsque le malade a été présenté. Actuellement l'état oculaire est presque normal; il ne persiste que quelques douleurs articulaires. L'étude des lésions histologiques de la glande lacrymale fera l'objet d'une publication ultérieure de M. Ferry.

M. Antonelli. — J'aurais voulu, à propos de la communication de M. Kalt, indiquer une méthode clinique d'apprécier le degré de perméabilité des voies d'excrétion lacrymale, dont je me sers couramment, dans les cas douteux, avant d'avoir recours à l'injection explorative. J'instille près de l'angle lacrymal une goutte de la solution alcaline ordinaire de fluorescine tiède, non précédée par la cocaïnisation de l'œil, et j'invite le malade à rester tranquille, ce qui lui est facile, car la goutte de collyre ne provoque aucune sensation désagréable, donc pas de clignement. Au bout de trente secondes, ou d'une minute au plus, on dit au malade de se moucher; si l'état de perméabilité des voies lacrymales est parfait, la coloration de la sécrétion nasale du côté exploré sera bien manifeste. Quand l'obstruction est plus ou moins prononcée il faut attendre deux minutes, au moins, pour que l'expérience réussisse, mais toujours avec une coloration verdâtre plus ou moins pâle, de l'excrétion nasale.

Cette méthode a l'avantage d'une extrême simplicité et d'éviter toute manœuvre pouvant alarmer un malade pusillanime. Chez les enfants, même nouveau-nés il est facile d'introduire dans la narine un petit flocon de coton, touchant à l'orifice inférieur du canal naso-lacrymal; et c'est en le retirant teinté de fluorescine qu'on aura la preuve de la perméabilité des voies en question. Je crois que, même pour des expériences physiologiques telles que M. Kalt en a poursuivies, les solutions colorées à la fluorescine permettraient un contrôle sûr et rapide.

M. A. Terson. — Il est remarquable que toutes les dacryoadénites d'origine blennorragique soient métastatiques et que les glandes ne soient pas infectées dans l'ophtalmie blennorragique, alors que le testicule l'est si souvent dans l'uréthrite. J'ai cherché dans de nombreux cas d'ophtalmie gonococcique s'il y avait des dacryoadénites et je n'en ai jamais rencontré. On sait aussi l'intégrité du sac lacrymal dans l'ophtalmie à gonocoques.

Le procès-verbal est adopté.

M. Morax, *secrétaire général*, dépouille la correspondance qui comprend :

Digitized by Google

1° Une lettre du secrétaire général du Congrès Egyptien, le Dr Voronoff, transmettant à la Société ses remerciements pour la délégation du Dr Vignes;

2° Une lettre du Dr E. Landolt posant sa candidature à une place de membre titulaire, avec un travail sur *l'intervention chirurgicale dans les paralysies des muscles oculaires;*

3° Une lettre de remerciements du Dr Druault, nommé membre titulaire;

4° Une lettre de remerciements du Dr Vignes, nommé délégué au Congrès Egyptien.

M. le Président déclare vacante une place de membre titulaire. Une commission composée de MM. Chevallereau, Antonelli et Sulzer, rapporteur, est nommée pour l'examen des candidatures.

M. Lakah, membre correspondant étranger, assiste à la séance.

M. J. Chaillous. **Gomme syphilitique de la conjonctive bulbaire.** (*Présentation de malade.*) — Le malade que je présente à la Société est actuellement guéri de la lésion pour laquelle il est venu consulter, à la Clinique des Quinze-Vingts, dans le service de M. Chevallereau, le 10 septembre 1902. Trois à quatre semaines auparavant, il avait remarqué une rougeur dans l'angle interne de l'œil droit, rougeur ne s'accompagnant ni de douleur, ni de larmoiement, ni d'accolement des paupières. Il avait d'abord cru qu'elle était consécutive à un corps étranger, mais voyant que « la tache » s'agrandissait, devenait plus saillante, il vint à la consultation. On pouvait constater alors, en éversant légèrement la paupière inférieure, au niveau de l'angle inféro-interne du globe oculaire droit, une saillie irrégulièrement ovalaire, érodée à sa surface, faisant corps avec la conjonctive bulbaire et mobile avec elle. Autour de la lésion, une zone vascularisée injecte la conjonctive, et s'étend presque jusqu'au limbe de la cornée. La saillie, longue d'environ 1 cent. 1/2, et un peu moins large, est plus épaisse en dedans, là où elle est en contact avec le replis semi-lunaire, qu'en dehors où elle se confond peu à peu avec la conjonctive et qu'en bas, où elle se perd dans le cul-de-sac conjonctival. La surface est érodée, plus au centre qu'à la périphérie; ses bords sont rosés, son centre, au contraire, gris jaunâtre, est ramolli et suintant.

Quand le malade regarde en face, on n'aperçoit que la partie supéro-interne de la gomme. Les paupières se ferment sans difficulté et ne sont pas soulevées par la saillie sous-jacente. Pas de douleurs, pas de gêne, pas même de larmoiement. On sent un petit ganglion préauriculaire droit, et quelques ganglions indurés

Digitized by Google

du volume d'une noisette, sous la région maxillaire du même côté.

Par ailleurs, les deux yeux sont absolument normaux.

L'aspect de la lésion portait à croire qu'il pouvait s'agir d'un chancre de la conjonctive. Le malade nous apprit aussitôt que douze ans auparavant, il avait eu la syphilis pour laquelle il avait été traité à l'Hôpital du Midi, pendant trois mois, par des pilules de proto-iodure. A plusieurs reprises, il avait eu des ulcérations et des gommes au niveau de la jambe et du pied gauche. Les cicatrices restent, d'ailleurs, de ces lésions qui ont été très tenaces. En examinant le malade, on constatait aussi dans l'épaisseur des deux muscles sterno-cléido-mastoïdiens, au-dessus de leurs insertions inférieures, des indurations du volume d'un œuf de pigeon, indurations formant corps avec les muscles, et indolores à la pression. On ordonna au malade des frictions mercurielles (4 gr.), l'iodure de potassium (2 gr.).

Une huitaine après, la lésion avait déjà changé d'aspect; l'érosion centrale avait presque disparu et la saillie était moins épaisse; les gommes des sterno-cléido-mastoïdiens commençaient à diminuer de volume.

Le 24 septembre, il ne reste plus qu'une légère saillie de la conjonctive sans ulcération. Le 1er octobre, on ne trouve plus guère qu'une infiltration de la conjonctive et aujourd'hui l'on ne pourrait se douter de la lésion qui a existé. Les muscles du cou sont également à leur état normal.

Les gommes de la conjonctive bulbaire, indépendantes de toute lésion apparente de la sclérotique, sont excessivement rares. Presque toujours, en effet, la lésion conjonctivale est consécutive a une épisclérite gommeuse s'accompagnant d'autres manifestations spécifiques des membranes profondes de l'œil. Dans son *Traité d'ophtalmologie*[1], M. de Wecker cite une observation de tumeur gommeuse de la conjonctive, observation qui offre, dit l'auteur, « un double intérêt, en raison d'abord de sa rareté, et à cause de l'erreur de diagnostic qui y est rapportée ». La gomme syphilitique fut prise pour un épithélioma, et enlevée comme telle. La récidive fut prompte mais elle disparut sous l'influence du traitement. En 1896, dans sa thèse de doctorat, Boyard[2] rassembla vingt-deux observations de gommes syphilitiques de la conjonctive. Quelques-unes sont des gommes de la paupière; les gommes de la conjonctive bulbaire sont presque toutes consécutives à des lésions de sclérite, et l'on ne trouve notée que dans une seule observation (obs. VII) la mo-

1. De Wecker et Landolt, *Traité d'ophtalmologie*. Paris, 1880, t. I, p. 411.
2. Boyard Benjamin, *Contribution à l'étude clinique des gommes syphilitiques de la conjonctive*. Thèse de Paris, 1896.

Digitized by Google

bilité, sur le globe oculaire, de la gomme conjonctivale. A la séance du 15 février 1901, de la Société de médecine et de chirurgie de Bordeaux, M. Martin présenta un malade porteur d'une tumeur conjonctivale ayant l'aspect d'une gomme. Nous avons donc cru intéressant de présenter notre malade à la Société, à cause de la rareté de la lésion qu'il présentait.

Notons encore chez le malade la simultanéité de lésions gommeuses des muscles sterno-cléido-mastoïdiens, la fréquence chez lui de ces manifestations, et la rapidité avec laquelle elles ont, cette fois du moins, cédé au traitement hydrargyrique.

M. Antonelli. — Si les gommes de la conjonctive bulbaire et de l'épisclère sont rares, et c'est ce qui fait l'importance de la communication de M. Chaillous, les infiltrations gommeuses de la cornée sont encore plus rares. J'en ai vu pourtant un cas curieux, l'année dernière, chez une femme d'une cinquantaine d'années. Elle présentait à l'œil droit, en haut et du côté nasal, sur la partie périphérique de la cornée et sur la région du limbe contiguë, une infiltration ayant le volume d'une grosse lentille, assez surélevée, assez richement vascularisée, non nettement ulcérée, accompagnée de réaction modérée de la conjonctive bulbaire adjacente et d'une iritis légère. Les commémoratifs de la malade, nullement rhumatisante, d'une santé parfaite et reconnaissant avoir contracté la syphilis une vingtaine d'années auparavant, en outre l'examen du fond de l'œil, confirmant le fait par des traces de choroïdite évidentes dans l'œil gauche, et enfin le mode d'évolution et les caractères mêmes de la lésion, autorisaient un diagnostic d'infiltration spécifique tertiaire. Le succès rapide et complet d'un traitement mixte énergique m'en fournit la confirmation.

Le cas que M. Darier vient de relater, vu la période de la maladie constitutionnelle que son malade traversait, les caractères mêmes de la lésion oculaire qu'il nous a décrite et la concomittance d'éléments cutanés analogues, me semblerait avoir été, plutôt qu'une gomme, une syphilide papulo-ulcéreuse de l'épisclère et conjonctive bulbaire.

M. A. Terson. — Le siège de la gomme est rare dans le cas signalé par M. Chaillous, car cette gomme est presque dans le cul-de-sac. Quant aux gommes sous-conjonctivales et épisclérales, elles s'observent de temps en temps. Dans le dernier cas que j'ai soigné, développée chez un sujet ayant dépassé la quarantaine, rhumatisant et syphilitique depuis quinze ans, la lésion fut pendant un mois identique à un bouton d'épisclérite. Elle s'ulcéra, malgré un traitement d'attente par le sirop de Gibert à haute dose, mais guérit vite par quelques injections biiodurées.

M. Wuillomenet. — M. Antonelli nous dit qu'il a vu des

Digitized by Google

gommes de la cornée, affection très rare, guérissant rapidement par le traitement spécifique.

Je crois que ce diagnostic est bien délicat à faire, pour une affection exceptionnelle, que, pour ma part, je n'ai jamais constatée, et que sa guérison par le traitement mercuriel simple ou associé à l'iodure, ne prouve point du tout sa spécificité, car nous savons tous par expérience que le mercure donne parfois de rapides améliorations dans des maladies oculaires qui ne sont nullement d'origine syphilitique.

Jusqu'à plus ample informé, je me permettrai donc de mettre en doute son diagnostic de gomme de la cornée.

M. Sulzer. **Étude expérimentale de la vision des astigmiques.** — Peut-on, et de quelle façon peut-on se rendre par l'expérience un compte exact des déformations que présente l'image rétinienne d'un œil atteint d'une astigmie donnée. Telle est la question à laquelle je tâcherai de répondre dans cette petite communication.

La voie la plus rigoureuse à suivre pour atteindre le but proposé serait de construire un appareil photographique exactement semblable à l'œil envisagé, un œil artificiel astigmique dans lequel la rétine serait remplacée par une plaque ou une pellicule sensible. Pour bien reconnaître les détails de la petite image ainsi obtenue on l'agrandirait ou on la projetterait.

Cet agrandissement pourrait être obtenu directement si nous agrandissions notre œil astigmique. Mettons un œil dont la réfraction de 50 dioptries dans le méridien vertical correspondant à une distance focale postérieure principale de 20 millimètres et de 45 dioptries dans le méridien horizontal correspondant à une distance focale principale postérieure de 22 millimètres. C'est là une astigmie de 5 dioptries et un œil comme on en rencontre souvent. Supposons-nous un instant muni d'une baguette magique nous permettant d'agrandir dix fois toutes les dimensions de cet œil sans rien changer dans les proportions relatives et par conséquent à la qualité de l'image. Par cette transformation de notre œil ses deux distances focales principales seraient portées à 20 centimètres et 22 centimètres, c'est-à-dire à la distance focale moyenne des appareils de photographie courants. La réfraction du méridien principal vertical sera devenue de 5 dioptries, celle du méridien vertical de 4,5 dioptries, l'astigmie sera donc réduite au dixième. Il est en effet facile à voir, d'une manière générale, qu'une différence de courbure produit une déformation d'image d'autant plus grande que la distance focale du système est plus longue.

Bref, en ajoutant à un appareil photographique de 200 milli-

Digitized by Google

mètres de distance focale principale un cylindre de 0,5 dioptries, nous donnons aux images qu'il formera une déformation exactement égale à la déformation que subissent les images rétiniennes d'un œil humain atteint de 5 dioptries d'astigmie.

La distance focale principale de mon appareil photographique étant de 160 millimètres j'ai dû ajouter à son objectif un cylindre de 0,75 pour produire une astigmie égale à l'astigmie humaine de 5 dioptries. En faisant coïncider avec la plaque sensible successivement la ligne focale postérieure, la section circulaire du conoïde de Sturm et la ligne focale antérieure, j'obtins des clichés qui montrent la raison pour laquelle les astigmiques préfèrent accommoder pour une ligne focale, fut-ce la ligne focale la plus longue, au lieu d'accommoder pour la section circulaire du conoïde de Sturm. L'on sait que le diamètre pupillaire exerce une influence marquée sur la vision des astigmiques. Des considérations géométriques fort simples contenues dans la théorie de la vision de Sturm montrent en effet que la longueur des lignes focales pour une astigmie donnée est proportionnée au diamètre pupillaire. Il convient donc de dire que le trouble d'une image astigmique est proportionné au diamètre pupillaire.

L'appareil photographique peut servir à mettre en évidence et à mesurer cette influence du diamètre pupillaire. Mais ici, nous rencontrons une petite difficulté du reste facilement surmontable mais que j'ai préféré tourner.

Tandis que la pupille de l'œil humain peut atteindre un diamètre correspondant largement au tiers de la distance focale principale postérieure de l'œil, les appareils photographiques à ma disposition possèdent des diaphragmes dont le diamètre maximum ne dépasse que de fort peu le dixième de leur distance focale principale. Mais il serait parfaitement possible de faire construire un appareil photographique dont l'objectif possède un diamètre suffisant pour que son diaphragme puisse varier dans des proportions correspondant aux oscillations du diamètre pupillaire de l'œil humain.

Un calcul fort simple montre qu'en exagérant l'astigmie de l'appareil photographique, on peut produire avec des variations restreintes du diaphragme, les mêmes graduations du trouble de l'image que produirait l'objectif à grand diamètre et à variations suffisantes du diaphragme.

Les limites de ces variations sont représentées par les trois photographies ci-dessous. La première est stigmique, la seconde correspondant à une astigmie de 5 dioptries associée à un diamètre pupillaire de 10 millimètres, la troisième montre le trouble produit par la même astigmie quand elle est associée à une pupille

Digitized by Google

de 2 millimètres (1 mm. 8 exactement). Vous voyez que l'influence de la pupille sur la netteté des images astigmiques est énorme.

J'ajoute qu'elle est nulle ou très petite sur la déformation des images.

M. Broca. — Les photographies de M. Sulzer doivent être considérées comme extrêmement démonstratives en ce qui concerne les visions des astigmates, car dans l'œil l'ouverture pupillaire introduit des perturbations plus grandes encore que celles qu'il vient de nous montrer. On ne peut en effet considérer la cornée tout entière comme présentant les caractères d'un élément de surface infiniment petit, nécessaire pour appliquer la théorie de Sturm. Sa surface est petite, mais les rayons de courbure aussi. On sait par nombre de mesures, dont M. Sulzer lui-même a pris un grand nombre, que la partie basale de la cornée a une puissance toute autre que la partie optique. Dans ces conditions les aberrations donnent un trouble bien plus grand que celui qui correspond à de simples lignes focales. De là vient le fait bien connu que, quand on donne l'atropine pour corriger certains astigmates présentant des contractions du muscle ciliaire, on obtient souvent de mauvais résultats, car le malade accepte alors le verre qui corrige sa cornée basale, dont la surface est bien plus grande que celle de la cornée optique, et qui donne une image bien plus lumineuse. Il faut alors après avoir donné l'atropine mettre devant l'œil une pupille artificielle convenable, pour n'admettre la lumière que sur la partie optique, qu'on peut alors corriger. Les photographies de M. Sulzer nous montrent d'une manière tangible l'importance de ces faits qui, sans elles, auraient pu trouver bien des incrédules.

M. Morax. — M. Sulzer a-t-il fait parfois chez les astigmates l'inverse de ce que l'on fait habituellement, a-t-il examiné la vision après instillation de pilocarpine de façon a réaliser les modifications de diaphragme qu'il a étudiées avec son appareil photographique ?

Dr F. Terrien. **Essai sur le pronostic des troubles visuels d'origine électrique.** — Les accidents oculaires que peuvent entraîner l'arc voltaïque, ou l'étincelle électrique, très rares jusque dans ces dernières années, sont devenus de plus en plus fréquents, avec le développement, de jour en jour plus considérable, de la traction électrique. Nous avons pu, depuis deux ans, en étudier un assez grand nombre, nos observations s'élèvent au chiffre de 45, à l'heure actuelle. Nous pouvons donc essayer de dresser un tableau d'ensemble des symptômes observés en pareil cas.

Digitized by Google

Il y a lieu, en effet, de distinguer très nettement ces accidents de la traction électrique, de ceux produits par la foudre. Les lésions, ici, sont très différentes et la cataracte, sur laquelle on insiste tant, ne s'observe, pour ainsi dire, jamais. Nous ne l'avons pas rencontrée une seule fois. L'accident se produit toujours dans des conditions sensiblement identiques. Il s'agit là de courts circuits, c'est-à-dire de courants de haute tension qui éclatent accidentellement entre deux points.

Dans tous ces cas, et c'est là le point important à retenir, le sujet n'est pas traversé par le courant. Celui-ci éclate seulement entre deux points, plus ou moins près de l'individu et avec une plus ou moins grande intensité, et, de cet éclatement seul résultent les troubles visuels qu'on peut observer.

Observation. — Albert L..., âgé de 29 ans, employé au chemin de fer métropolitain. Le 21 février 1901, atteint par un court-circuit qui détermine une flamme très intense, le courant mesurant environ 550 volts. Rentré aussitôt chez lui complètement ébloui, érythropsie; le lendemain, les paupières étaient gonflées et il voyait difficilement. En même temps des douleurs névralgiques commencent à apparaître, principalement la nuit; survenant, par crises, elles siègent au niveau du front, formant là une sorte de barre transversale, à l'occiput et aussi un peu au sommet du vertex.

Examiné, quatre jours après l'accident, nous constatons encore un peu de rougeur des paupières et de la région péri-orbitaire de l'œil droit. Conjonctive normale des deux côtés. Aucune injection ni sécrétion. La pression au niveau des points d'émergence des nerfs sus et sous-orbitaires est douloureuse à droite, à peine à gauche. De même la pression sur le globe oculaire droit, exécutée directement d'arrière en avant, les paupières étant fermées, est douloureuse à droite, pas à gauche. La palpation du corps ciliaire droit détermine aussi quelque douleurs.

Les réflexes pupillaires sont bien conservés des deux côtés à la lumière et à l'accommodation. L'ophtalmoscope révèle à droite un œdème très léger de la région péri-papillaire et de la macula. Les bords de la papille sont un peu flous et les veines légèrement augmentées de volume. Le fond d'œil est normal à gauche.

OD : V = 2/3, mais le malade lit très difficilement, même les grosses lettres; il n'arrive à épeler qu'en dépensant beaucoup d'efforts et il voit comme à travers un brouillard. A gauche, l'acuité visuelle est sensiblement normale et le sujet lit presque couramment la dernière ligne des échelles d'acuité visuelle.

Le champ visuel est normal à gauche pour le blanc et le rouge

Digitized by Google

et à peine rétréci pour le vert; à droite on obtient les chiffres suivants :

Pour le blanc = T. : 50°; N : 35°; haut : 42°; bas : 43°;

Pour le vert = T. : 25°; N : 20°; haut : 25°; bas : 25°.

Le rétrécissement était concentrique. L'acuité lumineuse examinée au photomètre est très légèrement inférieure à la normale à gauche; à droite, elle n'est que de 1/4.

L'œil droit semble donc avoir beaucoup plus souffert que le gauche, ce que le malade explique par ce fait qu'au moment de l'accident, la tête était tournée à gauche, tandis que la flamme s'est produite à droite.

Les jours suivants, l'état se maintient sensiblement identique. Les douleurs névralgiques persistent ainsi que les douleurs à la pression. Le malade, bien que n'ayant pas de photophobie appréciable, ne peut supporter une vive lumière. La lecture est toujours aussi difficile et le sujet les voit comme au milieu d'un brouillard. Aspect ophtalmoscopique identique. OD : V = 1/2.

Le 25 *mars* l'œdème rétinien a un peu diminué. Les douleurs péri-orbitaires sont moins vives, plus espacées et le sommeil est meilleur. L'acuité visuelle de l'œil droit est toujours de 1/2, mais la lecture des caractères est un peu moins pénible. L'œil gauche, qui jusque là semblait être demeuré indemne, à part le faible rétrécissement concentrique du champ visuel et de très légères douleurs péri-orbitaires, commence à moins bien voir. L'acuité visuelle de cet œil n'est plus que de 2/3 et le sujet aperçoit les caractères de ce côté également à travers un léger brouillard.

Le champ visuel est resté le même à droite, sauf qu'il est un peu moins étendu pour le vert = 20° dans toutes les directions. A gauche, on constate un très faible rétrécissement concentrique pour le blanc et pour les couleurs. L'acuité lumineuse est toujours de 1/4 à droite et de 1/2 à gauche. Sens chromatique normal.

Le 24 *avril*, même état sur l'œil droit; l'œdème rétinien a en partie disparu et occupe seulement la région péri-papillaire, donnant à la papille un aspect un peu flou. La macula paraît normale. A partir de cette époque, l'état ne se modifie pas sensiblement.

Le 26 *juin*, bien que le fond de l'œil soit redevenu à peu près normal, et malgré que les réflexes pupillaires soient bien conservés, l'acuité visuelle est de 1/2 à droite, de 2/3 à gauche et les caractères sont toujours vus difficilement et avec le même aspect. Le champ visuel est à peu près également rétréci pour les deux yeux.

A droite, pour le blanc = T : 55°; N : 45°; haut : 40°; bas : 50°.

Pour le vert = T : 20°; N : 15°; haut : 18°; bas : 20°.

Digitized by Google

A gauche pour le blanc = T : 60°; N : 45°; haut : 45°; bas : 55°.
Pour le vert = T : 20°; N : 18°; haut : 18°; bas : 20°.

Depuis cette époque jusqu'au 23 *septembre* 1901, cet état est demeuré à peu près stationnaire et le malade, revu de semaine en semaine, n'a jamais présenté d'amélioration réelle. L'acuité visuelle restait la même et les mensurations du champ visuel ne donnaient que des écarts insignifiants. A ce moment l'acuité visuelle était de 1/2 pour les deux yeux et les caractères étaient vus aussi difficilement. Mêmes douleurs péri-orbitaires et à la pression au niveau de l'émergence des deux premières branches du trijumeau.

Le sujet, examiné très soigneusement au point de vue des stigmates hystériques, n'en présentait aucun. Reste la question de la simulation presque impossible ici à déceler, en présence de la faible diminution de l'acuité visuelle. Toutefois, le rétrécissement concentrique persistant du champ visuel pour le blanc et pour le vert et la concordance de mensurations régulièrement et fréquemment répétées permettent croyons-nous, d'éliminer le diagnostic d'amblyopie simulée. Depuis le 23 septembre, le malade ne s'est pas représenté ; j'eus de ses nouvelles six mois plus tard et il n'y avait encore aucune amélioration.

La plupart des observations suivantes, à l'exception de quelques-unes, ont trait à des cas bénins. La place nous manque pour les rapporter ici mais l'ensemble des symptômes ne différait pas de ceux précédemment exposés. Si l'on recherche, à l'aide de nos 45 observations et de celles publiées antérieurement, la gravité de ces accidents, on voit qu'on peut les diviser en cas bénins, de moyenne intensité, et en cas graves. Nous y reviendrons à propos du pronostic. Mais au point de vue clinique, il nous paraît plus simple de ranger sous trois chefs les différents symptômes qu'on peut observer en pareil cas : troubles vasculaires ou inflammatoires, troubles fonctionnels et troubles nerveux.

A. Phénomènes inflammatoires. — Ce sont d'abord les *rougeurs* et le *gonflement* de la peau, limités à la surface des téguments et qui ne durent que quelques jours, puis les *brûlures* de la peau, des cils ou des sourcils. Nous les avons rencontrées seulement trois fois. Presque toujours très superficielles, elles guérissent en quelques jours, sans laisser de traces. Il s'agit là d'une véritable insolation de la surface cutanée des paupières et de la peau des régions voisines due à l'action directe de l'étincelle électrique.

L'*hyperhémie de la conjonctive* ne manque jamais. Elle existe surtout au voisinage de la cornée, au niveau des parties découvertes. Elle se traduit par une rougeur de la muqueuse et déter-

Digitized by Google

mine à ce niveau des douleurs cuisantes accompagnées de démangeaisons, de picotements et de sensation de corps étrangers dans le fornix. Quelquefois il existe en même temps une légère injection périkératique et beaucoup plus rarement du chémosis et de l'œdème des paupières.

Après quelques jours, quelquefois même le lendemain de l'accident, la sécrétion apparaît et on a alors une *véritable conjonctivite*. Celle-ci existe fréquemment (nous l'avons notée dans plus de la moitié des cas) et c'est à tort que l'on décrit ordinairement la conjonctivite électrique comme ne s'accompagnant pas de sécrétion et caractérisée seulement par une hyperhémie de la muqueuse. La sécrétion, d'ordinaire peu abondante, consiste en filaments jaunâtres, muco-purulents, et l'aspect clinique est celui d'une conjonctivite catarrhale de moyenne intensité. L'examen microscopique donne peu de renseignements. Il peut être négatif, montrant seulement un réseau de fibrine, avec leucocytes polynucléées et quelques cellules épithéliales; ailleurs on trouve en outre quelques cocci associés ou non au bacille de Weeks. Il s'agit évidemment là d'une infection surajoutée favorisée par l'état hyperhémique de la muqueuse.

Cette conjonctivite a pour caractère d'être peu douloureuse. Très tenace, elle subit des oscillations, diminuant par instants d'intensité pour reparaître ensuite avec une plus grande acuité et résiste aux traitements habituels.

Exceptionnellement on a noté des *troubles de la cornée*.

Il n'est pas rare d'observer aussi une *infection du cercle ciliaire*. Elle est due sans doute à *l'hyperhémie de l'iris* qu'on observe fréquemment et qui peut expliquer, dans une certaine mesure, la réaction paresseuse de la pupille à la lumière. Cette hyperhémie, d'après Kiribuchi, s'étendrait à tout le tractus uvéal. Ainsi s'explique *l'irido-cyclite* qui a été notée dans quelques observations, dans celle de Vossius en particulier. Dubar Roy a observé une iritis légère. Jamais nous n'avons rencontré une telle complication. Dans tous nos cas, l'hyperhémie de l'iris disparut après quelques jours.

Nous ne ferons que mentionner les *troubles du cristallin* sur lesquels on a beaucoup insisté. Partiels ou occupant la totalité de la lentille, leur pathogénie est très discutée.

Remarquons que dans tous les cas où la cataracte a été observée, l'accident avait été déterminé par la foudre. Nous ne l'avons pas rencontrée une seule fois.

Les altérations de *la rétine et de la papille* sont beaucoup plus intéressantes. Elles se traduisent par des modifications de l'image ophtalmoscopique, qui peuvent faire défaut, par de la photopho-

Digitized by Google

bie, du blépharospasme et par des troubles fonctionnels (diminution de l'acuité visuelle et rétrécissement du champ visuel) qui ne manquent jamais.

A tel point que Darier, qui a eu l'occasion d'examiner beaucoup de nos blessés, propose de réunir sous le terme d' « électrocution rétinienne » l'ensemble des troubles observés. Nous y souscrivons volontiers, mais cette définition, qui caractérise très justement un certain nombre de ces troubles, les plus importants, sans contredit, nous paraît trop étroite, elle ne comprend pas les phénomènes inflammatoires et les troubles de sensibilité générale qui existent presque toujours en même temps et que nous étudierons plus loin.

Ces troubles de la papille et de la rétine peuvent se traduire seulement par des symptômes fonctionnels. Mais le plus souvent on observe en même temps des modifications ophtalmoscopiques de la papille et surtout de la rétine dans toute la région péri-papillaire.

L'aspect rappelle tout à fait celui d'une chorio-rétinite spécifique de moyenne intensité. La rétine a perdu sa transparence et on constate la présence d'un léger nuage, d'ordinaire très peu accusé, qui enveloppe la papille et les gros vaisseaux et s'étend plus ou moins loin de celle-ci.

Ces modifications de la papille et de la rétine sont presque la règle et il est rare qu'elles fassent défaut. Sur nos 45 observations elles existaient dans plus des trois quarts des cas. Ce trouble peut aussi s'étendre à la région maculaire, mais l'examen est souvent difficile en raison de la photophobie.

La présence de ces troubles rétiniens n'implique pas nécessairement une diminution de l'acuité visuelle. De plus, ils persistent quelquefois longtemps, pendant presque toute la durée des troubles fonctionnels, sans guère présenter de modifications appréciables, alors même que l'acuité et le champ visuels peuvent être très améliorés. Ils disparaissent d'ailleurs à la longue sans laisser de trace, et il est rare que l'affection se termine par l'atrophie du nerf optique.

B. Troubles fonctionnels. — Le premier observé, ou plutôt ressenti par le sujet, est *l'éblouissement* qui suit immédiatement l'accident et dont la durée est variable (quelques minutes, quelquefois davantage, deux heures dans une de nos observations), puis la vision revient peu à peu, mais la vision demeure très trouble.

Aussitôt après l'éblouissement, apparaît *l'érythropsie;* elle dure également quelques minutes. Puis la vision demeure troublée et l'examen fonctionnel de l'œil révèle une ***diminution de l'acuité et du champ visuels.***

Digitized by Google

La vision centrale n'est presque jamais normale, même dans les cas les plus bénins. L'acuité visuelle est plus ou moins diminuée. Cette diminution apparaît aussitôt après l'accident, puis l'acuité remonte peu à peu et redevient normale après un temps variable, trois semaines à un mois environ d'après la moyenne de nos observations. Mais la guérison n'est pas constante, et plusieurs facteurs interviennent (intensité plus ou moins grande de l'étincelle, exposition très rapprochée des yeux, intolérance particulière du sujet) qui peuvent retarder la guérison ou même entraîner des troubles définitifs.

Nos observations nous donnent donc une proportion de 7 p. 100 environ de cas très graves, dans lesquels la vision demeure presque nulle ou inférieure à 1/10, une proportion de 14 p. 100 de cas moins graves, mais où la guérison n'est pas complète, le sujet ne pouvant fixer longtemps, et l'acuité visuelle restant diminuée.

Un autre élément, qui ne manque presque jamais non plus, est la difficulté éprouvée par le sujet *à fixer* les objets. Il entre pour une large part dans le trouble de la vision centrale. Quelquefois même l'acuité visuelle est à peine diminuée, mais dès que le blessé cherche à lire les caractères des échelles, ceux-ci se mettent à danser et tout au plus peut-il en apercevoir une ou deux, puis la vision se trouble, le clignement répété des paupières apparaît et la fixation devient impossible. Souvent aussi (plutôt dans les cas graves), le sujet a la sensation de voir comme à travers un brouillard, et ce trouble peut aller jusqu'au scotome central. Cette difficulté de fixation, due à l'asthénopie et à la photophobie rétiniennes, s'atténue peu à peu, mais elle persiste longtemps et c'est généralement avec le rétrécissement du champ visuel un des derniers phénomènes observés. Alors que l'acuité est redevenue normale et que les autres troubles ont disparu, il n'est pas rare de voir le sujet se plaindre de ne pouvoir supporter la lumière vive, surtout la lumière électrique et d'éprouver très rapidement une grande fatigue et un léger trouble de la vision dès qu'il cherche à fixer.

Le *rétrécissement du champ visuel* accompagne presque toujours la diminution de la vision centrale. Il est d'ordinaire sensiblement concentrique. Le degré varie avec l'intensité des lésions. Il est le plus souvent en rapport avec la diminution de l'acuité visuelle, mais ceci n'est pas absolu, et dans quelques-unes de nos observations, la vision centrale était diminuée alors que le champ visuel était presque normal, tout au moins pour le blanc. Ailleurs, c'est l'inverse qu'on peut observer. Jamais nous n'avons noté d'inversion dans le rapport normal de la vision des couleurs, et

Digitized by Google

c'est toujours le vert qui avait le plus petit champ visuel. La mensuration peut être très longue et difficile en raison de la peine éprouvée par le sujet à fixer. Il faut avoir beaucoup de patience, et il est souvent nécessaire de s'y prendre à plusieurs reprises avant d'arriver à une conclusion définitive.

Nous avons entrepris sur le chien, une série d'expériences. On faisait passer devant les yeux de l'animal une étincelle électrique très vive résultant de l'arc voltaïque et dont l'intensité était encore renforcée par un fragment de magnésium placé entre les deux charbons. Les symptômes observés furent à peu près nuls, et c'est à peine si on constatait un peu d'infection de la conjonctive. L'examen anatomique montra une hyperhémie modérée du tractus uvéal et un très léger œdème de la rétine qui était un peu augmentée de volume. Les altérations portaient presque exclusivement sur la couche des grosses cellules multipolaires et étaient très légères. Il faut d'ailleurs se montrer très réservé en pareil cas, des variations dans la fixation pouvant amener des résultats différents.

L'acuité lumineuse est presque toujours diminuée et il n'est pas rare d'observer *l'héméralopie*. Le sens chromatique était conservé dans toutes nos observations, mais la couleur a perdu son intensité et le sujet ne la voit qu'avec peine.

Ces troubles fonctionnels sont dus sans doute à la photophobie rétinienne, mais nous ne connaissons pas la lésion existant en pareil cas.

C. Troubles nerveux. — Ils peuvent se traduire par des troubles sensitifs, moteurs et sécrétoires; les premiers avec le larmoiement sont presque constants.

a) *Troubles sensitifs*. C'est d'abord la *photophobie*, d'intensité variable et dont le degré est généralement en rapport avec la gravité des lésions. N'apparaissant quelquefois qu'en présence d'une lumière vive, elle gêne l'examen du fond de l'œil qui provoque souvent un blépharospasme intense.

Aussitôt après l'accident le sujet ressent des douleurs au niveau des paupières et de la conjonctive, douleurs qui s'accompagnent d'une sensation de corps étrangers de la muqueuse, de cuisson intense, de picotements et de démangeaisons.

Puis peu à peu ces phénomènes s'atténuent, mais bientôt apparaissent une *céphalée* plus ou moins intense et des douleurs revêtant le caractère de *douleurs névralgiques*. La céphalée est presque constante, au moins dans les premiers jours, sauf dans les cas très bénins.

Les douleurs névralgiques peuvent apparaître dans la nuit même qui suit l'accident, exceptionnellement aussitôt après,

Digitized by Google

dans quelques cas beaucoup plus tard. Ces douleurs, quelquefois très intenses, siègent dans le globe oculaire et autour du globe, dans toute la région péri-orbitaire. Elles existent aussi au niveau de la région frontale, donnant au sujet l'impression d'une sorte de barre transversale comprimant la région, à l'occiput, formant alors avec celles de la région frontale une sorte de couronne qui enserre la tête du sujet comme dans un étau; elles peuvent siéger également au niveau du vertex.

Ces douleurs ne sont pas continues; elles apparaissent sous forme de crises et sont généralement beaucoup plus fortes pendant la nuit. Leur intensité est très variable. Dans les cas bénins, elles font généralement défaut.

Nous en dirons autant des *douleurs à la pression* dont il n'est guère fait mention dans les observations précédemment publiées.

Une pression lente, exercée directement d'arrière en avant sur le globe à travers les paupières fermées, réveille une douleur sourde analogue à celle décrite par Hock dans la névrite rétrobulbaire. De même, la palpation du corps ciliaire, comme pour la recherche du tonus, est douloureuse. Enfin, la pression au niveau de l'émergence des nerfs sus et sous-orbitaires réveille une douleur d'intensité variable, ce qui montre bien le caractère névralgique de ces douleurs. Ces douleurs à la pression, encore plus peut-être que les douleurs spontanées, ont pour le pronostic une importance considérable. Nous ne les avons jamais rencontrées dans les cas légers et leur intensité est le plus souvent en rapport avec la gravité de l'affection. Comme les douleurs spontanées elles sont tenaces et persistent pendant toute la durée des troubles fonctionnels; mais elles s'atténuent peu à peu, lorsque les autres symptômes s'améliorent.

Mentionnons parmi les troubles sensitifs *l'hypéresthésie* cutanée, sur laquelle insiste Maklakoff et l'hypéresthésie de la conjonctive. Nous l'avons quelquefois constatée; il s'agissait en pareil cas de sujets gravement atteints et peut-être aussi d'hystéro-traumatisme.

b) *Troubles moteurs*. Le plus fréquent est le *blépharospasme*, conséquence de la photophobie, il est d'autant plus intense que celle-ci est plus marquée. Il s'exagère à la lumière et lorsque le sujet ou le médecin cherchent à écarter les paupières. Il existe quelquefois une véritable contracture de l'orbiculaire que Little a vu persister pendant treize jours; chez un de nos blessés, elle n'avait pas disparu après trois mois.

La pupille est généralement contractée aussitôt après l'accident. Cette contracture des pupilles est de peu de durée et le plus souvent lorsqu'on examine le blessé le lendemain de l'accident, on constate que les réflexes pupillaires sont bien conservés. Quel-

Digitized by Google

quefois la réaction est un peu paresseuse à la lumière et, dans quelques cas, la contraction pupillaire ne se maintient pas et la pupille se dilate de nouveau, alors même que le faisceau lumineux demeure projeté sur le champ pupillaire.

Cette sorte de réaction inverse des pupilles à la lumière, est, croyons-nous, d'un mauvais pronostic. Nous ne l'avons observée que dans les cas graves où les troubles visuels furent de longue durée ou même persistèrent en partie. Ailleurs les pupilles sont dilatées et ne réagissent pas et ceci est également d'un fâcheux pronostic.

D'autres troubles moteurs ont encore été signalés. C'est tantôt un spasme ou la paralysie de l'accommodation, ailleurs une parésie passagère du droit interne coïncidant avec une paralysie faciale. On a noté aussi le ptosis et la contracture du muscle frontal. Ces faits sont exceptionnels; nous ne les avons pas observés une seule fois.

c) *Troubles sécrétoires*. Ils sont uniquement constitués par le *larmoiement*. Jamais nous n'avons observé de modifications du tonus. Cette hypersécrétion des larmes est d'intensité variable. Elle apparaît surtout dans les premières heures de l'accident et s'atténue les jours suivants. La lumière vive l'exagère et elle n'est pas forcément liée à la photophobie et au blépharospasme. Quelquefois, on peut observer de véritables crises de larmoiement. Pendant un temps variable (cinq ou six minutes) et sans cause bien nette, les larmes s'écoulent en abondance sur les joues, comme dans le larmoiement psychique.

Quant aux *symptômes généraux* qui ont été signalés : fièvre, accélération du pouls, ils sont la conséquence de l'insomnie entraînée par les douleurs névralgiques et ne méritent pas de nous arrêter.

Les commémoratifs et l'interrogatoire du malade ne laissent aucun doute sur la nature de l'affection. La seule hypothèse à écarter est celle de la simulation et là est le point délicat, d'autant plus que cette simulation ne sera presque toujours que relative. On se basera pour établir la réalité du diagnostic sur l'ensemble des symptômes observés et sur l'aspect ophtalmoscopique. L'examen de l'acuité et du champ visuel ne laisseront non plus aucun doute, et de plus, cette mensuration fréquemment renouvelée pourra permettre de reconnaître la simulation.

Si en effet des examens répétés du champ visuel et de l'acuité visuelle avec des tableaux différents donnent des résultats sensiblement identiques, on peut presque à coup sûr écarter la simulation.

Mais il faut également faire la part des troubles d'origine ner-

Digitized by Google

veuse qui peuvent être la conséquence de l'accident ou même de l'hystéro-traumatisme. La question est presque insoluble, mais en pratique, ceci importe peu. Nous devons, au point de vue médico-légal envisager quelle est l'incapacité de travail résultant de la blessure, sans nous inquiéter du point de savoir si cette incapacité résulte directement de l'accident ou des troubles nerveux occasionnés par lui.

La question du pronostic est, sans contredit, la plus délicate. Parmi les troubles divers, quelquefois isolés, le plus souvent réunis, qu'on peut observer, pas un seul ne permet d'évaluer avec certitude la gravité et la durée probable de l'affection. Et cependant, en vertu de la loi du 29 avril 1898, sur les accidents du travail, le médecin sera souvent appelé à se prononcer sur ce point, soit aussitôt après l'accident, soit plus tard, dans les rapports qui peuvent lui être demandés par le juge de paix, le tribunal ou la Cour d'appel.

On se renseignera tout d'abord sur la manière dont s'est produit l'accident, la distance du blessé de l'étincelle, la durée de l'éblouissement initial, le fait que le blessé a dû ou non interrompre son travail, la photophobie, le blépharospasme, et l'intensité des douleurs ressenties.

La distance du blessé de l'étincelle, qui ne peut être appréciée que d'une façon approximative, est d'une importance capitale. Elle est presque toujours de 30 à 50 centimètres. Dans quelques-unes de nos observations, elle était beaucoup plus considérable et les troubles furent très bénins.

La durée de l'éblouissement et le fait que le sujet a pu continuer à travailler aussitôt après l'accident ont peu de valeur. On peut en dire autant de la photophobie du début. Toutefois, une photophobie très marquée et persistante entraînera de grandes réserves. Le plus ou moins d'intensité de la conjonctivite ne permet non plus de tirer aucune conclusion. La persistance de l'inflammation et surtout l'apparition de nouvelles poussées s'observent plutôt dans les cas graves.

Le trouble du fond de l'œil qui peut être insignifiant, mais qui existe presque toujours, est surtout utile au diagnostic, mais ne fournit au pronostic aucune indication.

Le réflexe de la pupille à la lumière est en général bien conservé; quelquefois la réaction est un peu paresseuse. La réaction inverse de la pupille a été notée par nous dans les cas particulièrement graves et ceux dans lesquels les troubles ont été de longue durée; elle implique donc de grandes réserves dans le pronostic. Il en sera de même lors de la dilatation des pupilles avec absence de réaction à la lumière.

Digitized by Google

L'examen de l'acuité et du champ visuels fournissent des renseignements intéressants.

On se basera pour évaluer la durée probable de l'affection beaucoup plus sur la persistance de ces troubles fonctionnels que sur leur intensité au début. Une acuité et un champ visuels qui restent stationnaires, même s'ils sont voisins de la normale, comportent le plus souvent un mauvais pronostic.

Mais ce sont surtout les troubles sensitifs (douleurs névralgiques et douleurs à la pression) qui fourniront le meilleur élément d'appréciation. Les douleurs névralgiques, lorsqu'elles sont légères, sont compatibles avec des troubles peu intenses et peuvent s'observer dans les cas bénins; mais elles disparaissent rapidement et le plus souvent même elles font complètement défaut. Au contraire, des douleurs très vives dès le début et persistantes, ne s'observent que dans les cas graves.

Les douleurs à la pression, plus encore peut-être que les douleurs névralgiques, sont d'un fâcheux pronostic. Nous les avons presque toujours rencontrées dans les cas graves et presque jamais dans les cas bénins; encore sont-elles alors extrêmement légères et de courte durée.

On le voit, il est à peu près impossible, au moins dès le début, de porter un pronostic ferme et de se prononcer sur les conséquences de l'accident. On se basera sur l'intensité et la *persistance* des symptômes observés et sur la présence ou l'absence de douleurs névralgiques ou à la pression. Enfin, on n'oubliera pas que la tolérance varie suivant les individus et que certains sujets présentent une intolérance particulière pour les rayons électriques. D'autant plus que chez certains sujets, particulièrement chez les sujets nerveux, peut-être une grande partie des troubles nerveux doit-elle être attribuée à l'hystéro-traumatisme.

M. Broca attire l'attention sur deux points de la communication de M. Terrier. D'abord il pense que dans le cas de fulguration, les paralysies diverses sont dues à des lésions nerveuses centrales dues aux actions électriques directes sur les centres, ce qui ne saurait avoir lieu dans le cas où un arc jaillit à distance d'un œil. Dans ce cas, le seul traumatisme doit être un traumatisme lumineux.

Ensuite, au point de vue de ce dernier traumatisme, M. Broca expose qu'il doit être d'autant plus grand que la source a plus d'éclat, qu'elle a plus d'étendue, qu'elle agit plus longtemps, et enfin qu'elle contient plus de rayons actiniques. Les arcs de 500 volts entre électrodes métalliques sont énormes, et, quand ils jaillissent à petite distance d'un œil, leur image couvre une très grande surface rétinienne. Leur éclat est très grand, quoique

Digitized by Google

moins grand que celui du soleil, et cependant leur étendue doit faire que le traumatisme rétinien est supérieur à celui qui est dû à la contemplation directe du soleil. De plus, l'actinisme de ses flammes et en général très considérable par rapport à celui du soleil, dont les rayons ultra-violet sont absorbés par l'atmosphère.

Pour ce qui concerne les expériences faites sur les chiens, il faut employer des arcs électriques et artiviques, par exemple, au fer ou à l'aluminium et y dépenser une grande puissance électrique, si on veut obtenir des résultats un peu notables. Pour pouvoir réaliser les conditions convenables, il faudrait avant tout savoir l'ampérage qui passe dans les arcs métalliques qui ont produit les lésions étudiées par M. Terrien, afin de pouvoir réaliser des conditions de puissances analogues.

M. Dupuy-Dutemps. — Le léger œdème péri-papillaire, observé chez presque tous les malades me paraît être un signe de peu d'importance au point de vue du pronostic; car il est bien difficile d'affirmer la réalité de lésions ophtalmoscopiques aussi légères et que de plus cet œdème s'est rencontré aussi bien chez des sujets dont l'acuité visuelle était restée normale que chez ceux dont la vision avait subi une diminution considérable.

Parmi les troubles fonctionnels le rétrécissement *concentrique* du champ visuel doit attirer l'attention par sa fréquence et aussi par sa signification. Il ne peut évidemment être provoqué uniquement par une altération rétinienne limitée au point où s'est produite l'image lumineuse : cette lésion, quand elle existe, ne pouvant donner lieu qu'à un scotome limité, de forme semblable, dans une des parties centrales ou périphériques du champ visuel, correspondant à la région lésée de la rétine. C'est un accident souvent mentionné chez les personnes qui ont observé longuement et sans précautions suffisantes une éclipse de soleil.

L'existence d'un rétrécissement concentrique du champ visuel, compatible avec une assez bonne acuité centrale, est en dehors des lésions organiques connues de la rétine, un symptôme presque pathognonomique de l'hystérie. Il semble indiquer que dans la plupart des cas rapportés, une grande partie des troubles fonctionnels relèvent comme lui de la névrose traumatique; d'autant plus que la guérison complète a été la règle : douleurs oculaires et péri-orbitaires, photophobie, spasmes.

Il eut été intéressant, pour déterminer la part à faire dans ces accidents au terrain névropathique, de rechercher quelle est sur la totalité des ouvriers, soumis à un traumatisme lumineux semblable, la proportion de ceux qui présentent des troubles oculaires.

M. Morax. — Les faits relatés par M. Terrien me paraissent fort intéressants mais je me réserve de les discuter après lecture atten-

Digitized by Google

tive des observations elles-mêmes, car toute l'importance réside dans l'analyse des symptômes présentés. Il faut établir une distinction parmi ces symptômes, il en est d'objectifs qui sont moins sujets à discussion que les troubles subjectifs dont se plaignent les malades. Je n'aborderai que les premiers. M. Terrien nous a parlé de la conjonctivite qui survient après le traumatisme lumineux. Il était intéressant de rechercher les caractères de la sécrétion : s'agissait-il d'un état inflammatoire avec exsudation leucocytaire ou d'une simple hyperhémie. La présence du bacille de Weeks dans quelques cas indique nettement qu'il s'agit, dans ces cas là tout au moins, d'une pure coïncidence entre le sinistre et la conjonctivite aiguë, car on sait que le bacille de Weeks n'existe pas normalement dans le sac conjonctival et qu'il ne peut s'y développer que par transmission. Quant aux lésions du fond de l'œil elles me paraissent bien contestables. Il aurait été intéressant de rechercher si dans les ingénieurs ou employés supérieurs attachés aux services électriques on observe les mêmes accidents que chez les ouvriers.

M. Antonelli. — J'ai eu l'occasion d'observer, ces temps derniers, plusieurs cas d'*ophtalmie électrique*, s'il est permis de la qualifier ainsi, parmi les ouvriers d'une grande compagnie parisienne d'éclairage et de force motrice. Il s'agissait d'ouvriers ayant été éblouis par l'éclat d'un court-circuit, sans fulguration proprement dite. Deux symptômes m'ont paru constants et caractéristiques de l'affection : 1° la conjonctivite, manifestée surtout par l'hyperhémie et un léger œdème de la conjonctive bulbaire, sans sécrétion, à part le larmoiement; 2° la photophobie, assez marquée, et l'asthénopie rétinienne encore plus marquée, facteur essentiel de la diminution d'acuité visuelle, ou plutôt d'une grande difficulté d'examen fonctionnel. Je dois ajouter que chez les sujets n'ayant pas l'air de vouloir simuler, ni intérêt à prolonger l'incapacité au travail, tout trouble disparaissait au bout de quelques jours, trois ou quatre, une semaine tout au plus. Les instillations de cocaïne et le port de verres fumés soulageaient beaucoup ces malades.

ARCHIVIO DI OTTALMOLOGIA

(Vol. IX et X)

Analysés par le Dr A. ANTONELLI

G. Lodato (Palerme). **Etat microbien de la conjonctive chez les ozéneux; contribution à l'étiologie de l'ozène et de ses complications oculaires.** Vol IX (1901), fasc. 3-4, p. 81. —

Digitized by Google

Les cas étudiés par Lodato (six dont trois sans complications oculaires) sont peu nombreux. Il n'a jamais trouvé dans le sac conjonctival le bacille de l'ozène. Dans les cas ne présentant pas de complications oculaires les cavités nasales contenaient le bacille de Löwenberg-Abel seul ou accompagné de quelques microcoques vulgaires, tandis que chez les ozéneux affligés de conjonctivite chronique et de lésions cornéennes, présentes ou passées, l'examen bactériologique des fosses nasales montra constamment l'association du bacille de Lowenberg avec celui de Belfauti et della Vedova. Il parait donc douteux que les complications oculaires de l'ozène soient dues directement au *bacillus mucosus ozenæ*. Lodato pense que ces complications doivent plutôt s'attribuer aux toxines de la flore microbienne qui existe dans les fosses nasales des ozéneux, d'autant plus que des expériences sur le lapin lui ont démontré, par une technique analogue à celle des expériences de DE BONO et FRISCO, un pouvoir de pénétrabilité presque nul, de la part du bacille de Löwenberg et de celui de Belfauti-della Vedova. L'auteur termine par quelques détails intéressants de microbiologie, concernant le bacille de Löwenberg.

G. LODATO. **Action du sympathique cervical sur la composition de l'humeur aqueuse.** Vol. IX, fasc. 3-4, p. 105. — L'augmentation de l'indice de réfraction de l'humeur aqueuse, qui est provoquée par l'excitation du sympathique cervical chez le lapin, ou qui suit de près l'extirpation du ganglion cervical supérieur chez le même animal, est due surtout à l'augmentation des traces d'albumine, devenues deux à trois fois plus élevées qu'à l'état normal (0,06 à 0,075 p. 100 au lieu de 0,02 à 0,025, chiffre physiologique établi par Nessaby).

C. MAGNANI (Turin). **Une forme exceptionnelle d'émianopsie.** Vol. IX (1901), fasc. 3-4, p. 110. — Le malade de Magnani présentait un défaut de sensibilité rétinienne de la moitié nasale de l'O.D. et de la moitié temporale de l'O.G. Réflexe pupillaire conservé, sans réaction hémianopsique. La ligne limitant l'hémianopsie empiétait légèrement, surtout en haut et en bas, sur la partie abolie du champ visuel. L'acuité était de 1/3 O.D. et 1/2 O.G. Pas de lésions ophtalmoscopiques caractérisées. Pas d'antécédents morbides (syphilis?), un certain degré d'artériosclérose. Dans le champ hémianopsique les gros objets, tels qu'une ligne horizontale ou verticale, un rond ou une croix, étaient reconnus, à condition de les déplacer par de courtes oscillations rapides (en d'autres termes, scotome *relatif* et *négatif*, de la moitié droite du champ visuel de chaque œil). — Un fait analogue a été signalé par Gandeuzi, dans

Digitized by Google

un cas d'hémianopsie corticale, et par Müller. Il serait intéressant d'éclaircir s'il s'agit d'un phénomène différentiel entre l'hémianopsie corticale et celle par lésion d'une bandelette, ou bien d'un phénomène en rapport avec les fibres se partageant dans le chiasma (Cajal), ou enfin d'une transition de cécité psychique ou d'une vraie hémianopsie psychique (Nodet).

G. Colombo (Bologne). **Heureuse application de la cataphorèse à la thérapie oculaire.** Vol. IX, fasc. 3-4, p. 113. — Chez un ouvrier dont les cornées étaient tatouées d'un grand nombre de tout petits points de sulfure d'antimoine résultat d'une explosion de mélange picrique, Colombo et Tartuferi ont essayé en désespoir de cause, l'application de l'électricité à l'aide de 8 à 12 éléments onimus, le pôle positif étant appliqué à la nuque et le négatif aux paupières, moyennant un gros tampon de coton imbibé de solution physiologique de chlorure de sodium. Bientôt le blépharospasme, les douleurs et le larmoiement cessèrent; l'examen des cornées à la loupe de Zehender montra que tous les plus petits points étaient disparus, et qu'il restait seulement quelques-uns des corps étrangers un peu plus volumineux, dans la cornée et dans le limbe.

L'auteur présume que, le chlorure de sodium, se décomposant par l'électrolyse, dégageait du sodium (au pôle négatif) et du chlore à l'état naissant pouvant agir sur le sulfure d'antimoine en donnant chlorure d'antimoine et soufre. Ce dernier pouvant être facilement résorbé par les tissus, le chlorure d'antimoine le pouvait aussi, étant soluble. Une partie du chlore naissant pouvait aussi se transformer en H.Cl, en contact avec les humeurs des tissus, et agir à son tour sur le trisulfure d'antimoine pour donner un trichlorure et de l'acide sulphydrique, facile à être éliminé.

Alessandro. **Conjonctive aiguë du chien; recherches bactériologiques.** V. IX (1901), fasc. 3-4, p. 122. — L'auteur a trouvé un bacille différent de tous les microorganismes connus jusqu'à présent parmi les pathogènes oculaires; il le croit spécifique de la conjonctive du chien et en donne les caractères microbiologiques, par des détails de culture et autres qu'il faut lire dans l'original.

De Bono (Palerme). **Amaurose complète bilatérale aiguë par intoxication alcoolique avec lésions ophtalmoscopiques symétriques.** Vol. IX (1901), fasc. 3-4, p. 130. — La cécité brusque et complète, par intoxication alcoolique *aiguë* est un fait rare (une dizaine d'observations, publiées avant celle de Bono). Un homme de 43 ans, déjà fumeur et buveur, après avoir bu un soir

Digitized by Google

plus d'un demi-litre de liqueur très forte (?), se réveille, le lendemain matin, totalement aveugle. Conduit à l'hôpital, il présentait: facies atterré, anesthésie cornéo-conjonctivale, pupilles très larges et immobiles à l'ophtalmoscope, la moitié nasale (i. d.) de chaque disque optique montrait les signes d'une névrite classique, congestion et infiltration exsudative, effacement du bord, etc. Aucune altération visible de la région maculaire. — Au bout de dix jours de traitement (pilocarpine, dérivation intestinale, strychnine) le malade pouvait apercevoir les mouvements de la main à une distance de 50 centimètres et l'ophtalmoscope montrait une amélioration considérable de l'infiltration papillaire. Au bout d'un mois, environ, l'O.D. avait récupéré V = 5/15 et l'O.G. V = 2/60, mais la dyschromatopsie était presque totale. Les disques optiques se montraient déjà très pâles, avec traces de périvascularité de la région péripapillaire. Champs visuels rétrécis, surtout pour l'O.D., montrant aussi un scotome relatif, englobant fixation centrale et torche de Mariotte.

Comme état définitif, O.D. V = 1/3, O.G. V = 1/3 à 1/2. — De Bono explique la symétrie parfaite des lésions ophtalmoscopiques par la lésion systématique des vaisseaux papillaires. —

P. M. Varese. **Trouble congénital et héréditaire de motilité du globe oculaire.** Vol. IX (1901), fasc. 3-4, p. 143. — L'œil gauche d'un homme de 29 ans présentait, pendant la direction du regard à droite, rétrécissement de la fente palpébrale et enophtalmos. La mère était atteinte de même trouble. — Varèse admet un vice congénital de conformation des aponévroses ou tendons d'arrêt (Ténon), n'opposant pas la résistance voulue à l'action des muscles droits (surtout interne et infér.) en tant que rétracteurs du globe. —

G. Lodato (Palerme). **Observation sur la réfraction et la correction optique du kératocône.** Vol. IX (1901), fasc. 5-6, p. 161 à 199. — Angelucci démontra, par ses recherches à l'aide de l'ophtalmomètre Yaval-Schiotz, que la cornée conique peut être considérée en général comme une surface hyperbolique et que, d'après les calculs et les observations cliniques la correction la plus appropriée s'obtiendrait par des verres taillés en surface de cône.

De Bono, plus récemment, a étudié surtout l'astigmatisme irrégulier des cornées coniques, dont les méridiens représenteraient des courbes à secteurs ayant des rayons de longueur différente. Lobinstein a signalé les causes d'erreurs dans l'étude approfondie du kératocône par l'instrument de Javal, et Lodato

Digitized by Google

les confirme, par l'analyse des diagrammes kératoscopiques et des mesures d'un cas très démonstratif. Suivant lui l'instrument de Lucciola-Cianciolo (voir la description dans l'original) serait le plus indiqué pour les recherches en question, à condition que la lunette puisse être dirigée normalement sur les différents points d'un méridien cornéen quelconque, l'axe optique restant toujours dans le plan de ce méridien. La lunette devrait donc être mobile dans tous les sens normalement sur une surface concave et le degré d'inclination se lire sur l'appareil.

J. ALESSANDRO (Messine). **Courbure de la cornée dans l'astigmatisme régulier congénital.** Vol. IX (1901), fasc. 5-6, p. 180. — Dans 20 yeux, dont 17 atteints d'astigmatisme cornéen non inférieur à 1 D. et 3 d'astigmatisme physiologique ne dépassant pas 0,5 D., Alessandro a calculé les éléments des ellipses représentant les méridiens, horizontal et vertical, correspondant à la ligne visuelle. Suivant la méthode des calculs de Helmholtz, Knapps et Seimeni, Alessandro a institué des formules et des tables lui permettant de conclure que : 1° la courbure cornéenne garde une forme elliptique dans l'astigmatisme physiologique aussi bien que dans le pathologique, les méridiens croisant la ligne visuelle pouvant être considérés comme des sections d'ellipse; 2° la forme de ces sections varie sur une même cornée dans les différents méridiens, la différence pouvant être considérable; 3° la ligne visuelle, et naturellement le sommet de la cornée aussi, sont généralement tout rapprochés du sommet de l'ellipse, pouvant parfois l'atteindre; il y a néanmoins des cas où la ligne visuelle et le sommet de la cornée se rapprochent davantage de l'extrémité de l'axe le plus court; 4° la ligne visuelle est placée par ordre de fréquence, du côté interne supérieur, interne inférieur, externe supérieur et externe inférieur, par rapport au sommet de l'ellipse; 5° les rayons de courbure aussi et le segment de cornée examiné correspondent au sommet de l'ellipse, ou bien sont placés du même côté que le grand axe; dans ce cas, surtout lorsque la forme elliptique des méridiens est très prononcée, la correction par des verres ne peut pas être parfaite; 6° la surface antérieure de la cornée peut présenter un aplatissement dans n'importe quel secteur, mais le plus souvent dans le supéro-interne, l'inféro-interne, l'inféro-externe etc.; 7° l'angle α est habituellement plus petit que 10°, mais il peut même dépasser 45°. La tangente est positive, excepté dans des rares cas.

ALESSANDRO (Messine). **Maturation artificielle de la cataracte par la ponction multiple de la cristalloïde antérieure.** Vol. IX

Digitized by Google

(1901), fasc. 5-6, p. 201. — Dans quatre cas, l'auteur a eu pleine satisfaction d'un procédé qu'il voudrait appeler *poliphachionixis*, consistant à pratiquer de 5 à 10 piqûres sur le champ pupillaire de la cristalloïde antérieure, à l'aide d'une simple aiguille à discission.

G. Colombo (Bologne). **Mesures d'acuité visuelle avec des optotypes sur fond coloré.** Vol. IX (1901), fasc. 5-6, p. 207 à 230; fasc. 7-8, p. 271 à 312; fasc. 9-10, p. 345 à 378. — Colombo apporte, dans ces recherches, l'exactitude et le soin des détails qui lui sont personnels. Les expériences sur les différents papiers de couleur à employer, expériences portant sur la spectroscopie et la photométrie des pigments, sont à lire dans l'original. Parmi les conclusions, relevons celle-ci : que le fond bleu est celui qui laisse constater, même pour des yeux physiologiques, les plus grands écarts dans les valeurs de l'intensité d'éclairage ou de l'angle visuel. A égalité d'éclairage, le fond bleu est celui qui entraîne à des angles visuels les plus grands, ce qui pourrait faire penser à une certaine héméralopie physiologique pour le bleu, l'héméralopie étant considérée comme une diminution disproportionnée de l'acuité visuelle à éclairage diminué. Du reste, chez les héméralopes avérés, l'hypoesthésie pour l'extrémité bleu-violet du spectre est un fait bien connu.

G. Petella. **Une centaine de cas d'affections oculaires de nature scrofuleuse, traités par les injections hypodermiques iodo-iodurées.** Vol. IX, fasc. 7-8, janvier 1902, p. 241 à 258. — Après Nota, Trombetta et d'autres, Petella nous dit merveille du traitement constitutionnel des scrofuleux par des injections à la Durante, mais en modifiant la formule ainsi : iode pur, 3 grammes; guajacol cristallisé Merk 3 grammes (jusqu'à 5, pour être plus sûr de l'action anesthésiante, d'après Masarini); iodure de potassium 10 grammes; glycérine pure et eau distillée aa 50 grammes. Des injections quotidiennes de 1 gramme, intramusculaires, aux fesses, sont parfaitement supportées par des enfants au-dessus de 5 ans (chez les plus jeunes, ou commencera pas 0 gr. 50 à 0 gr. 75) Au bout de 5 à 10 injections, suivant la gravité du cas, l'amélioration commencerait à se manifester et à progresser jusqu'à la guérison lors même d'un traitement local nul ou limité à l'atropine. Les cas résumés par Petella (voir le tableau à la fin du mémoire) étaient de kératocon-jonctivite phlycténulaire, de blépharite ciliaire, de kératite superficielle avec pannus herpétique, de kératite en bandelette, de kératite parenchymateuse, non syphilitique (?) et même de conjonctivite trachomateuse ou folliculaire chez des scrofuleux avérés.

Digitized by Google

G. Lodato et I. Miceli. **Influence de l'excitation rétinienne sur la réaction chimique des centres nerveux.** Vol. IX, fasc. 7-8, février 1902, p. 267. — Dans cette communication préventive de leurs recherches, les auteurs concluent : 1° le cerveau des grenouilles tenues dans l'obscurité pendant 24 heures au moins, présente une réaction neutre dans la plupart des cas. Parfois l'on remarque une légère acidité due à la substance des hémisphères, les lobes optiques restant toujours neutres; 2° le cerveau des grenouilles exposées à la lumière solaire directe ou diffuse après les avoir tenues pendant 24 à 48 heures dans l'obscurité est toujours acide. L'acidité est manifestement plus forte dans les lobes optiques que dans les hémisphères, où elle est minime, à peine plus sensible que parfois chez les animaux laissés dans l'obscurité; 3° l'acidification des centres nerveux est déjà appréciable après cinq minutes d'exposition à la lumière directe, elle augmente par la durée de la pose, atteint son maximum au bout d'une heure, une pose plus longue me paraissant avoir plus d'action; 4° chez les grenouilles ayant subi l'énucléation bilatérale et exposées ensuite à la lumière les hémisphères présentent une acidité minime, les lobes optiques restant neutres. Ceci montrerait que l'acidification des lobes optiques est provoquée uniquement par l'excitation rétinienne, tandis que l'acidification des hémisphères peut tenir à d'autres causes, probablement surtout à l'excitation photodermique.

Comme suite aux recherches d'Angelucci et Lodato, de Maggio et Pirrone, les résultats que nous venons d'exposer montrent que, réellement, la fonction visuelle est en rapport avec les changements chimiques ayant lieu aussi dans les centres nerveux et que ces changements se manifestent (tout au moins chez les vertébrés inférieurs) dans les parties de l'encéphale étroitement liées avec les organes périphériques.

O. Oblath (Trieste). **Ankyloblépharon filiforme congénital.** Vol. IX, fasc. 9-10, mars 1902, p. 321. — Le cas de Oblath serait le cinquième, après ceux de Hasner, Benzel, Wintersteiner et Webster. Chez un enfant de huit jours, l'œil droit présentait un filament biconique réunissant l'interstice des bords des paupières à 5 millimètres de distance de l'angle interne.

G. Ricchi (Bologne). **Altérations fonctionnelles de la sphère visuelle cérébrale (cas de migraine ophtalmique).** Vol. IX, fasc. 9, mars 1902, p. 324. — D'après l'étude d'un cas intéressant d'amblyopie transitoire accompagnée d'asthénopie, douleurs orbitaires, troubles vaso-moteurs de la face, etc., chez une demoiselle

Digitized by Google

de 27 ans, Ricchi confirme la pathogénie de l'affection telle que nous l'avons soutenue dans notre mémoire de 1894 (traduction allemande par le Dr Nieser). Il s'agirait de troubles fonctionnels de l'écorce cérébrale visuelle provoqués par des altérations vasomotrices sous la dépendance du sympathique.

Quant à la thérapie, Ricchi s'est fort bien trouvé, dans son cas, du bromure de potassium à forte dose.

S. Attanasio (Palerme). **Le sérum de Marmorek en thérapeutique oculaire.** Vol. IX, fasc. 11-12, juin 1902, p. 402 à 438. — Attanasio a essayé le sérum de Marmorek dans des cas de périostite de l'orbite, phlegmon de l'œil, phlegmon du sac lacrymal, trachome aigu à poussées purulentes, conjonctivites muco-purulentes et pseudo-membraneuses, hypopion-kératite, irido-cyclite par traumatisme, infections postopératoires après extraction de cataracte. D'après les détails des observations qu'il nous est impossible de relater ici, le sérum agirait d'abord en calmant les douleurs au bout de quelques heures. Si l'injection est faite tout au commencement de l'affection purulente, et à dose généreuse lorsqu'il le faut, son action thérapeutique n'est pas douteuse. En neutralisant les toxines mises en circulation, en atténuant la virulence des streptocoques et des autres microbes ordinaires agents de suppuration, et en augmentant par l'action tonique les pouvoirs de défense des tissus, le sérum aurait aussi une action préventive manifeste contre les infections postopératoires. Dans ce cas (opération de cataracte chez des sujets atteints de dacriocystite ou de conjonctivite avec sécrétion d'affections dentaires, d'eczéma, d'ozène ou de diabète, les injections de sérum doivent précéder l'opération et être répétées pendant les suites jusqu'à la guérison assurée.

C. Tornabene (Palerme). **L'indice de réfraction de l'humeur aqueuse dans l'œil soumis à une irritation et dans l'œil congénère.** Vol. IX, fasc. 11-12, juin 1902, p. 439. — D'après ses expériences sur le lapin, l'auteur conclut que les irritations mécaniques, chimiques et électriques exercées sur un œil, font augmenter considérablement l'albumine et la fibrine de l'humeur aqueuse de cet œil, mais ne changent en rien la composition de l'humeur aqueuse de l'œil congénère (examen de l'indice de réfraction à l'appareil de Abbe). Ces résultats contrediraient ceux de Grünhagen et Jesner, de Mooren et Rumpf et de Bach, confirmant par contre ceux de Nessely, par une méthode de recherches encore plus simples et rigoureuses.

Digitized by Google

F. Re (Palerme). **Observations sur quelques remèdes nouveaux de la thérapeutique oculaire (aspirine, dionine, adrénaline, acide picrique).** Vol. IX, fasc. 11-12, juin 1902, p. 450. — L'aspirine a une action des plus favorable dans les manifestations oculaires du rhumatisme grave, surtout en ce qui concerne les douleurs. L'auteur conseille d'en donner 1 à 2 grammes par jour en deux jusqu'à six doses. Quant à la dionine, Re la déclare l'anesthésique oculaire le plus sûr, agissant profondément et durablement. L'adrénaline, à part tous les cas de médecine et chirurgie oculaires où la décongestion de la surface de l'œil peut rendre grand service, serait presque un spécifique contre le catarrhe printannier. Enfin l'acide picrique serait très utile dans les affections conjonctivales accompagnées de sécrétion.

F. Re (Palerme). **L'acide picrique dans les conjonctivites blennorrhagiques des nouveau-nés.** Vol. X, juillet 1902, p. 1-16. — Des solutions de 2 à 2 1/2 p. 100 d'acide picrique sont parfaitement supportées par la conjonctive chez des adultes atteints de trachome. Pour la conjonctivite blennorragique, Re se sert d'une solution d'acide picrique à 1 p. 100 dans l'eau et glycérine à parties égales. Les instillations et les badigeonnages lui ont donné d'excellents résultats, associés aux lavages fréquents antiseptiques.

G. Corsini (Parme). **Les microorganismes des conjonctivites.** Vol. X, juillet 1902, p. 17 à 44. — D'un résumé critique de tout ce qui a été publié à l'égard des affections microbiennes de la conjonctive (une bibliographie complète est donnée à la fin du travail), l'auteur tire les conclusions générales suivantes : 1° l'examen microscopique de la sécrétion conjonctivale est très utile, parfois indispensable, pour le diagnostic certain de la forme de conjonctivite; néanmoins, le résultat étant souvent insuffisant, il faut le compléter par l'examen des cultures sur différents terrains; — 2° l'examen bactériologique peut fournir un élément sûr pour classer l'affection, car nombre de conjonctivites affectant une forme clinique banale seraient reconnues, après l'examen bactériologique, comme des formes atténuées de conjonctivites de nature grave; — 3° l'examen microscopique n'est pas également facile pour toutes les conjonctivites; il est relativement aisé dans les formes catarrhales ou les conjonctivites dues aux staphylocoques et aux streptocopes, il ne l'est pas du tout pour les conjonctivites à pneumocoques ou à microorganismes pseudo-diphtériques.

G. Petella. **Hémianopsie bilatérale homonyme droite et cécité verbale. Contrib. clinique à l'étude de l'aphasie visuelle**

Digitized by Google

et considérations. Vol. X, août 1902, p. 47-78. — Le travail de Petella, très brillamment écrit, ne se prête pas à l'analyse. C'est une contribution importante à l'étude des troubles visuels d'origine corticale. L'auteur revendique, en passant, à Bartolomeo Panizza, prof. à Pavie (1855), la découverte des rapports de la cécité d'un œil par affection cérébrale avec l'écorce occipitale du côté opposé.

Prof. A. Angelucci. **Conduite à tenir devant les malades à opérer de cataracte et atteints de dacriocystite.** Vol. X, août 1902, p. 89. — En cas de simple sténose lacrymale, pour éliminer tout danger d'infection postopératoire, Angelucci provoque l'occlusion des canalicules en les fendant partiellement et en les touchant au galvano-cautère. En cas de vraie dacriocystite avec ectasie du sac, l'auteur conseille de rétablir d'abord, par une sorte de divulsion à l'aide des sondes, un calibre suffisant du canal, tarir la sécrétion par les injections modificatrices et obtenir enfin l'occlusion des canalicules au thermo-cautère. En cas de tumeur lacrymale, il faudra commencer par l'incision ab-externo, application du clou de Scarpa et pansement à la glycérine iodée jusqu'à cicatrisation. Ces temps derniers, Angelucci a eu recours aussi aux injections préventives de sérum antistreptococcique, 20 centimètres cubes le jour même de l'opération et les deux suivants.

A. Antonelli.

BIBLIOGRAPHIE ET REVUE DES JOURNAUX

Mode de cicatrisation de la capsule du cristallin après l'opération de la cataracte, par M. F. Terrien. — Il n'y a pas, après l'opération de cataracte, de cicatrisation de la capsule du cristallin au sens propre du mot, car celle-ci ne se répare jamais et il n'y a là qu'une cicatrisation d'emprunt purement épithéliale. La réunion des deux lèvres de la plaie se fait par l'intermédiaire de l'épithélium sous-capsulaire qui prolifère rapidement. D'autres éléments épithéliaux provenant, soit de la cicatrice cornéenne, soit du tissu irien, viennent renforcer le précédent. L'écartement des lèvres de la plaie capsulaire et le gonflement des masses cristalliniennes favorisent, d'ailleurs, l'absence de cicatrisation. Ces expériences ont été faites sur le chien, dont la capsule est beaucoup moins épaisse que celle du lapin et de l'homme. (Société de biologie. Séance du 12 avril 1902.)

Digitized by Google

Vision du radium par les aveugles, par M. JAVAL. — On sait que le nouveau métal, découvert par M. et Mme Curie jouit de la propriété singulière d'émettre en permanence des rayons analogues aux rayons cathodiques et aux rayons de Rontgen. M. Giesel a reconnu qu'un sel de radium, lumineux par lui-même, continue à produire une perception lumineuse quand, entre le radium et l'œil, on interpose un écran opaque, un écran métallique par exemple. On peut avoir encore un effet lumineux à travers un écran épais, à travers les deux mains par exemple. La présence du radium se manifeste par une lueur qui semble remplir tout le champ visuel.

Or, cette impression persiste tant que la membrane sensible, la rétine, et son organe de transmission, le nerf optique, restent intacts, en partie ou en totalité, ainsi que le démontrent de la façon la plus évidente les quatre expériences que M. Javal a faites avec le concours de M. Curie, en personne, au moyen d'un sel de radium très actif enfermé dans une ampoule de verre, contenue elle-même dans une boîte de carton opaque à la lumière. Chez deux aveugles, en effet, ayant perdu complètement la vue, l'un par atrophie des nerfs optiques, l'autre par glaucome, on ne constata aucune impression par le radium. Au contraire, dans un cas de décollement de la rétine, avec persistance d'une légère perception lumineuse en un coin limité du champ visuel, le radium détermina l'apparition d'une lueur occupant précisément la partie du champ visuel correspondant à la partie intacte de la rétine.

Dans une observation d'ophtalmie ancienne, des nouveau-nés, ayant occasionné un glaucome tellement opaque, que le sujet ne reconnaissait aucune forme, ce dernier perçut immédiatement la lueur du champ visuel tout entier, en présence du radium. On peut d'ores et déjà, juger de l'importance de ce moyen d'investigation pour les cas où le trouble des parties antérieures du globe de l'œil empêchait, jusqu'à présent, de se prononcer sur le degré de sensibilité de la rétine et du nerf optique. (Académie de médecine. Séance du 15 avril 1902.)

L'extirpation du ganglion ciliaire, par M. TERRIEN. — Notre distingué confrère recommande le procédé suivant : Tout d'abord, résection d'un volet ostéo-périostique externe, puis sections de la commissure externe, du droit externe et du petit oblique. Le globe oculaire est alors fortement attiré en dedans; la capsule de Tenon incisée, d'avant en arrière; le nerf optique dénudé; les nerfs ciliaires mis à nu; et à leur extrémité postérieure on aperçoit le ganglion ciliaire qui est saisi et arraché. Grâce à la combinaison de ces deux procédés : opération de Krönlein et mise à

Digitized by Google

nu des nerfs ciliaires après section du droit externe, la découverte du ganglion devient relativement facile. (Société de chirurgie. séance du 23 avril 1902.)

Amaurose alcoolique subite, par F. Van Fleet. — L'auteur rapporte un cas d'amaurose alcoolique survenue subitement dans les circonstances suivantes : il s'agit d'un alcoolique invétéré, interné depuis six mois dans un asile spécial. Un jour de sortie, il fit emplette d'une bouteille d'alcool ordinaire, qu'il absorba en une seule fois; puis s'endormit d'un profond sommeil, mais se réveilla à peu près complètement aveugle quelques heures plus tard. Huit semaines après on constatait une dilatation des pupilles, qui ne réagissaient pas à la lumière; l'œil droit distinguait deux doigts de la main à une distance de quelques centimètres; à gauche, la sensation lumineuse était à peine perçue; le nerf optique était blanc et ses vaisseaux rétractés. Des injections hypodermiques de strychnine, à la dose de 6 milligrammes, pendant six semaines, amenèrent une amélioration notable de l'acuité visuelle, mais sans retour complet *ad integrum*. Fleet pense que les cas de névrite rétro-bulbaire aiguë sont rares; mais il est convaincu que de même qu'une intoxication alcoolique lente est susceptible de produire une amaurose progressive, pour la même raison une intoxication alcoolique massive peut être la cause d'une amaurose subite. (*Medical Record* du 18 janvier 1902, p. 91.)

Les centres corticaux de la vision après l'énucléation du globe oculaire, par M. Gallemaerts. — L'auteur de cette communication a fait sur les cerveaux de 5 sujets atteints d'atrophie optique unilatérale, suite d'énucléation, l'examen histologique des diverses circonvolutions. Il a constaté une atrophie cellulaire dans les deux lobes occipitaux, mais plus accusée du côté croisé, se limitant au domaine de la scissure calcarine, du lobe lingual et du cunéus, et occupant une étendue variable des deux lobes. D'où il résulte : que la sphère visuelle se restreint au territoire de la scissure calcarine, du lobe lingual et du cunéus; et qu'elle ne comprend ni le gyrus descendens, ni le lobe fusiforme, encore moins le gyrus angulaire. Les couches externes de l'écorce conticale étaient presque exclusivement atteintes. (Académie de médecine de Belgique, séance du 26 avril 1902.)

Cataracte et tétanie, par le professeur Badal. — A propos d'une observation de cataracte et de tétanie, la première d'ailleurs qu'il lui a été donné de noter à sa clinique, le savant professeur de Bordeaux cherche à élucider la question de pathogénie de cette

Digitized by Google

espèce particulière d'opacité du cristallin. Pour lui, l'on ne saurait accepter l'hypothèse de Peters et de Freund sur le rôle du muscle ciliaire, dont les contractions cloniques ou toniques auraient pour effet d'interrompre l'apport normal des matériaux nécessaires à la nutrition de cette lentille et de déterminer, comme conséquence, les troubles observés à son intérieur. Il s'agirait, bien plus probablement, du retentissement sur le cristallin, d'un état général mauvais ou défectueux, dû peut-être, le plus souvent, au développement anormal ou incomplet du corps thyroïde, mais ayant, dans tous les cas, pour résultat des troubles trophiques cristalliniens, de tout point comparables à la sécheresse de la peau, à la dystrophie des cheveux et des ongles, parfois même suivie d'ulcération, qu'on trouve notées dans la plupart des observations. Dans le fait particulier à M. le professeur Badal, sa malade, atteinte de tétanie et de cataracte, était chétive, débile, amaigrie; sa peau était sèche et présentait à la paume des mains, à la plante des pieds, une desquamation prononcée. De plus, bien que la cristalloïde ne présentât rien d'anormal en apparence, elle était tellement épaisse, qu'il fut absolument impossible de l'entamer avec le kystitome; et qu'après deux tentatives demeurées sans résultat, force fut à l'opérateur de saisir, de parti pris, le cristallin par sa partie antérieure avec une pince capsulaire à griffes, et de l'extraire ainsi tout d'une pièce. Cet état particulier de la cristalloïde, rapproché des lésions trophiques observées du côté de la peau, des cheveux et des ongles, a paru à M. Badal digne d'être noté. D'autant plus que le corps thyroïde était extrêmement peu développé chez sa malade, bien qu'il n'existât, cependant, aucun symptôme de myxœdème. (*Clinique ophtalmologique de Bordeaux*, n° d'avril 1902.)

Hémiplégie et hémianesthésie croisées avec hémiasynergie, latéropulsion et myosis du côté de la lésion, d'origine bulbaire, par MM. Babinski et Nageotte. — De l'histoire de trois malades atteints de lésions bulbaires, dont l'un a succombé, et dont le système nerveux a pu être examiné d'une manière très complète, les auteurs se croient en droit de conclure, en ce qui touche plus spécialement à l'ophtalmologie, que : « 3° Une lésion unilatérale du bulbe peut provoquer des troubles oculo-pupillaires qui consistent en un rétrécissement de la pupille (du côté correspondant à la lésion), une diminution de la fente palpébrale, ainsi qu'une rétropulsion du globe oculaire, et qui paraissent semblables à ceux qui résultent de la section des première et deuxième paires dorsales ». (Société de neurologie, séance du 17 avril 1902.)

Digitized by Google

Syphilis oculaire, par M. GALEZOWSKI. — Il s'agit, dans ce cas, d'une jeune malade, atteinte de kératite interstitielle et de lésions du fond de l'œil, dues à la syphilis héréditaire. M. Galezowski a obtenu une amélioration considérable en associant aux frictions mercurielles, le traitement par la solution d'extrait de capsules surrénales. Et à ce propos, il revient encore sur l'avantage qu'il y a, pour obtenir une guérison durable, à prolonger les frictions mercurielles pendant deux années consécutives. Par contre, il insiste sur ce fait : qu'en pareille circonstance, l'iodure de potassium paraît donner des résultats plus nuisibles qu'utiles; ce qui s'expliquerait tout naturellement par cette constatation, que le mercure est éliminé beaucoup plus rapidement et en plus grande quantité chez les malades qui prennent en même temps de l'iodure de potassium.

A cette manière de voir, M. Moty objecte un cas de syphilis oculaire, dans lequel une intolérance absolue pour le mercure empêcha de recourir à ce moyen thérapeutique; et où, cependant, l'iodure de potassium, à la dose quotidienne de 7 à 8 grammes, suffit à amener une amélioration très marquée en quinze jours. (Société française de dermatologie et de syphiligraphie, séance du 1er mai 1902.)

Autoplastie de la paupière inférieure au moyen d'un lambeau cartilagineux emprunté à l'oreille. — M. BUDINGER présente deux malades chez lesquels il a comblé une perte de substance de la portion tarsienne de la paupière inférieure consécutive à l'ablation d'un épithélioma, au moyen de la transplantation d'un lambeau de tissu cartilagineux emprunté au pavillon de l'oreille. Ce fragment de cartilage fut suturé à un lambeau de la peau du front, destiné à remplacer le revêtement cutané de la paupière. Le résultat est parfait. (Société des médecins de Vienne, séance du 2 mai 1902.)

Le glaucome aigu, par LEVINSOHN. — Il s'agit, dans cette présentation, de préparations provenant d'un œil atteint de glaucome aigu. Ce qui frappe tout particulièrement, dans ces coupes, est la multiplication, avec épaississement notable, du tissu conjonctif des procès ciliaires; d'où l'auteur conclut qu'il y aurait lieu d'attribuer la pathogénie de cette affection à la compression des voies afférentes du globe oculaire. Mais cette fois encore, n'a-t-on pas pris l'effet pour la cause? (Société de médecine berlinoise, séance du 23 avril 1902.)

Décollement de la rétine guéri par l'électrolyse, par M. DOR. — Il s'agit d'une malade atteinte de décollement de la

Digitized by Google

rétine depuis un an; décollement n'atteignant pas la papille, et traité sans résultat par les pointes de feu et par les injections salines. Après une seule séance d'électrolyse, le décollement avait disparu. Quant au mode opératoire employé, il n'est autre que celui préconisé par Terson (de Toulouse), et qui consiste : à enfoncer à travers la sclérotique, au niveau du décollement, jusqu'à la rétine, une aiguille électrolitique qu'on met en communication avec le pôle positif. Le courant utilisé dans le cas particulier avait été d'un milliampère et de dix volts. (Société nationale de médecine de Lyon, séance d'avril 1902.)

Tuberculose de la conjonctive et de la cornée, par M. Aurand. — Présentation d'un malade porteur de granulations tuberculeuses de la conjonctive et de la cornée, avec généralisation pulmonaire et à point de départ auriculaire. Le mode de propagation des lésions est surtout intéressant dans ce cas : il est très probable, en effet, que l'infection tuberculeuse, primitivement localisée à l'oreille gauche, a gagné de proche en proche le cavum et les fosses nasales; puis, laissant encore intact le canal naso-lacrymal, s'est implantée finalement sur la conjonctive et la cornée. Le traitement général, combiné à quelques galvano-cautérisations des granulations tuberculeuses, et au traitement local de l'oreille et de la gorge, permet d'espérer la guérison dans un avenir peu éloigné. (Société des sciences médicales de Lyon, séance d'avril 1902.)

Kyste du lobe occipital gauche avec hémianopsie droite. Opération. Guérison, par M. Thiem (de Cottbus). — L'auteur présente un homme qu'il a opéré pour un kyste situé au niveau du lobe occipital gauche, qui avait déterminé, avant l'intervention, une stase papillaire bilatérale et de l'hémianopsie droite. Les suites opératoires furent normales, et tous les symptômes disparurent en quelques mois. (XXXIe Congrès de la Société allemande de chirurgie, avril 1902.)

Syndrôme oculo-pupillaire dans la tuberculose du sommet du poumon, par M. A. Souques. — Ayant observé des troubles oculo-pupillaires, caractérisés par du myosis, une diminution de la fente palpébrale et une petitesse avec rétraction du globe oculaire, chez trois malades, qui ne présentaient aucune des causes ordinaires de ces troubles particuliers, notre distingué confrère, frappé de la coexistence de ces symptômes avec des lésions tuberculeuses du sommet des poumons, n'hésite pas à conclure que ce syndrome oculo-pupillaire n'est pas dû à une coïncidence fortuite,

Digitized by Google

mais à une relation indiscutable de cause à effet. Il explique, d'ailleurs, tout naturellement ces troubles par les rapports étroits du dôme pleural avec le ou les rameaux communicants du premier ganglion thoracique, dont la destruction, expérimentale et clinique, est nécessaire et suffisante pour produire les symptômes oculo-pupillaires ci-dessus mentionnés. (Société médicale des hôpitaux. séance du 23 mai 1902.)

Influence de l'excitation du sympathique cervical sur l'ensemble de la réfraction de l'œil, par MM. F. Terrien et J. Camus. — Des expériences qu'ils ont faites sur le lapin, sur le chien, sur le chat et sur le singe, ces auteurs se croient en droit de tirer les conclusions suivantes : 1° l'excitation du sympathique cervical après section donne lieu, dans tous les cas, à une augmentation de la réfraction du côté correspondant. Cette augmentation est légère et varie de 1 D. à 2 D. 50; — 2° ce phénomène ne coïncide pas exactement avec la dilatation de la pupille. Il commence un peu après la dilatation et cesse un peu avant que la pupille soit revenue à son état normal. (Société de biologie, séance du 17 mai 1902.)

Rupture de la sclérotique avec luxation sous-conjonctivale du cristallin. Ophtalmie sympathique, par M. Fromaget. — Présentation d'une malade qui avait subi, il y a un an, un traumatisme ayant déterminé une rupture de la sclérotique, avec luxation sous-conjonctivale du cristallin, pour laquelle la malade n'accepta pas l'opération qui lui était proposée d'abord. Elle revint quelque temps après pour une ophtalmie sympathique (irido-choroïdite) gauche. L'énucléation de l'œil fut aussitôt pratiquée. Or, et c'est ce qui constitue tout l'intérêt de cette observation, l'examen anatomo-pathologique ne permit de découvrir aucun microbe dans le nerf optique; ce qui contribuerait à renverser la théorie microbienne de l'ophtalmie sympathique, et plaiderait en faveur de l'irritation nerveuse pure et simple. (Société de médecine et de chirurgie de Bordeaux, séance du 2 mai 1902.)

L'ophtalmie granuleuse dans les pays chauds, par M. Sagrandi. — M. *Chauvel* lit un rapport sur un travail de M. Sagrandi ayant trait plus spécialement à l'étiologie et à la pathogénie de l'ophtalmie granuleuse. L'auteur démontre que l'irritation par le sable ou les poussières joue un rôle tout à fait accessoire et secondaire dans le développement de cette affection, qui est surtout, et avant tout, une maladie infectieuse et contagieuse. (Académie de médecine, séance du 27 mai 1902.)

Digitized by Google

Uvéite gonococcique et ophtalmie sympathique, par M. LAGRANGE. — Le savant professeur de Bordeaux présente un malade, qui, à la suite d'une seconde blennorragie contractée le 4 janvier 1902, fut atteint d'ophtalmie purulente du côté gauche, d'ulcération de la cornée avec hernie de l'iris, dont il pratiqua l'excision le 24 mars dernier. Au commencement de mai survenaient des accidents dans l'œil du côté opposé : traces d'iritis, corps vitré flou, papille voilée, chorio-rétinite; l'acuité visuelle de l'œil gauche est encore de 1/40, celle de l'œil droit de 1/5. Pas de syphilis. M. Lagrange désirerait avoir l'opinion de ses collègues sur la conduite à tenir en pareil cas : l'énucléation d'un œil qui y voit encore lui paraissant un peu osée.

Pour M. *Armaignac* l'enclavement de l'iris doit être considéré comme la cause de l'ophtalmie sympathique; aussi, avant de recourir à l'énucléation, pourrait-on faire un dégagement de l'iris enclavé, et instituer un traitement mercuriel local, qui donne souvent d'excellents résultats dans les chorio-rétinites infectieuses.

M. Martin croit, au contraire, que la théorie microbienne par migration lui paraît applicable au cas en question; il est d'ailleurs absolument de l'avis de son prédécesseur en ce qui concerne la conservation de l'œil et l'application des injections mercurielles générales et locales. (Société de médecine et de chirurgie de Bordeaux, séance du 9 mai 1902.)

Gliome de la rétine, par M. LAGRANGE. — Présentation d'un gliome enlevé le matin même chez un enfant de 2 ans : la tumeur, de la grosseur d'une noix, s'était propagée par la région péripapillaire aux gaines du nerf optique. Un point sur lequel insiste tout particulièrement M. Lagrange, car il peut être considéré comme la caractéristique des tumeurs de cette nature, est l'existence à l'intérieur du néoplasme, de quelque corpuscules typiques qui grincent à la coupe comme des grains de sable. (Société de médecine et de chirurgie de Bordeaux, séance du 16 mai 1902.)

Kystes dermoïdes de l'orbite, par M. LAGRANGE. — Dans la même séance, notre excellent confrère rapporte trois cas de kystes dermoïdes de l'orbite. Le premier, observé chez une petite fillette de 12 ans, avait commencé à se développer vers l'âge de 6 ans, au-dessous de l'œil, et entraîné, comme conséquence, un astigmatisme de 3 dioptries. Il adhérait à l'os par un pédicule. Le second est intéressant en ce sens qu'il avait grossi jusqu'à l'âge de 25 ans et était depuis resté stationnaire jusque vers 50 ans, époque à laquelle sa suppuration nécessita une intervention. Son extirpation fut, d'ailleurs, assez difficile, avec hémor-

Digitized by Google

ragie abondante et perte ultérieure de la vision par névrite optique. A ce propos l'auteur se demande si, dans ce cas particulier, il n'aurait pas mieux fait d'ouvrir simplement ce kyste suppuré et de le traiter comme un abcès ordinaire? Quant à la troisième observation, elle se rapporte à un enfant de 6 mois; l'extraction fut très facile; et le kyste adhérait aussi au squelette par un pédicule placé à la partie supérieure et moyenne de l'orbite. (Société de médecine et de chirurgie de Bordeaux, séance du 16 mai 1902.)

Stase papillaire par tumeur cérébrale, par M. L. Dor. — L'auteur présente une femme atteinte de tumeur cérébrale qu'il vit pour la première fois il y a 9 ans: elle avait alors une stase papillaire des plus nettes avec troubles très prononcés de la vision. Celle-ci redevint absolument normale et la stase disparut à la suite d'une ponction de Quincke pratiquée par M. Jaboulay. Or, il y a trois mois, cette malade revint avec une atrophie de papille à droite et une légère diminution de l'acuité visuelle à gauche; M. Jaboulay appliqua, il y a quinze jours, une couronne de trépan, suivie de la section de la dure-mère: les douleurs disparurent et l'acuité visuelle de l'œil gauche redevint normale. A ce propos, M. Dor rappelle les cinquante-deux cas, rapportés par M. Rohmer, où l'on nota 29 améliorations considérables, 10 états stationnaires, les autres évoluant vers la cécité. Pour son compte M. Jaboulay fait remarquer que, dans les cas de cette nature, une seule couronne de trépan est nécessaire, que peu importe la brèche osseuse et que l'essentiel est d'inciser la dure-mère. Les simples ponctions sont insuffisantes, en cas d'hypertension cérébrale, parce que l'orifice se cicatrise trop vite. Par la trépanation, au contraire, on établit une cicatrice à filtration persistante. (Société des sciences médicales de Lyon, séance du 19 mars 1902.)

Sur la correction du kératocone, par M. J. Janssen. — L'éminent membre de l'Institut fait une communication dans laquelle il recherche les dispositions optiques susceptibles de remédier aux troubles visuels du kératocone. Pour lui, une cornée atteinte de kératocone peut être considérée comme une cornée normale (à courbure sphérique) devant laquelle serait placée une lentille dont la surface postérieure présenterait la forme de la cornée normale, tandis que sa surface antérieure aurait la courbure d'une cornée affectée de kératocone (surface conique à sommet arrondi ou plus exactement parabolique). Dès lors, pour faire disparaître les troubles dus à la déformation cornéenne, il suffira de placer devant l'œil un verre annulant les effets de cette lentille imaginaire. Théoriquement cette lentille compensatrice

Digitized by Google

devrait avoir une surface postérieure reproduisant la disposition du kératocone et une surface antérieure ayant la forme d'une cornée normale; en pratique, il est préférable de se servir de lentilles dont les deux surfaces (l'une concave, l'autre convexe) ont une courbure sphérique. (Académie des sciences, séance du 20 mai 1902.)

Recherche du réflexe lumineux à l'aide de radiations diverses, par M. M. Dupont. — L'auteur présente une *excitateur de la pupille* destiné à rechercher le réflexe lumineux en plein jour et au lit du malade, sans provoquer le réflexe accommodateur. Cet appareil, de petit volume, appliqué sur un œil, donne le *réflexe consensuel* du côté opposé; appliqué directement sur la tempe, près de la paupière, il fournit un *réflexe direct*.

M. Dupont présente, en même temps, un autre appareil, également expérimenté au laboratoire de M. le Prof. Joffroy, destiné à mesurer l'activité du réflexe pupillaire au moyen d'un pendule chronométrique qui fournit en 1/100e de seconde le coefficient du réflexe pupillaire de chaque œil successivement. (Société de neurologie, séance du 15 mai 1902.)

Les nerfs trophiques de la cornée, par MM. Berger et Lœwy. — Dans cette communication, les auteurs exposent le parcours que suivraient, d'après eux, les fibres trophiques de la cornée : elles quittent en grande partie le trijumeau avant le ganglion de Gasser, vont au plexus carotidien, et de là par l'ophtalmique au lacrymal et au sus-trochléaire. La coïncidence si fréquente des troubles vaso-moteurs dans les cas de kératite neuroparalytique est due à ce qu'un processus quelconque lèse du même coup les fibres du trijumeau, les fibres trophiques et les filets du plexus sympathique carotidien. (Société de biologie, séance de 7 juin 1902.)

Décollement de la rétine traité par la dionine, par M. Grandclément. — Présentation d'un homme de 44 ans, très myope, atteint d'un vaste décollement rétinien. Une instillation de quelques gouttes d'une solution de dionine à 5 p. 100 détermina une vive réaction avec chémosis, larmoiement et douleurs: le lendemain disparition du décollement. Celui-ci se reproduisit pour céder de nouveau devant une nouvelle instillation ; et ainsi à plusieurs reprises. Il disparut complètement après une injection saline intra-ténonienne.

A ce propos, M. L. Dor rapporte que dans un cas de décollement survenu chez une femme âgée, atteinte de lésions cardiaques

Digitized by Google

très graves, il a employé la dionine qui a fait diminuer le décollement. (Société des sciences médicales de Lyon, séance de mai 1902.)

Les paralysies oculaires d'origine toxique, saturnine et alcoolique, par les docteurs AURAND et BURNAT. — Quatre observations de parésies ou de paralysies, limitées aux muscles du globe de l'œil, reconnaissant pour cause : deux fois le saturnisme, deux fois l'alcoolisme, servent de prétexte à ces auteurs pour revenir un peu sur cette question, toujours à l'étude et méconnue dans bien des cas. Tout le monde, en effet, est d'accord aujourd'hui pour admettre, au cours de ces intoxications, des troubles musculaires de l'appareil locomoteur en général : ceux-ci pouvant, d'ailleurs, être d'origine centrale et nucléaire, ou, au contraire, d'origine périphérique et névritique. Mais cette notion paraît beaucoup moins répandue, en ce qui a trait aux localisations plus rares sur certains groupes spéciaux, tels que les muscles de l'œil. Or, il n'est pas douteux que le saturnisme et l'alcoolisme, tout spécialement, puissent revêtir l'allure d'une névrite périphérique localisée à l'organe de la vision, indépendamment de toute autre manifestation paralytique, le poison agissant de préférence sur les troisième, quatrième et sixième paires. Comme conséquence, il en résulte du ptosis, un strabisme convergent ou divergent, de la diplopie, de la parésie ou de la paralysie du muscle accommodateur, de la mydriase. En réalité toutes ces formes s'observent en clinique, plus ou moins isolées ou combinées. Le traitement de ces paralysies comprend : la prophylaxie, l'élimination du poison (régime lacté, purgatifs, bains, iodure de potassium), et le traitement de la paralysie elle-même (strychnine, électricité faradique). Quant aux troubles de l'accommodation, ils sont passibles des myotiques et de la correction par les verres. (*Echo médical de Lyon*, n° du 15 juin 1902.)

Relations existant entre les troubles pupillaires, la syphilis et certaines maladies nerveuses (*Tabes*, *Paralysie générale*), par H. DUFOUR. — D'après les observations de 1087 malades, 611 hommes et 476 femmes, spécialement examinés à ce point de vue, par lui, à la consultation externe de l'hôpital Andral, depuis le mois de janvier 1902, M. Dufour se croit en droit de tirer les conclusions suivantes : 1° l'*inégalité pupillaire* seule et peu marquée n'a qu'une valeur très médiocre ; 2° le *myosis*, associé à d'autres troubles pupillaires ou nerveux, vient confirmer un diagnostic de syphilis ou de maladie nerveuse soupçonnée ; 3° il y a un rapport très direct de cause à effet, dans un grand nombre

Digitized by Google

de cas, entre la syphilis, *les déformations pupillaires* et les maladies nerveuses dont la majorité des auteurs rapportent la cause unique à la syphilis; 4° il ne saurait y avoir aucun doute sur les relations de cause à effet existant entre la syphilis, le tabes ou la paralysie générale et le *signe d'Argyll Roberston*. Au total et comme déduction finale, l'auteur estime que sa communication apporte un certain appui à l'opinion de MM. Joffroy et Schrameck touchant les rapports de la syphilis et des irrégularités pupillaires. (Société médicale des Hôpitaux, séance du 13 juin 1902, et *Gazette Hebd. de méd. et de chir.*, n° 49, 1902.)

Recherches sur l'occlusion des paupières pendant la veille et le sommeil dans la paralysie faciale, par MM. VASCHIDE et VURPAS. — De l'étude comparée, pendant le sommeil, de deux sujets atteints de paralysie faciale, ces auteurs établissent que, dans ces conditions : 1° à l'état de veille, la tonicité de l'orbiculaire des paupières n'est pas capable de provoquer l'occlusion du globe de l'œil; 2° qu'au contraire, pendant le sommeil et pendant la veillée, l'hypotonicité du releveur de la paupière est telle que l'orbiculaire, sous l'influence de suppléances nerveuses soit anatomiques soit simplement fonctionnelles, devient capable de provoquer l'occlusion des paupières; et si l'occlusion n'est pas complète, l'écartement palpébral est notablement diminué. (Société de biologie, séance du 14 juin 1902.)

Syndrome basedowien avec enophtalmie, par M. DUPLANT. — L'auteur communique l'observation d'une femme de 50 ans présentant trois signes caractéristiques du syndrome basedowien : tachycardie, goitre et tremblement des mains; mais chez laquelle l'exophtalmie est remplacée par une enophtalmie, assez accusée depuis trois ans pour attirer l'attention des personnes qui vivent auprès d'elle. (Société des sciences médicales de Lyon, séance du 16 avril 1902.)

Eléphantiasis des paupières, par M. DELBANCO. — Il s'agit, dans ce cas, d'un homme de 40 ans présentant une tuméfaction énorme des paupières inférieures, moins prononcée aux paupières supérieures. L'affection a débuté, il y a six ans, à la suite d'un érysipèle de la face et du cuir chevelu, lequel érysipèle a récidivé 24 fois dans l'espace de six années. A chaque poussée la tuméfaction des paupières augmente pour rétrocéder pendant les périodes d'accalmie. Aucun traitement ne semble jusqu'à présent avoir donné de résultats sérieux. (Société médicale de Hambourg, séance du 11 mars 1902.)

Digitized by Google

Sur la pathogénie de l'amblyopie nicotinique chronique, par BIRCH-HIRSCHFELD. — Ayant eu l'occasion de faire l'examen anatomo-pathologique complet des yeux d'un malade de 51 ans, qui avait séjourné sept ans à la clinique ophtalmologique de Leipzig pour une amblyopie nicotinique, notre distingué confrère constata les lésions suivantes, des plus manifestes, atteignant les fibres nerveuses, le tissu conjonctif et la névroglie du nerf optique. Le type et la localisation des lésions au faisceau maculaire sont absolument semblables à ceux déjà décrits par Uhtkoff. La disposition des fibres nerveuses dans la zone de dégénération ne cadrait pas avec l'hypothèse d'une atrophie des filets nerveux dus à la compression par le tissu conjonctif; il n'y avait aucun signe d'une inflammation interstitielle progressive, ni infiltration cellulaire, ni modifications vasculaires. On avait affaire, bien certainement, à une dégénérescence primitive des fibres nerveuses avec lésions prolifératives consécutives du tissu interstitiel. Il existait même aussi, des altérations dégénératives très prononcées dans les cellules ganglionnaires de la rétine. (Von Grœfe's, *Archiv. für ophtalmologie*, octobre 1901.)

Dr A. YVERT.

Recherches cliniques expérimentales sur le rôle du pneumobacille de Friedländer en ophtalmologie, par le Dr GOURFEIN (in *Revue méd. de la Suisse romande*, n° 2, 1902). — Après avoir rappelé les travaux de Uhthoff et Axenfeld sur l'ulcère serpigineux causé par le pneumocoque, et les théories de Von Michel, de Bach et de Secondi qui pensent que l'ulcus serpens est toujours un ulcère à pneumocoque, le Dr Gourfein donne le résultat des examens bactériologiques qu'il a pratiqués dans 60 cas de kératites suppurées dont 26 cas d'ulcus serpens : 8 fois la kératite était due au pneumocoque seul, 3 fois le pneumocoque était associé au streptocoque, 4 fois au staphylocoque doré ; 5 fois on a trouvé le streptocoque pyogène pur, et 3 fois le *pneumobacille* de Friedländer.

L'auteur examine ensuite une série de conjonctivites dans lesquelles il a rencontré le pneumobacille de Friedländer, puis des dacryocystites de même catégorie. Au point de vue clinique aucune différence à relater entre ces conjonctivites et dacryocystites et celles dues au bacille de Weeks, au diplocoque de Morax, etc.

Le chapitre des recherches expérimentales rend compte des expériences de l'auteur. Il a produit avec le pneumobacille de Friedländer une série de lésions en injectant des cultures sous la conjonctive dans la cornée et dans le sac lacrymal.

Le Dr Gourfein conclut que le pneumobacille de Friedländer,

Digitized by Google

au même titre que le pneumocoque, le streptocoque pyogène et le staphylocoque doré, peut produire des lésions oculaires, tantôt bénignes, impossibles à différencier cliniquement des autres inflammations, mais qu'il est plus rare car il est moins souvent hôte saprophyte des membranes externes de l'œil que les trois autres microbes.

Dr Beauvois.

Sur l'opération de la cataracte, par le Dr H. Coppez (in *Journal de médecine de Bruxelles*, nos 2, 6 et 7). — C'est une suite de leçons cliniques sur l'opération de la cataracte. L'auteur entre dans tous les détails de pratique et ne laisse passer aucun incident possible de l'acte opératoire sans donner des indications sur la conduite à tenir. Ce sont là d'excellentes leçons que les praticiens reliront toujours avec intérêt.

La question des soins consécutifs à l'opération est développée dans tous ses détails. Suppression du bandeau, pansement grillagé, pansement mono ou binoculaire, son changement, etc.

Il est toujours excellent de savoir comment l'on procède ailleurs, M. le Dr Coppez nous a dit les règles en usage, à l'hôpital Saint-Jean de Bruxelles. La comparaison des méthodes pourra nous être utile.

Le signe de Bell, par le Dr H. Coppez, de Bruxelles (in *Journal médical de Bruxelles* 15 mai 1902). — Notre distingué confrère, le Dr Henri Coppez vient de présenter à la Société belge d'ophtalmologie une communication sous ce titre.

Le signe de Bell est peu connu en France, Bordier et Frenkel l'étudièrent cependant en 1897 et en firent un symptôme de certaines formes de paralysie faciale. En quoi consiste ce signe? A l'état normal, la fermeture des paupières s'accompagne d'un mouvement du globe. La cornée se porte en haut et en dedans, puis en haut et en dehors et elle demeure dans cette position. Bell le premier décrivit cette déviation en 1827.

Röster et Michel (1897 et 1898) montrèrent contrairement à l'opinion de Bordier et Frenkel, qu'il s'agit là non d'un symptôme pathologique mais d'un phénomène physiologique existant pendant le sommeil.

D'après le Dr Coppez, deux hypothèses — dont aucune d'ailleurs n'est à l'abri d'objections sérieuses — sont en présence : l'une considère le signe de Bell comme produit par des mouvements associés, l'autre en fait un acte réflexe.

Nagel (1899) a bien étudié le phénomène et s'est rattaché à la seconde théorie dont il est d'ailleurs l'auteur. Ce serait pour éviter

Digitized by Google

la pression des paupières que la cornée organe éminemment sensible irait se réfugier sous la paupière supérieure. Cependant si l'on insensibilise la cornée, ou bien, dans les paralysies faciales, le phénomène de Bell se produit encore. La théorie de l'acte réflexe n'est donc pas suffisante.

Le Dr H. Coppez apporte les photographies d'une petite fille de 5 ans atteinte de diplégie faciale congénitale chez laquelle le phénomène de Bell se produit cependant.

L'hypothèse de Nagel tombe donc tout à fait.

Le phénomène de Bell reste ainsi inexpliqué, et le champ reste ouvert à de nouvelles recherches.

Dr Beauvois.

Progrès à réaliser dans le traitement mercuriel des accidents graves de la syphilis, par le Dr Leredde (in *Semaine médicale*. Paris, avril 1902). — Voici un sujet qui intéresse au plus au degré tous les oculistes. La pratique des injections mercurielles est courante dans nos cliniques, et nous avons eu l'occasion de l'employer sur une grande échelle dans la clinique de notre maître M. le Dr Despagnet. Les résultats que nous avons obtenus et que nous publierons peut-être quelque jour sont si encourageants que nous sommes heureux de nous rencontrer dans la même voie avec M. le Dr Leredde.

L'article que nous signalons n'est pas le premier d'ailleurs que le Dr Leredde ait publié sur ce sujet. Dans deux travaux antérieurs (Bulletins et Mémoires de la Société de thérapeutique, février 1902, et *Revue pratique des maladies cutanées*, avril 1902), le Dr Leredde s'occupait des injections mercurielles.

Aujourd'hui le distingué dermatologiste établit deux points importants :

1° La nécessité de traiter les accidents graves de la syphilis uniquement par des injections mercurielles;

2° La nécessité d'élever d'une manière considérable les doses de mercure prescrites contre ces accidents.

Le premier point est aujourd'hui bien établi, bien que dans la pratique, les injections soient assez difficiles à faire accepter.

Quant au second, il offre un intérêt considérable et le Dr Leredde lui consacre la plus grande partie de son étude.

Après avoir indiqué les proportions de mercure qui entrent dans les divers composés mercuriels, l'auteur montre que les accidents qu'on redoute dans l'administration de ce médicament ne doivent pas être craints.

Dans ce sens, les injections de sels solubles devront toujours être préférées aux sels insolubles. Quant à la dose en elle-même,

Digitized by Google

M. Leredde propose de l'élever considérablement. Il fait remarquer avec raison que nous *avons pris l'habitude* de certaines doses, de 0 gr. 004 de biiodure selon la formule de Panas par exemple, et que si cette quantité suffit à guérir certaines lésions, elle est évidemment insuffisante dans d'autres cas comme des plus graves, et la perte de la vision constitue une telle infirmité que le devoir du spécialiste est de tout essayer pour guérir son malade. La thérapeutique oculaire pourra s'inspirer fort utilement des données si judicieusement formulées par le Dr Leredde.

Nous y reviendrons quelque jour. Dr BEAUVOIS.

De l'emploi des aveugles dans la pratique du massage, par le prof. I. ZABLUDOWSKI, de Berlin (in *Revue Internationale de Thérapie physique*, Rome, 1er avril 1902). — Voici un travail qui intéressera surement les oculistes. Le Congrès d'ophtalmologie de 1902 avait mis à l'étude la question de la cause de la cécité. Il s'agit ici de trouver aux malheureux aveugles une occupation, un moyen de vivre. Cette question est à l'ordre du jour depuis les travaux du Dr Eggebrecht de Liepzig.

Le prof. Zabludowski retrace rapidement l'historique de cette intéressante tentative. Le Japon semble avoir été l'initiateur dans ce sens. En Russie M. de Gustowski et le Dr de Nædler ont fondé des écoles pour apprendre le massage aux aveugles. L'Autriche, l'Angleterre, l'Allemagne en possèdent aussi quelques-unes. Celle du Dr Eggebrecht de Leipzig est une des plus célèbres.

Le prof. Zabludowski, directeur de l'Ecole de massage de l'Université de Berlin à voulu essayer d'instruire quelques aveugles, et c'est le résultat de sa tentative qui fait l'objet de son travail.

Nous invitons les confrères à lire son article dans l'intéressant journal, *Revue internationale de Thérapie physique* que dirige si magistralement un des maîtres en cette matière, le Dr Colombo de Rome.

Les conclusions du professeur de Berlin sont négatives. Abandonnés à eux-mêmes après une éducation complète, les aveugles, malgré la finesse de leur toucher, ne peuvent soutenir la concurrence des autres élèves. « Sans doute, dit-il, un médecin qui a une clientèle de massage assez étendue, pourra peut-être dans certains cas, et dans un but humanitaire, exercer quelque aveugle très adroit, puis le présenter comme son masseur auprès de malades dont il aura fait un choix spécial, mais il fera toujours bien de le surveiller constamment. Je ne crois donc pas que l'introduction générale du massage comme objet d'enseignement dans les asiles d'aveugles, puisse avoir quelque valeur dans la pratique ».

Dr BEAUVOIS.

Digitized by Google

The toxic effects of alcohol on the ganglion cells of the retina. Les effets toxiques de l'alcool sur les cellules ganglionnaires de la rétine, par le Dr FRIEDENWALD HARRY (in *Johns Hopkins Hospital Bulletin*, nos 131-132, 1902). — Plusieurs expérimentateurs ont déjà publié les résultats de leurs investigations dans cette question. En 1899, Holden détermina chez un chien de l'amblyopie par l'alcool méthylique et l'examen microscopique montra une dégénérescence des cellules ganglionnaires de la rétine. Birch-Hirschfeld observa les mêmes symptômes et les mêmes lésions chez le lapin et le poulet. Le Dr Friedenwald vient de confirmer ces données par de nouvelles expériences. Dans tous les cas, il trouva une dégénérescence des cellules ganglionnaires de la rétine. Ses travaux sont intéressants par ce fait qu'au lieu d'employer uniquement l'alcool méthylique, il se servit aussi de l'alcool éthylique absolu et d'une liqueur de la Jamaïque renfermant 95 p. 100 d'alcool éthylique.

Les lapins qui servirent de sujets furent soumis pendant assez longtemps à l'expérimentation, l'alcool leur étant administré à petites doses. Cependant quand on les sacrifia, ils paraissaient tous en excellente santé. Voilà encore un avertissement pour les buveurs d'alcool!

Dr BEAUVOIS.

Le massage dans les affections oculaires (*Thérapeutique moderne russe*, n° 8, 1900). — Pendant ces trois dernières années, SASSAPAREL a traité plusieurs centaines de malades atteints de différentes affections aiguës et chroniques par le massage et une pommade au sublimé dont la composition est la suivante :

Solution de sublimé à 5 p. 100. . . .	0 gr. 06
Chlorhydrate de cocaïne.	0 gr. 06
Vaseline américaine jaune.	30 grammes

Ces nombreuses observations ont amené l'auteur à la conclusion que dans la majorité des affections oculaires d'origine inflammatoire le massage constitue l'agent thérapeutique le plus actif; le sublimé ne jouerait que le rôle de l'adjuvant fort utile du reste, étant un antiseptique et un dissolvant; la cocaïne exercerait tout simplement une action anesthésiante.

ROUBLEFF.

Acide iodique, gallicine et iodogallicine dans le trachome (*Medic. Obosr.*, n. 11, 1900). — ICHILE consacre un long mémoire à l'action thérapeutique des substances sus-indiquées dans le trachome.

Digitized by Google

L'acide iodique est préparé sous forme de crayons avec lesquels on cautérise les follicules, les excroissances muqueuses, les ulcères de la cornée, etc.; on fait aussi avec ces crayons des cautérisations générales. Ces cautérisations provoquent de légères douleurs qui ne durent guère qu'une minute environ. L'irritation est presque nulle et les malades peu de temps après la cautérisation peuvent vaquer à leurs occupations. Voici de quelle façon l'auteur explique l'action de l'acide iodique. L'iode libre que celui-ci dégage et l'acide iodhydrique qui se forme détruisent les follicules, tuent les microbes en même temps qu'en augmentant la phagocytose ils déterminent une élimination rapide des déchets organiques. Les cautérisations faites avec l'acide iodique ne laissent après elles aucune cicatrice de la muqueuse. Dans les formes aiguës et subaiguës du trachome, l'auteur a employé également des solutions d'acide iodique à 5 p. 100 pour badigeonnages de la muqueuse. Ces badigeonnages font rapidement disparaître la tuméfaction des paupières et l'écoulement purulent.

A la période initiale du trachome l'auteur emploie des instillations avec une solution d'acide iodique à 1-3 p. 100; ces instillations diminuent les infiltrations et font disparaître la photophobie, l'épiphora, etc. Dans le pannus, dans les infiltrations torpides et les ulcères de la cornée, les instillations sont également très utiles.

Dans le trachome cicatriciel il vaut mieux employer l'acide iodique sous forme de pommade qui sera formulée de la façon suivante :

Acide iodique.....	1 gr. 5
Lanoline.....	ãã 50 grammes.
Huile d'olives.....	

On peut ajouter à cette pommade de l'atropine, de l'ésérine, de la cocaïne.

Pour rendre l'action de l'acide iodique plus énergique, on donnera simultanément à l'intérieur de l'iodure de potassium. Dans deux cas de kératite parenchymateuse, l'auteur a obtenu une guérison rapide par ce traitement combiné. Et dans le traitement du trachome, même le traitement combiné a donné de meilleurs résultats que le traitement externe simple.

L'auteur a également employé des badigeonnages de la muqueuse avec un mélange d'iodure de potassium à 6 p. 100 et d'acide iodique à 5 p. 100, et aussi des badigeonnages à l'iodure de potassium suivis de cautérisations au crayon d'acide iodique. Les résultats obtenus ont été bons. Pour le massage de la mu-

Digitized by Google

queuse palpébrale l'auteur emploie une pommade de la composition suivante :

Acide iodique.	1	gramme.
Iodure de sodium.	5	—
Acide borique finement pulvérisé. . .	10	—
Vaseline.	98	—

Dans les cas de trachome compliqués de processus eczémateux de la sclérotique et de la cornée l'auteur a employé l'acide iodique sous forme d'injections sous-cutanées (solution à 5 p. 100). Mais étant donné que ces injections se sont montrées très douloureuses, l'acide iodique a été remplacé par une solution d'iodure de sodium à 10 p. 100 (1/2-1 seringue de Pravaz). Ces injections faisaient disparaître rapidement les phlyctènes, les infiltrations, etc.

L'action la plus énergique est exercée par les crayons d'acide iodique; les solutions combinées agissent moins énergiquement; moins énergiquement encore agissent les instillations et les pommades. Mais ce qu'on peut dire d'une façon générale c'est que l'acide iodique détermine la guérison plus rapidement que n'importe quelle autre substance pharmaceutique. Il va de soi qu'on arrivera plus vite au but en combinant le traitement par l'acide iodique avec le traitement opératoire.

Gallicine. — Cette substance se présente sous forme d'une poudre blanche, facilement soluble dans l'eau chaude, l'alcool tiède et l'éther. L'auteur s'étant convaincu par des recherches expérimentales que la gallicine constitue un antiseptique très puissant, s'en sert depuis quatre ans avec succès dans les affections eczémateuses de la conjonctive, de la cornée, et aussi dans le trachome. Aux périodes initiales du trachome avec sécrétion muqueuse, prurit des bords palpébraux, etc., la gallicine exerce une action bienfaisante; elle agit également fort bien dans les phlyctènes, les infiltrations, les ulcères et le pannus de la cornée. Son action est astringente et bactéricide. Cependant il faut faire remarquer que l'auteur n'a pu jusqu'à présent du moins constater une action directe de la gallicine sur le processus trachomateux. La gallicine s'emploie sous forme d'épispasmes 1 à 2 fois par jour; ils déterminent une sensation de brûlure qui ne dure pas longtemps.

Iodogallicine. — Cette subtance se présente sous forme d'une poudre légère, amorphe, d'un gris sombre, sans odeur, insoluble dans les dissolvants ordinaires (eau, alcool, éther, huile, etc.). L'iodogallicine possède des propriétés antiseptiques et siccatives très prononcées. L'auteur se sert de cette substance depuis un an

Digitized by Google

environ, particulièrement dans le trachome. Grâce à son action cautérisante et au dégagement de l'iode libre cette substance détermine souvent la guérison dans le trachome. Elle agit d'une façon particulièrement favorable sur les infiltrations superficielles et profondes et les ulcères d'origine trachomateuse ou eczémateuse. Les ulcères de la cornée se cicatrisent avec une très grande rapidité sous l'influence de l'iodogallicine. L'iodogallicine possède en outre une action anesthésiante. Elle s'emploie sous forme d'une pommade à la lanoline à 5 p. 100, à laquelle on ajoute si l'on juge nécessaire de l'atropine, de la cocaïne, etc. Cette pommade a rendu à l'auteur de grands services dans différentes affections de la cornée et aussi après des interventions chirurgicales.

Bromure d'arécoline dans les affections oculaires, *Thérapeutique Moderne russe*, n° 10, 1900. — MAXIMOFF a fait dans la clinique ophtalmologique du professeur de Belliarminoff des recherches cliniques et expérimentales sur l'action physiologique et thérapeutique du bromure d'arécoline, — ayant fait des recherches préalables sur ses propres yeux. Toutes ces observations l'ont amené à la conclusion que nous possédons dans le bromure d'arécoline un moyen myotique puissant, supérieur à tous les points de vue à la pilocarpine.

L'instillation d'une solution de bromure d'arécoline au centième dans le cul-de-sac conjonctival d'un œil normal détermine une irritation peu prononcée; cette irritation s'observe moins souvent avec une solution à 12 p. 100.

L'irritation ainsi provoquée est moins intense que celle provoquée par l'ésérine et plus prononcée que celle déterminée par la pilocarpine.

La contraction de la pupille avec l'instillation d'une solution à 1/2 p. 100 et 1 p. 100 atteint son maximum dix minutes après l'instillation.

La contraction de la pupille d'un œil glaucomateux avec instillation simultanée de quelques gouttes d'une solution au centième se distingue par une durée plus longue que dans l'œil normal.

Le bromure d'arécoline détermine un spasme considérable mais rapide de l'accommodation. *Par la rapidité et l'énergie de son action sur la pupille et l'accommodation de l'œil, le bromure d'arécoline a des avantages non seulement sur la pilocarpine mais aussi sur l'ésérine*; il est inférieur cependant à l'ésérine au seul point de vue de l'intensité d'action, car l'effet déterminé par le bromure d'arécoline est bien plus rapide que celui de l'ésérine. Le bromure d'arécoline augmente peu la dif-

Digitized by Google

fusion du cul-de-sac conjonctival dans la chambre antérieure. *Provoquant un abaissement insignifiant de la pression intra-oculaire dans l'œil normal dont la pression n'est pas supérieure à la normale, le bromure d'arécoline détermine un abaissement rapide et considérable dans l'œil glaucomateux.*

Ajoutons que cet abaissement est plus rapide et plus énergique que celui déterminé par l'ésérine et — cela va de soi — que celui que détermine la pilocarpine.

En outre le bromure d'arécoline n'exerce aucune action sur la continuité de l'épithélium.

Le professeur Belliarminoff a constaté de son côté que le bromure d'arécoline provoque assez souvent une irritation violente de la conjonctive.

Malgré cela le bromure d'arécoline paraît destiné à prendre une place importante dans l'arsenal thérapeutique des affections oculaires.

Il occupe la place intermédiaire entre l'ésérine et la pilocarpine comme abaisseur de la pression sanguine.

Nous reproduisons d'après le *Journal de médecine de Paris*, le travail intéressant qui suit :

Les usages des couches optiques et en particulier leur rôle dans l'expression des émotions, par le Dr H. DELAUNAY. — Les connaissances des physiologistes sur les usages des corps striés et couches optiques se sont modifiées depuis quelques années. En ce qui concerne le rôle de ces dernières, trois choses paraissent à l'heure actuelle à peu près acquises, selon M. Delaunay :

I. — Les couches optiques ont des rapports importants avec le centre visuel cortical. Chez l'homme comme chez les animaux les cellules ganglionnaires de la partie postérieure du thalamus sont en relation avec la pointe occipitale. A mesure qu'on avance dans les portions antérieures de la couche optique, les groupes cellulaires correspondent à des territoires corticaux plus antérieurs du lobe occipital, qui est considéré, aujourd'hui, comme le véritable centre visuel cortical. A chaque groupe cellulaire du thalamus correspond un groupe cellulaire cortical indispensable à l'existence du précédent. L'origine réelle des radiations optiques est en grande partie dans les noyaux de la base du cerveau et non dans l'écorce de ce dernier organe.

Les recherches du docteur Vialet ont prouvé que la destruction du lobe occipital, centre supérieur de la vision, a pour conséquence la dégénérescence secondaire du pulvinar, ou tout au

Digitized by Google

moins de la partie postérieure et externe de ce ganglion, caractérisée par l'atrophie des cellules et des fibres de ce noyau. Les études de M. Vialet semblent également avoir établi que les fibres de projection provenant du cuneus et du lobe occipital, occupent dans les radiations optiques une zone étendue aboutisant non seulement à la partie inférieure du pulvinar, mais encore à toute l'étendue de sa face externe, en remontant jusqu'au tiers moyen de la couche optique.

II. — Les fibres du ruban de Reil, conducteur sensitif, se terminent dans la couche optique. Heesel avait prétendu que des noyaux de Goll et de Burdach portent deux voies, une voie corticale directe et une voie cérébelleuse allant des noyaux précédents au cervelet, en passant par les corps restiformes. Ces idées ont été combattus par Manhaim, qui pense que les fibres du ruban de Reil vont se terminer dans les couches optiques, et forment un relai pour les neurones des noyaux des cordons postérieurs. On pourrait donc admettre que le faisceau sensitif est constitué par trois neurones :

1° Le protoneurone ou cellule lipolaire du ganglion rachidien ;

2° Un second neurone représenté par les noyaux des cordons postérieurs ;

3° Un neurone thalamo-cortical dont le cylindraxe aboutit aux zones corticales sensitives.

Bien qu'elle soit repoussée par M. Déjerine, la thèse soutenue par Jacob, admettait dans le talamus un neurone à cylindraxe bifurqué. Une des branches de bifurcation allait, d'après cet auteur, aux noyaux du cordon postérieur, l'autre à l'écorce cérébrale.

Le thalamus paraît aussi se trouver sur le trajet des voies reliant l'écorce cérébrale au cervelet. D'après Cramer et surtout Mingazini, le trajet des fibres constituant ces voies est le suivant : les fibres cérébrales descendraient d'abord dans la couche optique du même côté d'où un premier neurone cortico-thalamique de la couche optique, qui constitue un relai, ces fibres iraient au noyau rouge du même côté (neurone thalamo-rubrique) ; et enfin du noyau rouge elles se dirigeraient vers le cervelet par le pédoncule cérébelleux supérieur croisé (neurone rubro-cérébelleux).

III. — La couche optique paraît jouer un rôle dans l'expression des émotions. Cette théorie a été développée récemment par M. Brissaud.

Remarquons d'abord que le thalamus ne serait pas en tous les cas le seul centre chargé d'exprimer les émotions. Il partage ce rôle avec d'autres centres, notamment avec la protubérance annulaire comme l'a bien établi l'expérience désormais classique de Vulpian.

Digitized by Google

Les travaux hématologiques du laboratoire des Cliniques de la Faculté de Médecine, analysés par le Dr GUÉRIN. — L'hématologie n'a pas encore conquis dans le public médical la place qu'elle mérite; on est trop disposé à la considérer comme une étude purement scientifique, sans sanction pratique.

Cependant, l'hématologie s'impose peu à peu par ses nouvelles conquêtes, et de nombreux travaux bordelais ont contribué à ce résultat.

Le sang dans la lèpre. — Des examens pratiqués, il résulte que si dans la lèpre nodulaire[1] on observe des déviations de la formule hémoleucocytaire normale, déviation caractérisée surtout par une éosinophilie, il ne faut pas conclure que l'on trouvera dans les diverses modalités de la lèpre des déviations de même ordre.

Dans la lèpre nerveuse, la formule hémoleucocytaire peut être sensiblement normale ou tout au moins ne pas comporter une éosinophilie.

Le sang dans la syphilis. — Dans les trois périodes, on trouve une diminution du taux de l'hémoglobine, une diminution du nombre des globules et une leucocytose qui est peu marquée à la première période, mais qui est notable à la seconde et à la troisième; elle concerne particulièrement les polynucléés neutrophiles.

Sous l'influence du traitement, on trouve au bout de huit jours une augmentation légère du taux de l'hémoglobine et du nombre des globules; il y a accroissement du nombre des globules blancs (polynucléés neutrophiles).

La syphilis infantile paraît donner des résultats analogues.

Voyons maintenant les affections parasyphilitiques.

Le sang dans le tabes. — Le résultat diffère des précédents, car le nombre des globules rouges est normal, le taux de l'hémoglobine étant diminué et la leucocytose légère.

Le sang dans la paralysie générale. — Le nombre des globules rouges est normal ou un peu supérieur à la normale, le taux de l'hémoglobine est un peu abaissé, la leucocytose à peine notable.

Le sang dans le zona, d'après Sabrozès et Mathis ne présente pas de modification bien notable du nombre des globules rouges et du taux de l'hémoglobine; il y a hyperleucocytose, qui peut augmenter jusqu'au troisième, quatrième et cinquième jour; elle porte particulièrement sur les polynucléés neutrophiles et sur les éosinophiles.

1. Sabrazès et Mathis, État du sang dans la lèpre nodulaire et dans la lèpre nerveuse pure (*Gaz. hebd. de Bordeaux*, 13 janvier 1901).

Digitized by Google

De l'action malfaisante du podophyllin sur l'œil par contact direct (Thèse, Paris, 1902), par M. de Bocca-Serra. — Cette action a été bien étudiée dans cette thèse inspirée par M. Sureau qui joint, à cinq observations personnelles, cinq expérimentations sur des chiens et des lapins. Les paupières sont œdémateuses, présentent des taches rouges; la conjonctive est le siège d'une inflammation catarrhale qui n'a rien de bien spécial. La cornée s'infiltre plus ou moins. Ces symptômes sont moins constants que l'iritis qui est la complication la plus grave. Dès le début de l'affection, les malades sont soustraits à l'action du podophyllin et peuvent ainsi éviter les graves désordres qui ne manqueraient pas de se produire. L'auteur a joint à son étude clinique une étude anatomo-pathologique qui rend très bien compte de l'évolution du processus, étude illustrée par trois figures qui montrent l'infiltration cornéenne accentuée à la partie antérieure et surtout vers l'angle irido-cornéen, la prolifération de la couche pigmentée de l'iris, la dilatation de ses vaisseaux entourés de pigment et de leucocytes et enfin un dépôt circulaire de pigment sur la cristalloïde antérieure. Péchin.

Les processus généraux de la maladie : hérédité, atrophies, dégénérescences, concrétions, gangrènes, par MM. A. Chantemesse, et W. Podwyssotsky (1 volume avec figures en noir et en couleurs). — Les multiples manifestations par lesquelles se traduisent les divers états morbides présentent dans leur marche et dans leur origine un certain nombre de traits communs.

La connaissance de ces derniers constitue les éléments de la pathologie générale.

La découverte de la cellule et de ses altérations pathologiques lui a permis de prendre pied sur un terrain solide qui le fait distinguer des pathologies spéciales. Prenant pour point de départ les fonctions des systèmes organiques, les auteurs se sont préoccupés des déviations des processus de la vie, des perturbations des tissus et des organes. Ils se sont aussi efforcés de mettre en lumière les conditions générales et les principes qui président à l'évolution des altérations fonctionnelles de chaque organe.

Les processus fondamentaux de la pathologie et leurs diverses localisations avec une intensité plus ou moins grande d'évolution constituent des espèces morbides multiples, surtout si l'on prend en considération que ces affections peuvent provenir d'une dégénérescence amyloïde, la thrombose, l'embolie, l'intoxication alcoolique ou l'infection syphilitique ou autre. Pour pénétrer les causes des états morbides, pour établir les rapports entre les troubles fonctionnels et les facteurs qui les ont provoqués, pour

Digitized by Google

dégager les lois qui président aux déviations de l'équilibre de la santé, la science pathologique a dû faire appel à toutes les sciences de la biologie. A l'histologie normale et pathologique, elle a demandé la base des conceptions qu'elle formule et la preuve de ses applications; à la pathologie expérimentale, elle a fait appel pour reproduire artificiellement des processus morbides correspondant à ceux de l'homme, pour modifier la marche des phénomènes suivant les besoins, pour dégager ce qui restait insaisissable tant que le champ d'observation se cantonnait dans l'être humain; à la pathologie comparée, elle a réclamé l'observation des maladies survenues ou provoquées chez des êtres de structure élémentaire, qui laissent voir, dans leur essence et comme dans leur nudité, les traits essentiels des processus biologiques. Cependant, c'est toujours au contrôle de l'observation clinique qu'elle soumet les résultats des constatations anatomiques et des recherches sur les animaux. Pour elle, l'observation au lit du malade est restée la source supérieure de renseignements, celle qui lui a donné naissance, qui l'anime chaque jour et lui ouvre des horizons nouveaux.

L'exposé des *Processus généraux* de la pathologie, par les professeurs A. Chantemesse (de Paris) et Podwyssotsky (d'Odessa), a été rédigé sous l'inspiration de ces idées directrices qui reposent sur des constatations d'anatomie pathologique, sur les altérations fines de la morphologie cellulaire.

Le premier volume des *Processus généraux*, débute par l'étude de l'histoire naturelle de la maladie ou mieux de l'homme malade; il expose ensuite l'étiologie générale des maladies et, en particulier, le rôle de l'hérédité envisagée au point de vue cytologique, physiologique et pathologique. Avec le chapitre III, commence la description des troubles atrophiques de la nutrition cellulaire, qui comprend les diverses dégénérescences (parenchymateuse, hyaline, amyloïde, cornée, vésiculeuse, muqueuse, colloïde, glycogénique, graisseuses, pigmentaire). Les chapitres qui traitent ces divers sujets envisagent l'étude des causes, du mode de formation, de l'évolution des altérations cellulaires et, comme corollaire des modifications morphologiques signalées dans quelques-uns d'entre eux, ils passent en revue et soumettent à la critique les doctrines pathogéniques du myxœdème, de l'obésité, des diabètes, de la maladie d'Adisson, etc.

Dans les troubles atrophiques de la nutrition cellulaire, prend place l'étude des inscrustations calcaires, des concrétions uratiques, des calculs biliaires, urinaires, intestinaux, bronchitiques, des dépôts exogènes provoqués par l'usage de certains médicaments ou par les inhalations de poussières diverses.

Digitized by Google

Mélanose généralisée. — M. Molard présente le cœur d'une malade atteinte de cancer mélanique généralisé et morte par le cœur. En juillet 1901 elle est venue à l'hôpital parce qu'elle souffrait de dyspnée et de palpitations; elle avait en même temps de l'œdème des membres inférieurs, un peu d'œdème pulmonaire et des urines rares. Elle simulait une cardiaque asystolique, mais le cœur n'avait pas de souffle; on constatait de l'embryocardie, de l'arythmie, et une tachycardie considérable. Elle succomba aux progrès de l'asthme cardiaque, son corps était couvert d'une quantité innombrable de tumeurs mélaniques plus ou moins volumineuses.

Le cœur est farci de tumeurs noires, il est comme truffé. Il existait des noyaux mélaniques dans tous les tissus et tous les organes; les plus atteint étaient la rate (750 gr.), le cœur, et les capsules surrénales, quatre ou cinq fois plus grosses que normalement et entièrement dégénérées.

Contrairement à la règle de l'extrême malignité des tumeurs mélaniques, la carcinose à généralisation excessive a mis neuf ans à évoluer sans produire d'action cachectisante.

M. Mollard signale l'intégrité complète des poumons et relative du foie.

Ce fait est une exception très remarquable à la règle générale, et contraire à l'hypothèse de généralisation par embolie.

Il faut remarquer la tolérance remarquable du système nerveux pour les tumeurs mélaniques; malgré le grand nombre de noyaux néoplasiques dont était criblé l'écorce cérébrale, jamais on n'avait pu soupçonner cet envahissement cérébral.

(*Lyon méd.*, avril 1902.)

J. P. Nuel (Liège). **Paralysie du nerf oculomoteur externe comme seul symptôme d'une déchirure traumatique de l'artère carotide interne dans le sinus caverneux** (*Bulletin de la Société Belge d'ophtalmologie*, décembre 1901). — Un garçon de 14 ans fut blessé à l'angle interne de l'œil gauche par un coup de pointe porté à l'aide d'un ressort de parapluie en acier. Il fut pris immédiatement de perte de connaissance passagère, de vertiges, de vomissements et de violente céphalalgie. Au premier examen, le Dr Gérard constata un gonflement considérable des deux paupières gauches, plus marqué à l'inférieure. Le coup avait porté à la paupière inférieure, un peu en dedans du milieu de l'œil. Il y avait là une petite plaie à la peau.

Les symptômes cérébraux disparurent bientôt, ainsi que le gonflement des paupières. A partir du lendemain, le malade ne se plaignit ni de céphalalgie, ni de bruissements ou de bourdonne-

Digitized by Google

ments dans la tête ou les oreilles, ni enfin d'aucun symptôme subjectif particulier. L'œil resta dévié en dedans.

Trois semaines après l'accident, le jeune homme se présenta à la clinique, se plaignant de diplopie et de strabisme. Comme seul symptôme pathologique, le Dr Nuel constate une paralysie complète du nerf oculo-moteur externe. Il n'y a pas trace d'exophtalmie ni de gonflement des veines palpébrales, ni enfin de gonflement des paupières. L'acuité visuelle était normale aux deux yeux. L'examen ophtalmoscopique fut donc négligé et bien à tort.

On conclut, soit à une lésion du nerf VI dans l'orbite, soit à une lésion intra-cranienne, en conformité des travaux de Panas.

Le malade fut traité par l'iodure de potassium à l'intérieur et par la galvanisation de la région externe de l'œil gauche.

Trois mois après l'accident, le malade mourut brusquement, dans un accès apoplectiforme.

A l'autopsie légale, le Dr G. Corin trouva une hémorragie en nappe à la base du cerveau, sous-arachnoïdienne, particulièrement à gauche. Le sang avait fait irruption dans les ventricules latéraux du cerveau.

Après enlèvement du cerveau, M. Corin trouva une dilatation variqueuse du sinus caverneux gauche, faisant saillie en arrière, dans la fosse cérébelleuse, en dessous de la tente du cervelet. Il n'y avait plus de doute qu'une rupture de cette varice, d'ailleurs ouverte à son sommet, avait donné lieu à une hémorragie mortelle.

La dissection plus détaillée (de la pièce conservée dans le formol) a révélé ce qui suit :

La varice — ou plutôt l'anévrisme veineux — était sphérique. de la grosseur d'une noix un peu petite, à diamètre de près de 2 centimètres. La sphère était accolée en un point contre la paroi postérieure du sinus caverneux, insérée sans pédicule, comme sessile. Sa lumière était vide de tout caillot. La surface interne lisse. La paroi, assez résistante, conservait à la vésicule assez bien sa forme globuleuse.

La lumière de l'anévrisme communique avec celle du sinus caverneux par une petite ouverture en fente, horizontale, longue de 3 millimètres et dont le bord est lisse et consiste en un léger bourrelet.

L'emplacement plus exact de cette ouverture, à travers laquelle la paroi du sinus s'était ectasiée, est le suivant :

A l'attache antérieure de la tente du cervelet, on rencontre une traînée fibreuse très dense, un cordon fibreux courant parallèlement à l'arête supérieure du rocher, et s'attachant en dedans à l'apophyse clinoïde postérieure. Dans sa partie latérale la plus longue, ce cordon est assez intimement rattaché à l'arête du

Digitized by Google

rocher. En dessous du cordon court le sinus pétreux supérieur.

Avant d'arriver à la pointe du rocher, le cordon en question quitte le contact avec l'os, se relève un peu, et va s'insérer surtout à l'apophyse clinoïde postérieure. En dessous de lui, l'espace est fermé jusqu'à l'os par une membrane verticale, dirigée transversalement; c'est la paroi postérieure du sinus caverneux. Dans sa paroi latérale, cette membrane est traversée, en dessous de notre cordon, par le nerf trijumeau.

C'est un peu en dedans du trijumeau que la paroi postérieure du sinus a cédé à la pression sanguine, mais en un point très circonscrit.

La paroi latérale, membraneuse, sépare le sinus de la fosse cérébrale moyenne. Le sinus caverneux gauche semble distendu dans toutes les directions où ses parois ne sont pas rigides.

Après incision de la paroi supérieure du sinus, au lieu d'arriver sur l'artère carotide, nous plongeons dans une cavité vide, mesurant un peu plus d'un centimètre dans toutes les directions, et même plus dans le sens antéro-postérieur. Cet espace vide n'est traversé que par le nerf oculo-moteur externe, sous forme d'un mince filament, ayant tout au plus le tiers du calibre normal (comparé à celui du côté opposé). L'examen microscopique démontra que les fibres avaient complètement disparu dans le nerf. Ce filament était inséré en arrière sur la paroi postérieure du sinus, en dehors de la porte de communication entre nos deux cavités; il se dirigeait en avant et en dehors, libre dans l'espace, sur l'étendue d'un bon centimètre, et s'insérait sur la paroi externe du sinus.

L'artère carotide pénètre de bas en haut, au sortir du canal osseux carotidien, décrit à l'angle supéro-postérieur du sinus son premier coude, puis court en avant, et après son second coude, se relève pour pénétrer dans la cavité cranienne. Autour de l'artère, il y a la lumière du sinus, particulièrement en dessous d'elle et en dehors, traversée par les trabécules bien connues. En avant la veine ophtalmique débouche dans le sinus. Le nerf VI traverse le sinus d'arrière en avant, appliqué contre l'artère.

Lors de l'accident, l'artère a été perforée de part en part; le sang artériel, pénétrant dans le sinus, a refoulé l'artère en avant.

Nous sommes donc en présence d'un traumatisme ayant occasionné un anévrisme artério-veineux de la carotide interne, dans le sinus caverneux, remarquable par la poche de distension à la paroi postérieure du sinus. La lésion dominante était évidemment la perforation de l'artère.

Il nous semble évident que l'artère a été lésée directement, percée d'outre en outre par le corps vulnérant pénétré jusqu'à elle. La tige en acier, très longue, arrondie, d'un diamètre de 2-3 milli-

Digitized by Google

pu constater, à plusieurs reprises, sa supériorité, ainsi que le prouvent douze observations qui ont été recueillies avec le plus grand soin par le Dr Dumont (de Levallois).

Il résulte de ces observations que le *dormiol* est un excellent hypnotique qui, dans certains cas d'insomnie rebelle, d'origine neurasthénique, hystérique et même dans les cas d'insomnie alcoolique, peut remplacer avantageusement les autres hypnotiques et même l'hydrate de chloral.

Le sommeil produit par le dormiol est calme et sans cauchemars; le réveil est normal et ne s'accompagne pas de nausées et de lourdeur de tête.

On l'administrera à la dose de 1 à 4 grammes, en potion dans du julep ou simplement dans de l'eau, associé à du sirop simple. Cette préparation sera prescrite avec avantage chez des personnes qui sont atteintes des *amblyopies* toxiques, nicotiniques et alcooliques.

Dr G.

Étude comparative entre le cacodylate de soude et le méthylarsynate de soude (*Gazette des hôpitaux*, 6 mars 1902). — A la suite de l'intéressante communication faite par M. Armand Gautier à l'Académie de médecine sur un succédané du cacodylate de soude, nous avons pensé qu'il ne serait pas sans intérêt de signaler les particularités chimiques qui différencient le nouveau corps du cacodylate.

L'arrhynal est très soluble dans l'eau à chaud et à froid, à peine soluble dans l'alcool concentré. Il n'est soluble dans l'éther ni dans l'huile.

Il ne dégage aucune odeur d'ail. Il en résulte que ses solutions peuvent être facilement stérilisées sans crainte de décomposition.

Absorbé par voie buccale il ne subit, sous l'influence des ferments digestifs, aucune réduction et passe directement sous forme de $CH^3AsNa^2O^3$ dans le torrent circulatoire.

Nous recommandons l'emploi de cette préparation dans les affections oculaires herpétiques, et notamment dans les *kératites* et les *sclérites*, et dans les *migraines ophtalmiques* à répétitions, etc.

Des injections sous-conjonctivales peuvent être faites avec avantages dans les choroïdites atrophiques disséminées.

Dr Galezowski.

Le Gérant : Félix Alcan.

6131. — L.-Impr. réunies, B, rue Saint-Benoît, 7. — Motteroz, dir.

Digitized by Google

DES CONDITIONS

QUE DOIVENT REMPLIR

LES CANDIDATS AUX ÉCOLES MILITAIRES

SOUS LE RAPPORT DE LA VISION

PAR

M. M.-A. MARTIN
Médecin chef à l'École Polytechnique.

On est fréquemment consulté par des jeunes gens qui désirent savoir si l'état de leur vision est compatible avec les règles prescrites pour l'admission dans les diverses Ecoles militaires. Ces règles ont subi des variations et, il y a quelques années, chaque école pour ainsi dire avait les siennes. Depuis 1894, une simplification importante est intervenue : les candidats aux Ecoles militaires doivent remplir les conditions d'aptitude exigées pour le service actif dans l'armée. Deux Ecoles cependant font exception : l'Ecole polytechnique et l'Ecole navale.

Frappé des difficultés que l'on rencontre souvent à résoudre cette question de pratique journalière, M. Galezowski a bien voulu me demander ma collaboration pour l'exposer dans ce journal d'après les documents officiels actuellement en vigueur. Il suffira pour mettre les choses au point d'indiquer les conditions d'aptitudes requises pour le service militaire en général, puis celles qui sont spéciales à l'Ecole polytechnique et à l'Ecole navale.

I. — Conditions d'aptitude au service militaire d'après l'instruction ministérielle du 11 janvier 1902.

§ 1er. *Acuité visuelle.* — L'acuité visuelle doit égaler au moins 1/2 pour un œil et 1/10 pour l'autre, après correction, s'il y a lieu, par les verres sphériques.

Sont versés dans le service auxiliaire, les jeunes gens qui

Digitized by Google

ont une acuité comprise entre 1/2 et 1/4 pour un œil, l'autre ayant au moins 1/10 après correction.

Nous rappelons une fois pour toutes que les candidats aux Ecoles doivent présenter les conditions d'aptitude requises pour le service actif et si nous parlons ici du service auxiliaire, c'est uniquement en vue de l'admission à l'Ecole polytechnique où l'on peut être reçu, comme nous le verrons, en ayant seulement l'aptitude au service auxiliaire.

§ 2. *Anomalies de réfraction.* — *Myopie.* La myopie supérieure à 6 dioptries ou compliquée de lésions choroïdiennes étendues et progressives rend impropre au service actif.

Est compatible avec le service auxiliaire, la myopie supérieure à 6 dioptries à condition que l'acuité soit ramenée après correction aux limites indiquées au § 1er (2e partie).

Hypermétropie. L'hypermétropie n'entraîne l'inaptitude au service que si, après correction, elle détermine un abaissement de l'acuité visuelle au-dessous de la limite réglementaire (§ 1er). Elle est compatible avec le service auxiliaire à condition que l'acuité visuelle après correction soit ramenée aux limites fixées au § 1er (2e partie).

Astigmatisme. Il n'entraîne l'inaptitude au service actif que si, en l'absence de toute correction, il abaisse l'acuité visuelle au-dessous de la limite indiquée au § 1er.

Sont admis dans le service auxiliaire, les sujets atteints d'un astigmatisme ne déterminant après correction qu'un abaissement de l'acuité visuelle égal tout au plus à celui qui est toléré pour ce service, soit de 1/2 à 1/4 pour un œil et 1/10e pour l'autre[1].

§ 3. *Affections des paupières.* — Sont incompatibles avec le service : la destruction complète ou étendue des paupières; — les cicatrices vicieuses; — l'ankyloblépharon et le symblépharon étendus ; — l'entropion et l'ectropion prononcés; — les tumeurs volumineuses ou de mauvaise nature; — le

1. On voit que la nouvelle instruction autorise la correction de la myopie et de l'hypermétropie. Celle de l'astigmatisme admise pour le service auxiliaire, ne l'est pas pour le service actif.

Digitized by Google

trichiasis congénital avec pannus de la cornée; — le ptosis congénital; — le blépharospasme invétéré.

Motivent le classement dans le service auxiliaire : les tumeurs de la glande lacrymale; — l'épiphora chronique prononcé; — la dacryocystite chronique et suppurée; — la fistule lacrymale.

§ 4. *Affections de la conjonctive.* — Les conjonctivites chroniques rebelles et en particulier, la conjonctivite granuleuse, le ptérygion atteignant le centre de la cornée, les tumeurs volumineuses ou malignes de la conjonctive et de la caroncule lacrymale entraînent l'inaptitude au service.

§ 5. *Affections de la cornée.* — Sont incompatibles avec le service : les kératites anciennes et, en particulier, les kératites vasculaires ou panniformes étendues; — les ulcérations profondes des cornées; — les staphylomes transparents et opaques.

Les taies de la cornée ne constituent une cause d'inaptitude que si elles abaissent l'acuité visuelle au-dessous des limites indiquées au § 1er.

§ 6. *Affections de la sclérotique et de l'iris.* — Le staphylome antérieur de la sclérotique, la sclérite et l'épisclérite anciennes et étendues, les vices de conformation de l'iris qui abaissent l'acuité au-dessous des limites réglementaires, les synéchies antérieures ou postérieures avec occlusion de la pupille, les tumeurs de l'iris de nature maligne ou envahissante, entraînent l'inaptitude au service.

§ 7. *Affections du cristallin.* — Les déplacements, l'opacité du cristallin et de la capsule, l'absence de la lentille n'entraînent l'inaptitude au service actif ou auxiliaire que tout autant que l'acuité visuelle se trouve abaissée au-dessous des limites fixées, soit pour le service actif, soit pour le service auxiliaire.

§ 8. *Affections du corps vitré.* — Les opacités du corps vitré comportent les mêmes décisions, c'est-à-dire qu'ici aussi, c'est une question d'acuité visuelle.

Digitized by Google

§ 9. *Affections de la choroïde.* — Le coloboma étendu, l'albinisme, les tumeurs de la choroïde à marche progressive, les choroïdites étendues ou progressives, le glaucome rendent impropre au service.

§ 10. *Affections de la rétine et du nerf optique.* — Les rétinites, le décollement de la rétine, la neuro-rétinite et la névrite optique, l'atrophie des nerfs optiques sont incompatibles avec le service.

§ 11. *Affections du globe oculaire.* — La perte ou la désorganisation des yeux ou même d'un seul œil, les tumeurs intraoculaires, l'exophthalmie prononcée avec affaiblissement de la vue entraînent l'exemption du service.

§ 12. *Affections des muscles de l'œil.* — Le nystagmus et le strasbisme fonctionnel ne sont pas par eux-mêmes des causes d'inaptitude au service actif ou au service auxiliaire, si l'acuité visuelle est comprise dans les limites exigées.

Les paralysies persistantes d'un ou de plusieurs muscles de l'œil sont des causes d'inaptitude au service.

§ 13. *Affections de l'orbite.* — Les tumeurs progressives ou malignes de la cavité orbitaire, les ostéites chroniques avec déformations prononcées, adhérences étendues et gênantes entraînent l'inaptitude au service.

II. — Conditions d'aptitude spéciales a l'École polytechnique.

Le décret du 13 mars 1894 portant règlement sur l'organisation de l'Ecole polytechnique est toujours en vigueur.

Ce décret stipule que l'on peut admettre à l'Ecole des élèves qui n'auraient pas été reconnus aptes au service militaire pour l'un des motifs ci-après :

1° Défaut de taille ;

2° Faiblesse de constitution lorsqu'elle paraît susceptible de s'améliorer avec le temps ;

3° Vices de conformation et infirmités compatibles avec le service auxiliaire.

Digitized by Google

Par conséquent, aux termes mêmes du décret, les défectuosités de la vision n'empêchent l'admission à l'Ecole que dans les limites où elles rendent impropres au service auxiliaire; elles ont été indiquées précédemment. Une commission spéciale composée de trois membres (Général commandant l'Ecole, un membre du Conseil de perfectionnement représentant les services civils qui se recrutent à l'Ecole, le médecin chef) est chargée d'examiner à l'entrée tous les cas litigieux et prononce l'admission ou l'exclusion des élèves impropres au service actif.

Les décisions de cette commission sont prises à la majorité des voix et sont sans appel.

III. — Conditions d'aptitude spéciales a l'École navale.

L'instruction pour l'admission à l'Ecole navale (11 décembre 1901, article 18) contient les seules dispositions suivantes en ce qui concerne l'examen de la vision.

Les candidats sont soumis aux épreuves optométriques et daltoniques ci-après :

L'épreuve optométrique consiste dans la lecture à une distance de 1 mètre pour la vision monoculaire, à une distance de 2 mètres pour la vision binoculaire, dans la proportion de 18 sur 24, des lettres capitales n° 15, noires sur fond blanc de l'échelle typographique de Snellen, éclairées par une bougie placée à 50 centimètres de ces lettres. Relativement au daltonisme, les candidats subissent une épreuve de nuit avec l'appareil spécial (chromo-optomètre) et une de jour avec les écheveaux de laine.

L'appareil en usage pour la détermination de l'acuité visuelle et du daltonisme est celui de Barthélémy. L'acuité obtenue dans les conditions indiquées est de 1/5 pour la vision monoculaire et 2/5 pour la vision binoculaire. On remarquera qu'il s'agit ici de l'acuité sans correction par les verres.

Des renseignements particuliers nous permettent de dire qu'une nouvelle instruction est en voie de préparation. Nous la ferons connaître en temps voulu.

M.-A. Martin.

Digitized by Google

SOCIÉTÉ D'OPHTALMOLOGIE DE PARIS

Séance du 2 décembre 1902

PRÉSIDENCE DE M. WUILLOMENET

M. PÉCHIN, *secrétaire annuel*, donne lecture du procès-verbal de la dernière séance.

M. SULZER, à propos de la communication de M. Terrien intitulée : *Pronostic des troubles visuels d'origine électrique.* — J'ai beaucoup regretté d'avoir dû quitter la dernière séance avant la lecture de la communication de M. Terrien et sa publication dans les *Archives d'ophtalmologie* me permet de faire quelques remarques à ce sujet.

Il y a plus de vingt ans, au moment où l'usage des lampes à arc commença à se répandre en Suisse, un nombre considérable de lésions oculaires se produisirent presque toujours dans des circonstances identiques. La lampe s'étant éteinte par suite du mauvais fonctionnement du régulateur destiné à maintenir la bonne distance du charbon, l'ouvrier fixe les pointes des charbons découvertes pendant qu'il manœuvre les charbons. Soudain l'arc jaillit et l'œil non protégé recevant à courte distance ses radiations intenses, présente quand les symptômes d'éblouissement qui peuvent durer plusieurs jours ont disparu :

1° Une chorio-rétinite centrale. Le trouble chorio-rétinien déterminé par l'arc agissant à courte distance peut devenir le point de départ d'une chorio-rétinite centrale infectieuse. Dans ce cas le foyer chorio-rétinien et le scotome central qu'il produit augmentent d'étendue pendant un certain temps. On peut même observer l'apparition de foyers secondaires circum-maculaires. Cette chorio-rétinite ressemble en tous points à l'affection qu'on observe chez des personnes qui ont regardé une éclipse de soleil à l'œil nu ou insuffisamment protégé. Czerny la produisit expérimentalement et décrivit ses lésions anatomiques (Acad. de Vienne, LVI, 2, p. 409).

2° Souvent une blépharo-conjonctivite; celle-ci est due, comme l'a montré Widmark aux rayons actiniques. Nous reviendrons sur cette affection en parlant des court-circuits, qui proviennent du rail conducteur des chemins de fer électriques.

3° Des troubles oculaires hystériques.

Au fur et à mesure que les ouvriers se sont convaincus du danger qu'il y a d'exposer les yeux nus à petite distance d'un arc de

Digitized by Google

charbon découvert, les accidents sont devenus plus rares pour disparaître presque complètement lorsque les améliorations de construction rendirent l'intervention de l'ouvrier rare. Il en sera certainement de même des chemins de fer électriques. L'ouvrier une fois familiarisé avec le danger du court-circuit et au courant des circonstances qui le produisent, les individus incapables, et par cela même dangereux, éliminés du service d'entretien de la voie, l'outillage perfectionné, ces accidents, hier très fréquents, aujourd'hui déjà plus rares, deviendront exceptionnels. Dans le court-circuit du chemin de fer électrique un des pôles au moins est en fer. Or l'arc de fer est très riche en rayons actiniques. Aussi voyons-nous les troubles dus à leur action prédominer : la brûlure chimique, c'est-à-dire par action des rayons actiniques et les symptômes douloureux et nerveux qui en dépendent dominent la scène. L'affection rétinienne quand elle existe et que l'abaissement de la vision n'est pas dû à l'amblyopie hystérique, extraordinairement fréquente à la suite de l'éblouissement électrique de l'œil est diffuse. En effet l'ouvrier ne fixe que rarement le court-circuit incomplet qui fait jaillir l'arc lumineux et celui-ci a le plus souvent une surface bien plus grande que l'arc de charbon de nos lampes un des pôles au moins, le rail présentant une grande surface. De là l'absence de foyers de chorio-rétine qui sont remplacés par l'œdème général de la rétine et la prédominance des phénomènes fonctionnels provoqués surtout par la brûlure extérieure de l'œil et par l'effet psychique. C'est sur l'évolution des symptômes fonctionnels que le traitement a une influence décisive. Chez plusieurs malades du métropolitain que j'ai vus, l'application de solutions cautérisantes ou astringentes continuées pendant longtemps avait exaspéré les symptômes fonctionnels au plus haut point. L'eau légèrement salée est seule tolérée par la conjonctive hyperesthétique de ces malades. Les douches, l'isolement, l'électricité si l'on veut, doivent être appliqués dès le début. Les troubles hystériques de l'œil, bien caractérisés se rencontrent sans être accompagnés de stigmates hystériques autres.

Un fait doit tout spécialement attirer et retenir notre attention, M. Terrien décrit deux cas d'atrophie optique consécutive à l'éblouissement électrique. Ce fait est à la fois nouveau et très important. Si vraiment l'atrophie optique pouvait se produire à la suite d'un éblouissement électrique, affection que nous avons toujours vu guérir sous l'influence de traitements fort simples, cet accident devrait être considéré comme bien plus grave que nous ne l'avons fait jusqu'ici. Heureusement la rédaction même des observations de M. Terrien laisse un certain doute à ce sujet : « les deux disques optiques étaient décolorés, fortement atrophiés

Digitized by Google

et l'acuité visuelle était presque nulle. A peine le malade pouvait-il compter les doigts... Il ne s'est pas représenté depuis, mais nul doute que l'atrophie optique n'ait persité ?

A propos de la seconde observation de ce genre, M. Terrien dit que l'atrophie optique pourrait être attribuée à une autre cause que l'éblouissement électrique, mais dans l'observation même il énumère l'atrophie parmi les suites de l'éblouissement électrique.

Cette question de l'atrophie a une trop grande importance pratique pour que nous puissions nous soustraire à une discussion approfondie de ce point. Oui ou non l'éblouissement électrique donne-t-il lieu à l'atrophie optique ? Personnellement je n'ai jamais rien observé de semblable et les deux cas de M. Terrien sont les premiers exemples de cette grave éventualité. Nous serions heureux s'il voulait bien nous fournir des indications précises, permettant de les élucider.

Je dirai pour finir que les accidents produits par la foudre ne doivent pas être identifiés aux accidents des court-circuits des chemins de fer électriques. Il s'agit de processus électriques différents.

Le procès-verbal est adopté.

M. Morax, *secrétaire général*, dépouille la correspondance qui comprend :

1° Une lettre du Dr Gendron de Lorient au sujet du tarif minimum des honoraires pour les accidents du travail ;

2° Une lettre du Dr Gorecki accompagnant le Traité de Desmarres, richement relié et offert par lui à la Société d'ophtalmologie ;

3° Des lettres du Dr Terson pour une présentation de malade et du Dr Dupont pour une présentation d'instruments ;

4° Une lettre du Dr Galezowski, s'excusant de ne pouvoir assister à la séance.

5° Un message du Dr Vignes priant la Société de le remplacer comme délégué au Congrès Egyptien...

La société charge le Dr Abadie de la représenter au Caire.

ÉLECTION DU BUREAU POUR 1903

Sont nommés :

Président : M. Terson.

Vice-président : M. Caudron.

Trésorier archiviste : M. Duboys de Lavigerie.

Secrétaires annuels : MM. Péchin et Dupuy-Dutemps, confirmés dans leurs fonctions.

Digitized by Google

M. Dupuy-Dutemps. **Régression complète de la « stase papillaire » à la suite d'une simple craniectomie dans un cas de neuro-fibromatose avec hypertension intra-cranienne** (*Présentation du malade*). — Messieurs, la malade que voici vous a déjà été présentée par M. Sulzer à la séance du mois de janvier dernier au moment où les accidents oculaires et cérébraux étaient en pleine évolution. Quelques jours plus tard elle entrait en raison de ses troubles nerveux à la clinique de la Salpêtrière, dans le service de M. le prof. Raymond. Je dois à cette circonstance d'avoir pu suivre de très près son observation pendant les onze mois qui se sont écoulés depuis.

J'ai tenu à vous la présenter de nouveau pour vous permettre de contrôler vous-mêmes aujourd'hui les importants résultats thérapeutiques obtenus par l'intervention chirurgicale; et j'ai attendu le long délai de dix mois après cette intervention pour éviter qu'une communication trop hâtive ne permit d'attribuer l'amélioration au hasard d'une simple rémission passagère. En outre, lors de la présentation de M. Sulzer les avis s'étaient partagés au sujet de la nature même de la lésion optique : les uns y voyaient une névrite due à l'envahissement ou à la compression directe des nerfs optiques et du chiasma par des neuro-fibrômes; les autres y reconnaissaient tous les caractères de la « stase papillaire », due à l'hypertension intracranienne seule, telle qu'on l'observe dans les cas d'hydrocéphalie, de tumeur cérébrale. C'est cette dernière opinion que j'avais moi-même soutenue. Elle se trouve confirmée dès maintenant par les résultats durables qu'a donnés la simple décompression cérébrale.

Voici l'histoire résumée de cette malade, jusqu'au moment où vous l'avez vue, au mois de janvier dernier.

Elle était âgée de 28 ans. Rien de spécial n'est à mentionner dans ses antécédents personnels ou héréditaires; on ne relève notamment ni affection nerveuse ou néoplasique, ni syphilis. Sa santé générale a toujours été bonne.

A l'âge de 23 ans, elle remarqua pour la première fois la présence sur les mains de petites tumeurs cutanées qu'elle prit pour des verrues à cause de leur consistance ferme et de leur indolence. Puis peu à peu d'autres tumeurs semblables envahirent toute la surface du corps, en particulier le tronc, sans douleurs, ni fièvre. Des taches pigmentaires de la peau de couleur brune ou café au lait existaient déjà avant l'apparition des molluscums, quelques-unes peut-être même depuis la naissance. Mais à ce moment elles augmentèrent beaucoup de nombre et d'étendue.

A la même époque la malade a commencé à souffrir d'élancements douloureux, de picotements et d'engourdissements, sié-

Digitized by Google

geant dans le thorax, les membres inférieurs, les bras et les mains; douleurs intermittentes, parfois très fortes, prédominant dans les membres du côté gauche. Ces douleurs qui se sont de plus en plus accusées, persistent aujourd'hui avec les mêmes caractères.

Deux ans plus tard (à l'âge de 25 ans) apparaissent des céphalées parfois très intenses, non continues, survenant indifféremment la nuit ou le jour. Le plus souvent elles siègent au niveau de la nuque, où elles sont particulièrement violentes.

Les troubles visuels se sont manifestés deux ans après, au mois de janvier 1901 (un an avant la première présentation) par l'affaiblissement de la vue atteignant *simultanément* les deux yeux. La marche lente et progressive de l'amblyopie était coupée par des crises d'obnubilation passagère de la vue, plus ou moins complète, durant quelques minutes revenant parfois, surtout dans ces derniers mois. plusieurs fois dans la même journée. J'aurai d'ailleurs à revenir sur ce symptôme. A aucun moment il n'a paru exister d'hémianopsie ni de diplopie.

En avril 1901 se sont produits des vomissements faciles, sans efforts, à caractère cérébral, qui ont persisté pendant deux mois et n'ont pas reparu depuis. La céphalée était alors atroce et il existait un engourdissement plus accusé de tout le côté gauche du corps : « il semblait, dit la malade, que j'étais paralysée ». Pendant la durée de cette crise aiguë l'affaiblissement de la vue a été beaucoup plus rapide.

Au mois de septembre suivant, la vision de l'œil gauche était complètement abolie. Celle de l'œil droit eut été encore suffisante pour permettre à la malade de se diriger seule, mais elle n'osait s'y risquer en raison des crises d'amaurose transitoire qui depuis cette époque se reproduisaient très fréquemment dans la journée, amenant durant quelques minutes une cécité complète. Pratiquement la malade se conduisait comme une aveugle.

A ce moment elle fut soumise à l'hôpital Broca dans le service de M. Brocq à un traitement intensif par injections sous-cutanées de sels mercuriels. Ce traitement n'amena aucune amélioration.

Au mois de janvier dernier, lorsque la malade fut présentée à la Société, on constatait l'existence de lésions cutanées, de troubles nerveux et de symptômes oculaires, qu'un nouvel examen, fait quelques jours après à la Salpêtrière, me permit de confirmer et de préciser.

Sur la peau existent : 1° des taches brunes et café au lait, épargnant presque complètement la face, très nombreuses sur le cou, le thorax et l'abdomen. Leur étendue est variable, les unes petites sont semblables à des taches de lentigo, à contours irréguliers; les

Digitized by Google

plus larges, au niveau du tronc, atteignent les dimensions d'une pièce de cinquante centimes, d'une pièce de deux francs. Réparties sans topographie spéciale, elles sont plates, sans élevure, ni induration, indolentes, non squameuses et ne s'effacent pas à la pression; 2° de petites tumeurs molluscoïdes répandues sans systématisation sur toute la surface du corps, plus nombreuses et plus développées au niveau des bras, du cou, et du tronc. Leur grosseur varie du volume d'un grain de chenevis à celui d'une noisette. Les plus petites sont dures, semblables à des grains de plomb enchassés dans le derme; les plus volumineuses sont flasques, molles et la peau à laquelle elles adhèrent est rosée et vascularisée à leur surface.

Ces tumeurs sont indolentes; la sensibilité tactile est conservée à leur niveau, ainsi qu'au niveau des taches.

Comme troubles nerveux ou note: les céphalées, qui persistent avec les caractères déjà indiqués; les douleurs lancinantes et les fourmillements dans les membres et le thorax, prédominant à gauche; un certain état de tristesse, d'apathie intellectuelle et physique avec indifférence.

Les vomissements, qui ont cessé au mois de mai dernier, ne se sont pas reproduits. Il n'existe pas d'ailleurs de signes de localisation d'une lésion cérébrale; pas de paralysie, pas d'épilepsie jacksonienne. La force segmentaire est conservée. Les reflexes sont normaux; reflexe cutané plantaire en flexion. Il n'existe pas de troubles sphinctériens. Pas de syndrôme cérébelleux. La sensibilité est normale à tous les modes.

La palpation des nerf périphériques ne permet pas de constater de neuro-fibrômes sur leur trajet (plexus cervical, nerf du bras, sciatique poplité externe, tibial antérieur). Pas de troubles trophiques. Ni sucre, ni albumine dans l'urine.

Il n'existe pas de troubles des organes des sens, sauf pour la vision.

L'examen ophtalmoscopique montre des deux côtés une stase papillaire nettement caractérisée, en voie de régression atrophique. Les papilles sont saillantes, œdémateuses, de teinte gris-jaunâtre, à contours estompés; la rétine péri-papillaire est envahie par l'œdème. Les veines sont légèrement dilatées et tortueuses; tandis que les artères sont très grêles, filiformes, surtout à gauche. Les lésions sont d'ailleurs manifestement plus avancées du côté gauche où l'on observe en outre de petites suffusions hémorragiques au voisinage de la pupille et à sa surface. — L'œil gauche ne présente pas trace de perception lumineuse; sa pupille est absolument immobile à l'éclairage même intense. L'œil droit compte les doigts à 4 mètres; le reflexe pupillaire lumineux est conservé. Le champ

Digitized by Google

visuel est rétréci à peu près régulièrement; il n'est sûrement pas hémianopsique et ne présente pas de lacune en secteur : en haut 38°; en bas 50°; en dehors 48°; en dedans 27°. De plus, cet œil est atteint plusieurs fois dans la journée de crises d'amaurose intermittente, durant deux minutes environ, se produisant brusquement sans cause appréciable, et pendant lesquelles la vision est complètement abolie.

En résumé il s'agit d'un cas typique de neuro-fibromatose (maladie de Recklinghausen), compliquée de phénomènes de compression cérébrale, céphalées et vomissements, avec stase papillaire bilatérale ayant amené la perte complète de la vision de l'œil gauche depuis quatre mois et réduit celle de l'œil droit à distinguer seulement les doigts à 4 mètres. Tous ces symptômes ont d'ailleurs évolué sans réaction générale, sans fièvre, et jamais la malade n'a dû s'aliter.

Une question se posait d'abord : la lésion optique était-elle due à une compression directe des voies optiques antérieures, nerf, chiasma, bandelettes, ou à leur envahissement par des neuro-fibromes ? Dans ce cas toute tentative thérapeutique serait restée vaine ; l'affection devant continuer son évolution fatale. Mais les caractères précédemment énumérés permettaient d'éliminer cette hypothèse : le début simultané des troubles visuels des deux côtés; l'absence d'hémianopsie et de rétrécissement en secteur du champ visuel; les crises d'amaurose transitoire atteignant en même temps les deux yeux ; l'image ophtalmoscopique très caractéristique de la stase papillaire; enfin les céphalées violentes et les vomissements à type cérébral, qui accompagnaient l'évolution des lésions oculaires, étaient des raisons péremptoires pour écarter l'idée d'un processus destructif atteignant directement et localement les fibres optiques sur un ou plusieurs points de leur trajet. Tous ces symptômes au contraire, confirmaient l'existence d'une hypertension intra-cranienne, cause immédiate des lésions optiques.

La décompression cérébrale était donc, après l'échec du traitement mercuriel, le seul moyen thérapeutique, capable de soulager les douleurs céphaliques et de conserver à la malade ce qui restait de sa vision.

L'opération fut faite le 6 février 1902, dans le service de M. Segond, par le Dr Maubert. En l'absence de tout signe certain de localisation d'une tumeur cérébrale, dont l'existence même, quoique probable, n'était pas démontrée, on devait se borner à une simple opération palliative. La trépanation fut pratiquée au niveau de la région rolandique droite, en raison de la prédominance des fourmillements et de l'engourdissement sur les mem-

Digitized by Google

bres du côté gauche. Après l'ablation d'un volet osseux circulaire de 6 centimètres environ de diamètre, la dure-mère apparaît tendue; mais la palpation ne révèle ni épaississement méningé, ni tumeur sous-jacente. La dure-mère est laissée intacte, ni incisée, ni ponctionnée et les téguments sont suturés par-dessus l'ouverture cranienne. Les suites opératoires furent simples: guérison par première intention.

Quinze jours après l'intervention l'œdème papillaire avait considérablement diminué des deux côtés; les papilles décolorées formaient une saillie à peine appréciable au-dessus du plan rétinien; les veines étaient moins dilatées et moins tortueuses; quelques taches hémorragiques étaient encore visibles au pourtour des disques optiques du côté gauche. Mais les contours papillaires restaient imprécis et il persistait encore un certain degré d'infiltration qui conservait à la papille un caractère œdémateux très net. L'acuité visuelle de l'œil droit s'était notablement élevée; il comptait les doigts à 9 mètres. Du côté gauche, où la vision était complètement abolie depuis cinq mois, pas de modifications $V = 0$.

Les crises d'amaurose ne s'étaient pas reproduites depuis l'opération. La céphalalgie avait complètement disparu. Il existait à travers l'orifice de la trépanation une hernie très nette de la dure-mère et du cerveau, soulevant à ce niveau les téguments du crâne.

Un mois plus tard : toute trace d'œdème papillaire a disparu. La papille droite est partiellement décolorée, la gauche complètement, avec les caractères de l'atrophie post-névritique. Les hémorragies se sont complètement résorbées. L'acuité visuelle de l'œil droit atteint 1/5; son champ visuel s'est légèrement élargi : en haut 45°; en bas 70°; en dehors 50°; en dedans 35°. La vision de l'œil gauche reste nulle.

Cet état s'est maintenu sans modifications jusqu'à ce jour, c'est-à-dire depuis près de neuf mois. Les crises d'obnubilation de la vue ont complètement cessé dès le lendemain de l'opération, de sorte que la malade peut maintenant aller et venir seule sans danger. Les céphalalgies ne se sont plus reproduites, ni les vomissements. Il persiste une méningo-encéphalocèle de forme hémisphérique, du volume d'une orange, indolente et n'occasionnant pas de gêne à la malade. Elle témoigne de la persistance de l'hydrocéphalie.

Les symptômes propres à la neuro-fibromatose, lésions cutanées, douleurs, élancements, engourdissements, apathie n'ont en rien été modifiés.

La cause de l'hydrocéphalie, de l'hypertension intra-cra-

Digitized by Google

nienne ne peut pas être ici exactement précisée. S'agit-il d'une de ces formes de méningite prolongée, parfois apyrétique, qu'on a appelées méningites séreuses ? C'est peu probable en l'absence de tout symptôme méningitique. Ou bien l'hydrocéphalie est-elle due à l'évolution d'une tumeur cérébrale en rapport étiologique avec la neuro-fibromatose ? Cette question ne peut être tranchée que par l'examen anatomique. Mais la seconde hypothèse est la plus vraisemblable. Je rappelerai seulement à ce sujet que M. Spillmann a rapporté en 1900 à la Société de médecine de Nancy, sous le titre *Neuro-fibromatose et tumeur cérébrale*, l'observation d'une femme de 23 ans atteinte de neuro-fibromatose et présentant en outre une double stase papillaire ayant entraîné la cécité, des céphalées, de l'anosmie et des crises épileptiformes.

Je n'ajouterai pas de commentaires à cette simple observation clinique.

Vous avez examiné la malade avant l'intervention, vous venez de l'examiner de nouveau dix mois après, vous pouvez juger, Messieurs, de la valeur et de la permanence des résultats thérapeutiques obtenus.

Toutefois, à cette occasion, je présenterai quelques remarques d'ordre plus général.

Parmi les troubles fonctionnels les crises d'amaurose ou d'amblyopie transitoire se retrouvent dans les nombreux cas de stase papillaire, que j'ai observés, avec une telle fréquence que ce symptôme, dont l'importance clinique semble être généralement méconnue, mérite d'être spécialement signalé. Parfaitement décrit dans l'article de Leber[1], il est passé sous silence dans la plupart des traités français seulement mentionné par quelques-uns dans l'énumération des signes fonctionnels des névrites optiques en général. Ce trouble qui n'existe pas dans les autres formes de papillites (syphilitiques infectieuses, toxiques, etc.) : est très particulier à la stase papillaire; il en est un symptôme pathognomonique et presque constant. Il se présente sous deux formes principales. Tantôt l'obscurcissement de la vue pouvant aller jusqu'à la cécité absolue, se produit tout à coup, sans cause appréciable, sans modification des autres symptômes cérébraux, parfois accompagné de vertige; il dure une à deux minutes et disparaît brusquement, la vision restant après la crise ce qu'elle était auparavant. Ces crises peuvent se répéter avec une grande fréquence plusieurs fois dans la même journée. Dans d'autres cas l'obnubilation visuelle se produit lentement, sa durée est plus

1. In Græfe et Sæmisch, 1re édition.

Digitized by Google

longue (une demi-journée, un ou deux jours), sa disparition graduelle ; la crise coïncide alors avec une exacerbation des phénomènes généraux, de la céphalée, des vomissements, des vertiges avec l'apparition d'attaques convulsives. Ce trouble fonctionnel, comme je l'ai déjà indiqué ailleurs, paraît être lié à une exagération momentanée de la pression intra-cranienne retentissant sur le nerf optique. Il atteint toujours simultanément les deux yeux, prédominant parfois d'un côté. Ce caractère constant de bilatéralité suffirait en dehors des autres signes pour le distinguer des crises glaucomateuses, dont l'allure est d'ailleurs bien différente, ou des variations de l'acuité qu'on peut exceptionnellement observer au cours d'autres affections optiques.

Ce symptôme peut exister *dès le début* de la stase papillaire alors même que l'acuité visuelle est encore normale[1]. Il sera dans certains cas d'une grande utilité pratique en permettant d'affirmer un diagnostic qui resterait indécis en présence de lésions ophtalmoscopiques au stade initial ou insuffisamment caractéristiques.

Au point de vue thérapeutique, quel que soit le cas, on ne devra recourir à l'intervention chirurgicale qu'après l'échec d'un traitement ioduré et mercuriel intensif (injections sous-cutanées ou intra-veineuses de sels solubles de mercure). Les lésions syphilitiques des centres nerveux ou de leurs enveloppes déterminant l'hydrocéphalie et l'hypertension avec stase papillaire sont assez fréquentes pour qu'on puisse jamais négliger un traitement médical inoffensif, qui dans l'espèce serait d'une efficacité souveraine.

Les méningites, en particulier les formes prolongées et peu virulentes, les méningites séreuses, bien étudiées dans ces dernières années et susceptibles de guérir soit spontanément, soit sous l'influence du traitement, se compliquent souvent de stase papillaire. Mais quelle qu'en soit la terminaison, par la guérison ou par la mort, l'évolution de l'affection est rapide. Il suffira donc de maintenir abaissée la tension céphalo-rachidienne seulement pendant un temps limité, pour éviter la progression de la stase papillaire et l'atrophie optique consécutive qui, persistant même après la guérison complète de tous les accidents méningitiques, entraînerait une cécité définitive (amaurose résiduelle). La décompression devra être provisoire et passagère comme l'hypertension elle-même.

La ponction rachidienne lombaire, répétée aussi souvent qu'il

1. Dupuy-Dutemps, *Pathogénie de la stase papillaire dans les affections intra-craniennes* (Th. Paris, 1900).

Digitized by Google

sera nécessaire, sera donc ici l'intervention de choix, d'autant plus indiquée qu'elle paraît favoriser singulièrement la guérison de la méningite. Elle est d'ailleurs dans ces cas absolument inoffensive et efficace, comme en témoignent les très nombreuses observations publiées (Quincke, Netter, Brusch, de Oppenheim, Concetti[1], etc.), et a l'avantage de ne pas laisser de mutilation pénible comme la trépanation cranienne.

Mais dans les cas de tumeur cérébrale, où la lésion causale et l'hydrocéphalie consécutive sont permanentes, la ponction lombaire paraît devoir être rejetée comme insuffisante et dangereuse. L'abaissement de tension qu'elle procure n'est jamais que momentané; pour donner quelque résultat utile elle devrait être répétée à intervalles très rapprochés et indéfiniment pendant des mois et parfois des années. De plus la décompression *brusque* qu'elle provoque peut entraîner la mort subite, dans les cas de tumeurs bulbaire ou cérébelleuse, soit par compression du bulbe due à l'engagement ou à la chute brusque de la masse néoplasique, soit par congestion bulbaire ex-vacuo. M. Chipault[2] en a rapporté plusieurs exemples. Toutefois, faite avec prudence en n'évacuant qu'une très petite quantité de liquide, la ponction lombaire dans les cas présumés de tumeur cérébrale sera un procédé utile pour vérifier le diagnostic en permettant de constater l'état de tension du liquide céphalo-rachidien et d'étudier ses caractères chimiques et histologiques.

En présence d'une tumeur cérébrale exactement localisée et accessible la cure radicale par l'extirpation s'impose. Mais dans la plupart des cas l'extirpation est impraticale, soit que tout signe de localisation fasse défaut, soit que par son siège la tumeur échappe à l'action chirurgicale, soit qu'il s'agisse d'une infiltation néoplasique diffuse comme dans certains gliomes. On devra alors se borner à une simple décompression palliative, sans influence, il est vrai, sur la marche fatale de l'affection cérébrale, mais qui n'en sera pas moins une ressource précieuse puisque en soulageant la céphalée et en évitant la cécité elle pourra donner au malade, du moins pour quelques mois, le calme et l'illusion de la guérison.

Le plus souvent cette décompression a été réalisée par une résection cranio-durale (ablation d'un volet osseux avec incision large ou résection de la dure-mère), faite en vue d'une recherche de tumeur restée vaine. La décompression rapide et durable ainsi obtenue est très intense et son action presque immédiate sur la

1. Voir Concetti, *Rapport sur les méningites aiguës, non tuberculeuses chez les enfants* (XIIIe Congrès international de Médecine, Paris, 1900).
2. Chipault, in Raymond, *Clinique des maladies nerveuses*, 1899.

Digitized by Google

céphalée et la stase papillaire, ainsi que j'ai pu le voir chez une malade de M. Babinski[1]. Quinze jours après l'intervention il n'existait plus trace d'œdème, ni de congestion de la papille.

Malgré ce beau succès je pense avec M. Chipault que la résection cranio-durale doit être rejetée comme procédé de décompression palliative, lorsqu'il s'agit de néoplasmes non localisés ou inextirpables. Ses dangers sont grands indépendamment des risques d'infection immédiate des méninges : la mort rapide par décompression brusque, survenant ici comme pour la ponction lombaire principalement dans les cas de tumeur du bulbe ou du cervelet; la rupture partielle ou totale de la ligne de suture cutanée sous la forte pression directe du cerveau, qui n'étant pas maintenu par la dure-mère fait aussitôt hernie hors du crâne; d'où la formation soit d'une fistule céphalo-rachidienne, qui devient tôt ou tard la porte d'entrée d'une infection méningée; soit d'une hernie de la substance cérébrale elle-même à travers la plaie cutanée désunie, sous forme d'un champignon fongueux qui se sphacèle et s'infecte.

La simple craniectomie, sans ouverture des méninges, permet d'éviter ces écueils. Une infection opératoire accidentelle, resterait superficielle et serait par suite de peu de gravité. La dure-mère, qui bride solidement le cerveau, ne se laisse distendre que lentement et c'est seulement au bout de dix ou quinze jours que la méningo-encéphalocèle est constituée, sans danger de rupture de la suture. Enfin, pour la même raison, les risques de mort rapide par décompression brusque, s'ils ne sont pas complètement écartés, sont du moins réduits au minimum.

La décompression ainsi obtenue est cependant réelle et durable, ainsi que le montre l'observation que je viens de rapporter. Ses effets sont seulement moins immédiats; comme on l'a vu, la régression des lésions ophtalmoscopiques, quoique très nette dès les premiers jours et sans cesse progressive est bien plus lente que dans les cas de résection cranio-durale. Leur disparition n'a été complète qu'après un mois et demi. De même pour l'amélioration des troubles fonctionnels.

En l'absence de tout signe de localisation la trépanation sera faite de préférence au niveau d'une partie indifférente de l'écorce cérébrale, en évitant particulièrement le voisinage de la zone psycho-motrice dont la lésion accidentelle risquerait de provoquer ultérieurement des troubles hémiplégiques. La région pariétale postérieure au niveau du lobe occipital sera alors le lieu d'élection de la résection cranienne.

1. Babinski, *Stase papillaire guérie par la trépanation cranienne* (Soc. de neurologie de Paris, Février 1901.)

Digitized by Google

Au point de vue de la pathogénie l'observation précédente est une nouvelle preuve en faveur de l'origine purement mécanique de la stase papillaire. On ne peut invoquer contre elle, en faveur de la nature toxi-infectieuse de la névrite, l'évacuation d'une certaine quantité de liquide céphalo-rachidien toxique, puisque la dure-mère n'a pas été ponctionnée. D'ailleurs les causes de l'hydrocéphalie et l'hydrocéphalie elle-même avec l'œdème cérébral persistent toujours, comme en témoigne l'existence de la méningo-encéphalocèle. Un seul facteur a été modifié par la substitution à la paroi osseuse inextensible du crâne d'une paroi souple et dilatable : la tension. Ainsi se trouve confirmée par un nouveau fait la conclusion que j'ai déjà formulée ailleurs : La stase papillaire bilatérale, apparaissant en l'absence de toute cause de compression locale intra-orbitaire, ne doit être considérée que comme un signe d'hypertension intra-cranienne. Elle n'a pas d'autre valeur séméiologique.

M. Abadie. — La communication de M. Dupuy-Dutemps me paraît fort importante car elle marque un progrès nouveau en thérapeutique oculaire. C'est la première fois qu'on nous montre à Paris (je sais que des faits analogues ont été rapportés à l'étranger), une malade atteinte de névrite optique par stase guérie par la trépanation. Nous connaissons tous la gravité de pareilles affections dont la nature est encore fort obscure. Déjà en 1880 j'avais publié dans les *Archives d'ophtalmologie* un travail intitulé « De la névrite optique produite par des néoplasmes intra-craniens qui déterminent la cécité sans entraîner la mort ». Je signalais à cette époque ces cas qui ont été décrits depuis sous le nom de méningites séreuses. Ils débutent par une céphalée violente et opiniâtre, accompagnée parfois de vomissements. Bientôt en pleine éclosion de ces troubles cérébraux, la vision commence à s'affaiblir et l'ophtalmoscope révèle l'apparition d'une double névrite optique avec stase papillaire. Les malades guérissent à la longue soit spontanément, soit sous l'influence d'un traitement dont je parlerai tout à l'heure. Leur santé redevient parfaite, mais ils restent définitivement aveugles.

Nous saurons désormais, après avoir vu la malade de M. Dupuy-Dutemps, qu'au moins dans un certain nombre de ces cas, appartenant à des formes cliniques qui restent encore à bien déterminer, la trépanation pourra donner des guérisons impossibles à obtenir jadis.

J'estime toutefois qu'en présence d'une double névrite optique avec stase on devra avant de recourir à une intervention chirurgicale essayer un traitement mercuriel intensif. Il y a déjà lontemps que j'ai recours à cette pratique et que je prescris les mercuriaux

Digitized by Google

sous forme de frictions ou d'injections, soit seuls, soit associés à l'iodure de potassium et cela alors même qu'on ne trouve chez le sujet atteint ni syphilis acquise ni syphilis ancestrale. Je puis affirmer que parfois j'ai obtenu ainsi la régression de tous les symptômes méningitiques y compris la névrite optique. Je croyais ces faits connus du public médical mais j'ai eu occasion de constater récemment le contraire.

Il n'y a pas longtemps en effet qu'à la Société médicale des hôpitaux, un de ses membres citait comme un fait tout à fait exceptionnel et nouveau la guérison d'une méningite séreuse par le traitement anti-syphilitique. Pour nous, ophtalmologistes, c'est pratique courante.

J'estime donc, je le répète, qu'en présence d'une névrite optique avec stase, on pourra tout d'abord essayer le traitement mercuriel en surveillant attentivement le malade et la façon dont sa vision se comporte; si la névrite continue quand même son évolution, entraînant par cela même la diminution de l'acuité visuelle, il faudra recourir à la trépanation.

Mais où je ne suis plus complètement d'accord avec M. Dupuy-Dutemps c'est lorsqu'il recommande la trépanation simple et que, s'appuyant sur l'influence favorable de cette opération, il arrive à conclure que la névrite optique est toujours et uniquement la conséquence d'une élévation de la tension intra-cranienne. Il suffirait d'après lui d'atténuer faiblement cette hypertension par la craniectomie sans ouverture de la dure-mère pour faire cesser tous ces accidents

La preuve que la cause de la névrite avec stase n'est ni aussi simple, ni aussi unique, c'est qu'un certain nombre guérissent sans trépanation et qu'inversement toutes ne guérissent pas par une opération aussi simple. La trépanation seule sans ouverture de la dure-mère peut être insuffisante, et dans certains cas il faut non seulement l'inciser mais encore ponctionner hardiment le cerveau jusqu'à ce qu'on pénètre dans le ventricule latéral pour évacuer les liquides céphalo-rachidiens qu'il renferme.

Voici à l'appui de ce que j'avance un fait des plus démonstratifs[1] :

« Enfant de 14 ans; souffre depuis sept ans d'otorrhée droite, céphalée, prostration, hyperesthésie et hyperalgésie de tout le corps, stase *papillaire double;* le troisième jour, pouls 52, somnolence, trépanation de la mastoïde : pas de pus, mise à nu du sinus qui n'est pas thrombosé; la dure-mère est tendue, ponction du ventricule latéral, il s'écoule un jet de liquide céphalo-rachi-

1. *La méningite séreuse d'origine otitique* (Presse médicale, 21 juin 1902).

Digitized by Google

dien clair, environ 26 grammes. Amélioration immédiate, le pouls se relève à 80°, le malade reprend ses sens, cinq jours après, récidive, céphalée, vomissements, pouls ralenti, raideur de la nuque, coma; deuxième opération; dure-mère ne bat pas; ponction du lobe temporal, frontal et occipital sans résultat; une ponction ventriculaire donne 40 grammes de liquide clair sous pression. Amélioration, puis quelques jours après, retour des accidents; nouvelle ponction ventriculaire et cette fois guérison définitive. Le malade est revu deux ans après ».

En nous rapportant l'observation de sa malade, M. Dupuy-Dutemps nous a signalé un symptôme particulier à certaines formes de névrite avec stase qui n'a pas encore été signalé, et qui mérite de fixer l'attention, je veux parler de ces obnubilations passagères, de ces pertes momentanées de la vision qui diffèrent de celles qu'on observe chez les glaucomateux, par leur fréquence, leur peu de durée, et leur apparition et disparition très brusques pour ainsi dire instantanées. Ce symptôme, j'ai eu l'occasion de l'observer moi-même cette année chez une de mes malades qui présentait une double névrite avec stase. Bien qu'ayant encore sur un œil une acuité visuelle 2/3 et un champ visuel étendu, elle ne pouvait se conduire seule dans la rue craignant à chaque instant d'être écrasée. Brusquement, pendant une minute ou deux la vision disparaissait complètement, puis revenait normale. Ces attaques de cécité la terrorisaient.

J'ai pu assister à une de ces crises d'obnubilation et constater qu'elles n'étaient pas provoquées par une augmentation de tension intra-oculaire; l'œil ne durcissait pas. La cornée restait transparente, et la pupille au lieu de se dilater comme dans les crises glaucomateuses se *contractait*, les vaisseaux de la papille diminuaient de volume. Il s'agissait donc là de phénomènes vasoconstricteurs et d'ischiémie rétinienne. Chez cette malade un traitement mercuriel intensif, l'iodure de potassium à haute dose n'empêchèrent pas l'évolution progressive de la névrite; je proposai une craniectomie qui fut refusée, la malade retourna en province et j'ai appris depuis qu'elle était définitivement devenue aveugle. Je crois que comme chez la malade de M. Dupuy-Dutemps une craniectomie lui aurait peut-être sauvé la vue.

Dr Darier. — Le cas présenté par M. Dupuy-Dutemps est des plus intéressants, car si l'on ne peut parler de guérison absolue puisqu'un des nerfs optiques était complètement atrophié lors de la craniectomie, il n'en est pas moins vrai qu'en très peu de temps cette opération fit remonter la vision de l'autre œil, des doigts comptés à 4 mètres à une vision égale à 1/5.

Certes, le traitement des névrites de stase ne peut pas être le

Digitized by Google

même dans tous les cas, et il faudra toujours avant de songer à une intervention chirurgicale, faire l'épreuve du traitement mercuriel et ioduré qui n'agit pas seulement sur les néoplasies syphilitiques, mais souvent aussi dans les tubercules. Mais quand cette médication est restée sans effet, nous sommes obligés de chercher mieux.

J'ai essayé une fois de la ponction lombaire, mais des accidents de décompression très alarmants m'ont rébuté. La trépanation peut avoir aussi des conséquences graves. La craniectomie paraît à peu près sans danger et si de nouveaux faits viennent confirmer celui qui vient de nous être rapporté nous devrons savoir gré à M. Dupuy-Dutemps d'avoir ouvert une nouvelle voie à la thérapeutique des névrites de stase.

M. Kœnig. — Dans l'argumentation très documentée de M. Abadie, je relèverai un point qui me paraît essentiel, c'est la distinction qu'il convient de faire entre la *névrite optique* et la *stase papillaire* résultant de la présence de néoplasmes intra-craniens ou de tout autre processus déterminant de l'hypertension (hydropisie ventriculaire) et cette différence s'applique aussi bien à la pathogénie des diverses névrites optiques qu'à leur aspect ophtalmoscopique. Ce sont pour ainsi dire des phlegmasies locales, se développant sur place ou provenant d'une lésion plus ou moins rapprochée; mais le mécanisme que produit ailleurs l'œdème ne se rencontre pas ici. Ces névrites que j'envisage sont des névrites optiques périphériques, névrite rhumatismale, névrite spécifique par méningite circonscrite, névrite rétro-bulbaire, névrite héréditaire etc. Je sais bien que pour la plupart d'entre elles la confusion n'est pas admissible, et ce n'est pas sur ce point que portent mes réflexions, mais je veux parler des névrites optiques de cause même intra-cranienne qui ne constituent pas un stade de la grosse névrite étranglée et où il n'y a pas à proprement parler de stase papillaire.

Tandis que dans l'œdème papillaire les lésions sont toujours bilatérales, dans la névrite optique rhumastismale par exemple, un œil peut être pris isolément et ce n'est souvent que tardivement que l'autre est intéressé. Comme dans toutes les autres névrites phériphériques l'infiltration ne dépasse pas les bords du disque optique ou très peu, la rétine ne participe pas à l'exsudation ; dans la stase papillaire vraie tout se confond, papille et rétine, dans une même masse blanche grisâtre. M. Parinaud a d'ailleurs fait remarquer que dans cette névrite optique des accidents cérébraux sérieux, analogues à ceux que déterminent les tumeurs, peuvent se produire. Même dans ce cas la lésion papillaire reste la même, l'arrêt de circulation ne ne produit pas.

Digitized by Google

Et que se passe-t-il au début de la névrite optique héréditaire? On connaît bien l'aspect ophtalmoscopique du dernier stade de l'affection qui ressemble étrangement à la forme de glaucome chronique sans lésion pupillaire, mais il n'est pas donné souvent de surprendre la lésion à la première période. C'est aussi une vrai névrite avec hyperhémie portant surtout sur les capillaires du disque et peu d'exsudation. Cette dernière particularité seule suffirait à faire le diagnostic différentiel.

Enfin je rappellerai également que les néoplasmes du chiasma en déterminant une compression n'occasionnent pas de stase papillaire. Tout au début il y a bien de la névrite optique avec un peu d'exsudation mais là encore la rétine ne se trouve pas ou peu envahie. C'est presque d'emblée une atrophie. En somme il s'agit peut-être plus tôt d'une question de forme que de fond, et j'ai voulu faire remarquer que certaines lésions des nerfs optiques dénommées névrites optiques étaient tout à fait différentes au point de vue clinique et pathogénique des stases et des œdèmes papillaires.

M. Jocqs. — C'est une vérité banale pour les ophtalmologistes que le traitement mercuriel est souvent efficace pour des affections non syphilitiques. Il n'est pas exagéré de dire que dans 30 p. 100 des cas, où nous employons la médication mercurielle, nous avons affaire à des affections non syphilitiques qui cependant peuvent être améliorées par le traitement. C'est un fait peu connu des médecins qui croient volontiers que le mercure ne guérit que les lésions de nature syphilitique.

M. Péchin. — Nul doute que la craniectomie était indiquée chez la malade présentée par M. Dupuy-Dutemps. La disparition de la céphalée persistante et l'amélioration de l'état général en ont été les principaux bénéfices. Quant à l'amélioration de l'acuité visuelle je crois qu'il y a peut-être quelques réserves à faire, car la stase papillaire a évolué et on constate à présent une double atrophie optique.

La séméiologie de la stase papillaire est très vague; elle ne sert actuellement à préjuger ni de la nature ni du siège de la lésion cérébrale dont le diagnostic se fait surtout par l'étude des troubles de la mobilité et de la sensibilité. Elle est une formelle indication de trépanation et plus tôt cette opération sera pratiquée, plus on aura de chance de s'opposer au processus atrophique des nerfs optiques.

Chez un malade du service de M. Brissaud à l'hôpital Saint-Antoine, jeune homme de 24 ans, considéré comme neurasthénique, la constatation de stase papillaire eut une valeur séméiologique plus importante que de coutume puisqu'elle rectifia un diagnostic qui avait été difficile à porter malgré une étude attentive de tous

Digitized by Google

les autres symptômes. Ici, exceptionnellement, cette étude n'avait pas suffi à faire le diagnostic du siège de la lésion. On fit la trépanation. La stase papillaire persista, le malade continuant à avoir une bonne acuité visuelle, comme auparavant. Le seul résultat obtenu fut la cessation d'une céphalée persistante et qui tourmentait de plus en plus le malade. Quelques semaines après, le malade tombait dans le coma et mourait. On trouva une gomme dans le lobe droit du cervelet.

Il y a environ deux ans, j'observais un malade qui dut la vie à la trépanation. Traité d'abord pour des troubles cérébraux dus à une intoxication d'origine gastro-intestinale, il fut examiné en dernier lieu, alors que la situation était alarmante et qu'une issue fatale était à redouter à brève échéance, par M. Brissaud qui posa nettement le diagnostic de lésion cérébrale. Je constatai une double stase papillaire et le surlendemain M. Broca pratiqua une trépanation. On tomba sur un kyste qui fut vidé. Six semaines plus tard la guérison était parfaite et le malade ne tarda pas à reprendre la direction de son étude de notaire. Je l'ai examiné plusieurs fois depuis et j'ai pu constater qne la stase papillaire avait disparu progressivement et que le fond de l'œil était devenu normal avec vision parfaite.

M. Sulzer. — Si j'ai présenté cette malade à la Société il y a dix mois, c'est que son observation soulève une question intéressante, à savoir : les symptômes nerveux (troubles de la sensibilité générale, troubles oculaires, etc.) dépendent-ils d'une localisation de la neurofibromatose, dont la malade est atteinte sous forme de neurofibromatose cutanée ? C'est de cette question seule que je parlais lorsque je dis que l'autopsie seule pourra la trancher définitivement. Il en est encore ainsi aujourd'hui mais la probabilité de l'existence d'une neurofibromatose centrale a quelque peu augmenté par le fait qu'une nouvelle observation de ce genre vient d'être publiée. Une malade atteinte de neurofibromatose cutanée présente des symptômes nerveux analogues à celle qu'on observe sur la malade que vous avez vue ce soir.

La trépanation est le traitement souverain dans le syndrome de la papille étranglée. S'il est resté sans retentissement autre sur la fonction visuelle que de mettre fin à ses variations périodiques, c'est qu'elle a été faite à un moment ou l'atrophie optique avait déja atteint son état définitif.

M. A. Darier. **Un cas de kératite parenchymateuse à forme sclérosante, probablement de nature tuberculeuse. Action remarquable du jéquiritol sur la cornée leucomateuse et des injections sous-conjonctivales d'Hétol sur celle récemment**

Digitized by Google

atteinte (*Malade présentée à la Société*). — La kératite parenchymateuse est aujourd'hui si bien connue, et dans son étiologie, et dans son évolution, et dans son traitement, qu'il peut paraître bien banal de présenter un cas de kératite de ce genre.

Cependant, si vous voulez bien examiner l'enfant qui est devant nous, vous trouverez que son œil droit est agrandi, comme buphtalmique, la cornée en est absolument opaque, la sclérotique est légèrement hyperémiée (reste d'une application de jéquiritol); mais il y a quatre mois, elle était absolument blanche. L'œil avait à ce moment l'aspect d'une grosse boule de porcelaine sale.

L'œil est malade depuis près de deux ans. Au début de l'affection, l'œil rougissait par moments; il y avait, sans doute, des poussées semblables à celles que nous observons actuellement sur l'œil gauche; les attaques se rapprochèrent de plus en plus et la vue se troubla progressivement. Pour tout traitement, en outre de la médication tonique générale, il ne fut fait que des applications de pommade jaune. La vue fut complètement perdue de cet œil au bout d'un an, et la cornée est restée depuis plus d'un an absolument opaque.

Il y avait à la fois sclérose cornéenne, infiltration et dégénérescence graisseuse qui donnaient à la cornée un aspect jaune sale sans la moindre vascularisation; cornée et sclérotique ne pouvaient être distinguées l'une de l'autre.

Les confrères qui ont vu à ce moment la malade à ma clinique ont été unanimes pour considérer cet œil comme perdu et tout ce que l'on pouvait en espérer c'était de le rendre plus présentable par un tatouage artistique.

Mais étant donné la jeunesse du sujet, la durée non encore trop grande de l'affection (2 ans), étant donné aussi qu'il y avait encore perception lumineuse et qu'en général la kératite parenchymateuse doit guérir, j'instituai à côté du traitement général dont nous allons parler un traitement local qui consista d'abord en massages à la lanoline hydrargyrique alternant avec des instillations de collyres rubéfiants (dionine, essence de girofles, etc.).

Ces moyens ne paraissant produire aucun effet, je me décidai à recourir au jéquiritol. Les premières applications provoquèrent des ophtalmies jéquiritiques violentes avec vascuralisation de la cornée, limitée après la première application à la périphérie de la cornée; puis, lors des jéquirisations subséquentes, le centre même de la cornée se vascularisa, prit cette teinte saumon qu'on observait autrefois dans les kératites parenchymateuses graves, alors qu'on ne savait pas encore les soigner par les injections hydrargyriques.

Bref, après 4 ou 5 applications de jéquiritol, en trois mois, la

Digitized by Google

cornée présenta l'aspect que vous lui voyez aujourd'hui. La transparence s'est accrue au point de laisser voir nettement, par derrière, la teinte bleue de l'iris. Il n'y a plus que deux points où l'on peut voir la teinte jaune de la sclérose graisseuse dont il est parlé plus haut.

La vision est meilleure : cet œil voit passer par la main à 20 centimètres et distingue très nettement toutes les couleurs et même leurs différentes nuances.

Arriverons-nous à un résultat meilleur encore ? Je n'ose l'espérer, car le jéquiritol, malgré des instillations très intensives, ne produit plus actuellement qu'une réaction très faible. Quatre injections sous-conjonctivales de 0,005 d'Hétol faites de ce côté n'ont pas paru avoir une action manifeste sur l'infiltration de la cornée.

Je compte faire à cet œil des injections sous-conjonctivales de tuberculine de Koch et vous faire part ultérieurement du résultat.

L'œil gauche n'est pris que depuis le mois de janvier 1902; on a fait également des applications de pommade jaune pour tout traitement.

Quand je le vis pour la première fois, le 18 juillet 1902, cet œil avait à peu près l'aspect que vous lui voyez aujourd'hui, celui d'un œil atteint de kératite parenchymateuse peu ordinaire répondant un peu à la kératite sclérosante. Quatre points d'infiltration cornéenne à vascularisation interstitielle, venus de la périphérie, s'étendaient jusqu'au niveau de la pupille, comme des nébulosités de moins en moins opaques; même près de son centre, la cornée était assez trouble pour qu'il fût impossible de voir l'iris : à peine pouvait-on se rendre compte si la pupille se dilatait par l'atropine; en tout cas, elle se dilatait difficilement.

La vision de cet œil était alors égale à 1/8, un point de tissu cornéen restant encore transparent au centre. C'est la même vision que vous lui trouverez aujourd'hui, mais elle est tombée il y a deux mois au-dessous d'un 1/100 et l'enfant ne voyait plus à se conduire.

Je posais tout d'abord un pronostic relativement favorable pour l'œil gauche, en voie d'involution, et très réservé pour l'œil droit complètement leucomateux et sans la moindre réaction vasculaire.

Le traitement fut le suivant :

1° Injections intra-veineuses quotidiennes de Cn. Hg.; mais déjà à 0,005 millig., se manifestaient des troubles intestinaux qui nous obligèrent à n'injecter que des doses de 0,003 pendant un mois, sans qu'il fût possible de les augmenter à cause des coliques qui survenaient de suite.

2° Localement : instillations d'atropine à gauche, et sur l'œil

Digitized by Google

leucomateux, massages journaliers à la lanoline hydrargyriques et collyres rubéfiants.

3° Le soir, frictions mercurielles sur le front et les tempes.

4° Régime réconfortant, tonique, etc.

5° De temps à autre, applications de dionine qui, comme chez tous les scrofuleux, a un effet lymphagogue puissant.

Comme il arrive habituellement, les 10 premières injections de Cn. Hg. amenèrent comme une exacerbation de la kératite, puis une amélioration ou plutôt un simple arrêt du processus morbide se produisit.

Après une acalmie d'un mois pendant laquelle j'avais prescrit du cacodylate de soude, il se produisit une poussée plus intense, la vision s'abaissa à 1/50 le 17 septembre. J'augmentai alors la dose des injections intra-veineuses à 1 centigramme tous les jours sans que survinssent les accidents intestinaux observés au début. Est-ce le cacodylate de soude qui faisait mieux tolérer le mercure?

Une amélioration très rapide suivit ce traitement auquel j'avais ajouté, tant à titre de révulsif que pour chercher à éclaircir la cornée droite, des applications de jéquiritol qui amenèrent une ophtalmie intense avec gonflement des paupières et fausses membranes conjonctivales à l'œil droit comme nous l'avons déjà dit.

Une amélioration très notable se produisit : la vision revint de 1/50 à 1/15 le 29 septembre.

Mais après une trentaine d'injections pratiquées ainsi tous les jours sans réaction intestinale, il y eut une saturation hydrargyrique avec salivation stomatite et état fébrile marqué, l'appétit d'abord augmenté, diminua.

Je suspendis alors les injections intraveineuses et prescrivis faute de mieux, de l'I.K. et de l'huile de foie de morue et fis de nouvelles applicationns de jéquiritol à droite.

Une nouvelle poussée de kératite se produisit encore et je voyais le moment où toute la cornée de l'œil gauche allait devenir aussi opaque que celle de l'œil droit, la vision s'abaissa à 1/100, le 3 octobre la malade ne pouvait plus se conduire seule.

Ne sachant plus à quel saint se vouer, n'osant pas faire appel à la tuberculine, ni introduire de l'iodoforme dans la chambre antérieure du seul œil qui restait avec un peu de vision, je pensai à pratiquer des injections sous-conjonctivales d'acide cinnamilique ou plutôt de cinnamate de soude ou Hétol dont l'action sur la tuberculose générale et locale a été mise en relief dans ces dernières années.

Je pratiquai une quinzaine d'injections de 0,002 à 0,007 d'Hétol, onze sur l'œil gauche et quatre sur l'œil droit.

Est-ce ce traitement local succédant au traitement général dont

Digitized by Google

nous venons de parler, est-ce la simple évolution spontanée du processus morbide? Ce qu'il nous importe de savoir c'est que la maladie de cet œil paraît depuis ce jour, 29 octobre, V = 1/8, entrer en régression alors que le premier œil qui n'a pas été soigné paraît actuellement complètement perdu.

Ce qui m'a surpris dans ces injections d'Hétol c'est qu'elles n'entraînent aucune réaction inflammatoire, une fois la douleur de la piqure passée et encore cette douleur peut être rendue nulle si l'on a soin d'ajouter un peu de cocaïne à la solution d'Hétol (l'Acoïne est précipitée par l'Hétol).

Au lieu d'éprouver de la douleur après la piqure, le malade éprouverait plutôt un soulagement si son œil droit était douloureux auparavant; mais nous reviendrons ultérieurement sur ces faits intéressants.

Il est évident que dans le cas ci-dessus le diagnostic de tuberculose n'est qu'une présomption, autorisée, il est vrai, par l'absence de tout signe hérédo-spécifique et par l'évolution toute particulière de la kératite.

Comme antécédents familiaux rien chez les parents ni les grands-parents.

Sur huit enfants, sept sont vivants; une sœur de notre malade est morte à l'âge de 16 ans de tuberculose ganglionnaire avec tumeur blanche du genou.

Vous voyez que l'aspect général de cette jeune fille, âgée de 13 ans, est celui d'une scrofuleuse sans que l'on puisse rien dire de plus. Depuis cinq mois qu'elle est en traitement à Paris, elle a grandi, engraissé; elle se porte mieux, ce qui a son importance au point de vue de l'évolution de processus morbide. Il y a trois ans, elle eut une fièvre typhoïde.

Je tenais à vous montrer cette malade aussi intéressante au point de vue de l'évolution de la maladie dans les deux yeux qu'au point de vue de l'action des différentes thérapeutiques mises en œuvre.

Prochainement, je vous montrerai ce que sont devenues ces deux cornées.

M. Valude. — Au point de vue étiologique, je ne crois pas nécessaire ici d'invoquer la tuberculose. J'ai observé quelques-uns de ces cas très graves de kératite interstitielle, avec tendance fatale à la sclérose et à l'atrophie de la cornée. Dans l'un deux qui présentait exactement la physionomie de celui de M. Darier, la syphilis héréditaire était manifeste et reconnue.

Au point de vue du traitement, je saisis cette occasion de dire combien je suis sceptique à l'endroit du résultat de nos efforts thérapeutiques dans la kératite interstitielle. Quand on a lutté avec l'atropine et les applications chaudes contre certains accidents lo-

Digitized by Google

caux et les tendances à l'iritis, on a fait à peu près tout le possible. Le reste, et en particulier le traitement mercuriel a, je crois, peu d'efficacité.

Combien en ai-je vu de kératites interstitielles non traitées par le mercure et qui guérissaient si vite qu'on les aurait citées comme des exemples magnifiques de l'efficacité du traitement si l'on en avait employé un !

Mais j'ai vu mieux encore. Cette année, au mois de juillet, j'ai donné mes soins à une petite fille de 7 ans atteinte de kératite interstitielle au début et qui était soignée depuis plus d'un an par des injections mercurielles pour une syphilis héréditaire très évidente et à manifestations multiples et graves. La kératite commence à évoluer malgré les injections et je fais cesser celles-ci à la fin d'août. A partir de ce moment, où aucun traitement général ne fut institué, les phénomènes locaux oculaires évoluèrent rapidement vers la guérison, qui est presque complète aujourd'hui.

M. Abadie. — M. Valude à propos de la malade présentée par M. Darier vient de nous dire et de chercher à nous prouver que le traitement mercuriel par les injections sous-cutanées ou intra-veineuses de cyanure d'hydrargyre n'avait pas grande importance dans la kératite parenchymateuse et que souvent la simple expectation donnait d'aussi bons résultats. A cela je répondrai qu'il y a actuellement seize ou dix-sept ans que j'ai été le promoteur du traitement des kératites parenchymateuses graves par les injections mercurielles et si j'ai préconisé ce traitement c'est précisément parce qu'auparavant j'avais vu pendant quinze ans de pratique, soit dans ma clientèle, soit dans celle de mes confrères bien des cas se terminer par la sclérose définitive des cornées et la cécité. Or, je dois dire que depuis que j'emploie cette méthode de traitement, qui a été, je crois du reste, universellement adoptée, je n'ai plus eu de désastre à déplorer.

Il est toutefois des malades, je le reconnais, chez lesquels il ne faut pas vouloir s'acharner quand même à obtenir la guérison par les injections mercurielles. Il peut arriver qu'elles finissent par être mal supportées et paraître même influencer défavorablement la marche de la maladie.

Il faut alors savoir s'abstenir et dans ces cas plutôt rares et exceptionnels, je remplace les injections mercurielles par la solution iodo-iodurée de Durante, administrée soit par la bouche soit en injections sous-cutanées ou intra-veineuses. Cette substitution d'une médication à l'autre donne parfois des résultats surprenants.

M. Péchin. — S'il s'agit comme le pense M. Darier d'une kératite tuberculeuse, c'est une forme anormale qui rappelle plutôt l'hérédo-syphilis. Mais il faut reconnaître que chez cette jeune fille

Digitized by Google

M. Darier n'a pu relever aucune trace spécifique. Les antécédents héréditaires sont également négatifs. N'y aurait-il pas lieu de penser à une infection du tractus uvéal d'origine éberthienne avec kératite consécutive puisque les accidents oculaires ont été précédés d'une fièvre typhoïde?

M. Chevallereau. — Je n'ai vu le petit malade de M. Darier qu'en passant tout à l'heure, mais j'ai été frappé de ce fait que les opacités de la cornée gauche ont la forme de segments de cercle assez réguliers dont le centre serait placé sur la limbe. Je crois donc que cela ne rappelle en rien la kératite interstitielle diffuse hérédo-spécifique, mais bien plutôt la kératite sclérosante consécutive à le sclérite.

M. V. Morax. **Autoplastie à lambeaux sans pédicules** (*Présentation d'une malade*). — La malade que je vous présente est un exemple de ce que peuvent donner les greffes de lambeaux non pédiculés. Les résultats en sont toujours excellents à la condition de prendre quelques précautions sur lesquelles j'insisterai tout à l'heure.

Dans les opérations de blépharoplastie je donne la préférence à ce procédé dont j'avais vu à la clinique du Dr Parinaud des résultats parfaits.

Dans le cas particulier il s'agissait chez Mme V., âgée de 40 ans, d'un épithélioma de la commissure interne formant une ulcération en gouttière s'étendant à près d'un centimètre au dedans des points lacrymaux. L'ulcération était sèche, entourée d'un rebord croûteux et malgré des cautérisations répétées à Saint-Louis, elle avait une tendance extensive assez lente il est vrai. Je proposai, en l'absence de toute invasion ganglionnaire, l'extirpation complète du néoplasme avec autoplastie à l'aide d'un lambeau emprunté à la face interne du bras gauche. L'opération a été pratiquée il y a deux mois et demi, le 18 septembre 1902.

La tumeur est circonscrite par une incision profonde qui se trouve partout en dehors des limites de l'épithélioma, les paupières sont sectionnées verticalement en dehors des points lacrymaux, et il ne reste plus qu'à détacher aux ciseaux le lambeau cutané. L'hémorragie est facilement arrêtée et l'on détache de la face interne du bras un vaste lambeau ayant deux fois l'étendue de la surface dénudée. Quelques points de suture aux paupières et à la peau de la base du nez assurent la fixité du lambeau; pansement aseptique. Au cinquième jour on retire les crins de Florence et le huitième jour la malade quitte le service.

Deux mois après, lorsque le lambeau a été réduit au volume qu'il conservera, j'ai pratiqué une incision médiane de la greffe

Digitized by Google

pour continuer la fente palpébrale et compléter l'effet cosmétique de la greffe. La différence de couleur de la greffe ira en s'atténuant de plus en plus de telle sorte qu'à ce point de vue aussi le résultat puisse être considéré comme satisfaisant.

Vous pouvez voir sur les préparations histologiques que je vous ai apportées qu'il s'agissait bien d'un épithélioma de surface à point de départ cutané et vous jugerez exactement de l'étendue de la tumeur puisque la coupe comprend toute la longueur du lambeau enlevé.

Je sais que certains confrères n'ont eu que des déboires avec les greffes à lambeaux non pédiculés. Cela tient je crois à deux raisons.

La première et de beaucoup la plus importante c'est que l'asepsie la plus complète est nécessaire si l'on veut obtenir de bons résultats. Le lambeau greffé se défend moins contre l'infection qu'un lambeau pédiculé ou qu'une même surface de tissu cutané en place, aussi si l'asepsie instrumentale et manuelle n'est pas rigoureuse on verra le lambeau se sphacéler sur l'influence d'une infection légère et d'une irrigation nutritive insuffisante.

En général, on se contente à tort à mon avis d'une propreté ophtalmologique, c'est une propreté chirurgicale qui est indispensable.

La seconde cause réside dans l'hémostase. Si l'hémostase n'est pas parfaite, si sur le lambeau se produit un coagulum volumineux, la greffe sera fort compromise. Pour faire l'hémostase on pourra se servir du procédé de Carnot à la gélatine (en n'employant que de la gélatine stérilisée à l'autoclave, tous les échantillons de gélatine du commerce renfermant des spores tétaniques). Il suffit cependant de placer quelques petites pinces à forcipressure et à appliquer un pansement sec sur la plaie pendant que l'on dissèque le lambeau cutané destiné à la greffe. Le temps nécessaire à cette dissection suffit en général pour que l'hémostase en nappe soit arrêtée. — Avec une asepsie à la Terrier et une bonne hémostase la greffe de lambeaux cutanés sans pédicule, même si ces lambeaux sont étendus, constitue le procédé le plus commode, le plus sûr et le plus élégant auquel on puisse avoir recours.

M. Valude. — La greffe cutanée présentée ici par M. Morax est aussi bien réussie qu'il est possible; toutefois comme il s'agit de l'ablation d'un cancroïde et non d'une opération plastique pour une rétraction cicatricielle, je ne crois pas qu'elle fût nécessaire.

Il y a une quinzaine d'années, j'ai publié sous l'instigation de mon maître Verneuil l'observation d'une femme à laquelle un cancroïde étendu à toute la surface de la paupière inférieure avait été enlevé sans réparation autoplastique immédiate. La cicatrisa-

Digitized by Google

tion s'était faite à plat dans des conditions parfaites et la paupière avait gardé son étendue et sa mobilité.

Mon maître Verneuil m'a communiqué son goût pour ces *restaurations secondaires* qui donnent des résultats parfaits dans les cancroïdes des paupières et particulièrement dans ceux de l'angle interne, si étendus qu'ils soient en surface et en profondeur.

On laisse la plaie d'exérèse se cicatriser à plat, en prenant soin seulement de réunir temporairement les bords palpébraux ou les coins, si l'angle tout entier de peau est enlevé pour empêcher les paupières de se désunir. Il est curieux de voir comme la peau des régions du voisinage se prête à la cicatrisation, de façon que rien ou presque rien ne reste visible à l'opération.

L'opération faite par M. Morax est un magnifique résultat et cependant je crois pouvoir affirmer que la cicatrisation abandonnée à elle-même à aussi une cicatrice moins visible encore.

J'ai opéré autrefois un homme âgé, d'un très large et très profond cancroïde de l'angle interne, la plaie d'exérèse atteignait la dimension d'une pièce de cinq francs en largeur, après quelques années, je reconnaissais à peine de l'autre, le côté opéré.

M. A. Terson. — Dans bien des cas, l'autoplastie par greffe peut donner de beaux résultats, comme dans le cas de M. Morax. Mais elle ne réussit pas toujours bien dans l'angle interne et donne d'ailleurs une tache blanche disgracieuse. L'autoplastie à pédicule frontal forme un lambeau gibbeux et difforme qui comble un creux naturel. Enfin il m'est arrivé plusieurs fois de supprimer, comme M. Valude, toute autoplastie, même par glissement et d'obtenir un excellent résultat esthétique. On pourra quelquefois penser aussi à l'autoplastie que j'ai appelée *palpébro-palpébrale* à pédicule horizontal nasal et à lambeau pris sous le sourcil, comme Panas et Dupuy-Dutemps l'ont faite avec pédicule externe dans certains cas d'ectropion sténodermique. Il y a alors la couleur, la souplesse convenable unie aux avantages de l'autoplastie pédiculée

M. Chevallereau. — Je crois comme M. Valude qu'après l'ablation d'un épithélioma de l'angle interne des paupières la réparation se fait d'elle-même mieux que ne pourrait le faire le chirurgien, mais ici ce n'est pas la question. M. Morax nous a je crois présenté un malade pour nous montrer les résultats d'une autoplastie par lambeau non pédiculé; nous pensions en général que ces lambeaux transplantés ne donnaient que des résultats passagers et qu'ils finissaient par s'atrophier peu à peu. Or ici ce résultat, qui ne date il est vrai, que de deux mois, est tout à fait remarquable.

M. Morax. — Je sais que l'on peut demander beaucoup aux paupières et que la greffe n'est pas toujours indispensable dans

Digitized by Google

ces cancroïdes de l'angle interne. Ici le néoplasme atteignait la peau adhérente de la base du nez et c'est parce que je voulais faire une ablation très complète que j'ai cru devoir réparer cette large brèche par un lambeau dont la couleur se confondra bientôt avec celle de la peau du voisinage. Ce n'est d'ailleurs qu'à titre d'exemple que je vous montre cette malade, exemple de ce que l'on peut demander à la greffe à lambeaux sans pédicule. Je ne pratique plus guère que ce procédé de greffe dans les autoplasties palpébrales et je répondrai à M. Kalt que ce n'est pas un succès isolé que j'ai eu mais des succès constants dont le seul secret réside dans une asepsie minutieuse.

M. A. Terson. — Présente une femme âgée de 71 ans et atteinte depuis plus de six mois d'une ulcération de la conjonctive tarsienne avec tuméfaction du tarse paraissant intéresser les glandes de Meibomius. Cette ulcération, circulaire, térébrante, s'accroît avec une extrême lenteur, il n'existe qu'un seul ganglion pris, au devant du masséter. Il s'agit soit d'un épithélio-adénome ulcéré des glandes de Meibomius (faux chalazion) soit d'une tuberculose conjonctivale. La syphilis semble moins probable. La malade ne présente d'ailleurs aucun signe de syphilis ou de tuberculose. Des biopsies doivent être faites pour préciser la nature de cette ulcération d'aspect très exceptionnel.

M. Sulzer. *Rapport sur un travail de M. Landolt présenté à la Société à l'appui de sa candidature à une place de membre titulaire et intitulé :* **L'intervention chirurgicale dans la paralysie des muscles oculaires.** — Le but du travail de M. Landolt est de montrer l'avantage qu'il y a de substituer à la ténotomie de l'antagoniste du muscle amoindri l'avancement de ce dernier. « Il va de soi, dit M. Landolt, qu'il ne saurait être question d'intervention chirurgicale dans la paralysie d'un muscle oculaire que dans le cas où le traitement étiologique est resté sans résultat et qu'on ne peut plus compter sur une guérison spontanée... Le problème qui se pose alors aux chirurgiens est celui-ci : remédier au moyen d'une opération, à l'affaiblissement (parésie) ou à la perte complète (paralysie) de l'action d'un muscle oculaire, ou plutôt aux inconvénients qui en résultent pour le malade, diplopie, fausse projection, lorsque la vision binoculaire existe, et, du moins, à la déviation de l'œil lorsqu'elle fait défaut. »

Après avoir ainsi délimité nettement le sujet de son travail, l'auteur énumère les raisons théoriques qui militent en faveur de l'avancement musculaire : le reculement diminue la motilité de l'œil, l'avancement l'augmente. Cette circonstance est d'une

Digitized by Google

importance particulière quand la ténotomie a pour objet l'un des muscles droits internes, car, dans ce cas, elle diminue la convergence « fonction indispensable au travail binoculaire ».

L'effet de l'avancement musculaire peut être renforcé par un raccourcissement, c'est-à-dire par la résection d'un morceau plus ou moins long de l'extrémité du muscle. « Nous avons peut-être été le premier, dit à ce sujet M. Landolt, à pratiquer la résection d'un morceau du corps du muscle, sans toucher à son insertion sur le globe. Les deux surfaces de section étaient, bien entendu, réunies par une suture. Le muscle subissait alors un raccourcissement sans avancement. Les résultats de ce procédé, sans être mauvais, étaient généralement insuffisants. Aussi nous semblait-il que l'avancement de l'insertion du muscle était, en tous les cas, l'opération à préconiser, et que, si une résection s'imposait, il était préférable de la pratiquer à l'extrémité tendineuse du muscle plutôt que de sacrifier une partie de sa substance contractile. »

« Les confrères connaissent déjà, par mes publications, mon procédé d'avancement musculaire[1], plusieurs d'entre vous m'ont même fait l'honneur de venir le voir à ma clinique. Je n'ai donc pas besoin d'y revenir. Je vous demanderai seulement la permission de vous soumettre la description de quelques cas typiques, bien faits pour mettre en évidence l'action bienfaisante de l'avancement musculaire dans la paralysie des muscles de l'œil. »

Le travail de M. Landolt contient six observations personnelles et inédites d'interventions chirurgicales faites dans des cas de parésie ou de paralysie des muscles de l'œil. Nous y trouvons trois parésies du muscle droit externe gauche ou droit, une paralysie double de la sixième paire, une parésie du moteur oculaire comme une parésie isolée du droit supérieur. L'auteur cite, en outre, deux observations personnelles de paralysie du grand oblique publiées par M. Stanculéanu dans les *Archives d'ophtalmologie*. Dans ces deux derniers cas, c'est l'avancement du muscle droit inférieur qui a donné le résultat désiré.

L'analyse de ces observations montre que l'avancement musculaire augmente sans exception l'excursion des mouvements latéraux et l'amplitude de la convergence, ainsi que l'étendue du champ de la vision binoculaire; il remédie également à la fausse projection. Quelques détails méritent d'être plus particulièrement retenus à ce sujet. Un des malades atteint de parésie du droit externe de l'œil gauche produisant un strabisme convergent avec diplopie homonyme de 8° présente les phénomènes suivants : au

1. *Technique de l'avancement musculaire*, Archives d'Opht., 1901, XXI, p. 369.

Digitized by Google

lieu de « projeter » ou supposer à *gauche*, c'est-à-dire du côté de son muscle *parésié*, les objets qu'il fixait avec l'œil *gauche* seul, le malade s'orientait assez bien avec cet œil, et c'est l'œil *sain*, le *droit*, qui les localisait mal, en les reportant à *droite* quand il fixait seul. Ce phénomène, assez rare, mais connu cependant, s'explique par le fait que l'œil parétique possédait une acuité visuelle supérieure à l'autre qui n'en avait que 0,7. Or, lorsque sous l'influence de la parésie, le malade ne pouvait plus fixer avec ses deux yeux simultanément, il se servait de préférence de l'œil dont la vision était la meilleure, quoique ce fut justement l'œil frappé de parésie. Il apprit ainsi à s'orienter justement avec cet œil, et la fausse projection passait pour ainsi dire sur l'œil sain.

« Après l'opération, la projection redevint normale aux deux yeux, que le malade fixât isolément avec l'œil gauche ou avec l'œil droit, il localisait parfaitement le point fixé. »

Mentionnons, pour finir, des observations que M. Landolt enregistre, les excursions des yeux dans les méridiens vertical et horizontal par des diagrammes aussi simples qu'utiles, qu'il a été le premier à imaginer, et que vous connaissez tous.

Au sujet de la technique opératoire, nous dirons que la résection musculaire doit être proportionnée à la gravité de la parésie.

Les observations du travail de M. Landolt justifient complètement ses conclusions qui sont les suivantes :

« De cette façon, on peut obtenir un champ d'excursion et de fusion binoculaire parfait, et, chose de la plus haute importance, une amplitude de convergence excellente ou au moins suffisante dans les cas de paralysie de la VIe paire.

« Lorsque la paralysie est complète, le rétablissement de l'excursion de l'œil dans le domaine du muscle affecté n'est, bien entendu, pas possible; la fusion ne saurait s'acquérir que dans le regard droit, en avant et du côté opposé au muscle paralysé. Quand le regard se porte dans la sphère d'action du muscle paralysé, la diplopie reparaît nécessairement, mais elle est peu gênante, attendu que le malade peut l'éviter par la rotation de la tête; et au moins ne crée-t-on pas, par-dessus le marché, encore une diplopie, dans le sens opposé, comme on ne manque pas de le faire lorsqu'on essaye de corriger ces strabismes paralytiques au moyen de la ténotomie, combinée ou non avec l'avancement.

« Lorsque l'avancement et la résection énergiques d'un droit latéral paralysé ne suffisent pas, j'aurai recours à l'avancement du muscle homonyme sur l'autre œil plutôt qu'au reculement de son antagoniste.

« La ténotomie, et encore une ténotomie des plus modérées,

Digitized by Google

c'est-à-dire sous-conjonctivale et ne détachant pas le muscle de son entourage, peut être admissible dans des cas de paralysie complète de date ancienne où l'antagoniste a subi des altérations de structure qui empêchent son relâchement, et là où la vision binoculaire fait défaut par suite de la cécité de l'un des yeux. »

Messieurs,

Je n'ai pas à vous dire qui est M. Landolt. Vous connaissez tous la position scientifique et professionnelle qu'il occupe. Nous sommes, je le crois, unanimes dans le sentiment que la société n'aura qu'à se féliciter de le compter parmi le nombre de ses membres titulaires.

M. Maurice Dupont. **Excitateur de la pupille pour la recherche du réflexe lumineux.** — J'ai l'honneur de présenter à la Société d'ophtalmologie un appareil destiné à la recherche du réflexe lumineux.

Étant donnée l'importance du signe d'Argyll-Robertson pour le diagnostic précoce du tabes et de la paralysie générale, il m'a paru intéressant de combiner un appareil et une technique qui permettent au clinicien de faire cette recherche *ex tempore*, au lit du malade, et en plein jour, sans avoir recours au miroir et au cabinet noir.

Le procédé consiste à rechercher le *réflexe consensuel*. L'appareil se compose d'une œillère qui s'adapte sur un œil en guise

de chambre noire; au fond de cette œillère, se trouve une lampe à incandescence minuscule actionnée par une pile contenue dans le corps même de l'appareil. Un contact placé sous le doigt ferme le circuit en déterminant un éclair brusque qui provoquera le réflexe de la pupille.

La technique consiste, l'œillère étant placée sur un œil, à faire accommoder le malade au loin au moyen de l'œil libre; la position qui me paraît la plus favorable à l'examen est celle du malade assis, la tête inclinée en arrière, alors que l'opérateur, debout, placé derrière le malade, adapte sur un œil l'œillère, et

Digitized by Google

observe la pupille opposée; dans cette position, l'œil libre doit accommoder au plafond. Dès que l'on ferme le circuit, la pupille se contracte.

On a fait à cet appareil une critique d'autant plus grave qu'elle émane d'un ophtalmologiste des plus distingués, et cette critique m'a déterminé à faire appel à la Société d'ophtalmologie pour juger la question. On a reproché à cet appareil de provoquer l'accommodation de la part de l'œil enfermé dans l'œillère au moment où l'éclair apparaît. Or, dès le début de mes recherches, j'ai spécifié qu'il était indispensable de faire accommoder *au loin* l'œil libre, et, dans ces conditions, je soutiens qu'il est antiphysiologique d'admettre qu'un œil puisse accommoder sur la lampe alors que l'œil libre accommode au plafond, sans compter que l'œil ne voit pas la lampe, mais qu'il est plutôt ébloui. Si l'accommodation devait se faire dans ces conditions, elle se ferait aussi avec le miroir.

Dans la première leçon de cette année du cours de clinique des maladies mentales, leçon magistrale consacrée à l'étude du *réflexe lumineux*, M. le prof. Joffroy enseigne et décrit en détail un procédé irréprochable pour la recherche du réflexe lumineux. M. Joffroy recherche le réflexe lumineux avec le miroir pendant que le malade déchiffre des lettres présentées à distance : si le malade accommode au loin sur le tableau, il est évident qu'il ne peut pas accommoder en même temps sur le miroir. Eh bien, pour comparer deux procédés, il me paraît équitable de les expérimenter dans les mêmes conditions *favorables*. Or, si je place à distance des lettres renversées que l'œil *libre* devra chercher à déchiffrer au moment où l'œillère s'illumine, il n'est pas douteux que le résultat sera aussi satisfaisant qu'avec le miroir. Et, loin d'être inférieur au miroir, le procédé que je propose aura l'avantage de pouvoir être utilisé en plein jour sur des aliénés indociles, si bien que le réflexe lumineux pourra être recherché chez des agités qui résisteraient dans l'obscurité; de plus, le rayon projeté sur la pupille est dirigé beaucoup plus sûrement par l'adaptation de l'œillère sur l'œil.

Ce procédé donne un renseignement que ne donne pas le miroir. C'est un fait intéressant que l'éclair se produit instantané, puis phénomène ultérieur apparaît à son tour la contraction de la pupille du côté opposé. Bien que l'arc réflexe soit très court il n'y a donc pas *synchronisme* entre l'excitation lumineuse et le réflexe pupillaire. Ce retard absolument normal s'accuse d'une façon appréciable à l'état pathologique et m'a paru un symptôme précurseur du signe d'Argyll-Robertson. L'étude de ce retard ou « *temps perdu* », peut être faite au moyen d'un autre appareil.

Digitized by Google

mais je tiens à signaler qu'à l'aide même de ce simple *excitateur de la pupille* on obtient la notion réelle d'un retard entre l'excitation et l'apparition du réflexe et que par l'habitude l'opérateur peut donner à l'importance de ce retard une valeur pronostique au point de vue de l'apparition ultérieure et prochaine du signe d'Argyll.

Le même procédé donne un autre résultat important. Si on vient à fermer le circuit d'une façon brusque pour obtenir un éclair d'une durée aussi courte que possible que j'ai mesurée égale à 1/20 de seconde, on constate que à l'état normal cette excitation lumineuse d'une durée presque inappréciable suffit pour provoquer le réflexe; mais à l'état pathologique lorsqu'il existe de la paresse de la pupille il faut prolonger quelquefois pendant 3/4 de seconde l'excitation lumineuse pour arriver à provoquer une contraction de la pupille. Le miroir ne donne pas ce renseignement.

L'examen successif de chaque pupille permet de constater que souvent la perte du réflexe lumineux, s'observe d'un côté avant de se localiser sur les deux pupilles. Il faut noter que le signe d'Argyll ne doit être regardé comme vrai que lorsque la pupille résiste devant un foyer perçant comme celui que donne cet appareil, sinon il ne saurait y avoir que paresse de la pupille et faux signe d'Argyll.

En résumé si on veut bien examiner ce procédé d'une façon *impartiale* et en se mettant dans les conditions voulues, ce procédé restera une méthode de choix pour la neuro-pathologie, non seulement comme moyen pratique mais au point de vue des renseignements pronostics qu'il est susceptible de fournir, tout en permettant au clinicien de rechercher aisément un signe souvent négligé ou méconnu.

A. Darier. **Un nouveau mydriatique, le bromure de méthyl-atropine pouvant remplacer à la fois l'homatropine et l'euphtalmine.** — *Communication faite à la dernière séance.* L'atropine, qui a joué un si grand rôle en thérapeutique oculaire, voit de toutes parts naître autour d'elle des rivaux puissants qui cherchent à la détrôner ou tout au moins à lui enlever une partie de ses magnifiques prérogatives.

Le premier mydriatique a été la belladone.

Nous connaissons l'atropine depuis 1833 et Donders en a étudié à fond et les propriétés mydriatiques et l'action sur l'accommodation. Pour lui, une seule goutte d'une solution à 1/120 est suffisante pour produire tout l'effet désiré. De Graefe arrivait en même temps aux mêmes résultats.

Digitized by Google

L'effet de l'atropine se fait sentir déjà quinze minutes après l'instillation, mais la mydriase n'est complète qu'en vingt-cinq minutes et l'accommodation n'est absolument paralysée qu'au bout d'une heure et demie. Cette paralysie absolue dure quarante-huit heures. Alors la mydriase commence bientôt à décroître, mais plus lentement que la paralysie de l'accommodation et ce n'est guère que du huitième au douzième jour que l'action de l'atropine s'éteint complètement. Il va sans dire que, suivant les sujets, l'effet de l'atropine est plus ou moins intense ou durable.

Toutes les fois que nous avons besoin de maintenir la pupille largement dilatée pour un laps de temps prolongé, toutes les fois que nous voulons obtenir un repos absolu de l'accommodation, nous prescrivons toujours l'atropine en instillations répétées avec une solution à 0,5 p. 100. C'est l'alcaloïde le plus fidèle et le plus maniable que nous ayons eu jusqu'à ces dernières années.

Dans certains cas, cependant, l'atropine s'est montrée moins active que le bromhydrate et surtout que l'iodhydrate de scopolamine. Ce dernier alcaloïde, à la dose de 0,25 p. 100, se serait montré plus actif que l'atropine à doses deux fois plus élevées.

Nous savons aussi que pour augmenter l'action des mydriatiques et des myotiques, nous avons la cocaïne qui, par son pouvoir anesthésique et son action sur la musculature irienne, augmente la mydriase. La dionine, comme analgésique et comme lymphagogue puissant, permet dans certains cas d'amener la rupture de synéchies que l'atropine ou la scopolamine n'avaient pu provoquer.

Nous sommes donc relativement bien armés qnand il s'agit de produire à la fois une paralysie complète de l'accommodation et une mydriase maximale et prolongée dans l'iritis, l'iridocyclite et dans les spasmes de l'accommodation.

Mais il n'est pas toujours nécessaire d'obtenir une action si puissante et surtout de si longue durée. Il peut être utile, dans le but de déterminer exactement la réfraction statistique de l'œil, de paralyser momentanément l'accommodation, sans provoquer chez le sujet à examiner une suppression aussi prolongée du pouvoir accommodatif qui, avec l'atropine, peut durer de huit à dix jours.

L'homatropine rend déjà les plus grands services dans ces cas; mais, outre que son action n'est pas toujours constante et se trouve parfois insuffisante, elle est d'un prix excessivement élevé. Mais c'est déjà un bien beau résultat que d'être arrivé à pouvoir provoquer la mydriase et la paralysie de l'accommodation pour un temps qui ne dépasse pas vingt-quatre heures.

Digitized by Google

Or, le 9 octobre dernier, L. Vaubel[1] vient de présenter un nouveau sel d'atropine qui aurait une action moins prolongée et moins intense que le sulfate ordinairement employé.

C'est un bromhydrate de méthyl-atropine dont voici la formule : $C^{18} H^{26} NO^{3} Br$. et qui cristallise en lamelles blanches, solubles dans l'eau. Sa toxicité est bien moindre que celle du sulfate d'atropine et ses propriétés sont les mêmes, mais à un degré moins marqué.

Vaubel a fait l'essai de ce nouveau mydriatique chez six malades. Deux gouttes d'une solution à 1 p. 100 amenèrent une prompte mydriase au maximum.

Chez deux autres malades il instilla comparativement du sulfate d'atropine 1 p. 100 et du bromhydrate de méthyl-atropine au même taux dans l'un et l'autre œil, deux gouttes.

La mydriase maximale produite par le nouveau sel avait disparu (verschwand) au bout de quatre heures (?) tandis que, de l'autre côté, elle persistait encore après trois jours avec paralysie de l'accommodation.

C'est tout ce que cet auteur peut nous dire pour le moment.

Ces données sont certes encore bien peu précises, mais elles n'en sont pas moins intéressantes, aussi ai-je mis sur le champ ce nouvel agent en expérience, et sans pouvoir confirmer en tous points les assertions de Vaubel, je puis dire d'ores et déjà que le bromhydrate de méthyl-atropine est un mydriatique moins actif que l'atropine ordinaire et que son action est de beaucoup plus courte durée.

Vingt-quatre heures après instillation de deux gouttes à 2 p. 100 la mydriase est encore assez marquée, elle est même encore appréciable après quarante-huit heures, mais la paralysie de l'accommodation dure beaucoup moins longtemps.

La dilatation pupillaire n'est pas plus prompte à se produire qu'avec le sulfate d'atropine.

Une seule goutte de solution instillée dans mon œil gauche ($90^{\circ} - 0.75^{\circ} - 1.5$, $V = 1$) n'amena une dilatation à peu près complète de la pupille, 0,007, qu'en cinquante-cinq minutes; le maximum 0,0085 ne fut même atteint qu'après soixante-dix minutes; quant à l'accommodation, elle ne fut en rien gênée; même deux et trois heures après l'instillation, le punctum proximum était tout au plus reculé de cinq centimètres. Aucune gêne ne vint entraver mes travaux d'écriture et de lecture.

Il est probable que deux gouttes de la solution 1 p. 100 eussent amené une paralysie plus complète de l'accommodation, comme

1. *Wochenschrift für Ther. und Hyg. des Auges*, 9 octobre 1902.

Digitized by Google

ce fut le cas pour plusieurs autres personnes auxquelles les deux gouttes furent instillées à la fois. Dans ces cas, la mydriase fut aussi plus rapide (trente-cinq à quarante minutes). En une heure, l'accommodation était annihilée et des verres + 4 D étaient nécessaires pour la lecture.

Dans un autre cas, deux gouttes amenèrent la mydriase en trente-cinq minutes (0,007 m.) qui fut portée à 0,0085 après instillation d'une goutte de cocaïne chez un emmétrope.

Je répétai ainsi les expériences sur plusieurs sujets et j'arrivai aux résultats suivants :

Deux gouttes de solution à 1 p. 100 provoquent chez l'emmétrope une dilatation pupillaire maximale de trente à quarante-cinq minutes; cette dilatation peut encore être augmentée par une goutte de cocaïne, comme c'est le cas pour tous les mydriatiques. Cette dilatation pupillaire maximale dure une douzaine d'heures, puis elle commence à décroître, mais très lentement; après vingt-quatre heures, il n'y a plus qu'une dilatation de 0,004 à 0,005, mais ce n'est qu'au bout de quarante-huit heures que la pupille revient à son état normal. Mais il y a de grandes variations suivant les sujets, comme c'est le cas pour les autres mydriatiques et pour les myotiques.

Chose remarquable et qui présente un intérêt clinique important, c'est qu'à tout instant on peut, au moyen de l'éserine, réduire ou neutraliser promptement la dilatation pupillaire produite par les doses sus-indiquées de M.-Br.-Atropine. Or, nous savons tous que ce n'est pas le cas quand on a instillé du sulfate d'atropine.

L'accommodation se trouve paralysée une heure environ après l'instillation de deux gouttes de méthyl-atropine, mais cette paralysie est relativement de peu de durée et, en général, le lendemain il n'y paraît plus rien, à part cependant le léger degré de dilatation pupillaire dont nous venons de parler.

Jamais la paralysie de l'accommodation n'est d'aussi longue durée que par l'atropine ordinaire. Les effets sont naturellement variables suivant les sujets, mais je n'ai jamais observé une action plus rapide ni plus intense et mon impression est que nous avons, dans le composé méthylique de l'atropine un agent simplement plus faible que l'atropine.

Est-ce à dire que le sulfate d'atropine à 1 p. 100 donnerait des résultats semblables à ceux obtenus par le méthyle-bromure? je ne le crois pas.

Connaissant l'action amplificatrice de la cocaïne, j'ai eu l'idée d'associer ce dernier produit au méthyle-bromure d'atropine, pour voir si, par ce moyen, on ne pourrait pas arriver à produire

Digitized by Google

une mydriase maximale avec une diminution minimale du pouvoir accommodatif. Je fis donc la solution suivante :

Br.	Méthyl-Atropine.....	0,05
	Chl. de cocaïne.....	0,10
	Eau dist.....	10 gr.

(Soit M. Br. A. 0,5 p. 100, Cocaïne 1 p. 100.)

Une goutte de collyre produit une dilatation pupillaire maximale en trente-cinq à cinquante minutes avec une parésie de l'accommodation inappréciable chez les myopes et les emmétropes et fort peu gênante et de courte durée chez les hypermétropes et les presbytes.

J'avais obtenu les mêmes résultats avec l'euphtalmine que nous considérons aujourd'hui comme le mydriatique de choix pour les examens ophtalmoscopiques[1].

Je crois en conséquence que nous pouvons dire aujourd'hui que nous avons trouvé dans le méthyl-atropine un mydriatique doux qui, sans avoir les inconvénients du sulfate d'atropine, peut, suivant les doses employées, remplacer, pour l'usage journalier de la clinique, et l'homatropine dans les examens de la réfraction statique, et l'euphtalmine pour les examens ophtalmoscopiques qui réclament une mydriase complète.

N'avoir qu'un collyre au lieu de deux, c'est un avantage déjà bien appréciable; mais il l'est encore bien plus quand il remplace deux produits comme l'homatropine et l'euphtalmine qui sont à des prix si exorbitants que bon nombre de praticiens préfèrent s'en passer au grand dommage des clients.

Chez les hypermétropes et chez les sujets sur la limite de la presbytie l'amplitude d'accommodation est souvent si faible que la moindre action mydriatique provoque une gêne très grande et souvent de très longue durée. Cet inconvénient est inhérent aussi bien à la cocaïne, à l'euphtalmine, qu'à l'hématropine, et, à plus forte raison, à l'atropine. Il faudra donc être très circonspect dans ces cas dans l'administration du bromhydrate de méthyl-atropine; on fera bien de toujours prévenir les clients de la gêne qu'ils peuvent éprouver, pour leur éviter de désagréables surprises.

Conclusions. — 1° Le bromhydrate de méthyl-atropine est un précieux succédané du sulfate d'atropine qu'il vient compléter en lui enlevant certains inconvénients et en lui apportant de nouvelles qualités.

1. Darier, *Leçons de thérapeutique oculaire*, 2e édit.; Paris, 9, rue Buffault, 1902.

Digitized by Google

2° A doses élevées et répétées (solution à 1 et 2 p. 100) le méthyl-atropine a la même action que le sulfate sur la pupille et sur l'accommodation.

3° A doses moyennes (une goutte seulement d'une solution à 1 p. 100), la mydriase peut durer un peu plus de vingt-quatre heures, mais la paralysie de l'accommodation disparaît en quelques heures.

4° A faibles doses (une goutte de solution à 1/2 p. 100 combinée à 1 p. 100 de cocaïne), on peut obtenir une dilatation très considérable de la pupille avec une parésie à peine appréciable de l'accommodation.

Donc, pratiquement, le sulfate d'atropine et l'iodhydrate de scopolamine resteront nos mydriatiques de choix dans le traitement des iritis confirmées et dans tous les cas où il s'agit de faire céder des synéchies iriennes on de maintenir la pupille longtemps et largement dilatée; de même que dans les cas où il sera urgent de paralyser pour un certain temps l'accommodation.

Au contraire, le méthyl-atropine rendra de réels services quand il s'agira de poser un diagnostic d'iritis au début. S'il n'y a pas d'iritis, la gêne produite par le mydriatique sera beaucoup moins grande que si l'on eût instillé du sulfate d'atropine. S'il y a réellement iritis on continuera les instillations.

Quand il s'agit de déterminer la réfraction statique de l'œil, le méthyl-atropine peut remplacer parfaitement l'homatropine dont le prix est fort élevé.

Pour les examens opthalmoscopiques où la dilatation de la pupille est indispensable, le méthyl-atropine cocaïnisé agit de la même façon que l'euphtalmine, qui était jusqu'ici le seul mydriatique ne paralysant presque pas l'accommodation.

Le méthyl-atropine est donc appelé à jouer un rôle des plus importants en thérapeutique oculaire.

Digitized by Google

TABLE DES MATIÈRES

PAR ORDRE ALPHABÉTIQUE

A

Abaissement de la cataracte..... 481, 531
Absence de réflexe pupillaire..... 385, 386
Académie de médecine..... 371
Accidents du travail (Rapport définitif sur le tarif maximum pour les). 608
Acide picrique (L.), dans les conjonctivites blennorrhagiques des nouveau-nés..... 673
Acide iodique, gallicine et iodogallicine dans le trachome..... 690
Acoïne..... 256
Acuité visuelle (Mesure de l') par des figures de confusion..... 538
— (Mesure d') avec des optotypes sur fond coloré..... 670
— (Examen de l') et indemnités dues aux ouvriers..... 563
— demandée dans l'armée anglaise..... 566
— demandée pour les candidats aux écoles militaires..... 705
Adrénaline..... 58, 433, 511
Altérations de la fovea centralis dans la myopie; leur traitement..... 146
— fonctionnelles de la sphère visuelle cérébrale..... 671
— de la rétine dans les anémies provoquées par les néoplasmes..... 371
Amaurose alcoolique subite..... 676
Amaurose avec névrite aiguë..... 568
— complète, bilatérale aiguë par intoxication alcoolique..... 667
Amblyopie toxique par le tabac..... 375
— et amaurose consécutive aux hémorrhagies gastro-intestinales..... 329
— d'origine hépatique..... 626
— astigmatique..... 317
Amputation du segment antérieur; nouveau procédé de suture en bourse et de capitonnage musculaire..... 313, 393, 394
— partielle et capitonnage musculaire sous-conjonctival.. 313, 393, 394
Annales d'oculistique..... 452
Analgésiques (Des), locaux dépourvus de toxicité; l'acoïne et la dionine. 256
Analyse des archives d'ophtalmologie..... 239, 380, 610
Analyse de la clinique d'ophtalmologie..... 59, 367, 621
Anatomie pathologique de la kératite conjonctivale..... 434
— des exsudats inflammatoires du vitré..... 547
Anesthésie oculaire par l'olocaïne..... 447
— dans l'exentération du globe..... 380
Anévrysme artério-veineux de l'orbite..... 384, 512
— traumatique du sinus caverneux; traitement par le sérum gélatiné; guérison..... 257
— intraorbitaire traumatique; ligature; guérison..... 500

Digitized by Google

Angiofibrome de l'orbite..... 369
Angiome de l'orbite et de la paupière guéri par l'électrolyse..... 250
— caverneux de l'orbite..... 501
Angio-sarcome du sinus frontal; contribution clinique et anatomo-pathologique..... 446
Ankyloblépharon filiforme congénital..... 671
Anomalie fonctionnelle congénitale de la glande lacrymale..... 87
Anophtalmie congénitale..... 312, 437
— bilatérale; recherches anatomiques..... 450
Appareil lacrymal (Quelques remarques sur les maladies de l')..... 438
— pour obtenir le mélange des couleurs avec graduation automatique..... 447
Applications (Les) du diploscope à la vision binoculaire..... 1
Argentamine..... 443
Arrhénal..... 396
Artério-sclérose rétinienne et embolies consécutives..... 577
Aspirine..... 444
Astigmatisme des plaies soignées à ciel ouvert..... 446
— régulier congénital (Courbure de la cornée dans l')..... 669
— d'origine saturnine..... 453
— suite des polypes des cavités nasales..... 427
Autoplastie palpébro-palpébrale et conjonctivo-conjonctivale par pont transbordé..... 488
— palpébrale..... 218
— de la paupière inférieure au moyen d'un lambeau cartilagineux emprunté à l'oreille..... 678
— à lambeaux sous pédicules..... 733
Aveugles (Cartes, places et croquis pour les). — La suppléance par les autres sens..... 454

B

Benzoate (Le) d'hydrargyre et les injections mercurielles..... 150
Blépharoplosé conjonctival (Opération de Motais dans le)..... 501
Blépharoplastie (Sur la)..... 498
Blessure du nerf optique..... 389
— de l'œil par grains de plomb..... 239, 401, 475
— de la choroïde..... 497
— de la sclérotique..... 498
— du globe et de l'orbite par grains de plomb..... 239
Bibliographie et revue des journaux..... 197, 256, 320, 503, 569, 630,..... 674
Bromure d'arécoline dans les affections oculaires..... 693

C

Cacodylate (Le) dans les affections oculaires..... 205
Cantharides (Affections oculaires causées par la manipulation des)..... 443
Catalogue des livres du Dr Hirschberg..... 502
Cataphorèse (Heureuse application de la) en thérapeutique oculaire... 667
Cataracte (Observations cliniques sur la) et l'érythropsie..... 444
— (Avantages de la discision de la capsule avec le couteau dans l'extraction de la) en cas de luxation..... 201
— (Recouvrement de la vision à l'âge adulte chez les opérés de)..... 448

Digitized by Google

Cataracte (L'iridectomie dans l'opération de la)..... 201
— (L'abaissement de la)..... 62, 481, 531, 628
— et dacryocystite..... 62, 674
— (Arrachement de la capsule antérieure dans l'opération de la)..... 480
— (Traitement de la) commençante par les solutions iodurées.. 391, 481
— (Sur l'opération de la)..... 687
— (Retard de la cicatrisation des vieillards opérés de)..... 502
— (Quelques cas de)..... 563
— (Suppression du pansement pour les opérés de)..... 620
— (Lavages intra-oculaires après l'opération de la)..... 636
— morgagnienne (Opération de la)..... 526
— et tétanie..... 676
— (Maturation artificielle de la) par la ponction multiple de la cristalloïde antérieure..... 669
— (Mode de cicatrisation de la capsule après l'opération de la)..... 674
Catarrhe printanier..... 565
Cécité rétinienne après examen d'une éclipse..... 567
— centrale avec déviation conjuguée de la tête et des yeux..... 254, 258
— hystérique..... 557
— psychique des choses..... 435
— corticale (Absence de la réaction pupillaire dans la)..... 385, 457
Céphalée d'origine oculaire..... 564
Chancre syphilitique de la conjonctive..... 569
Chirurgie des sinus de la face dans ses rapports avec la chirurgie de l'orbite..... 504
— de l'orbite et de la face..... 134
Chlorose (Névrite optique dans la)..... 547
Choroïde (Traitement des atrophies de la)..... 332 547
Cicatrice cystoïde (Traitement de la) après l'opération de la cataracte..... 547
Cirrhose hépatique et troubles oculaires..... 394
Clignotement (Traitement du)..... 446
Clinique des maladies du système nerveux..... 573
Cocaïne naturelle et artificielle..... 499
Coloboma du nerf optique..... 412
Commission pour l'étude de la cause de la cécité..... 336
Complications oculaires des oreillons..... 65
Compression et atrophie des nerfs optiques dans un cas de molluscum généralisé..... 90
Conditions que doivent remplir les candidats aux écoles militaires sous le rapport de la vision..... 705
Congrès international de médecine..... 335
Congestion oculaire de nature arthritique..... 433
Conjonctive (Hémato-lymphosarcome de la)..... 505
— (Un cas d'hypertrophie péricornéenne de la)..... 564
— (Chancre syphilitique de la)..... 569
— (Microorganismes de la)..... 673
— (Tuberculose de la) et de la cornée..... 679
— (Sarcome de la)..... 191
— (Lymphome de la)..... 359
— (Tumeurs de la)..... 556
Conjonctivite granuleuse traitée par les instillations de solution aqueuse d'echtyol..... 623
— diplo-bacillaire et biologie du diplobacille..... 322
— aiguë du chien; recherches bactériologiques..... 667

Digitized by Google

Conjonctivite diphthérique et sérum..... 136, 548, 557
— par calomel..... 442
— membraneuse..... 548
Constitution histologique de la rétine en l'absence congénitale du cerveau..... 629
Contracture des releveurs des paupières..... 587
Cornée (Les nerfs trophiques de la)..... 683
— (Un cas d'hémorrhagie dans la)..... 442
— (Ulcère serpigineux de la)..... 14, 161, 545, 546
Cornes palpébrales..... 378, 502
Corps étrangers de l'œil..... 134, 567
— de l'orbite; radiographie..... 135, 556
— (Quelques cas de) et l'électro-aimant de Haab..... 453
— (Emigration spontanée d'un) de l'humeur vitrée dans l'humeur aqueuse; extraction..... 628
Cristallin (Nouvelles recherches anatomiques sur la capsule antérieure du)..... 635
— (Mode de cicatrisation de la capsule du) après l'opération de la cataracte..... 674
Cuprol (Le) dans les conjonctivites..... 371, 442

D

Dracryoadénite bilatérale dans la blennorrhagie..... 585
— à forme subaïgue dans la syphilis..... 232
— (La) palpébrale supérieure..... 380
Dacryocystites et cataracte..... 62
— (Anatomo-pathologique de la) catarrhale et purulente chronique; curettage du canal naso-lacrymal..... 246
Décollement rétinien (Traitement du) par la méthode de Dor..... 370, 458
— hémorrhagique par effort..... 248
— (Les injections sous-conjonctivales dans le)..... 440
— guéri par l'électrolyse..... 678
— traité par la dionine..... 683
Despagnet..... 513
Diabète sucré avec myopie consécutive..... 625
Diagnostic des tumeurs intra-oculaires chez l'enfant..... 61
— des maladies de l'encéphale..... 573
— rapide de l'ulcère serpigineux de la cornée..... 625
Dionine et son action sur l'œil..... 367, 445, 562
— (Valeur analgésique des injections temporales de)..... 625
— (Puissant effet de la) dans le glaucome consécutif à la rétinite brightique..... 62
Diplopie fonctionnelle ou strabisme convergent des presbytes..... 577
Diploscope (Application du) à la vision binoculaire..... 1, 70
Discision (Avantages de la) de la capsule antérieure avec le couteau dans l'extraction de la cataracte luxée..... 201
Dormiol (Le)..... 703
Douche (La) à air chaud en oculistique..... 441
Douleur oculaire..... 565
Dystrophies de la cornée et du limbe conjonctival..... 615

Digitized by Google

E

Echelles photoptométriques pour la détermination de l'héméralopie et de l'affaiblissement du pouvoir d'adaptation rétinienne..... 142
Eclairage artificiel (De l')..... 209
Eczéma tricophytique de la paupière..... 548
Electrique (Essai sur les troubles visuels d'origine)..... 652 705
Electrolyse (L') dans les amblyopies toxiques..... 206
— (L') dans le traitement des kératites..... 368
— (L') dans le traitement de xanthome..... 371
Elephantiasis lymphangiectasique et lymphangiome caverneux des paupières..... 377
— des paupières..... 685
Embolies (Des) par artério-sclérose rétinienne..... 273, 577
Emphysème traumatique des paupières..... 367
Endothéliome (Un cas d') des gaines du nerf optique..... 449
— de l'orbite..... 548
Enophtalmie unilatérale dans la maladie de Basedow..... 621 626
Enucléation avec greffe du tissu adipeux dans la capsule de Ténon.... 202
— (opération conservatrice destinée à remplacer l')..... 453
— (inutilité de l') chez les enfants..... 381
— (A propos de l') et des méthodes destinées à la suppléer..... 503
Epithélioma primitif de la conjonctive tarsienne..... 447
— de la face; guérison par l'A. arsénieux..... 249, 558
— de l'angle interne de l'œil..... 559
Erythème polymorphe (Lésions conjonctivales au cours de l')..... 39
Essai anatomo-pathologique sur les études du lobe frontal en dehors de la région motrice..... 702
Etude comparative entre le cacodylate et le métharsynate de soude... 704
Examen oculaire (Intérêt de l') pour les compagnies d'assurances ou les sociétés mutuelles de garantie contre les accidents de travail.... 41
— de la vision dans les écoles..... 389
Exentération (Anesthésie dans l') du globe..... 380
Exfoliation de la couche antérieure de l'iris..... 303
— de la paupière inférieure..... 252
Exophtalmos (De l')..... 437
Exophtalmos pulsatile..... 500
Extraction du cristallin transparent dans la myopie forte. 249, 438, 439 558

F

Fondation de l'Institut Marey..... 400
Formaline (La) en ophtalmologie..... 463

G

Ganglion ophtalmique (résection du)..... 430
Gangrene et nécrose des paupières..... 95
Glande lacrymale (Tumeur de la)..... 63
— (Anomalie fonctionnelle de la)..... 87
— (Etude histologique de la) dans la dacryocystite chronique..... 308
— (Kyste hydatique de la) orbitaire..... 558
Glaucome aigu et arrachement du nerf nasal externe; guérison..... 629

Digitized by Google

Glaucome (Guérison sans iridectomie d'un cas de)..... 678
— après atropine..... 446
— primitif chronique..... 546
— primaire (Les causes du)..... 438, 565
— postérieur consécutif à la névrite optique..... 449
— consécutif à une rétinite brightique; puissant effet de la dionine. 62, 198
— (Un cas de)..... 444, 678
— par suite d'iritis aiguë..... 517
— chronique (Considérations sur le traitement du)..... 201
— (Conférences cliniques sur le)..... 611
— (La sympathectomie dans le)..... 372, 498
Gliome monolatéral de la rétine chez un enfant de 4 ans..... 221
— de la rétine..... 681
Globe oculaire (Traitement des plaies pénétrantes infectieuses du)..... 376
— (Amputation partielle du)..... 490
Goitre exophtalmique..... 379, 383, 563
Gomme de l'orbite..... 192
Granulations (De la non contagiosité des)..... 234
Greffe d'œil de lapin dans la capsule de Ténon..... 560
— d'yeux de cobaye..... 137

H

Hémato-lymphangiome de la conjonctive palpébrale..... 505
Hémianopsie (Une forme exceptionnelle d')..... 666
— bilatérale homonyme droite avec cécité verbale..... 673
Hémorragies (Les) du vitré..... 196
— conjonctivales..... 307
— choroïdiennes et sous-choroïdiennes..... 623
— du corps vitré au cours d'apoplexie cérébrale..... 440
— dans la cornée..... 442
Hérédo-syphilis oculaire avec lésions des membranes profondes..... 423
Hermo-phénil (L')..... 55
Hétéroplastie sous-cutanée par greffe d'yeux de cobaye..... 559, 561
— orbitaire par greffe d'œil de lapin dans la capsule de Ténon..... 250
Histologie d'un kyste lymphatique de la conjonctive..... 382
Hydatides du ventricule latéral droit..... 553
Hystérie (Troubles vaso-moteurs de la conjonctive liée à l')..... 248
— oculaire (chez un homme)..... 465
— traumatique ayant amené la cécité complète sans lésions du fond de l'œil..... 485
Hystérique (Cécité)..... 556

I

Ibogaïne; son action sur le système nerveux en général et la cornée en particulier..... 132, 549
Ichthyol (L') dans certaines formes de trachome..... 499
Indice de réfraction de l'humeur aqueuse dans l'œil soumis à l'irritation et dans l'œil congénère..... 672
Index bibliographique..... 63, 206, 267, 334, 575, 637
Infections générales aiguës (Lésions du fond de l'œil dans les)..... 454
Infiltration lymphoïde bilatérale de la conjonctivite..... 118
Inflammations post-opératoires en ophthalmologie..... 131

Digitized by Google

Inflammation du segment postérieur de l'œil..... 196
Influence de l'excitation du sympathique cervical sur l'ensemble de la réfraction de l'œil..... 680
— de la fatigue et de l'air vicié des tunnels sur la vision du personnel des chemins de fer..... 139
— de l'excitation rétinienne sur la réaction chimique des centres nerveux..... 671
Injections (Les) de mercure et le benzoate..... 150, 388
— hypodermiques iodo-iodurées dans les affections scrofuleuses de l'œil..... 670
— sous-conjonctivales de sel marin dans le décollement rétinien..... 440
— sous-cutanées de gélatine comme hémostatiques dans les hémorrhagies rétiniennes..... 511
Instruments (Présentation d')..... 54
Intérêt de l'examen oculaire des candidats pour les compagnies d'assurances ou les sociétés mutuelles de garantie contre les accidents de travail..... 41
Intérêts professionnels..... 64
Intervention chirurgicale dans la stase papillaire..... 182
Iodipine (L') en oculistique..... 367
Iris (mélano-sarcome primitif de l')..... 110
— (mélano-sarcome de l') et du cercle ciliaire..... 116
Iritomie à ciel ouvert..... 561

J

Jéquiritol et kératite parenchymateuse à forme sclérosante..... 727
Jurisprudence des accidents du travail..... 367

K

Katharol..... 444
Kératite (La) ponctuée superficielle..... 193
— associée à une éruption cutanée..... 564
— rhumatismale (Étude sur la)..... 559
— chez l'enfant..... 484
— (Traitement de la) par l'électrolyse..... 368
— congénitale; pathogénie et anatomo-pathologique..... 434
— à hypopion..... 500
— parenchymateuse à forme sclérosante et le jéquiritol..... 727
— du nouveau-né..... 546
— bulbeuse traumatique récidivante..... 549
— suppurative d'origine infectieuse..... 618
Kératocône (Le) et son traitement par le traitement igné en dehors du champ papillaire..... 344
— (Observations sur la réfraction et la correction optique du)... 668, 682
— au cours d'une névrose traumatique..... 634
Kératomalacie partielle et kératectasie..... 622
Kératomycosis aspergillina (Un cas de)..... 62
Kyste du lobe occipital gauche avec hémianopsie; guérison..... 679
— séreux conjonctival de l'orbite avec anophtalmie apparente..... 247
— orbitaire à parois végétantes et à début brusque..... 46
— dermoïde..... 681
Kyste séreux de l'iris..... 133

Digitized by Google

Kyste lymphatique de la conjonctive; histologie..... 382
— hydatique de la glande lacrymale orbitaire..... 558
— du cerveau; ses conséquences..... 262

L

Lavages intra-oculaires après l'opération de la cataracte..... 636
Leçons de thérapeutique oculaire..... 632
Lèpre (La) en France et à l'étranger..... 318
Lépre (La) oculaire..... 328
Lésions conjonctivales au cours de l'érythème polymorphe..... 39
— des voies lacrymales chez un nouveau-né syphilitique atteint de dilatation variqueuse de tout le réseau veineux cranien..... 356
— du fond de l'œil dans les infections générales aiguës..... 454
Leucémie (Altération des vaisseaux rétiniens dans la)..... 322
Leucome-sarcome de l'œil et de l'orbite..... 629
Lupus (Traitement du)..... 499, 550
Lymphome conjonctival..... 359

M

Macula (Trou de la)..... 192
Maladies des sinus de la face..... 505
— de Basedow avec exophtalmie unilatérale..... 621, 626
— oculaires dans leurs rapports avec les maladies des cavités nasales. 139
— (Les) fonctionnelles de l'œil..... 631
Manifestations oculaires (Pronostic de certaines maladies générales d'après les)..... 459
— palpébrales et conjonctivales au cours d'affections intra-craniennes. 484
Massage vibratoire..... 546
— (Emploi des aveugles dans la pratique du)..... 689
— dans les affections oculaires..... 690
Mélanose conjonctivale et lentigo malin..... 247
— généralisée..... 699
Mélano-sarcome primitif de l'iris..... 110
— du corps ciliaire et de l'iris..... 187
— épibulbaire..... 564
— de la choroïde..... 564
— péribulbaire; ablation avec conservation du globe oculaire..... 629
Membrane pupillaire persistante à la cornée..... 613
Méthode (La) dans le traitement du décollement rétinien..... 370
Métiers d'aveugles..... 207
Modifications à la loi sur l'hygiène des établissements industriels..... 335
Moignons oculaires (Danger de la conservation)..... 406
Molluscum généralisé avec compression et atrophie des nerfs optiques. 90
Mouvements de rotation du globe oculaire..... 390
— de rétraction du globe dans les lésions congénitales de la musculature externe..... 623
Muscles (Impotence des) oculaires extrinsèques par traumatisme..... 610
Mydratique nouveau : le bromure de métyl-atropine..... 741
Myope et bossu par flexion de la tête pendant la lecture..... 320
Myopie (Traitement chirurgical de la)..... 314, 439, 459, 497, 558
— à développement rapide d'origine syphilitique..... 352

Digitized by Google

Myopie consécutive au diabète sucré..... 625
— (Traitement chirurgical et optique de la)..... 438
— (De la correction totale de la)..... 487, 493

N

Nécrologie..... 639
Nécrose et gangrène des paupières..... 95
— du rebord orbitaire; hétéroplastie sous-cutanée par greffe d'yeux de cobaye..... 558
Néoplasme primaire des gaines du nerf optique; opération de Krönlein. 369
Nerf optique (Blessure du)..... 389
— (Coloboma du)..... 412
— (Toxicité des urines et leur cryoscopie dans les affections du) et de la rétine..... 450
Nerfs trophiques (Les) de la cornée..... 683
Neurasthénie (Les grands symptômes de la)..... 572
Névralgies de la cinquième paire (altérations consécutives aux)..... 452
Névrite optique consécutive à la rougeole..... 431
— unilatérale, guérie après l'extraction des végétations adénoïdes du naso-pharynx..... 439
— avec amaurose..... 568
— rétrobulbaire..... 61
— dans un cas d'ankylostomasie..... 627
— aiguë monolatérale par troubles de la ménopause..... 373
Névrome plexiforme de la paupière supérieure..... 292, 454
Névrose traumatique (développement d'un kératocône au cours d'une). 635
Nirvanine..... 134
Nouveaux médicaments oculaires..... 445
Nouvelles..... 268, 334, 576 639

O

Œil artificiel mobile..... 198
Olocaïne (L')..... 447
Opacité circulaire de la cornée..... 247
Opération de Krönlein..... 369
— de Motais..... 501
— de la cataracte morgagnienne..... 526
Ophtalmie granuleuse dans le cercle de Laghouat..... 337, 680
— sympathique..... 192, 372, 449
— consécutive à la conservation des moignons..... 406
— suite de subluxation du cristallin..... 414
— électrique..... 521
— des nouveau-nés..... 200
— congénitale..... 427
— et son traitement par le protargol..... 370
— (Un cas d') suppurative à pneumocoques consécutive à une pneumonie..... 225
Ophtalmoplégie (De l'), dans la syphilis..... 32
— congénitale..... 492
Orbite (Résection de la paroi externe de l')..... 255
— (Fibro-chondrome de l'), extirpation par le cul-de-sac supérieur avec conservation de l'œil et de la vision..... 259

Digitized by Google

Orbite (Kystes dermoïdes de l') 681
— (Anévrysme artérioso-veineux de l') 384
— (Angio-fibrome de l') 369
— (Angiome volumineux de l') et de la paupière guérie par l'électrolyse 250
— (Corps étranger de l') et radiographie 135
— (Gomme de l') 192
— Phlegmon chronique du fond de l') 391
— (Tumeurs de l') 545, 548, 555
— (Kyste séreux congénital de l') 217
— (Ostéome de l') 249
Oreillons (Complications oculaires des) 65
Orthoscopie (L') 636
Oxéneux (Etat microbien de la conjonctive chez les) 665

P

Panophtalmie à pneumocoques 551
Paralysie du grand oblique 555
— des droits externes dans le saturnisme 560
— congénitale des muscles abducteurs avec exophtalmie intermittente. 561
— traumatique du muscle droit inférieur 614
— traumatique des deux obliques supérieurs 415
— de l'accommodation d'origine ourlienne 627
— faciale et des mouvements associés du globe du même côté 531
— faciale et signe de l'orbiculaire 259
— faciale double congénitale 437
— du nerf moteur oculaire commun consécutive aux traumatismes anciens ayant amené de la compression par un épanchement sanguin. 325
— oculaires d'origine toxique, saturnine et alcoolique 684
— du nerf moteur oculaire commun dans un cas de déchirure traumatique de l'artère carotide interne dans le sinus caverneux 699
— des muscles oculaires et intervention chirurgicale 736
Pathogénie de la conjonctivite diplo-bacillaire et biologie du diplobacille 322
— de l'amblyopie nicotinique chronique 686
— de l'ulcus rodens 432
— et anatomo-pathologie de la kératite congénitale 434
— des amauroses post-hémorrhagiques 617
Pemphygus oculaire 142
— et xérosis conjonctival 383, 562
Perforation traumatique des deux globes oculaires par balle de revolver et perte complète de l'olfaction 169
Périmétrie (Importance de la) dans le diagnostic des maladies oculaires. 568
Persistance d'un vestige de l'artère hyaloïde 38
Phlegmon chronique du fond de l'orbite 391
Pneumo-bacille (Le) de Friedlander en ophtalmologie; recherches cliniques 392, 686
Pneumonie (lésions du fond de l'œil dans la) 702
Podophyllin (action malfaisante du) sur l'œil 91, 483
— (action malfaisante du) sur l'œil par contact direct 697
Polypes des cavités nasales suivies d'atrophie des nerfs optiques 427
Pourpre rétinien (influence de la température sur la formation du) 451
Processus généraux de la maladie 697

Digitized by Google

Protargol (Le) dans la prophylaxie de l'ophtalmie des nouveau-nés..... 370, 391
— (valeur thérapeutique du)..... 197
Prothèse oculaire (Moulage de la cavité orbitaire par la paraffine en vue de la)..... 488
— à la paraffine pour un nez en selle; amaurose d'un œil..... 628
Ptosis (Le) amyotrophique..... 379
Ptosis congénital traité par l'opération de Motais..... 60
— des granuleux traité après la guérison par le massage palpébral.... 374
— d'origine opératoire et opération de Motais..... 487
— (Relèvement opératoire du) de la paupière supérieure..... 320
Pupille (rapports de l'irrégularité de la) et du signe d'A. Robertson.... 254
— (troubles de la) dans les lésions aortiques..... 319

R

Radiographie (valeur comparative de la) et de la radioscopie pour la détermination du siège des corps étrangers dans l'orbite..... 51
Radioscopie..... 51
Radium (vision du) par les aveugles..... 675
Ramollissement occipital double..... 386
Rapport sur les complications oculaires des sinusites de la face..... 293
— sur la cécité et les aveugles en France..... 305
— sur le tarif des honoraires en cas d'accidents..... 107
— sur la candidature du Dr Golesceano..... 363
— du Dr E. Sendral..... 423
— du Dr Giraud..... 426
Rayons X (action physiologique des)..... 571
Recherches sur l'occlusion des paupières pendant la veille et le sommeil dans la paralysie faciale..... 685
Réflexe lumineux obtenu à l'aide de radiations diverses..... 683
— excitateur pupillaire pour la recherche..... 739
Relations existant entre les troubles pupillaires, la syphilis et certaines maladies nerveuses..... 684
Remarques sur le traitement du larmoiement d'origine lacrymale..... 197
Rétine (altérations des vaisseaux de la) dans la leucémie..... 322
— (tumeur kystique de la)..... 192
— (altérations de la) dans les anémies profondes néoplasiques..... 371
— (artérite et phlébite de la). — Gangrène partielle, suite d'injections d'huile biiodurée..... 432
Rétinite brightique (Puissant effet de la dionine dans le glaucome consécutif à la)..... 62
Rétino-choroïdite rudimentaire dans la syphilis héréditaire..... 374, 637
Rétrécissement hermopique chez les tabétiques; pronostic..... 377
Revue des Journaux anglais et américains..... 191, 562
Rougeole suivie de névrite optique..... 431
Rupture traumatique de la rétine..... 106
— de l'aileron ligamenteux des droits inférieurs et internes par un traumatisme; réparation..... 84
— de la sclérotique avec luxation sous-conjonctivale du cristallin; ophtalmie sympathique..... 680

Digitized by Google

S

Sac lacrymal (extirpation du)..... 441, 494
Sarcome de la conjonctive..... 191
— de l'œil chez le chat..... 256
Sclérose en plaques (histologie d'un cas de) ayant déterminé une paralysie des mouvements associés des globes oculaires..... 256
Sclérotique (blessures de la)..... 598
Sens des couleurs (développement du)..... 461
Sérum (Le) de Marmoreck en oculistique..... 672
Signe (Le) de Bell..... 687
Simulation de la diplopie..... 644
Sinus de la face..... 505
Sinusites (rapport sur les complications oculaires et orbitaires des).... 293
— (rapport anatomique entre les) et l'appareil orbito-oculaire..... 613
Société d'ophtalmologie de Paris 29, 81, 167, 351, 411, 583, 645 710
— du Royaume-Uni..... 191, 545
— française d'ophtalmologie..... 268, 293, 427
— de biologie de Paris..... 132, 319, 549
— de dermatologie..... 550
— de neurologie..... 254
— anatomique de Paris..... 133
— des sciences médicales de Lyon..... 134
— de médecine et de chirurgie de Bordeaux..... 135, 383, 555
— de médecine de Philadelphie..... 549
— de médecine de Nancy..... 251
— d'anatomie et de physiologie de Bordeaux..... 312, 382, 551
— de chirurgie de Lyon..... 255
— des sciences médicales de Lyon..... 312, 385
— médicale des Hôpitaux..... 319, 387
— nationale de médecine de Lyon..... 435
— anatomo-clinique de Toulouse..... 252
Somnoforme (Le)..... 397
Spasmes ciliaires de 9 dioptries chez un hypermétrope..... 316
Stase papillaire traumatique guérie par la trépanation..... 60
— et intervention chirurgicale..... 182 713
— par tumeur cérébrale..... 682
Stéréoscope simplifié (Un modèle de)..... 564
Stérilisation des couteaux en ophtalmologie..... 204
Strabisme convergent des presbytes ou diplopie fonctionnelle..... 582
— (exercices stéréoscopiques dans la cure du)..... 248
— (deux cas de guérison de) avec retour rapide de la vision binoculaire..... 251
Struthius, célèbre médecin polonaise au XVIe siècle..... 208
Subluxation du cristallin..... 304
Surrénaline dans le catarrhe printanier..... 440
— (Hypotonie oculaire consécutive à l'emploi de la)..... 312
Symblepharon double par atropie congénitale..... 558
— et xérosis..... 251
Sympathectomie dans le glaucome..... 372
— (action de la) sur la composition de l'humeur aqueuse..... 166
Synchisis étincelant..... 251
Syndrome basedowien avec exophtalmie..... 685
— oculo-pupillaire dans la tuberculose du sommet du poumon..... 679

Digitized by Google

Syphilis héréditaire et rétino-choroïdite pigmentaire..... 374, 637
— oculaire..... 496, 678
— de la caroncule..... 250
— (traitement des) graves par les injections sous-cutanées..... 266
Syphilitique (Chancre) de l'œil..... 259
— (gomme) de la conjonctive bulbaire..... 647

T

Tabes conjugal..... 123, 168
Taches concentriques de la choroïde et de la rétine..... 548
Tatouage (Le) substitué à la prothèse oculaire..... 626
Technique opératoire oculaire..... 395
— des injections de paraffine solide..... 624
Terminaison para-cristallinienne de l'artère hyaloïde persistante et perméable..... 617
Tétanie et cataracte..... 676
Thérapeutique oculaire (Leçons de)..... 632
— et formulaire..... 205, 264, 396, 462, 511, 574, 703
— (quelques remèdes nouveaux de la)..... 673
Théorie des miroirs et des lentilles appliqués au diagnostic..... 138
Thrombose intra-cranienne ayant occasionné une double névrite dans la chlorose..... 5
Trachome (usage de l'ichtyol dans certains cas de)..... 499
Traitement par le sulfate de cuivre des affections cornéo-palpébrales non granuleuses..... 194
— du larmoiement dans l'obstruction du canal lacrymal..... 197
— des ophtalmies des nouveau-nés..... 200
— local destiné à favoriser l'absorption des exsudats intra-oculaires.. 203
— chirurgical de la myopie forte..... 438
— par les injections d'huile biiodurée..... 614
— des kératites par l'électrolyse..... 368
— du décollement rétinien par la méthode de Dor..... 370
— du xanthome par l'électrolyse..... 371
— des conjonctivites par le cuprol..... 371
— et structure des végétations conjonctivales à recrudescence printannière..... 591
— des diverses formes de granulations par les solutions d'ichtyol..... 623
— des plaies pénétrantes infectieuses du globe..... 376
— des syphilis graves par les injections mercurielles..... 266, 688
— de la conjonctivite granuleuse par l'ichtargon..... 377
— des voies lacrymales par les sondes gélatinées au protargol..... 380
— de la maladie de Basedow par les injections intra-thyroïdiennes d'éther iodoformé..... 389
— des cataractes commençantes par les solutions iodurées..... 391
— mercuriel hypodermique dans les affections spécifiques congénitales des enfants du premier âge..... 426
— du lupus..... 495, 550
— des cicatrices cystoïdes après l'extraction..... 547
— des affections glycosuriques de la rétine par la gélatine..... 574
Trépanation des cellules ethmoïdales et du sinus sphénoïdal par la voie orbitaire..... 257
— suivie de guérison dans la stase papillaire traumatique..... 60

Digitized by Google

Trichiasis (modification à l'opération du). — Emploi de la surrénaline comme hémostatique..... 451
Troncs vorticinés du nerf optique..... 311
Trou de la macula..... 192
Trouble congénital et héréditaire de motilité du globe..... 668
— pupillaires et lésions de l'aorte..... 388
— oculaires liés à la cirrhose hépatique..... 394
Tuberculose de la choroïde..... 192, 451
— du tractus uvéal et cutané..... 314, 393
Tumeurs de la conjonctive..... 556
— du thalamus opticus..... 562
— érectiles de la paupière guérie par l'électrolyse..... 570
— du muscle droit externe..... 600
— lacrymales..... 63, 250
— palpébrales pulsatiles..... 317
— malignes intra-oculaires; leur diagnostic chez l'enfant..... 61
— infectieuses de la conjonctive, de la sclérotique et du corps ciliaire. 175
— kystiques de la rétine..... 192
— de l'orbite..... 545

U

Ulcère (L') serpigineux de la cornée..... 14, 161, 545, 625
Ulcus rodens (Pathogénie de l')..... 432, 546
Usages des couches optiques, et en particulier leur rôle dans l'expression des émotions..... 694
Uvéite gonococcique et ophtalmie sympathique..... 681

V

Valeur thérapeutique du protargol..... 197
Végétations (Remarques sur les) conjonctivales à recrudescence printanière et leur traitement..... 591
Ver de bœuf dans la cavité orbitaire..... 565
Vision du radium par les aveugles..... 675
— (Étude expérimentale sur la) des astigmates..... 650
— des signaux colorés et épreuves de la dyschromatopsie..... 177
— (Examen de la) dans les écoles..... 389
— des couleurs; conditions à remplir pour cette épreuve..... 568
— des candidats aux écoles militaires; aptitude physique..... 705
Voies lacrymales (Rapport entre les maladies du nez et des)..... 447
— (Structure et pathogénie des)..... 500
— (Détermination expérimentale de la perméabilité des)..... 605
— (Traitement des) par l'ablation de la glande..... 637

X

Xanthome (Traitement du) par l'électrolyse..... 371
Xérosis conjonctival et périphérique..... 383

Y

Yeux (Les) des enfants des jardins d'enfants de Gray..... 443

Digitized by Google

TABLE ALPHABÉTIQUE

PAR NOMS D'AUTEURS

Abadie, p. 389.
Abt, p. 225.
Ainslie Hudson, p. 546.
Albrand, p. 197.
Alessandro, p. 667, 669.
Allard, p. 531.
Angelucci, p. 674.
Antonelli, p. 41, 87, 363.
Arlt, p. 443.
Armaignac, p. 150, 247, 427, 555, 559.
Assicot, p. 617.
Attanasio, p. 672.
Aubaret, p. 490, 557, 559, 562, 636.
Aubineau, p. 232, 600.
Aurand, p. 457, 678, 684.
Axenfeld, p. 438.

Babinski, p. 676.
Badal, p. 393, 481, 488, 629, 676.
Bagneris, p. 627.
Baillart, p. 459.
Bard, p. 259.
Barraquer, p. 202.
Basset, p. 256.
Basso, p. 497, 502.
Baudry, p. 395, 505.
Beard, p. 323.
Beauvois, p. 629, 686.
Beclère, p. 51.
Benedicenti (*A.*), p. 139.
Berger, p. 683.
Bernardini (*de*), p. 448.
Berry, p. 547.
Bialetti, p. 549.
Bianchi, p. 498.
Bietti, p. 449, 450.
Birsch-Hirschfeld, p. 686.
Bocca-Serra, p. 483, 697.
Bono (*de*), p. 667.
Bouchart, p. 538, 562.
Bourgeois, p. 480, 526, 550, 623.
Brandenburg, p. 441.
Brœckaert, p. 624.
Budinger, p. 678.
Buguel, p. 208.
Burnat, p. 684.
Busly Allen, p. 197.
Bylsma, p. 446.

Cabannes, p. 559.
Calderaro, p. 500.
Camus, p. 680.
Cattaneo, p. 498.
Ceraso, p. 139.
Cestan, p. 256.
Chaillous, p. 39, 123, 168, 356, 587, 647.
Chantemesse, p. 697.
Charles Bell, p. 563.
Charles Blair, p. 564.
Charles Olivier, p. 564.
Cherneau, p. 60.
Chesneau, p. 432.

Digitized by Google

Chevallereau, p. 106, 109, 123, 168, 487, 587.
Cirincione, p. 498, 500, 502.
Clairlorne, p. 194.
Collon, p. 389.
Colombo (*G.*), p. 142, 667, 670.
Coppez (*H.*), p. 687.
Corsini (*G.*), p. 673.
Cosse, p. 487.
Coullen, p. 568.
Cruchet, p. 555.

Dameri, p. 565.
Danlos, p. 550.
Darier, p. 256, 441, 608, 632, 727, 741.
Daxenberger, p. 443, 444.
Debédat, p. 570.
Delaunay, p. 694.
Delbanco, p. 685.
Delbez, p. 60.
Demicheri, p. 415, 622.
Depagé, p. 391.
Derain, p. 329.
Desvaux, p. 493.
Devy, p. 636.
Domec, p. 488.
Donaldson, p. 565.
Dor, p. 458, 678, 682.
Drann, p. 631.
Dreyer-Dufer, p. 426.
Druault, p. 182.
Dufour, p. 684.
Duplant, p. 685.
Dupont, p. 739.
Dupuy-Dutemps, p. 38, 110, 485, 713.
Durand, p. 325.
Dybowski, p. 549.

Edridge Greën, p. 548, 568.
Elschnig, p. 702.
Ermolli, p. 451.
Escaravage, p. 637.
Estèves, p. 262.
Etiévant, p. 391.

Fage, p. 431.
Ferry, p. 448-585.
Ficherer, p. 442.
Flavel Tiffany, p. 218.
Fleet (*Von*), p. 676.
Fleury (*de*), p. 572.
Franck von Fleet, p. 568.
Frenkel, p. 253.
Friedenwald, p. 393, 690.
Fromaget, p. 63, 135, 247, 314, 390, 394, 555, 558, 561, 680.

Galezowski, p. 55, 58, 145, 205, 264, 273, 328, 332, 406, 462, 496, 511, 574, 577, 678, 703.
Gallemaertz, p. 676.
Gangolphe, p. 134, 255.
Gasparini, p. 449.
Gatti, p. 451.
Gaucher, p. 259.
Gauthier (*A.*), p. 390.
Gayet, p. 325.
Germaix, p. 234.
Ginestous, p. 312.
Giraud, p. 426.
Goldzieher, p. 632.
Gourdelle, p. 61.
Gourfein, p. 392, 686.
Grandclément, p. 134, 312.
Grasset, p. 573.
Green (*W.*), p. 461.
Groselli, p. 501.
Guérin, p. 696.
Guibert, p. 453, 626.
Guisez, p. 257.

Hallopeau, p. 495.
Harman, p. 192.
Hauthorne, p. 547.
Heimann, p. 496.
Herbert, p. 193.
Herbert Mayor, p. 547.
Hirschberg, p. 502.
Holmes, p. 453, 567.
Hosch, p. 635.
Houdart, p. 209.

Ichille, p. 690.

Jacqueau, p. 626.
Jannssen, p. 682.
Jacques Carles, p. 553.
Javal, p. 454, 675.
Jessop, p. 549.
Johnson Taylor, p. 546.
Jocqs, p. 32, 61.
Jonas, p. 443.

Digitized by Google

Jones, p. 563.
Josserand, p. 457.
Joffroy, p. 253.
Kalt, p. 46, 175, 452, 605.
Kauffmann, p. 442.
Kœnig, p. 116, 187.
Kœnigshæfer, p. 439.
Koster, p. 312, 437.
Kuhnt, p. 439.

Lagrange, p. 137, 248, 313, 391, 551, 558, 560, 570, 580.
Lambert, p. 549.
Landrin, p. 549.
Landford Knaggs, p. 548.
Landolt, 736.
Lantsheere (*de*), p. 200, 634.
Lapersonne (*de*), p. 293.
Lapeyre, p. 266.
Laurens, p. 504.
Lazzaro, p. 519.
Lawford, p. 191.
Leber, p. 637.
Leiser, p. 628.
Lépinay, p. 702.
Lépine, p. 435.
Leredde, p. 688.
Lesslie Buchanan, p. 547.
Levinsohn, p. 338, 678.
Little, p. 548.
Lodato, p. 665, 666, 668, 671.
Lopez, p. 292.
Lourmeau, p. 313.
Lœper, p. 319.
Lœwy, p. 683.

Maccallam, p. 567.
Magnani, p. 447, 666.
Maraval, p. 59.
Martin, p. 251, 317, 556, 558.
Martin-Marcel, p. 705.
Mayer, p. 639.
Maximoff, p. 693.
Mazet, p. 569.
Menacho, p. 201.
Micas (*de*), p. 459.
Miceli, p. 671.
Michel Claise, p. 562.
Mitsujasu Inouye, p. 442, 627.
Moinson, p. 394.
Moissonnier, p. 433.
Molard, p. 699.
Monési, p. 500.
Morax, p. 95, 118, 481, 733.
Mooris (*J.*) *Ball*, p. 62.
Motais, p. 390.
Murakani, p. 322.

Nageotte, p. 677.
Nettleship, p. 545.
Neuburger, p. 625.
Nicolini, p. 500.
Nirvonine, p. 134.
Nuel, p. 699.

Obleth, p. 670.
Olivier, p. 549.
Oppenheimer, p. 319, 437.
Orlandini, p. 450.

Panas, p. 239, 610, 615, 618.
Parisotti, p. 427.
Péchin, p. 492, 531, 555.
Percy Dum, p. 565.
Pergens (*E.*), p. 142.
Perret, p. 440.
Petella, p. 670, 672.
Peters, p. 702.
Petit, p. 256, 484.
Pflüger, p. 432, 631.
Physalix, p. 133.
Picot, p. 490.
Pitres, p. 506, 562.
Polignani, p. 501.
Popov, p. 623.
Prévost, p. 550.
Prothon, p. 454.

Ramoni, p. 447.
Raymond, p. 573, 256.
Ré, p. 673.
Rémy (*A.*), p. 1, 70, 582, 644.
Reynier, p. 257.
Ricchi, p. 139, 447, 670.
Richard Forster, p. 640.
Ridley, p. 196.
Rimovitch, p. 322.
Rochon-Duvigneaud, p. 480.
Rohmer, p. 251, 430.
Rolland, p. 320, 397.
Rollet, p. 63.
Rubio y Galli, p. 640.
Rychniewski, p. 206.

Digitized by Google

Sagrandi, p. 337, 680.
Santos-Fernandez, p. 201, 204.
Sassaparel, p. 690.
Scalinci, p. 337.
Schiele, p. 443.
Schweinitz, p. 549.
Schmidt-Rimpler, p. 503, 630.
Schon, p. 631.
Schrameck, p. 254.
Scrini, p. 614.
Seabrock, p. 196.
Sendral, p. 423, 636.
Senn, p. 637.
Sgrosso, p. 451.
Sidney Stephens, p. 548.
Sneguireff, p. 197.
Snell (*S.*), p. 191, 548, 564, 567.
Souques, p. 679.
Stanculeanu, p. 613.
Stammski, p. 65.
Stimmel, p. 437.
Sulzer, p. 90, 117, 352, 651.
Sureau, p. 91, 221, 483.
Sydney Stephenson, p. 192.

Tartuferi, p. 246.
Terrien, p. 51, 54, 133, 169, 434, 550, 614, 652, 674.
Terson (*A.*), 39, 62, 198, 440, 484, 591, 625.
Thiem, p. 679.
Thomas Gunn, p. 565.
Thomson, p. 546.
Tornabène, p. 673.
Tornatalo (*S.*), p. 141.
Touche, p. 254.
Trombetta, p. 134, 446, 497.
Troncoso, p. 203.
Truc, p. 304.

Vacher, p. 493.
Valois, p. 59, 401, 452.
Valude, p. 84, 118, 359, 412, 495.
Van Duyse, p. 613, 617.
Vaquez, p. 319.
Varese, p. 688.
Vaschide, p. 629.
Velhagen, p. 625.
Vermes, p. 445.
Vicentiis (*de*), p. 50.
Vieusse, p. 14, 161.
Vignes, p. 483.
Virchow, p. 639.
Vollbracht, p. 394.
Von Himmen, p. 442.
Vossius, p. 628.
Vurpas, p. 685.

Wagenmann, p. 438.
Watt, p. 567.
Wecker (*de*), p. 620, 626.
Wickerkiewicz, p. 444.
Winselmann, p. 440.
Wock Dodd, p. 545.
Wolf, p. 198, 320, 623.
Wolfberg, p. 443, 445, 446.
Wuillomenet, p. 414.
Wrag, p. 192.

Yvert, p. 367, 610, 621.

Zabludowski, p. 689.
Zimmermann, p. 440, 641.

Le Gérant : FÉLIX ALCAN.

6142. — L.-Imprimeries réunies, B, rue Saint-Benoît, 7. — MOTTEROZ, directeur.

Digitized by Google

Digitized by Google

Digitized by Google